booksmedicos.org

Graham Douglas
Fiona Nicol
Colin Robertson

Macleod

Exploración clínica

13.ª edición

ELSEVIER
CHURCHILL
LIVINGSTONE

Macleod Exploración clínica

John Macleod

(1915-2006)

John Macleod fue nombrado médico consultor en el Western General Hospital, Edimburgo, en 1950. Tenía un gran interés por la reumatología y por la formación médica. Los estudiantes de medicina que asistían a sus sesiones de formación clínica lo recuerdan como un profesor que les inspiraba con su capacidad para exponer problemas complejos con una gran claridad. Siempre fue cortés con sus pacientes y estudiantes por igual. Tenía el inusual don de implicar a todos los estudiantes en las discusiones clínicas y utilizaba el elogio más que la crítica. Concedía una gran atención al valor de la historia clínica y, por ello, esperaba que los estudiantes identificaran qué aspectos concretos de la exploración física deberían ayudar a limitar las opciones diagnósticas.

Cuando surgió redactar un tratado sobre exploración clínica, sus compañeros consultores del Western General Hospital agradecieron la oportunidad de colaborar en la obra. El libro se publicó por primera vez en 1964 y John Macleod dirigió siete de las ediciones. Con la modestia que le caracterizaba aceptó con pudor que la 8.ª edición pasara a llamarse *Macleod. Exploración clínica*. Fue un pequeño reconocimiento a su enorme contribución a la formación médica.

Poseía la calidad esencial del editor extraordinario: la habilidad de modificar las contribuciones dispares de colaboradores individuales para alcanzar un estilo y un formato uniformes, sin ofender a nadie; todos aceptaban su autoridad. Evitó ser dogmático o condescendiente. Fue generoso al enseñar a otros sus habilidades editoriales y estos atributos fueron reconocidos cuando se le invitó a dirigir *Davidson. Principios y práctica de la medicina*.

www.medilibros.com

Macleod

Exploración clínica

Editada por

Graham Douglas BSc(Hons) MBChB FRCPE
Consultant Physician
Aberdeen Royal Infirmary
Honorary Reader in Medicine
University of Aberdeen

Fiona Nicol BSc(Hons) MBBS FRCGP FRCP(Edin)
Formerly GP Principal and Trainer
Stockbridge Health Centre, Edinburgh
Honorary Clinical Senior Lecturer
University of Edinburgh

Colin Robertson BA(Hons) MBChB FRCPEd FRCSEd FSAScot
Honorary Professor of Accident and Emergency Medicine
University of Edinburgh

Illustraciones de
Robert Britton
Ethan Danielson

booksmedicos.org

ELSEVIER

Ámsterdam Barcelona Beijing Boston Filadelfia Londres Madrid
México Milán Múnich Orlando París Roma Sídney Tokio Toronto

13.ª edición

ELSEVIER

Edición en español de la 13.ª edición de la obra original en inglés
Macleod's Clinical Examination

Copyright © 2013 Elsevier Ltd All rights reserved.

Revisión científica:
Dr. Josep Maria Grau Junyent
Consultor sénior de Medicina Interna.
Coordinador de la asignatura de Semiología y Propedéutica Clínica de la Universidad de Barcelona
Catedrático de Universidad. Facultad de Medicina. Universidad de Barcelona

© 2014 Elsevier España, S.L.
Travessera de Gràcia, 17-21 – 08021 Barcelona, España

Fotocopiar es un delito. (Art. 270 C.P.)
Para que existan libros es necesario el trabajo de un importante colectivo (autores, traductores, dibujantes, correctores, impresores, editores…). El principal beneficiario de ese esfuerzo es el lector que aprovecha su contenido.
Quien fotocopia un libro, en las circunstancias previstas por la ley, delinque y contribuye a la «no» existencia de nuevas ediciones. Además, a corto plazo, encarece el precio de las ya existentes.
Este libro está legalmente protegido por los derechos de propiedad intelectual. Cualquier uso, fuera de los límites establecidos por la legislación vigente, sin el consentimiento del editor, es ilegal. Esto se aplica en particular a la reproducción, fotocopia, traducción, grabación o cualquier otro sistema de recuperación de almacenaje de información.

www.medilibros.com

ISBN edición original: 9780702047282
ISBN edición española impresa: 978-84-9022-542-4
ISBN edición española electrónica: 978-84-9022-543-1

Depósito legal edición impresa: B. 5.105-2014
Depósito legal edición electrónica: B. 5.106-2014
Traducción y producción editorial: DRK Edición

Advertencia

La medicina es un área en constante evolución. Aunque deben seguirse unas precauciones de seguridad estándar, a medida que aumenten nuestros conocimientos gracias a la investigación básica y clínica habrá que introducir cambios en los tratamientos y en los fármacos. En consecuencia, se recomienda a los lectores que analicen los últimos datos aportados por los fabricantes sobre cada fármaco para comprobar la dosis recomendada, la vía y duración de la administración y las contraindicaciones. Es responsabilidad ineludible del médico determinar la dosis y el tratamiento más indicado para cada paciente en función de su experiencia y del conocimiento de cada caso concreto. Ni los editores ni los directores asumen responsabilidad alguna por los daños que pudieran generarse a personas o propiedades como consecuencia del contenido de esta obra.

El editor

Prefacio

Las habilidades para obtener la historia clínica y realizar la exploración física son fundamentales en el ejercicio de la medicina clínica. Este libro las describe y está principalmente dirigido a estudiantes de medicina. También resulta útil para médicos de atención primaria y de hospital, especialmente los que se preparan para exámenes clínicos superiores o se reincorporan al entorno clínico. El libro también es una referencia esencial para el personal de enfermería y paramédico que participa en la evaluación médica de los pacientes.

Esta edición consta de cuatro secciones: en la sección 1 se detallan los principios de la historia clínica y la exploración general; en la sección 2 se describen los síntomas y signos en sistemas individuales; en la sección 3 se revisan situaciones específicas, y en la nueva sección 4 se aborda la forma de aplicar estas técnicas en una evaluación clínica objetiva estructurada (ECOE).

El texto se ha editado y revisado de forma exhaustiva e incluye varios capítulos nuevos, como los dedicados al anciano frágil y al adulto febril. Se ha aumentado el número de ilustraciones y muchas han sido actualizadas. Las ilustraciones muestran la anatomía superficial y las técnicas de exploración, y las más de 330 fotografías presentan aspectos clínicos normales y anormales.

Reconocemos el debate actual mediante el que algunos denostan la exploración clínica debido a la falta de pruebas que apoyen muchas de las técnicas. Sin embargo, una novedad de esta edición es que, cuando existen pruebas, se destacan en cuadros de exploración basada en la evidencia (EBE). Estamos convencidos de la necesidad de adquirir y perfeccionar habilidades para la exploración clínica con el fin de evitar la realización de pruebas complementarias excesivas, innecesarias, costosas y potencialmente dañinas. Sin embargo, es necesario evaluar de manera rigurosa muchos síntomas y signos clínicos. Es posible abrir este libro por casi cualquier página y encontrar un tema que pide a gritos un análisis basado en la evidencia. Esperamos que el libro estimule esta investigación y fomente la búsqueda de respuestas y las incorpore en futuras ediciones. Esta 13.ª edición de *Macleod. Exploración clínica* se acompaña de vídeos *online*. Sigue estando estrechamente relacionado con *Davidson. Principios y práctica de la medicina*, y es recomendable leerlos juntos.

www.medilibros.com

G.D.
F.N.
C.R.
Edimburgo y Aberdeen
2013

Agradecimientos

Damos las gracias a todos los colaboradores y directores de ediciones anteriores ; en concreto, estamos inmensamente agradecidos al Dr. John Munro por sus enseñanzas y sabiduría.

Agradecemos especialmente las sugerencias constructivas y la ayuda que hemos recibido de estudiantes, tanto actuales como antiguos alumnos, compañeros y en las reuniones de grupo en cuanto al diseño y el contenido del libro.

Estamos especialmente agradecidos a los siguientes estudiantes de medicina, quienes han revisado detalladamente el libro y nos han proporcionado una gran cantidad de ideas para mejorar esta última edición: Alessandro Aldera, de la Universidad de Ciudad del Cabo; Sabreen Ali, de la Universidad de Sheffield; Bernard Ho, de la Universidad de San Jorge de Londres; Edward Tzu-Yu Huang, de la Universidad de Birmingham; Emma Jackson, de la Universidad de Manchester; Amit Kaura, de la Universidad de Bristol; Brian Morrisey, de la Universidad de Aberdeen; Neena Pankhania, de la Universidad de Leicester; Tom Paterson, de la Universidad de Glasgow; Christopher Roughley, de la Universidad de Warwick; y Christopher Saunders, de la Universidad de Edimburgo.

Queremos dar las gracias a las muchas personas que ofrecieron sus consejos y apoyo, en especial a Jackie Fiddes, por diseñar los maniquís y por sus aptitudes informáticas, a Steven Hill de la sección de ilustraciones médicas de la Universidad de Aberdeen, a Jason Powell por su ayuda con las ilustraciones, a Victoria Buchan por su ayuda estableciendo enlaces entre los vídeos sobre exploración, a Helen Leng y a Laurence Hunter de Elsevier.

G.D.
F.N.
C.R.

Créditos de las fotografías y los cuadros

Agradecemos a las siguientes personas y organizaciones por el permiso para reproducir las figuras y los cuadros enumerados a continuación:

Capítulo 1

Fig. 1.1 WHO Guidelines on Hand Hygiene in Health Care First Global Patient Safety Challenge Clean Care is Safer Care http://www.who.int/gpsc/clean_hands_protection/en/ © World Health Organization 2009. Todos los derechos reservados. **Cuadro 1.1** Cortesía del General Medical Council (UK).

Capítulo 2

Cuadro 2.32 Trzepacz PT, Baker RW, The psychiatric mental status examination 1993 con autorización de Oxford University Press USA. **Cuadro 2.50** Hodkinson HM, Evaluation of a mental test score for assessment of mental impairment in the elderly Age and Ageing 1972 1(4): 233-8 con autorización de Oxford University Press.

Capítulo 3

Figs. 3.19C y **3.28A-D** Forbes CD, Jackson WF. Color Atlas of Clinical Medicine. 3rd edn. Edinburgh: Mosby; 2003.

Capítulo 5

Fig. 5.3 Currie G, Douglas G, eds. Flesh and Bones of Medicine. Edinburgh: Mosby; 2011.

Capítulo 6

Figs. 6.6D, 6.16A-D y **6.38A** Forbes CD, Jackson WF. Color Atlas of Clinical Medicine. 3rd edn. Edinburgh: Mosby; 2003. **Fig. 6.6E** Colledge NR, Walker BR, Ralston SH, eds. Davidson's Principles and Practice of Medicine. 21st edn. Edinburgh: Churchill Livingstone; 2010. **Fig. 6.8C** Haslett C, Chilvers ER, Boon NA, Colledge NR, eds, Davidson's Principles and Practice of Medicine, 19th edn. Edinburgh: Churchill Livingstone; 2002. **Cuadro 6.19** Reproducido con autorización de la British Hypertension Society.

Capítulo 7

Fig. 7.24D Forbes CD, Jackson WF. Color Atlas of Clinical Medicine. 3rd edn. Edinburgh: Mosby; 2003. **Cuadro 7.7** Reproducido de British Medical Journal Fletcher CM, Elmes PC, Fairbairn AS et al 2(5147):257 1959 con autorización de BMJ Publishing Group Ltd. **Cuadro 7.11** Reproducido de Murray W. Johns. A new method for measuring daytime sleepiness: the Epworth Sleepiness Scale, Sleep, 1991; 14(6): 540-545. ESS contact information and permission to use: MAPI Research Trust, Lyon, France. E-mail: PROinformation@mapi-trust.org Internet: www.mapi-trust.org. **Cuadro 7.17** Reproducido de Thorax Lim WS 58(5):377 2002 con autorización de BMJ Publishing Group Ltd. **Cuadro 7.23** Reproducido de Wells PS, Anderson DR, Rodger M et al, 2000 Derivation of a Simple Clinical Model to Categorize Patients Probability of Pulmonary Embolism: Increasing the Models Utility with the SimpliRED D-dimer, Thromb Haemost 83(3) 416-420 con autorización de Schattauer Publishers.

Capítulo 8

Fig. 8.10 Reproducido con autorización del Dr K W Heaton, Reader in Medicine at the University of Bristol. © 2000 Norgine Pharmaceuticals Ltd. **Figs. 8.31A** y **B** y **8.32** Forbes CD, Jackson WF. Color Atlas of Clinical Medicine. 3rd edn. Edinburgh: Mosby; 2003. **Cuadro 8.15** Reproducido con autorización de la Rome Foundation. **Cuadro 8.20** Reproducido de Journal of the British Society of Gastroenterology Rockall TA et al 38(3):316 1996 con autorización de BMJ Publishing Group Ltd. **Cuadro 8.34** Reproducido de Conn HO, Leevy CM, Vlahcevic ZR et al 1977 Comparison of lactulose and neomycin in the treatment of chronic portal-systemic encephalopathy. A double blind controlled trial, Gastroenterology 72(4): 573 con autorización de Elsevier Inc. **Cuadro 8.47** Reproducido de Pugh RNH, Murray-Lyon IM, Dawson JL et al Transection of the oesophagus for bleeding oesophageal varices British Journal of Surgery 646-649 1973 con autorización de John Wiley and Sons.

Capítulo 9

Fig. 9.12 Pitkin J, Peattie AB, Magowan BA. Obstetrics and Gynaecology: An Illustrated Colour Text. Edinburgh: Churchill Livingstone; 2003. **Cuadro 9.4** Reproducido de Barry MJ, Fowler FJ Jr, O'Leary MP et al The American Urological Association symptom index for benign prostatic hyperplasia. The Measurement Committee of the American Urological Association. J Urol. 1992 148(5):1549-57. ESS contact information and permission to use: MAPI Research Trust, Lyon, France. E-mail: PROinformation@mapi-trust.org Internet: www.mapi-trust.org

Capítulo 11

Fig. 11.15 Epstein O, Perkin GD, de Bono DP, Cookson J. Clinical Examination. 2nd edn. London: Mosby; 1997. **Cuadro 11.18** Medical Research Council scale for muscle power. Aids to examination of the peripheral nervous system. Memorandum no 45 London Her Majesty's Stationery Office 1976 © Crown Copyright.

booksmedicos.org

Capítulo 12

Figs. 12.15A y **B** Forbes CD, Jackson WF. Color Atlas of Clinical Medicine. 3rd edn. Edinburgh: Mosby; 2003. **Fig. 12.16** Nicholl D, ed. Clinical Neurology. Edinburgh: Churchill Livingstone; 2003. **Figs. 12.27A-D** Epstein O, Perkin GD, de Bono DP, Cookson J. Clinical Examination. 2nd edn. London: Mosby; 1997.

Capítulo 13

Fig. 13.20 Scully C, Oral and Maxillofacial Medicine. 2nd edn. Edinburgh: Churchill Livingstone; 2008. **Figs. 13.21A** y **13.25B** Bull TR. Color Atlas of ENT Diagnosis. 3rd edn. London: Mosby-Wolfe; 1995.

Capítulo 14

Fig. 14.2 Colledge NR, Walker BR, Ralston SH, eds. Davidson's Principles and Practice of Medicine. 21st edn. Edinburgh: Churchill Livingstone; 2010. **Fig. 14.9A** Forbes CD, Jackson WF. Color Atlas of Clinical Medicine. 3rd edn. Edinburgh: Mosby; 2003. **Cuadro 14.3** Reproducido de Aletaha D, Neogi T, Silman AJ et al 2010 Rheumatoid arthritis classification criteria: an American College of Rheumatology/European League Against Rheumatism collaborative initiative, Arthritis & Rheumatism 2569-2581 con autorización de John Wiley and Sons. **Cuadro 14.13** Reproducido de Annals of the rheumatic diseases Beighton P, Solomon L, Soskolne CL 32(5): 413 1973 con autorización de BMJ Publishing Group.

Capítulo 15

Figs. 15.7, 15.8, 15.11A y **B** y **15.12** Lissauer T, Clayden G. Illustrated Textbook of Paediatrics. 2nd edn. Edinburgh: Mosby; 2001. **Fig. 15.17** Child Growth Foundation. **Fig. 15.23** Por cortesía del Dr Jack Beattie, Royal Hospital for Sick Children, Glasgow. **Cuadro 15.4** Reproducido con autorización de la International Anesthesia Research Society from Current researches in anesthesia & analgesia Apgar V 32(4) 1953; permiso obtenido a través del Copyright Clearance Center, Inc.

Capítulo 16

Fig. 16.2 Reproducida de Clarifying Confusion: The Confusion Assessment Method: A New Method for Detection of Delirium Inouye SK, vanDyck CH, Alessi CA et al Annals of Internal Medicine 113 1990 con autorización del American College of Physicians. **Fig. 16.3** Reproducida con autorización de BAPEN.

Capítulo 19

Fig. 19.9 Reproducida con autorización del Resuscitation Council (UK). **Cuadro 19.1** Adaptado de Hillman K, Parr M, Flabouris A et al 2001 Redefining in-hospital resuscitation: the concept of the medical emergency team. Resuscitation 48(2): 105-110 con autorización de Elsevier Ltd. **Cuadro 19.14** Reproducido de The Lancet 304(7872), Teasdale G, Jennett B, Assessment of coma and impaired consciousness: a practical scale, 81-84, 1974 con autorización de Elsevier Ltd.

www.freelibros.com

booksmedicos.org

Como sacar el mayor provecho de este libro

El objetivo de este libro es documentar y explicar cómo:

- Hablar con un paciente.
- Obtener la historia clínica de un paciente.
- Examinar a un paciente.
- Formular los hallazgos en diagnósticos diferenciales.
- Ordenarlos por orden de probabilidad.
- Utilizar las pruebas complementarias para confirmar o descartar su diagnóstico diferencial.

Al principio, al abordar una sección, sugerimos que eche un vistazo rápido, mirando los títulos y cómo está diseñado. Esto le ayudará a tener una visión mental del esquema que utilizará.

Aprenda técnicas de lectura rápida. Es algo que no tiene precio en medicina y en la vida en general. Con toda probabilidad, la última lección de lectura que recibió fue en la escuela primaria. La mayoría de las personas puede mejorar espectacularmente su velocidad de lectura y aumentar su comprensión utilizando y practicando técnicas simples.

Intente elaborar mapas mentales de los detalles para ayudarle a recordar y retener la información a medida que avance a través del capítulo. Todos los capítulos de los sistemas se han diseñado en el mismo orden:

- Introducción y anatomía.
- Síntomas y definiciones.
- La historia clínica: qué preguntas hacer y cómo seguirlas.
- La exploración física: qué explorar y cómo.
- Pruebas complementarias: las realizadas al paciente (pruebas inmediatas), los análisis, las pruebas de imagen y las pruebas invasivas.

Vuelva a leer el libro para repasar la técnica si ha dejado de practicar algún campo concreto durante un tiempo. Es sorprendente lo rápido que se olvida una técnica si no se utiliza habitualmente. Practique siempre que tenga oportunidad para convertirse en un experto en técnicas de exploración y tener un pleno conocimiento del intervalo de normalidad.

Pida a un compañero con más experiencia que revise periódicamente su técnica de exploración ; nada puede sustituir esto, ni tampoco la práctica habitual. Escuche también lo que dicen los pacientes (no sólo sobre sí mismos sino también sobre otros profesionales de la salud) y aprenda de esos comentarios. Recogerá puntos buenos y malos que querrá emular o evitar.

Por último, disfrute de sus habilidades. Después de todo, está aprendiendo para poder entender, diagnosticar y ayudar a las personas. Para muchos de nosotros ésta es la razón por la que acabamos siendo médicos.

Cuadros y tablas

Los cuadros y las tablas son un método habitual de presentación de la información y son especialmente útiles para repasar. Se clasifican según el tipo de información que contienen con los siguientes símbolos:

Causas

Características clínicas

Pruebas complementarias

Exploración basada en la evidencia

Otra información

www.freelibros.com

Exploración basada en la evidencia

La exploración basada en la evidencia aplica la mejor evidencia disponible del método científico a la toma de decisiones clínicas y es una parte cada vez más importante de la práctica clínica moderna. Sin embargo, la mayoría de las técnicas de exploración clínica se han desarrollado a lo largo de generaciones de práctica médica sin una valoración científica rigurosa. Para destacar ejemplos en los que la exploración se basa en la evidencia hemos incluidos 55 cuadros de EBE. El arte de la medicina depende de la capacidad de combinar el rigor científico con las técnicas establecidas desde hace tiempo, pero este campo necesita ser reevaluado y actualizado constantemente a medida que aparecen nuevas informaciones.

Secuencias de las exploraciones

A lo largo del texto se exponen esquemas de técnicas que deberían seguirse cuando se explora a un paciente. Éstos se identifican con el encabezamiento en rojo « Secuencia de la exploración ». La lista de viñetas proporciona el orden exacto para realizar la exploración.

Para ayudarle a comprender cómo realizar estas técnicas, muchas de las secuencias de la exploración han sido grabadas en vídeo y las marcadas con el símbolo precedente pueden verse *online*.

booksmedicos.org

Vídeos de la Escala de coma de Glasgow

La Escala de coma de Glasgow (GCS) es el método estándar aceptado globalmente para valorar el estado de consciencia. Es un método validado y fiable. El acceso *online* incluye dos demostraciones en vídeo sobre cómo utilizar la escala en la práctica clínica:

- Utilizando la GCS: cómo ejecutar los diferentes elementos de la GCS.
- Escenarios clínicos: uso de la GCS en un contexto clínico.

Además de demostrar las técnicas correctas, los vídeos ilustran errores comunes en el uso de la GCS y proporcionan ayuda para evitarlos.

Equipo de producción de los vídeos

Escritor, narrador, director y productor

Sr. Jacques Kerr

Personal de enfermería

Dr. Sharon Mulhern
Sr. Jacques Kerr

Paciente

Stevie Allen

Producción

Mirage Television Productions

Para más información consultar www.practicalgcs.com



www.medilibros.com

booksmedicos.org

Vídeos de habilidades clínicas

Acceda *online* a los vídeos de exploración clínica, realizados en exclusiva para esta obra. Estos vídeos, en los que aparecen médicos cualificados, presentan una guía práctica del equipo de autores, están narrados por uno de los editores, el profesor Colin Robertson, y brindan la oportunidad de ver a profesionales expertos realizar muchas de las exploraciones habituales descritas en el libro. Al ayudarle a memorizar los pasos esenciales de la exploración necesarios en cada sistema principal y al mostrar la técnica clínica adecuada, estos vídeos deberían servir de puente entre el aprendizaje del manual y la enseñanza a la cabecera del paciente. Podrá ver los vídeos una y otra vez a medida que se desarrollen sus habilidades clínicas y serán inestimables para preparar los exámenes clínicos de ECOE.

Cada sistemática de exploración se acompaña de una locución explicativa detallada, pero para obtener el máximo beneficio los vídeos deben verse junto con el libro.

Contenido de los vídeos

- Exploración del sistema cardiovascular.
- Exploración del sistema respiratorio.
- Exploración del sistema digestivo.
- Exploración neurológica.
- Exploración del oído.
- Exploración del sistema musculoesquelético.
- Exploración de la glándula tiroidea.

mediclibros.com

Equipo de producción de los vídeos

Director y editor

Dr. Iain Hennessey

Productor

Dr. Alan Japp

Sonido y narración

Profesor Colin Robertson
Dr. Nick Morley

Exploradores clínicos

Dr. Amy Robb
Dr. Ben Waterson

Pacientes

Abby Cooke
Omar Ali

booksmedicos.org

Colaboradores

Elaine Anderson MD FRCS(Ed)
Clinical Director, Breast and Plastics, NHS Lothian; Consultant Breast Surgeon, Western General Hospital, Edinburgh

John Bevan BSc(Hons) MBChB(Hons) MD FRCPE
Consultant Endocrinologist, Aberdeen Royal Infirmary; Honorary Professor of Endocrinology, University of Aberdeen

Andrew Bradbury BSc MB ChB(Hons) MD MBA FRCS(Ed)
Sampson Gamgee Professor of Vascular Surgery, and Director of Quality Assurance and Enhancement, College of Medical and Dental Sciences, University of Birmingham; Consultant Vascular and Endovascular Surgeon, Heart of England NHS Foundation Trust, Birmingham

Gareth Clegg MB ChB BSc(Hons) MRCP PhD FCEM
Senior Clinical Lecturer, University of Edinburgh; Honorary Consultant in Emergency Medicine, Royal Infirmary of Edinburgh

Nicki Colledge BSc(Hons) FRCPE
Consultant Physician in Medicine for the Elderly, Liberton Hospital and Royal Infirmary of Edinburgh; Honorary Senior Lecturer, University of Edinburgh

Allan Cumming MBChB MD FRCPE
Dean of Students, College of Medicine and Veterinary Medicine, University of Edinburgh

Richard Davenport DM FRCPE
Consultant Neurologist, Western General Hospital and Royal Infirmary of Edinburgh; Honorary Senior Lecturer, University of Edinburgh

Graham Devereux MA MD PhD FRCPE
Professor of Respiratory Medicine, University of Aberdeen; Honorary Consultant Physician, Aberdeen Royal Infirmary, Aberdeen

Graham Douglas BSc(Hons) MBChB FRCPE
Consultant Physician, Aberdeen Royal Infirmary; Honorary Reader in Medicine, University of Aberdeen

Jamie Douglas BSc MedSci MBChB MRCGP
General Practitioner, Albion Medical Practice, Ashton Under Lyne, Lancashire

Colin Duncan MD FRCOG
Senior Lecturer in Reproductive Medicine, Consultant Gynaecologist, University of Edinburgh

Andrew Elder BSc MBChB FRCPE FRCPSG FRCP
Consultant in Acute Medicine for the Elderly and Honorary Senior Lecturer, Western General Hospital, Edinburgh and University of Edinburgh

Rebecca Ford MEd MRCP MRCS(Edin) FRCOphth
Consultant Ophthalmologist, Aberdeen Royal Infirmary

David Gawkrodger DSc MD FRCP FRCPE
Consultant Dermatologist, Royal Hallamshire Hospital, Sheffield; Honorary Professor of Dermatology, University of Sheffield

Jane Gibson BSc(Hons) MD FRCPE FSCP(Hon)
Consultant Rheumatologist, Fife Rheumatic Diseases Unit, NHS Fife, Kirkcaldy, Fife; Honorary Senior Lecturer, University of St Andrews

Neil Grubb BSc(Hons) MBChB MRCP MD
Consultant Cardiologist and Electrophysiologist, Edinburgh Heart Centre, Royal Infirmary of Edinburgh; Honorary Senior Lecturer, University of Edinburgh

Iain Hennessey MBChB(Hons) BSc(Hons) MRCS MMIS
Specialty Trainee in Paediatric Surgery, Alder Hey Children's Hospital, Liverpool

James Huntley MA MCh DPhil FRCPE FRCS(Glas) FRCS(Edin) (Tr&Orth)
Consultant Orthopaedic Surgeon, Royal Hospital for Sick Children, Yorkhill; Honorary Clinical Associate Professor, University of Glasgow

John Iredale DM FRCP FMedSci FRSE
Professor of Medicine, Director MRC Centre for Inflammation Research, Dean of Clinical Medicine, Queen's Medical Research Institute, University of Edinburgh

Alan Japp MBChB(Hons) BSc(Hons) MRCP
Cardiology Registrar, Royal Infirmary of Edinburgh

Jacques Kerr BSc MB BS FRCS FCEM
Consultant in Emergency Medicine and Clinical Lead, Department of Emergency Medicine, Borders General Hospital, Melrose

booksmedicos.org

Robert Laing MD FRCPE
Consultant Physician in Infectious Diseases, Aberdeen Royal Infirmary; Honorary Clinical Senior Lecturer, University of Aberdeen

Andrew Longmate MBChB FRCA FFICM
Consultant Anaesthetist, Forth Valley Royal Hospital, Larbert, Stirlingshire

Elizabeth MacDonald FRCPE
Consultant Physician in Medicine of the Elderly, Western General Hospital, Edinburgh

Alastair MacGilchrist MD FRCPE FRCPS(Glas)
Consultant Gastroenterologist/Hepatologist, Royal Infirmary of Edinburgh

Hadi Manji MA MD FRCP(Lond)
Consultant Neurologist and Honorary Senior Lecturer, National Hospital for Neurology and Neurosurgery, London

Nicholas Morley MA (Cantab) MBChB MRCSEd FRCR
Clinical Lecturer in Radiology, Edinburgh Cancer Research UK Centre, University of Edinburgh

Dilip Nathwani MBChB FRCP(Ed;Glas;Lond) DTM&H
Consultant Physician and Honorary Professor of Infection, Ninewells Hospital and Medical School, Dundee

Fiona Nicol BSc(Hons) MBBS FRCGP FRCP(Edin)
Formerly GP Principal and Trainer, Stockbridge Health Centre, Edinburgh; Honorary Clinical Senior Lecturer, University of Edinburgh

Jane Norman MD FRCOG F Med Sci
Professor of Maternal and Fetal Health, Consultant Obstetrician, University of Edinburgh

John Olson MD FRCPE FRCOphth
Consultant Ophthalmic Physician, Aberdeen Royal Infirmary; Honorary Reader, University of Aberdeen

Paul O'Neill MD FRCP(Lond)
Professor of Medical Education, University of Manchester and Honorary Consultant Physician, UHSM NHS Foundation Trust, Manchester

Rowan Parks MD FRCSI FRCS(Edin)
Professor of Surgical Sciences and Honorary Consultant Surgeon, Royal Infirmary of Edinburgh

Stephen Payne MS FRCS FEB(Urol)
Consultant Urological Surgeon, Central Manchester Foundation Trust, Manchester

Stephen Potts MA FRCPsych
Consultant Psychiatrist, Department of Psychological Medicine, Royal Infirmary of Edinburgh; Honorary Senior Clinical Lecturer, University of Edinburgh

Colin Robertson BA(Hons) MBChB FRCPEd FRCSEd FSAScot
Honorary Professor of Accident and Emergency Medicine, University of Edinburgh

Laura Robertson BMedSci(Hons) MBBS FRCA
Specialty trainee in Anaesthesia, Western Infirmary of Glasgow

David Snadden MBChB MCISc MD FRCGP FRCP(Edin) CCFP
Professor of Family Practice and Executive Associate Dean Education, Faculty of Medicine, University of British Columbia, Canada

James C Spratt BSc MBChB MD FRCP FESC FACC
Consultant Cardiologist, Forth Valley Royal Hospital, Larbert, Stirlingshire

Ben Stenson MD FRCPCH FRCPE
Consultant Neonatologist, Simpson Centre for Reproductive Health, Royal Infirmary of Edinburgh; Honorary Professor of Neonatology, University of Edinburgh

Kum Ying Tham MBBS FRCS(Ed) MSc
Consultant, Emergency Department, Tan Tock Seng Hospital; Assistant Dean, Lee Kong Chian School of Medicine, Singapore

Steve Turner MBBS MD MRCP(UK) FRCPCH
Senior Clinical Lecturer in Child Health, University of Aberdeen; Honorary Consultant Paediatrician, Royal Hospital for Sick Children, Aberdeen

Janet Wilson MD FRCS(Ed) FRCS(Eng) FRCSLT(Hon)
Professor of Otolaryngology Head and Neck Surgery, University of Newcastle; Honorary Consultant Otolaryngologist, Freeman Hospital, Newcastle upon Tyne

www.medilibros.com

booksmedicos.org

Comité de asesores

Estamos orgullosos de que *Macleod. Exploración clínica* sea consultado de modo regular por una variedad de profesionales de la salud y en diferentes niveles de formación. Es nuestro deseo que el contenido sea considerado preciso y apropiado por todos nuestros lectores. Para lograr este objetivo, esta última edición se ha beneficiado de una exhaustiva revisión por un comité de asesores compuesto por estudiantes y doctores noveles, así como representantes del ámbito de la enfermería, paramédicos, atención primaria y la comunidad académica. Se han producido cambios importantes como resultado directo de esta valiosa interacción.

La reputación internacional del *Macleod* ha aumentado con cada edición y, como editores, recibimos y agradecemos la retroalimentación de todos nuestros lectores. Para asegurarnos de tener en cuenta las variaciones de los planes de estudio internacionales contamos en el comité de asesores con representantes de áreas geográficas estratégicas cuyos comentarios detallados y su valoración crítica han sido de gran ayuda a la hora de elegir los contenidos de esta nueva edición.

Agradecemos el entusiasmo y el apoyo de todos los miembros de nuestro comité de asesores y les mostramos nuestra gratitud por su contribución en esta edición. Hemos incorporado sus aportaciones a la vez que revisaron el libro.

www.freelibros.com

Comité de asesores de Reino Unido

Graeme Finnie, Medical Student, University of Aberdeen

Paul Gowens, Head of Clinical Governance and Quality, Scottish Ambulance Service, Dunfermline

Mike Greaves, Professor and Head of School of Medicine and Dentistry, University of Aberdeen

Chris Griffiths, Professor of Primary Care, Barts and The London School of Medicine and Dentistry, London

Kate Haslett, Specialty trainee in Oncology, Glasgow

Jayne Langran, Clinical Educator/Chest Pain Nurse Specialist, Coronary Care Unit, Raigmore Hospital, Inverness

Anthea Lints, Professor and Director of Postgraduate General Practice Education, South East Scotland Deanery, Edinburgh

Will Muirhead, Foundation Year 1 Doctor, Queen's Medical Centre, Nottingham

Sarah Richardson, Medical Student, University of Edinburgh

Laura Robertson, Specialty Registrar in Anaesthetics, Glasgow

Gordon Stewart, Professor, Department of Medicine, University College London

Comité de asesores internacional

Wael Abdulrahman Almahmeed, Consultant Cardiologist and Head of the Division of Cardiology, Shaikh Khalifa Medical City, Abu Dhabi, United Arab Emirates

Maaret Castrén, Professor in Emergency Medicine, Department of Clinical Science and Education, Karolinska Institute, Stockholm, Sweden

Jyothi Mariam Idiculla, Associate Professor, Department of Internal Medicine, St John's Medical College, Bangalore, India

Shubhangi Kanitkar, Professor of Medicine, Dr D.Y. Patil Medical College and Hospital, Pune, India

Kar Neng Lai, Yu Chiu Kwong Chair of Medicine, Department of Medicine, University of Hong Kong, Hong Kong

Kum-Ying Tham, Consultant Emergency Physician, Tan Tock Seng Hospital and Clinical Associate Professor, Yong Loo Lin School of Medicine, National University of Singapore, Singapore

booksmedicos.org

Índice de capítulos

SECCIÓN 1 HISTORIA CLÍNICA Y EXPLORACIÓN GENERAL

1 Relación con el paciente 1
Colin Robertson, Fiona Nicol, Graham Douglas

2 Historia clínica 5
David Snadden, Robert Laing, Stephen Potts, Fiona Nicol, Nicki Colledge

3 Exploración física general 41
Graham Douglas, John Bevan

SECCIÓN 2 EXPLORACIÓN POR SISTEMAS

4 Piel, pelo y uñas 63
David Gawkrodger

5 Sistema endocrino 77
John Bevan

6 Aparato cardiovascular 97
Neil Grubb, James Spratt, Andrew Bradbury

7 Aparato respiratorio 137
Graham Devereux, Graham Douglas

8 Sistema gastrointestinal 165
Alastair MacGilchrist, John Iredale, Rowan Parks

9 Sistema renal 195
Allan Cumming, Stephen Payne

10 Sistema reproductor 211
Elaine Anderson, Colin Duncan, Jane Norman, Stephen Payne

11 Sistema nervioso 239
Richard Davenport, Hadi Manji

12 Sistema visual 275
John Olson, Rebecca Ford

13 Oído, nariz y garganta 297
Janet Wilson, Fiona Nicol

14 Sistema musculoesquelético 315
Jane Gibson, James Huntley

www.medilibros.com

booksmedicos.org

SECCIÓN 3 EXPLORACIÓN EN SITUACIONES ESPECÍFICAS

15 Recién nacidos y niños 355
Ben Stenson, Steve Turner

16 El anciano frágil. 379
Andrew Elder, Elizabeth MacDonald

17 El adulto febril 391
Dilip Nathwani, Kum Ying Tham

18 Valoración para la anestesia y la sedación 401
Laura Robertson, Andrew Longmate

19 El paciente en estado crítico 411
Gareth Clegg, Colin Robertson

20 Confirmación de la muerte 423
Jamie Douglas, Graham Douglas

SECCIÓN 4 TÉCNICAS DE EVALUACIÓN CLÍNICA

21 ECOE y otros formatos de exploración 427
Paul O'Neill

Índice alfabético 441

www.medilibros.com

booksmedicos.org

Colin Robertson
Fiona Nicol
Graham Douglas

Relación con el paciente

1

Cómo ser un «buen» médico 2
Confidencialidad y consentimiento 2
Responsabilidades personales 3
Modo de vestir y comportamiento 3
Capacidad de comunicación 3
Expectativas y respeto 3
Lavado de manos y limpieza 4

© 2014. Elsevier España, S.L. Reservados todos los derechos
booksmedicos.org

1

CÓMO SER UN «BUEN» MÉDICO

Desde el primer día como estudiante usted tiene obligaciones profesionales respecto a la población general, la ley y sus compañeros, y continúan durante la totalidad de su vida laboral. Sus pacientes quieren más que simplemente pericia intelectual y técnica. Ser un buen profesional de la salud es mucho más fácil si a usted le gusta verdaderamente y está interesado en las personas. La mayoría de los pacientes quieren un médico que les escuche, y se han señalado como importantes más de 70 cualidades distintas. Sin embargo, fundamentalmente todos quieren médicos que:

- Tengan conocimientos.
- Respeten a las personas, sanas o enfermas, independientemente de quiénes sean.
- Apoyen a los pacientes y a sus seres queridos cuando y donde se les necesite.
- Siempre hagan preguntas con educación, dejen que las personas hablen y las escuchen con atención.
- Promuevan la salud además de tratar la enfermedad.
- Ofrezcan consejos imparciales, dejen que las personas participen activamente en todas las decisiones relacionadas con su salud y su asistencia sanitaria, evalúen cuidadosamente cada situación y ayuden sea cual sea dicha situación.
- Utilicen la información científica como herramienta, no como determinante de la práctica.
- Acepten humildemente la muerte como una parte importante de la vida, y ayuden a las personas a hacer los mejores preparativos posibles cuando la muerte esté cerca.
- Trabajen en colaboración con otros miembros del equipo sanitario.
- Sean defensores activos de los pacientes y mentores de otros profesionales sanitarios, y estén preparados para aprender de los demás, independientemente de su edad, su función o su posición.

Los médicos también necesitan una vida equilibrada y cuidar de sí mismos y de sus familias. En pocas palabras, queremos médicos que sean felices y que estén sanos, que sean atentos y competentes, y que atiendan a las personas durante toda la vida.

Una forma de reconciliar estas expectativas con su inexperiencia y su conocimiento o sus capacidades incompletos es que usted mismo se ponga en la situación del paciente y de sus familiares. Considere cómo le gustaría a usted ser atendido en la situación de los enfermos, reconociendo que usted es diferente y que las preferencias del paciente puedan no ser las mismas. La mayoría de los médicos se comportan ante los pacientes y les atienden de una manera diferente una vez que tienen su propia experiencia o la de un familiar como pacientes. Los médicos, las enfermeras y toda persona que presta atención sanitaria influyen profundamente en el modo en que los pacientes experimentan la enfermedad y su sentido de dignidad. Cuando trate usted con los pacientes observe estos datos en usted mismo:

- **Actitud:** ¿cómo me sentiría en la situación de este paciente?
- **Conducta:** trate siempre a los pacientes con amabilidad y respeto.
- **Compasión:** reconozca la historia humana que acompaña a cada enfermedad.
- **Diálogo:** reconozca y comprenda al paciente.

CONFIDENCIALIDAD Y CONSENTIMIENTO

Como estudiante y como médico o como enfermera recibirá información privada e íntima sobre pacientes y sus familias. Esta información es confidencial, incluso después de la muerte de un paciente. Se trata de una regla general, aunque su aplicación práctica varía según los países. En Reino Unido se deben seguir las directrices publicadas por el General Medical Council (cuadro 1.1). Hay excepciones a las reglas generales que gobiernan el principio de confidencialidad, como cuando no desvelar información pondría al paciente o a otra persona en riesgo de muerte o de peligro grave, o cuando la revelación podría ayudar a la prevención, detección o procesamiento por un acto criminal importante. Si se encuentra usted en una situación similar póngase en contacto inmediatamente con el médico encargado de la atención del paciente e infórmele de la situación.

Tome todas las medidas razonables para asegurarse de que la consulta con el paciente y la exploración sean privadas. Nunca hable con los pacientes en lugares en los que se le podría oír, ni deje sus historias clínicas, ya sea en papel o en pantalla, donde puedan ser vistas por otros pacientes, personal no autorizado o público. Obtenga siempre el consentimiento u otra autorización válida antes de llevar a cabo cualquier exploración o investigación, administrar un tratamiento o hacer participar a los pacientes en docencia o investigación. Incluso si el paciente le ha dado su consentimiento firmado para desvelar información sobre él, desvele sólo lo que se le haya preguntado. Si tiene cualquier duda, comente su informe con el paciente de modo que sepa con claridad qué información se va a dar a terceros.

Tome siempre notas claras de los hallazgos en los cuadernos de notas del paciente inmediatamente después de la consulta. Estas notas son confidenciales y deben guardarse en un lugar seguro. Además, constituyen un documento legal que podría ser utilizado ante los tribunales. Mantener los cuadernos

www.medilibros.com

1.1 Deberes de un médico titulado

- La atención al paciente debe ser la primera preocupación
- Proteger y promover la salud de los pacientes y de la población
- Aportar una práctica y una atención médicas de calidad
  - Mantener actualizados sus conocimientos profesionales y sus capacidades
  - Reconocer y trabajar dentro de los límites de su competencia
  - Trabajar con colegas con el fin de servir lo mejor posible a los intereses de sus pacientes
- Tratar a los pacientes como individuos y respetar su dignidad
  - Tratar a los pacientes de modo cortés y considerado
  - Respetar la confidencialidad del paciente
- Trabajar en colaboración con el paciente
  - Escuchar a los pacientes y responder a sus preocupaciones y preferencias
  - Aportar información de modo comprensible al paciente
  - Respetar el derecho del paciente a tomar decisiones con usted en relación con su atención médica
  - Apoyar a los pacientes en su propio cuidado con el fin de mejorar y mantener su salud
- Ser sincero y abierto, y actuar con integridad
  - Actuar sin dilación si tiene un buen motivo para creer que usted o un colega pudiera estar poniendo en riesgo a los pacientes
  - No discriminar nunca a pacientes o colegas
  - Nunca abusar de la confianza que el paciente, el público o la profesión han depositado en usted

Cortesía del General Medical Council (Reino Unido).

booksmedicos.org

de notas precisos y actualizados es una parte esencial de una buena atención al paciente. Recuerde que el paciente puede ver lo que usted escribe, porque en muchos países, entre ellos Reino Unido, los pacientes pueden solicitar y recibir la autorización para acceder a sus historias clínicas.

RESPONSABILIDADES PERSONALES

Cuídese siempre y mantenga una buena salud. Pida ser atendido por su médico de familia. No se diagnostique y trate usted mismo. Si sabe o piensa que podría tener una afección grave que puede transmitir a los pacientes, o que su juicio o actuación podrían verse afectados por una afección o su tratamiento, consulte al médico de familia y déjese guiar en cuanto a la necesidad de una segunda consulta. Escuche el consejo de su médico respecto a las exploraciones, el tratamiento y los cambios en relación con la práctica de su trabajo. Protéjase a usted mismo, proteja a sus pacientes y a sus compañeros vacunándose frente a enfermedades contagiosas comunes pero serias en caso de disponer de vacunas; por ejemplo, la hepatitis B.

Su posición profesional es privilegiada; no la utilice para establecer o perseguir una relación sexual o emocional impropia con un paciente o alguien próximo al mismo. No preste atención médica a alguien con quien tenga una relación personal estrecha. No exprese sus creencias personales, incluidas las políticas, religiosas o morales, a los pacientes de modo que se aproveche de su vulnerabilidad o que puedan causarles angustia.

MODO DE VESTIR Y COMPORTAMIENTO

Es importante el modo de vestir para establecer una relación satisfactoria entre paciente y médico. Su forma de hacerlo y su comportamiento no deben hacer que sus pacientes o sus colegas se sientan incómodos o que les distraiga. Lo adecuado es que el paciente sienta que usted viste con elegancia, de modo sensible y discreto. Mostrar el tórax, el abdomen o las piernas no sólo puede resultar ofensivo, sino que puede obstaculizar la comunicación. Las mangas deben ser cortas o tres cuartos, o si son largas deben estar arremangadas, lejos de las muñecas, antes de la exploración de los pacientes o cuando se llevan a cabo procedimientos. Esto permite que se lave las manos de manera eficaz y reduce el riesgo de infección cruzada. Si el cabello se lleva largo debe recogerse, y si se llevan joyas ha de ser de modo sencillo y limitado para que permitan el lavado eficaz de las manos. Algunas facultades de medicina y hospitales exigen que los estudiantes y el personal médico lleven batas blancas por razones de profesionalismo, como identificación y como barrera frente a la infección. Si éste es el caso, la bata debe estar limpia y siempre debe llevar una placa de identificación que se pueda leer fácilmente.

Cuando atienda a un paciente o a un familiar debe presentarse plena y claramente. Una sonrisa amable ayuda a su interlocutor a sentirse cómodo.

El modo en que habla y se dirige usted a un paciente dependerá de su edad, procedencia social y ambiente cultural. Muchos pacientes ancianos prefieren que no se les llame por su nombre de pila, y es preferible preguntar a los pacientes qué modo de trato prefieren que se les dé.

CAPACIDAD DE COMUNICACIÓN

Una consulta es una reunión de dos expertos: usted como médico y el paciente como experto sobre su propio cuerpo y su mente. Una excelente capacidad de comunicación le permite identificar el problema de modo rápido y preciso y mejora la satisfacción del paciente. Una mala capacidad de comunicación se asocia con una mayor vulnerabilidad medicolegal y con un mayor desgaste profesional del médico. Puede mejorar su capacidad grabándose en vídeo durante la consulta con un paciente (después de haberle pedido su consentimiento informado firmado) y revisando la grabación con un médico más veterano utilizando una de las muchas técnicas elaboradas para este fin. Intente continuamente mejorar su capacidad de comunicación. Se desarrollará con la experiencia, pero siempre puede mejorarse.

La mayoría de los médicos y enfermeras trabajan en equipos con compañeros de otras profesiones. El trabajo en equipo no modifica la responsabilidad personal de su conducta y de la asistencia que usted presta. Intente actuar como modelo de rol positivo y motivar e inspirar a sus compañeros. Respete siempre las capacidades y aportaciones de sus compañeros y comuníquese con ellos de manera eficaz, particularmente cuando delegue tareas asistenciales.

EXPECTATIVAS Y RESPETO

Los estereotipos de los médicos que aparecen en la literatura y en los medios de comunicación con frecuencia incluyen una intuición milagrosa, la confirmación de diagnósticos excepcionales y brillantes y la realización de intervenciones dramáticas que salvan la vida del paciente. La realidad es bien diferente. La práctica médica muchas veces consiste en atender y tratar a pacientes con afecciones comunes y enfermedades crónicas que sólo podemos paliar, o simplemente podemos dar testimonio del sufrimiento de los pacientes. Los mejores médicos son humildes y reconocen que los seres humanos son infinitamente más complejos, exigentes y fascinantes de lo que se puede imaginar. Comprenden que buena parte de la denominada «sabiduría» médica es en el mejor de los casos incompleta, y muchas veces simplemente es errónea.

Si un paciente a su cargo ha sufrido daños o angustia, actúe inmediatamente para resolver el asunto, si es posible. Pida disculpas y explique de manera completa y rápida al paciente lo que ha ocurrido, y los probables efectos. Las quejas de los pacientes sobre su asistencia o tratamiento muchas veces son la consecuencia de un fallo de la comunicación, y tienen derecho a esperar una respuesta rápida, abierta, constructiva y sincera. No permita que la queja de un paciente afecte negativamente a la asistencia o el tratamiento que usted le preste.

1.2 Infecciones que pueden ser transmitidas por las manos del personal sanitario

Infecciones adquiridas como consecuencia de la atención médica	
• *Staphylococcus aureus* resistente a meticilina (SARM)	• *Clostridium difficile*
Infecciones diarreicas	
• *Salmonella* • *Escherichia coli* 0157:H7	• *Shigella* • *Norovirus*
Infecciones respiratorias	
• Gripe • Virus respiratorio sincitial (VRS)	• Resfriado común
Otras infecciones	
• Hepatitis A	

© Elsevier. Fotocopiar sin autorización es un delito.

booksmedicos.org

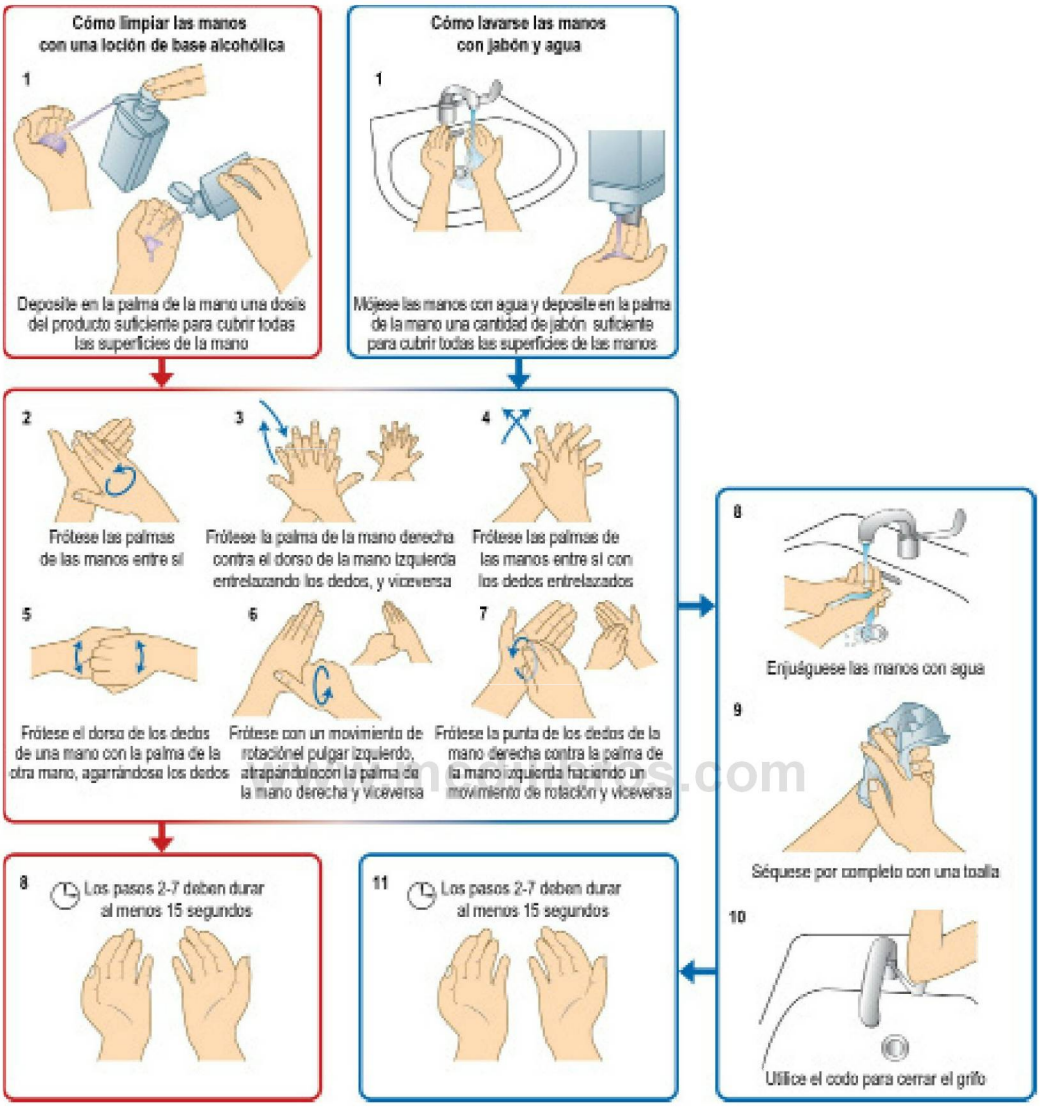

Fig. 1.1 **¿Cómo lavarse las manos correctamente?** © Organización Mundial de la Salud 2009. Todos los derechos reservados.

LAVADO DE MANOS Y LIMPIEZA

La transmisión de microorganismos a través de las manos de los profesionales sanitarios es la principal fuente de infección cruzada en los hospitales, en las consultas de atención primaria y en las residencias de ancianos. Las infecciones adquiridas como consecuencia de la atención médica complican hasta el 10% de los ingresos hospitalarios, y en el Reino Unido 5.000 personas fallecen como consecuencia de ellas cada año (cuadro 1.2).

Lavarse las manos es el modo más eficaz para prevenir la diseminación de la infección. Usted tiene la responsabilidad de prevenir la diseminación de la infección, y es su deber lavarse las manos de forma habitual después de cada exploración clínica. No lo postergue por la falta de productos para la higiene de las manos o de medios para su lavado, o por falta de tiempo.

- Si tiene las manos sucias de forma evidente, láveselas a conciencia con agua y jabón.
- Si sus manos no están sucias de forma evidente, láveselas con agua y jabón o emplee una loción o un gel con alcohol.
- Lleve siempre guantes quirúrgicos cuando pueda entrar en contacto con sangre, membranas mucosas o piel lesionada.

Aunque el lavado con geles que contienen alcohol eliminará la mayor parte de los microorganismos, como *Staphylococcus aureus* resistente a meticilina (SARM), *Escherichia coli* y *Salmonella*, cuando esté en contacto con pacientes con infección por el virus gripal, norovirus o *Clostridium difficile*, debe lavarse siempre las manos con jabón líquido y agua (fig. 1.1).

booksmedicos.org

David Snadden
Robert Laing
Stephen Potts
Fiona Nicol
Nicki Colledge

Historia clínica

2

HABLAR CON LOS PACIENTES 6

Medicina centrada en el paciente 6

Comienzo 6
Planificación 6

Situaciones difíciles 9
El paciente con dificultades de comunicación 9
El paciente con dificultades cognitivas 9
Situaciones delicadas 9

Recogida de la información 11
Síntoma de presentación 11
Antecedentes 13
Antecedentes de medicamentos 13
Antecedentes familiares 14
Antecedentes sociales 14
Anamnesis por aparatos 18
Recogida de la información 18

HISTORIA PSIQUIÁTRICA 21

Anamnesis 21
Temas delicados 21
El paciente que no colabora 21
Exploración del estado mental 21
Aspecto 22
Conducta 22
Habla 22
Estado de ánimo 22
Forma del pensamiento 22
Contenido del pensamiento 23
Evaluación del riesgo 25
Preguntas para la detección de enfermedades mentales 25

Exploración física 26
Historia colateral 26
Escalas de valoración psiquiátrica 26

SÍNTOMAS SIN EXPLICACIÓN MÉDICA (SSEM) 27
Síntomas y definiciones 27
Causas 28
Anamnesis 28
Motivo de consulta 28
Antecedentes 29
Antecedentes sociales 29
Antecedentes psiquiátricos 29
Exploración física 29
Pruebas complementarias 29

Compilación de la información 29

DOCUMENTACIÓN DE LOS HALLAZGOS: HISTORIA CLÍNICA 30
Historias informatizadas 30
Confidencialidad 30
Escritura de cartas 31

www.medilibros.com

© 2014. Elsevier España, S.L. Reservados todos los derechos
booksmedicos.org

HABLAR CON LOS PACIENTES

Piense en la última vez que acudió al médico. ¿Cuál fue el motivo de su visita? ¿Qué trámites tuvo que hacer? Incluso una visita sencilla puede ser un gran acontecimiento. Tiene que solicitar citas, preparar lo que va a decir y posiblemente pedir una salida en el trabajo o buscar a alguien que atienda a sus hijos. Las personas consultan con el médico por muchos motivos (cuadro 2.1). Puede que ya hayan hablado con su familia, amigos u otros profesionales sanitarios, que hayan probado diversos remedios y que hayan buscado en Internet información que explique su enfermedad o su problema. La mayoría de los pacientes tienen una cierta idea de lo que les podría estar pasando y pueden tener preocupaciones que les gustaría comentar con el médico.

Todos los pacientes buscan explicación y sentido a sus síntomas. Usted tiene que averiguar por qué el paciente ha venido a verle, qué es lo que más les preocupa y, a continuación, ponerse de acuerdo con él sobre el mejor modo de proceder.

La primera parte de cualquier consulta, y la principal, es hablar con el paciente. La comunicación es parte de la exploración clínica y tiene su máxima importancia tanto al comienzo de la entrevista, para recoger información, como al final, para encontrar una base común y hacer que el paciente se implique en su tratamiento.

MEDICINA CENTRADA EN EL PACIENTE

La medicina centrada en el paciente le ayuda a comprenderlo como persona en su integridad. Una buena comunicación sirve para construir una relación de confianza entre el médico y el paciente y le ayuda a usted a proporcionar una información clara y sencilla (cuadros 2.2 y 2.3). Gracias a estas habilidades de comunicación ustedes pueden comprenderse mutuamente y alcanzar juntos unos objetivos. La comunicación significa mucho más que «hacer la historia»; tiene que ver con implicar de manera eficaz a los pacientes para que participen en su propia asistencia. Una mala comunicación lleva a la falta de entendimiento, a mensajes conflictivos y a insatisfacción del paciente, y es la causa principal de reclamaciones y de disputas legales. Con el tiempo llegará a desarrollar su propio estilo de consulta; los marcos de consulta son lugares útiles para comenzar (cuadro 2.4).

2.1 Razones por las que las personas van al médico

- Han alcanzado sus límites de tolerancia
- Han alcanzado sus límites de ansiedad
- Tienen problemas en su vida diaria que se manifiestan como síntomas
- Por prevención
- Por razones administrativas

2.2 Habilidades de comunicación eficaces

Mejorar la satisfacción del paciente

- Los pacientes comprenden lo que no está bien
- Comprenden lo que pueden hacer para ayudar

Mejorar la satisfacción del médico

- Es más probable que los pacientes sigan las instrucciones cuando acuerdan objetivos comunes con su médico

Mejorar la salud con apoyo positivo y empatía

- Mejorar los resultados en salud
- Favorecer la relación entre el médico y el paciente

Emplear el tiempo de modo más eficaz

- La escucha activa ayuda al médico a reconocer lo que no está bien
- La escucha activa lleva a menos reclamaciones del paciente

COMIENZO

Planificación

Preparación

Lea la historia del paciente y todas las solicitudes de traslado o ingreso antes de verlo.

¿Dónde verá al paciente?

Elija un espacio tranquilo y privado. Con frecuencia esto resulta difícil en un hospital, donde la intimidad puede lograrse sólo por medio de cortinas, lo que significa que no hay intimidad en absoluto. Siempre hay que mostrarse sensible respecto a la intimidad y a la dignidad de los pacientes. Si el paciente está en una cama hospitalaria pero puede moverse,

2.3 Consejos para conversaciones eficaces

- Hable de modo claro y audible
- Haga preguntas abiertas al comienzo
- No interrumpa al paciente
- Intente que parezca que no tiene prisa
- Utilice el silencio para estimular las explicaciones
- No utilice jerga ni palabras emotivas
- Obtenga información sobre su paciente como persona
- Aclare y resuma lo que entiende; puede tener que hacerlo más de una vez
- Asegúrese de que la historia resulte lógica para usted; siga buscando datos hasta que lo sea
- Reconozca las emociones
- Busque ideas, preocupaciones y expectativas
- Negocie objetivos mutuos

2.4 Consulta con el paciente (BASICS)

Comienzo

- Puesta en escena
- Preparación
- Presentación

Escucha activa

- La experiencia del paciente de su enfermedad

Anamnesis por aparatos

- Entrevista clínica sistemática orientada a la enfermedad

Recogida de información

- Exploración clínica

Contexto

- Comprenda al paciente como persona

Compartir

- Información
- Acuerde acción y objetivos

booksmedicos.org

utilice algún anexo de la habitación u otra sala para realizar la entrevista. Si no hay alternativa a hablar con el paciente a la cabecera de la cama, comente que la conversación podría ser oída y conceda permiso al paciente para no responder a preguntas delicadas si se siente incómodo respecto a ellas.

¿De cuánto tiempo dispone usted?

El tiempo de la consulta es variable. En la práctica general en Reino Unido, el promedio de la duración de la visita es de 12 minutos. Esto suele ser suficiente, ya que el médico puede haber visto al paciente en varias ocasiones y está familiarizado con los antecedentes familiares y sociales. En el hospital 5-10 minutos pueden ser suficientes para las visitas de seguimiento de los pacientes ambulatorios, pero los problemas nuevos y complejos habitualmente requieren 30 minutos o más. Si es usted estudiante calcule como mínimo 30 minutos.

¿Cómo va a sentarse?

Disponga el modo de sentarse de manera que usted y el paciente no estén frente a frente. Si utiliza una mesa, disponga los asientos en las esquinas de la mesa. Es menos formal y facilita la comunicación (fig. 2.1A). Si utiliza un ordenador, asegúrese de que la pantalla y el teclado no están entre usted y el paciente. Mire al paciente, no a la pantalla (fig. 2.1B). Ponga una silla a la cabecera del paciente y siéntese a la misma altura que éste, de modo que lo pueda ver fácilmente y pueda mantener contacto visual con él.

Comunicación no verbal

Las primeras impresiones son importantes. Su modo de comportarse, su actitud y su indumentaria influyen en el paciente desde el principio. Sea profesional en cuanto a su vestido y su conducta y muestre interés por la situación del paciente. Evite interrupciones, como puedan ser las llamadas telefónicas (fig. 2.1B).

Busque indicios no verbales, como sufrimiento y estado de ánimo. Los cambios del comportamiento y del lenguaje corporal durante la consulta pueden ser indicios de dificultades que no pueden expresar verbalmente. Si el lenguaje corporal del paciente se «cierra», es decir, puede cruzarse de brazos y piernas e interrumpir el contacto visual, esto puede indicar que se siente molesto (fig. 2.1B).

A

B

Fig. 2.1 Preparativos para sentarse.

Comienzo de la consulta

Presente a todas las personas que se encuentren en la consulta. Utilice el nombre del paciente y el suyo propio para confirmar sus identidades. Puede ser apropiado estrecharse la mano. Si usted es estudiante, informe al paciente de que está en período de formación; por lo general los pacientes se muestran deseosos de ayudar. Anote los datos que se olvidan fácilmente, como por ejemplo las lecturas de la presión arterial o el diagrama genealógico, pero escribir notas no debe interferir con la consulta.

Exponemos aquí algunas ideas de cómo debe proceder una entrevista. Aunque las palabras que emplea podrán cambiar dependiendo de la situación:

Buenos días, Sra. Jones. Es usted, ¿verdad? Soy el Sr. Brown. Soy estudiante de medicina de cuarto año. Me han pedido que venga a hablar con usted y que la explore.

Podría llevarme de 20 a 30 minutos, si le parece bien.

Veo que no puede salir de la cama, así que tendremos que hablar aquí. Voy a extender las cortinas a nuestro alrededor. Siento mucho que no sea un sitio muy privado. Si le hago alguna pregunta que no desea responder por si hay alguien que lo puede oír, por favor, dígamelo.

Tendré que tomar algunas notas, para no olvidar nada que sea importante. Si ve que estoy escribiendo no significa que no la esté escuchando. Lo estaré haciendo.

¿Le parece bien?

Escucha activa

Es fundamental escuchar el relato del paciente sobre su experiencia de la enfermedad. Haga preguntas abiertas para comenzar (v. más adelante). En la comunidad intente con un «¿en qué le puedo ayudar hoy?» o «¿por qué ha venido a verme?».

La escucha activa significa animar al paciente a que hable dándole indicios de que usted está interesado, haciendo comentarios alentadores o interjecciones, por ejemplo, «dígame algo más», «ajá», y dando la impresión de que tiene tiempo para él. La escucha activa ayuda a recoger información y permite que el paciente relate su historia en sus propias palabras. Pídales aclaración sobre cualquier cosa que no entienda. Dígales a los pacientes lo que usted cree que le han dicho y pregunte si su interpretación es correcta (reflexión).

El modo en que hace una pregunta es importante:

- Las *preguntas abiertas* animan al paciente a hablar. Comienzan con una palabra como «dónde» o «qué», o una frase como «dígame algo más sobre…». Tienen su máxima utilidad inicialmente, cuando usted se da cuenta de que está averiguando lo que pasa y anima al paciente a hablar.
- Las *preguntas cerradas*, por ejemplo «¿ha tenido tos hoy?», buscan una información específica como parte de una búsqueda sistemática. Invitan a respuestas del tipo «sí» o «no».

Los dos tipos de preguntas tienen su utilidad.

¿Podemos empezar diciéndome qué le ha ocurrido para que venga a verme al hospital? *(Comienzo)*

© Elsevier. Fotocopiar sin autorización es un delito.

booksmedicos.org

He tenido una sensación extraña en el pecho en los últimos meses. Ha empeorado pero realmente esta mañana era terrible. Me he quedado sin respiración y he tenido la impresión de que alguien me estuviera oprimiendo.

¿Me puede decir algo más sobre esa sensación de opresión? *(Pregunta abierta)*

Bueno, era aquí, en el pecho, como si me apretara.

¿Y se iba a algún otro sitio? *(Aclaración)*

Bueno, puede que aquí arriba, en el cuello.

O sea, ¿tenía este dolor que le oprimía esta mañana en el pecho y que lo sentía en el cuello? *(Resumen)*

Ha dicho usted que ha tenido este dolor en los últimos meses. ¿Puede decirme algo más? *(Reflexión y formulación de una pregunta abierta)*

Bueno, era igual pero no tanto, últimamente ha ido empeorando.

De acuerdo. ¿Recuerda cuándo comenzó? *(Aclaración)*

Oh, hace unos 3 o 4 meses.

¿Hay algo que lo empeore? *(Pregunta abierta)*

Bueno, si subo escaleras o una cuesta arriba, lo puede desencadenar.

¿Qué hace usted entonces?

Pararme y en ocasiones me doy una inhalación con el pulverizador.

¿Qué, por favor? *(Aclaración)*

Este pulverizador que me dio el médico para que me lo pusiera en la boca.

¿Puede enseñármelo, por favor?

Por supuesto.

¿Y qué hace? *(Aclaración)*

Pues me quita el dolor, pero me da un dolor de cabeza terrible.

O sea, durante unos meses ha sentido usted opresión en el pecho, que empeora cuando sube cuestas o escaleras y que desaparece si utiliza el pulverizador. A veces nota el dolor en el cuello. Pero hoy el dolor volvió a aparecer y duró más tiempo, pero era igual. ¿Es así? *(Resumen)*

No, ha sido mucho peor esta mañana.

Una vez que haya establecido lo que ha pasado, investigue sobre el paciente:

- **I:** ideas sobre qué le está pasando.
- **P:** preocupaciones en relación con el efecto que tiene sobre él.
- **E:** expectativas en cuanto a la enfermedad y en cuanto a usted como médico.

Los pacientes tienen sentimientos e ideas sobre lo que les ha pasado, que pueden o no ser exactas. Un paciente con dolor torácico podría pensar que ha tenido una indigestión, mientras que usted cree que lo que ha tenido es una angina de pecho. Pregunte: «¿qué piensa que le ha pasado?» Una pregunta sencilla como «¿qué pensaba usted que podría hacer yo hoy?» puede evitar prescripciones o pruebas innecesarias. La medicina moderna puede ser incapaz de «curar» un problema, y lo importante es lo que usted hace para ayudar a que un paciente siga con su vida normal.

Empatía

Ser empático facilita la relación con los pacientes y mejora los resultados en los problemas de salud. ¿Qué es la empatía y de qué modo la expresa usted? La empatía no es simpatía ni la expresión de las penas; es mucho más. Es ayudar a los pacientes a que comprendan qué es lo que les está pasando. Trate de ver el problema desde el punto de vista de sus pacientes y de relacionarlo con ellos.

Piense en una joven profesora que recientemente ha sido sometida a cirugía facial desfiguradora para extirpar un tumor benigno del maxilar. La herida ha cicatrizado, pero tiene un párpado inferior caído y un edema facial considerable. Vuelve al trabajo. Piense en cómo se sentiría y cómo se imaginaría usted en esta situación. Exprese empatía por medio de preguntas que muestren que pueden tener relación con la experiencia de su paciente.

O sea, ¿que se ha recuperado ya de la operación?

Sí, pero aún tengo que ponerme unas gotas en el ojo.

¿Y qué me dice de la hinchazón debajo del ojo?

Empeora durante el día, y en ocasiones por la tarde no puedo ver muy bien.

¿Y cómo se siente en el trabajo?

Bueno, es muy difícil. Con los niños y con todo. Es un poco incómodo.

Comprendo que debe sentirse incómoda y violenta. Tiene que ser muy difícil. ¿Cómo se las arregla? Pensando en ello me pregunto si hay otras cosas que le resultan violentas, en otros aspectos de la vida, como el aspecto social…

Comprensión del contexto del paciente

El contexto de nuestras vidas influye considerablemente en el modo en que nos enfrentamos a la enfermedad. Averiguar el contexto del paciente es parte fundamental. Y es mucho más que tan sólo una «historia social». Usted debe comprender usted las limitaciones y los apoyos personales de los pacientes: dónde y con quiénes viven, con quiénes trabajan, lo que realmente hacen, sus creencias culturales y religiosas, y sus relaciones y experiencia pasada. Todo lo que se relaciona con el paciente como persona. Puede ser inadecuado explorar estos aspectos delicados con todo el mundo, o en la primera consulta, pero son importantes en cualquier relación médico-paciente a largo plazo. Comprender a la persona como un todo modifica la información que usted da y el modo en que la da, el tratamiento que aconseja y los medicamentos que utiliza.

Pregunte por el trabajo del paciente y explore en cierto detalle lo que significa este trabajo, ya que puede tener su importancia en la enfermedad. La descripción escueta de un trabajo puede comprender muchas tareas, como un ingeniero, de modo que investigue lo que realmente hace el paciente, si hay estrés en el trabajo y si éste comporta relaciones que puedan afectarle: por ejemplo, un jefe bravucón o un compañero de trabajo acosador.

En el siguiente diálogo el paciente A sufre estrés y el paciente B puede estar sufriendo las consecuencias de una exposición a esporas fúngicas que pueden causar el pulmón de granjero. Sin embargo, su respuesta inicial a la primera pregunta es la misma.

Médico: Bueno, dígame en qué consiste su trabajo.

Pacientes A y B: Trabajo en una granja.

Médico: Sí, pero ¿qué hace concretamente?

Paciente A: Soy el propietario de la granja y sobre todo me encargo de la contabilidad y de la compra y venta de animales.

Paciente B: Soy trabajador de la granja.

Médico: ¿Y qué está haciendo ahora?

Paciente A: Ha sido un año terrible a causa de la sequía. La producción es baja y estoy intentando conseguir otro préstamo del banco.

Paciente B: Bueno, ahora mismo estamos trabajando en el establo, lo primero que hacemos por la mañana es limpiar y luego poner el alimento para el ganado. Este año ha sido muy húmedo.

booksmedicos.org

Después, vamos al campo para hacer las primeras tareas de la labranza.

Averigüe las circunstancias del hogar del paciente. Inténtelo preguntando: «¿vive alguien con usted en su casa?» o «¿hay alguien que pueda ayudarle?», y tenga un tacto exquisito al preguntar por las relaciones y el ambiente de la casa. Si un diabético de 15 años diagnosticado recientemente está a punto de regresar a su domicilio, pregunte cuáles son las circunstancias que hay allí: quién vive en la casa y si las relaciones son de apoyo. Los preparativos serán distintos en el caso de un paciente en un hogar estable cuya madre sea una profesional sanitaria y en el de un paciente de un ambiente desfavorecido en una familia monoparental y con pocas relaciones personales.

Las creencias de los pacientes influyen en los cuidados sanitarios. Las creencias religiosas y culturales afectan al modo en cómo afrontarán una discapacidad o la agonía de un familiar, y si aceptarán ciertos tratamientos. Sea sensible y tolerante en relación con estos aspectos.

En ocasiones la consulta también le da la oportunidad de plantear aspectos relacionados con actitudes preventivas y la posibilidad de abordar factores de riesgo y dificultades del estilo de vida. Entre estos factores se encuentran el abandono del tabaco, el manejo de la obesidad y la dependencia de las drogas y el alcohol, o de enfermedades que se dan con frecuencia en la familia.

Compartir la información y acordar los objetivos

Aclare y resuma lo que dice. Emplee términos que su paciente comprenda y ajuste la explicación al paciente.

Explique lo que ha encontrado y lo que cree que eso significa. Dé la información importante primero y compruebe lo que se ha comprendido. Proporcione la información en pequeñas porciones y advierta al paciente de cuantas cosas importantes estén apareciendo: por ejemplo, «hay dos cosas importantes que quisiera comentar con usted. La primera es…».

Utilice un lenguaje sencillo y asegúrese de que el paciente comprende las opciones de tratamiento y el diagnóstico probable. Lo que diga usted ha de ser exacto y carente de ambigüedad, y la información debe proporcionarse con sensibilidad. Imagínese a usted mismo en la posición del paciente y cuál sería su respuesta. No hay lugar para la brusquedad ni para la sinceridad brutal.

Conseguir que el paciente se implique

Asegúrese de que los pacientes se implican en todas las decisiones. Comparta las ideas con ellos, haga sugerencias y anímeles a que expresen sus pensamientos. Sea sensible al lenguaje corporal de los pacientes. Si no parecen aclararse o discrepan de usted, muestre estos sentimientos al paciente. Utilice frases como «¿se siente cómodo con lo que le estoy diciendo?» o «¿hay algo que haya dicho que no vea claro o que tal vez le haya confundido?». Siempre que sea posible, ayude a tomar decisiones dándoles información escrita para que se la lleven a casa o sugiérales otras fuentes de información: por ejemplo, grupos de autoayuda o Internet. Compruebe que le han comprendido y comente cualquier investigación o tratamiento que, en su opinión, pudiera requerirse, incluyendo los riesgos o los efectos secundarios (cuadro 2.3).

De este modo podrá usted acordar un plan establecido mutuamente. Por ejemplo, un paciente con cáncer puede tener la elección de la cirugía o la radioterapia. Al implicarlo y comentar con él las ventajas y los inconvenientes permitirá que el paciente tome una decisión que ambos comprenden y con la que se muestren de acuerdo. El paciente tendrá que vivir con las consecuencias del tratamiento, que será mucho más fácil de aceptar si él mismo lo ha elegido.

Intente llegar a un acuerdo sobre objetivos realistas. Podrían ser zonas que el paciente necesita trabajar. Por ejemplo, si el paciente está intentando dejar de fumar, puede usted fijar objetivos con él que contemplen cuándo va a dejarlo, qué ayuda necesitará (p. ej., grupos de apoyo, tratamiento de sustitución de nicotina o ambos), cómo identificará las situaciones de riesgo (p. ej., contactos sociales) y cómo controlarlas para evitar la tentación de fumar un cigarrillo.

Por último, disponga el seguimiento en caso necesario o dé al paciente una idea de cuándo volver. Depende de cómo se sienta el paciente y de cualquier tratamiento que usted haya sugerido. Termine una conversación compleja resumiendo brevemente qué acuerdos han alcanzado o pida al paciente que lo haga él mismo (cuadro 2.4).

SITUACIONES DIFÍCILES

El paciente con dificultades de comunicación

Si el paciente no habla su mismo idioma, o tiene dificultades de audición o del habla, como disfasia o disartria, deben seguirse los principios de una buena comunicación, pero además usted puede hacer lo siguiente:

- Utilice un intérprete, aunque recuerde dirigirse siempre al paciente, no al intérprete.
- Escriba las cosas para su paciente si sabe leer.
- Emplee la lectura de labios o el lenguaje de signos.
- Implique a alguna persona que habitualmente se comunique con su paciente.

El paciente con dificultades cognitivas

Esté alerta a los signos tempranos de demencia. Puede tener que buscar ayuda de familiares o cuidadores. Si sospecha que se trata de esta situación, realice una evaluación de la memoria o del estado mental (cap. 16).

Situaciones delicadas

En ocasiones los médicos tienen que hacer preguntas de índole personal o delicadas y explorar las partes íntimas del paciente. Si habla usted con un paciente que pueda tener una enfermedad de transmisión sexual, mencione el tema con delicadeza. Indique que va a formular preguntas sobre este tema y asegúrese de que la conversación es completamente privada. He aquí algunos ejemplos de preguntas que pueden funcionar.

Por lo que me cuenta necesito hacerle algunas preguntas de tipo personal. ¿Le parece bien?

¿Puede decirme si ha tenido recientemente relaciones promiscuas?

¿Le preocupa haber podido contraer algo, quiero decir, por vía sexual?

Me ha dicho que piensa usted que se encuentra en riesgo. ¿Puedo preguntarle si tiene una pareja sexual estable?

Continúe con lo siguiente: «¿Es su pareja hombre o mujer?». En caso de no existir una pareja estable, pregunte al paciente cuántas parejas

© Elsevier. Fotocopiar sin autorización es un delito.

booksmedicos.org

sexuales ha tenido en el último año y cuántas de ellas han sido hombres y cuántas mujeres.

Pida permiso con delicadeza en caso de que precise explorar zonas íntimas. En general esto se refiere a la exploración de las mamas, los genitales y el recto, aunque en algunas circunstancias o culturas se puede aplicar a cualquier situación en la que tenga que tocar al paciente. Advierta primero al paciente; luego pida permiso para llevar a cabo una exploración, explicando lo que tiene usted que hacer. Ofrezca que esté presente una persona acompañante aunque usted sea del mismo sexo que el paciente. Anote el nombre y el cargo del acompañante. Si el paciente declina la proposición, respete sus deseos y registre este hecho en el libro de notas.

Dé instrucciones claras respecto a la ropa que tiene que quitarse el paciente. Cuando sea necesario vuelva a programar una exploración íntima hasta disponer de tiempo suficiente, de un lugar apropiado o de una persona acompañante.

El paciente sensible

Las personas enfermas se sienten vulnerables y pueden estar enojadas o angustiadas. Explorar los motivos de la emoción muchas veces calma la situación. Reconozca que su paciente está enfadado o triste y pídale que explique por qué. Utilice frases como «parece que está enfadado usted con algo», o «¿hay algo que le moleste?». Reconozca la emoción de su paciente, muestre empatía y comprensión, anímele a hablar y ofrezca todas las explicaciones que pueda.

Los pacientes locuaces, y los que quieren abordar muchas cosas de una sola vez, pueden responder a: «me queda poco tiempo para hablar con usted, así que ¿cuál es la cosa más importante que tenemos que abordar ahora?». Si el paciente tiene una larga lista de síntomas, sugiera: «de las seis cosas que ha planteado usted hoy sólo puedo tratar dos, así que dígame cuáles son las más importantes para usted y abordaremos el resto la próxima vez».

Establezca límites profesionales si el paciente se vuelve excesivamente familiar: «bueno, sería inadecuado que discutiera con usted mis problemas personales. Estoy aquí para ayudarle, así que vamos a centrarnos en su problema».

Sensibilidad cultural

Los pacientes procedentes de una cultura distinta a la suya pueden tener reglas sociales diferentes (cuadro 2.5). Las ideas respecto al contacto visual, al tacto y al espacio personal pueden ser diferentes. En las culturas occidentales es normal mantener un contacto visual durante períodos prolongados; sin embargo, en la mayor parte del mundo esta actitud se interpreta como contenciosa o grosera. En ciertas culturas está estrictamente prohibido que personas de distintos sexos se estrechen las manos. Respecto a la muerte, se puede tratar de modo diferente en términos de las expectativas de los familiares acerca del médico, que esperan que se comparta información con ellos, y acerca de qué ritos se seguirán. Reconozca y acepte las diferencias en las culturas y de las creencias de sus pacientes. En caso de duda pregunte al paciente. Esto le hace saber que es usted conocedor de estos aspectos y sensible a ellos.

Información a terceras personas

La confidencialidad es la principal prioridad. Tal vez necesite obtener información sobre su paciente de otra persona: por lo general un familiar, y en ocasiones un amigo o la persona cuidadora. Pida permiso al paciente y permita que éste se halle presente para mantener la confidencialidad. Si el paciente no se puede comunicar tendrá que preguntar a la familia y a los cuidadores para saber lo que le ha sucedido. Puede ocurrir que terceras personas se aproximen a usted sin el conocimiento del paciente. Averigüe quiénes son, cuál es su relación con el paciente y si éste sabe que esta persona habla con usted. Diga a esa persona que puede hablar con ella, pero que no puede revelar información clínica sin el permiso expreso del paciente. Tal vez le revelen asuntos delicados, como enfermedades mentales, abusos sexuales o adicción a drogas o alcohol. Es preciso explorar esta información de modo muy cuidadoso y sensible con el paciente para confirmar su veracidad.

2.5 Conciencia transcultural

- Utilice un contacto ocular aceptable
- Realice gestos adecuados con las manos
- Respete el espacio personal
- Considere el contacto físico entre los sexos, como estrecharse la mano
- Sea sensible a las culturas y las creencias sobre la enfermedad
- Pregúntese a usted mismo qué debe ocurrir cuando se acerca la muerte
- Pregúntese a usted mismo qué debe ocurrir después de la muerte

2.6 Cómo hablar por teléfono con los pacientes

- Escuche de manera activa y realice una historia detallada
- Clarifique con frecuencia y parafrasee para asegurarse de que los mensajes se entienden en ambas direcciones
- Escuche para detectar indicios (como el ritmo, las pausas, el cambio de la entonación de la voz)
- Ofrezca oportunidades para hacer preguntas
- Ofrezca educación al paciente
- Red de seguridad: asegúrese de que el paciente sepa qué debe hacer si las cosas no mejoran
- Documente con cuidado
- Como la evaluación se basa únicamente en la anamnesis y el plan terapéutico no se puede reforzar con indicios no verbales, es especialmente importante abordar de manera sistemática todos los aspectos

Consulta telefónica

La consulta con los pacientes por teléfono plantea dificultades específicas porque no hay indicios visuales del lenguaje corporal y la conducta. Se aplican los principios de la buena comunicación, aunque es incluso más importante escuchar de manera activa al paciente y comprobar con frecuencia que se comprenden mutuamente. No haga suposiciones ni establezca rápidamente diagnósticos. La mayor parte de la medicina clínica se basa en la observación directa y en su intuición como médico, por lo que es mejor pecar de cauto a la hora de decidir si debe o no ver a un paciente (cuadro 2.6).

Comunicación de malas noticias

Dar malas noticias es una de las tareas de comunicación más difíciles con las que se enfrentará. Siga los principios de una buena comunicación. Hable con el paciente en un ambiente tranquilo y privado. Pregunte al paciente quién más quisiera que estuviera presente (puede tratarse de un familiar o de su pareja) y ofrezca la posibilidad de que esté una enfermera o un consejero. Después averigüe cuánto

booksmedicos.org

2.7 Marco de trabajo para comunicar malas noticias

Contexto
• Privacidad • Personas • Usted esté tranquilo y sea amable
Percepción
• Lo que ya sabe el paciente
Invitación
• ¿Qué quiere saber el paciente?
Conocimiento
• Advierta al paciente de que usted tiene malas noticias
Empatía
• Reconozca y aborde las emociones del paciente
Resumen y estrategia
• El paciente conoce y acuerda los siguientes pasos

sabe el paciente y cuánto quiere saber. Comparta la información que tenga usted. Planifique por adelantado lo que tiene que compartir y establezca prioridades de modo que la información importante, que puede incluir un diagnóstico y los pasos siguientes en la planificación, no se pierda en un bosque de detalles. Responda a los sentimientos del paciente, porque se puede sentir molesto o enfadado, y asegúrese de que comprende y está de acuerdo en los siguientes pasos (cuadro 2.7).

RECOGIDA DE LA INFORMACIÓN

Síntoma de presentación

Diagnóstico

Los médicos experimentados hacen diagnósticos reconociendo patrones de síntomas. Cuando tenga experiencia usted también mejorará las preguntas que haga según el síntoma de presentación; después deberá elaborar una lista de posibles diagnósticos (diagnóstico diferencial) antes de explorar al paciente.

Asegúrese de que el paciente le cuenta el problema con sus propias palabras y anótelo. Utilice su conocimiento para dirigir las preguntas. Aclare qué quieren decir según los términos que utilizan. Deben explorarse algunos términos (cuadro 2.8). Cada respuesta aumenta o reduce la probabilidad de un diagnóstico particular y excluye otros.

En el ejemplo que sigue el paciente es un hombre fumador de 65 años. La edad y su hábito tabáquico aumentan la probabilidad de ciertos diagnósticos relacionados con el tabaquismo. Una tos de 2 meses de duración aumenta la probabilidad de cáncer de pulmón y de enfermedad pulmonar obstructiva crónica (EPOC). El dolor torácico no excluye la EPOC, ya que el hombre podría haber sobrecargado un músculo al toser, pero el dolor puede ser pleurítico por infección, o puede deberse a una tromboembolia. A su vez, una infección podría estar causada por la obstrucción de la vía respiratoria por cáncer de pulmón. Una hemoptisis de 2 meses de duración aumenta de modo espectacular la probabilidad de cáncer de pulmón. Si el paciente también ha perdido peso, el valor predictivo positivo de las tres respuestas es muy elevado para el cáncer de pulmón. Estos datos centrarán la exploración y el plan de pruebas complementarias.

2.8 Ejemplos de términos que utilizan los pacientes que se deben aclarar

- Alergia
- Angina
- Artritis
- Ataque
- Ataque al corazón
- Diarrea
- Eccema
- Mareo
- Migraña
- Pleuresía
- Vértigo

¿Cuál diría usted que es el principal problema? *(Pregunta abierta)*
Tengo tos hace tiempo y parece que no me puedo librar de ella. Comenzó después de una gripe que tuve, hace unos 2 meses. Pensé que mejoraría pero no ha sido así y me está volviendo loco.
¿Puede decirme algo más sobre la tos? *(Pregunta abierta)*
Bueno, no paro de toser y a veces expulso algo de moco. No puedo dormir por la noche en ocasiones y me levanto muy mal porque no he dormido bien. A veces me duele el pecho por haber tosido tanto.

Siga haciendo preguntas dirigidas a aclarar el origen de la tos.

¿Puede decirme algo sobre los dolores? *(Pregunta abierta)*
Bueno, los siento aquí, en el costado cuando toso.
¿Hay algo que desencadene los dolores? *(Pregunta abierta que lleva a obtener más datos)*
No.

Siga realizando preguntas dirigidas a aclarar el origen del dolor (v. cuadro 2.10).

¿De qué color es el moco? *(Pregunta cerrada, centrándose en el síntoma ofrecido)*
Transparente.
¿Ha sangrado alguna vez al toser? *(Pregunta cerrada)*
Sí, a veces.
¿Con qué frecuencia? *(Pregunta cerrada)*
La mayoría de los días.
¿Mucha sangre? *(Pregunta cerrada, aclarando el síntoma)*
Sólo hilillos, a veces algo más.
¿Ha sentido pitos en el pecho o sensación de falta de aire al toser?
Un poco.
¿Cómo va de peso? *(Pregunta abierta, buscando confirmación adicional de una patología grave)*
He perdido unos 6 kilos.

¿Qué tipo de patología presenta el paciente?

Piense sobre qué proceso patológico puede explicar los síntomas. Las enfermedades son congénitas o adquiridas y sólo hay algunos procesos patológicos que originan una enfermedad adquirida. El comienzo, la progresión, la escala temporal y los síntomas asociados (obtenidos en la entrevista) al síntoma de presentación deben orientarle sobre la patología probable (cuadro 2.9).

© Elsevier. Fotocopiar sin autorización es un delito.

booksmedicos.org

2.9 Decisión del tipo de patología

Tipo de patología	Comienzo de los síntomas	Progresión de los síntomas	Síntomas asociados/patrón de los síntomas
Infección	Generalmente horas	Generalmente bastante rápido, en horas o días	Fiebre, síntomas de localización, por ejemplo dolor pleurítico y tos
Inflamación	Con frecuencia bastante súbito	Semanas o meses	Síntomas de localización de intensidad variable, que con frecuencia van y vienen
Metabólica	Muy variable	De horas a meses	Firme progresión en la intensidad sin remisión
Neoplásica	Gradual	De semanas a meses	Pérdida de peso, cansancio
Tóxica	Abrupto	Rápida	Comienzo espectacular de los síntomas; los vómitos son, con frecuencia, una manifestación
Traumática	Brusco	Escaso cambio desde el comienzo	El diagnóstico por lo general claro por la historia
Vascular	Súbito	Horas	Rápido desarrollo de los signos físicos asociados
Degenerativa	Gradual	De meses a años	Empeoramiento progresivo con períodos de deterioro más agudo

¿Qué hay de los signos físicos?

Algunas enfermedades no presentan signos físicos, por ejemplo la migraña o la angina. Otras afecciones casi siempre producen signos físicos, por ejemplo la fractura del cuello del fémur o el accidente cerebrovascular. La ausencia de signos físicos simplemente puede reflejar el estadio temprano de una enfermedad, mientras que otras enfermedades producen pocos signos, o no los producen, como la enfermedad de Addison. La experiencia debe ayudarle a clasificar la fiabilidad de los signos para apoyar su diagnóstico; por ejemplo, el paciente con una historia que sugiere accidentes isquémicos transitorios puede tener un soplo carotídeo, pero su ausencia no excluiría este diagnóstico. Sin embargo, un paciente con disnea moderada con sospecha de asma probablemente tendrá sibilancias en la auscultación torácica. Si no hay sibilancias, o si son mínimas, y el paciente tiene elevación de la presión venosa yugular (cap. 6) con edema periférico y estertores inspiratorios, es probable que se trate de insuficiencia cardíaca con edema pulmonar. Siempre debe tener un diagnóstico diferencial claro antes de explorar al paciente. Reconsidere siempre su diagnóstico si no encuentra un signo físico previsible, o si encuentra uno inesperado.

Dolor

Las características del dolor sugieren la causa probable. Explórelas para hacer un diagnóstico diferencial. Utilice los principios que se señalan en el cuadro 2.10, que también pueden ser útiles con otros síntomas, como el mareo y la disnea.

Síntomas asociados

Cualquier dolor intenso puede producir náuseas, sudoración y desfallecimiento por la respuesta vagal y simpática, pero algunos síntomas asociados sugieren una causa subyacente particular; por ejemplo, un trastorno visual puede preceder a la migraña; podría haber palpitaciones (que sugieren arritmias) en la angina. Un dolor que perturba el sueño sugiere una causa física.

Efectos sobre el estilo de vida

Pregunte al paciente cómo hace frente al dolor. Le ayudará a usted a conocer mejor las estrategias de afrontamiento del

2.10 Características del dolor

Localización

- Dolor somático, con frecuencia bien localizado, por ejemplo esguince de tobillo
- Dolor visceral, más difuso, por ejemplo angina de pecho

Comienzo

- Forma de comienzo y circunstancias asociadas

Características

- Descrito mediante objetivos, por ejemplo agudo/sordo, urente/hormigueante, taladrante/punzante, constrictivo/desgarrador, preferiblemente utilizando la propia descripción del paciente en vez de ofrecer sugerencias

Irradiación

- Por extensión local
- Referido por una vía neuronal compartida con un lugar distante no afectado, por ejemplo dolor diafragmático en el extremo del hombro por el nervio frénico (C_3, C_4)

Síntomas asociados

- El aura visual acompaña a la migraña con aura
- El entumecimiento en la pierna en el dolor de espalda sugiere irritación de la raíz nerviosa

Tiempo (duración, evolución, patrón)

- Desde el comienzo
- Episódico o continuo
  - Si es episódico, duración y frecuencia de los episodios
  - Si es continuo, cambios de intensidad

Factores que lo empeoran y lo mejoran

- Circunstancias en las que el dolor se despierta o empeora, por ejemplo tomar alimento
- Actividades o posturas específicas y cualquier medida de dedicación que se haya tomado para evitar su inicio
- Efectos de actividades o posturas específicas, incluidos los efectos de la medicación y planteamientos médicos alternativos

Intensidad

- Difícil de valorar, por ser muy subjetiva
- En ocasiones es útil comparar la intensidad con la de otros dolores comunes, por ejemplo dolor de muelas
- Variación por el día o la noche, durante la semana o el mes, por ejemplo en relación con el ciclo menstrual

booksmedicos.org

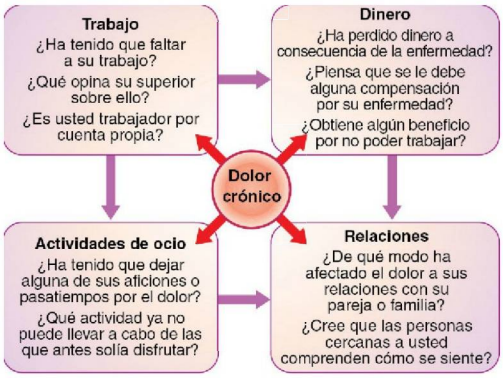

Fig. 2.2 Efectos del dolor crónico: preguntas que se pueden formular. Observe que el dolor afecta a diversas áreas de la vida del paciente, pero que éstas están interrelacionadas.

2.11 Umbral de dolor

Aumenta

- Ejercicio
- Analgesia
- Actitud mental positiva
- Personalidad

Disminuye

- Privación de sueño
- Depresión
- Preocupaciones económicas y personales
- Ansiedad y temblor por la causa
- Experiencia previa

paciente. En la figura 2.2 se ilustran los aspectos que se deben considerar en relación con el dolor crónico.

Actitudes frente a la enfermedad

Numerosos síntomas, como el dolor y la fatiga, son subjetivos y los pacientes con afecciones idénticas pueden presentar historias espectacularmente diferentes.

- Umbral del dolor y tolerancia. Varían entre distintos pacientes y también en la misma persona en circunstancias diferentes. El deseo de los pacientes de hablar sobre sus molestias también varía (cuadro 2.11).
- Experiencia previa. La experiencia personal y familiar influye sobre la respuesta a los síntomas. Una historia familiar de muerte súbita por cardiopatía puede afectar al modo en que una persona interpreta el dolor torácico.
- Beneficios. La mayoría de las enfermedades aportan un beneficio al paciente. Éste puede variar desde atención de la familia y amigos hasta complementos de dinero y evitar trabajo o estrés. Los pacientes pueden no ser conscientes de estas ganancias, pero en ocasiones exageran de modo deliberado los síntomas.

En el cuadro 2.12 se muestran ejemplos de preguntas que pueden utilizarse para interrogar sobre síntomas habituales.

Antecedentes

Los antecedentes médicos pueden ser relevantes en relación con el síntoma de presentación: por ejemplo, una migraña previa en un paciente con cefalea, hematemesis y múltiples lesiones menores en un paciente con sospecha de abuso de alcohol.

Haga preguntas abiertas al comienzo, aunque luego pase a preguntas cerradas para obtener información relevante y significativa (cuadro 2.13).

2.12 Preguntas que se deben hacer sobre síntomas comunes

Aparato o sistema	Pregunta
Cardiovascular	¿Ha tenido alguna vez dolor u opresión en el pecho? ¿Se ha despertado alguna vez por la noche con sensación de falta de aire? ¿Ha observado alguna vez que el corazón late deprisa o da saltos?
Respiratorio	¿Ha sentido alguna vez que le faltaba el aire? ¿Ha tenido tos? ¿Ha expulsado algo cuando ha tosido? ¿Ha expulsado alguna vez sangre al toser?
Gastrointestinal	¿Ha tenido molestias por indigestión o ardor de estómago? ¿Ha observado recientemente algún cambio en el hábito intestinal? ¿Ha visto alguna vez sangre o moco en sus deposiciones?
Genitourinario	¿Ha sentido alguna vez dolor o dificultades al orinar? ¿Tiene que levantarse a orinar por la noche? Si es así, ¿con qué frecuencia? ¿Ha observado goteo al terminar de orinar? ¿Han sido regulares sus períodos menstruales?
Musculo-esquelético	¿Tiene dolor, rigidez o hinchazón en las articulaciones? ¿Tiene dificultad para caminar o vestirse?
Endocrino	¿Siente ahora el frío o el calor más que antes? ¿Cree que tiene más sed ahora o que bebe más que de costumbre?
Neurológico	¿Ha tenido alguna vez caídas, desmayos o pérdidas de conocimiento? ¿Ha observado entumecimiento, debilidad o torpeza en los brazos o en las piernas?

2.13 Antecedentes personales

- ¿Ha tenido alguna enfermedad grave que le haya llevado a visitar al médico?
- ¿Ha tenido que coger la baja laboral por mala salud?
- ¿Ha sido sometido a alguna intervención quirúrgica?
- ¿Ha ido alguna vez a alguna clínica hospitalaria?
- ¿Ha estado alguna vez ingresado en un hospital? Si es así, ¿por qué razón?

Antecedentes de medicamentos

Pregunte sobre medicamentos prescritos y otras medicaciones, como remedios de venta sin receta, remedios herbales y homeopáticos, laxantes, analgésicos y vitaminas/suplementos minerales. Apunte el nombre de cada medicamento, la dosis,

© Elsevier. Fotocopiar sin autorización es un delito.

www.medilibros.com

booksmedicos.org

2.14 Ejemplo de antecedentes de medicamentos

Fármaco	Dosis	Duración	Indicación	Efectos secundarios, preocupaciones del paciente
Aspirina	75 mg al día	5 años	Comenzó después de un infarto de miocardio	Indigestión
Atenolol	50 mg al día	5 años	Comenzó después de un infarto de miocardio	Causa frío en las manos (¿cumplimiento?)
Paracetamol + codeína	Hasta 8 comprimidos al día	4 semanas	Dolor de espalda	Causa estreñimiento
Salbutamol en inhalador presurizado	2 inhalaciones a demanda	6 meses	Asma	Palpitaciones, agitación

el régimen posológico y la duración del tratamiento, junto con cualquier efecto secundario significativo. Cuando sea necesario clarifique los datos con el médico de cabecera. Respecto a los pacientes a quienes se dispensan fármacos para tratar una adicción, por ejemplo metadona, pregunte a la farmacia dispensadora de la comunidad y pida que se detenga la dispensación durante el ingreso hospitalario (cuadro 2.14).

Cumplimiento, concordancia y seguimiento del tratamiento

La mitad de los pacientes no toman los medicamentos como se les indica. Se dice que los pacientes que toman su medicación tal como se les ha prescrito cumplen el tratamiento. Concordancia implica que el paciente y el médico han negociado y llegado a un acuerdo sobre el tratamiento, y es probable (aunque no está garantizado) que el seguimiento del tratamiento mejore.

Pida a los pacientes que describan cómo y cuándo toman los medicamentos. Compruebe si conocen los nombres de los medicamentos y para qué sirven. Deles permiso para reconocer que no toman todos los medicamentos diciendo «tiene que ser difícil de recordar».

Alergias y reacciones medicamentosas

Pregunte al paciente si alguna vez ha tenido alguna reacción alérgica a la medicación, especialmente antes de prescribir un antibiótico (particularmente una penicilina) o una vacuna. Aclare exactamente qué quieren decir los pacientes con la palabra alergia. Los pacientes refieren con una frecuencia excesiva que tienen alergias: sólo 1 de cada 7 que refieren un exantema con penicilina tienen positividad de las pruebas cutáneas con penicilina. Pregunte sobre otro tipo de alergias, como alergia a alimentos o el polen. Anote las alergias verdaderas de modo destacado en la historia del paciente, en la hoja de medicamentos y en las notas registradas en el ordenador. Si el paciente ha tenido una reacción alérgica grave o potencialmente mortal, aconséjele que lleve una alerta en una cadena en el cuello o en una pulsera (fig. 3.3).

Antecedentes familiares

Comience con preguntas abiertas como «¿hay alguna enfermedad que sea frecuente en su familia?». Haga un seguimiento del síntoma de la presentación, por ejemplo, «¿hay antecedentes de enfermedades del corazón en su familia?». Muchas patologías se asocian a antecedentes familiares, pero no se deben a un trastorno monogénico (cuadro 2.15).

Documente si hay enfermedad en los familiares directos; es decir, padres, hermanos e hijos. Si se sospecha un trastorno hereditario, como enfermedad de Huntington o hemofilia,

2.15 Ejemplos de trastornos hereditarios

Autosómico dominante	
• Poliquistosis renal del adulto	• Distrofia miotónica
• Enfermedad de Huntington	• Neurofibromatosis
Autosómico recesivo	
• Fibrosis quística	• Talasemia alfa
• Anemia drepanocítica	• Deficiencia de alfa-1-antitripsina
Ligado al cromosoma X	
• Distrofia muscular de Duchenne	• Hemofilia A
	• Síndrome del cromosoma X frágil

remóntese a tres generaciones en busca de detalles de orígenes étnicos o de consanguinidad (fig. 2.3). Averigüe si el paciente o algún familiar directo han sido adoptados. Anote el estado de salud de otros miembros que vivan en el mismo domicilio, ya que este dato puede sugerir riesgos ambientales que afecten a la salud del paciente.

Antecedentes sociales

Los antecedentes sociales le ayudan a comprender el contexto de la vida del paciente y los posibles factores de importancia (cuadro 2.16). Céntrese en aspectos relevantes; por ejemplo, pregunte a una mujer de edad avanzada con fractura de cadera si vive sola, si tiene amigos o familiares en las proximidades, qué servicios de apoyo recibe y si su casa está bien adaptada para una persona con una movilidad limitada.

La enfermedad de un paciente puede afectar a otras personas, como familiares que dependan de él; también puede que no haya nadie en casa que pueda atenderlo porque, aunque esté casado, la pareja puede trabajar en el extranjero. El éxito en el alta hospitalaria precisa que se aborden estos problemas.

Estilo de vida

Ejercicio

¿Participa el paciente en alguna actividad deportiva o realiza algún otro tipo de ejercicio de manera regular? ¿Cuál es, con qué frecuencia lo realiza y cómo es de intenso? ¿El paciente ha modificado el ejercicio por problemas de salud?

Dieta

¿Ha tenido el paciente alguna restricción en su alimentación, y de qué modo ha decidido hacerla? Algunos pacientes creen que tienen intolerancia a alimentos y pueden seguir dietas de exclusión rígidas sin datos científicos. Pregunte

booksmedicos.org

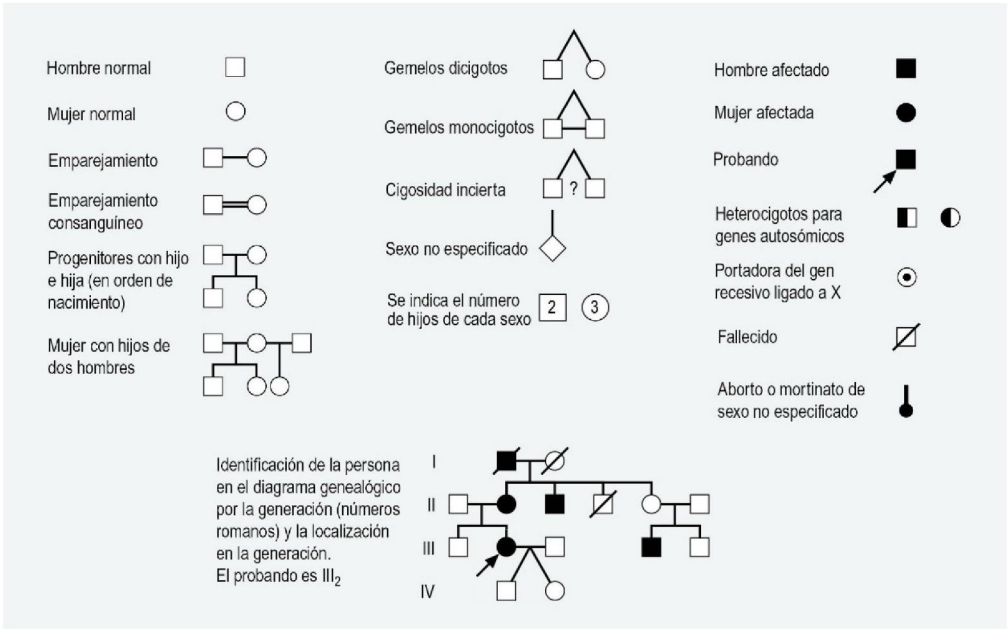

Fig. 2.3 Símbolos utilizados para la construcción de un diagrama genealógico, con un ejemplo.

2.16 Antecedentes sociales

Crianza y educación

- Traumatismo o complicaciones del parto
- Apegos y separaciones parentales en edad temprana
- Escolarización, logros o dificultades académicos
- Educación adicional o superior y formación profesional y entrenamiento
- Problemas conductuales

Vida doméstica

- Maltrato psíquico o físico o abuso sexual*
- Experiencias de muerte y enfermedad
- Interés y actitud de los padres

Ocupación laboral

- Actual y previa (definir con exactitud en qué consiste el trabajo)
- Exposición a peligros, como productos químicos, amianto, viaje al extranjero, accidentes y reclamación de compensaciones
- Desempleo: motivo y duración
- Actitud respecto al trabajo

Datos económicos

- Circunstancias, incluidas las deudas
- Prestaciones de la seguridad social

Relaciones personales y circunstancias domésticas

- Casado o pareja estable
- Calidad de la relación
- Problemas
- Salud, empleo y actitud de la pareja respecto a la enfermedad del paciente
- ¿Quién más vive en el domicilio? ¿Algún problema, por ejemplo, de salud, violencia o duelo?
- ¿Algún problema con la policía?

Domicilio

- Tipo de vivienda, tamaño, en propiedad o alquilada
- Detalles del domicilio, incluidas escaleras, aseos, calefacción, cocina, vecinos

Apoyo de la comunidad

- Implicación de los servicios sociales, por ejemplo ayuda domiciliaria o servicio de comidas a domicilio
- Actitud frente a la necesidad de ayuda

Antecedentes sexuales*

Actividades de ocio

- Aficiones y pasatiempos
- Mascotas

Ejercicio

- ¿Cuál, dónde y cuándo?

Consumo de drogas*

*Preguntar sólo si tiene una relación importante con la historia clínica

© Elsevier. Fotocopiar sin autorización es un delito.

booksmedicos.org

2.17 Ejemplos de trastornos de origen laboral

Tipo de trabajo	Factor	Trastorno	Retraso hasta la manifestación
Trabajador de astillero, calderero	Amianto	Placas pleurales Asbestosis Mesotelioma	Más de 20 años después
Granjeros del sector lácteo	*Leptospira hadjo* Esporas de hongos en el heno mohoso	Meningitis linfocítica Pulmón del granjero (neumonitis por hipersensibilidad)	En 1 semana En 4-18 horas
Buceadores	Ascenso demasiado rápido a la superficie desde la profundidad	Enfermedad por descompresión Síntomas del sistema nervioso central, la piel, los huesos y las articulaciones	Inmediatamente y hasta 1 semana más tarde
Trabajadores industriales	Exposición a productos químicos, como cromo	Dermatitis en manos	Variable
Trabajadores de obradores de pan	Polvo de harina	Asma de origen laboral	Variable
Profesionales sanitarios	Cortes, lesiones por pinchazos con agujas	VIH, hepatitis B y C	Período de incubación mayor de 3 meses
Trabajo con maquinaria ruidosa	Ruido excesivo	Hipoacusia neurosensorial	Aparece en un plazo de meses

VIH, virus de la inmunodeficiencia humana.

2.18 Períodos de incubación de infecciones relacionadas con viajes

Enfermedad	Período de incubación	Desde el viaje hasta la presentación	Síntomas habituales
Paludismo *(P. falciparum)*	8-25 días	Hasta 6 semanas	Fiebre
Paludismo *(P. vivax)*	8-27 días	Hasta 1 año	Fiebre
Fiebre tifoidea	10-14 días	Hasta 3 semanas	Fiebre, cefalea
Dengue	3-15 días	Hasta 3 semanas	Fiebre, cefalea
Esquistosomiasis	2-63 días	Hasta 10 semanas	Prurito, fiebre, hematuria, molestia abdominal
Hepatitis A	28-42 días	Hasta 6 semanas	Ictericia
Infección por VIH	12-26 semanas	Hasta 12 años (?)	Adelgazamiento, neumonía

VIH, virus de la inmunodeficiencia humana.

www.medilibros.com

sobre la frecuencia y los horarios de las comidas y los alimentos que come.

Antecedentes laborales

El trabajo influye de manera importante en la salud, mientras que el desempleo se asocia con mayor morbilidad y mortalidad. Algunos trabajos se asocian con enfermedades particulares (cuadro 2.17).

Obtenga unos antecedentes laborales completos de todos los pacientes. «Háble me de todos los trabajos que ha tenido durante su vida laboral». Aclare exactamente lo que hace el paciente cuando se halla en el trabajo; en particular, cualquier exposición a sustancias químicas o polvo. Los síntomas que mejoran durante el fin de semana o durante las vacaciones sugieren un trastorno laboral. Las aficiones también pueden ser importantes: por ejemplo, neumonía psitacósica y neumonitis por hipersensibilidad en personas que tienen aves.

Antecedentes de viajes

Los viajeros que regresan a su hogar frecuentemente tienen enfermedades. Se arriesgan a contraer infecciones tropicales o inusuales y el propio viaje aéreo aumenta el riesgo de determinadas afecciones, como problemas del oído medio y trombosis venosa profunda. El período de incubación ayudará a determinar la probabilidad de una enfermedad (cuadro 2.18).

Averigüe los países que ha visitado el paciente y las fechas en que estuvo allí. Investigue sobre el tipo de alojamiento y las actividades realizadas, incluyendo los contactos sexuales. Anote cualquier vacunación para el viaje o profilaxis antipalúdica administrada.

Antecedentes sexuales

Obtenga la historia sexual sólo si está indicado. Haga las preguntas de modo delicado y objetivo. Señale sus intenciones: «como parte de su historia médica necesito preguntarle sobre sus relaciones sexuales, ¿está de acuerdo?» (cuadro 2.19).

Tabaco

Pregunte al paciente si ha fumado alguna vez; en caso afirmativo averigüe desde cuándo, qué tipo (cigarrillos, puros, pipa o mascado) y cuánto. En los fumadores utilice los «paquetes-años» (cuadro 2.20) para calcular el riesgo de problemas de salud relacionados con el tabaco (fig. 2.4).

booksmedicos.org

2.19 Obtención de los antecedentes sexuales

- ¿Tiene pareja estable en este momento?
- ¿Durante cuánto tiempo ha estado con su pareja?
- ¿Es una relación sexual?
- ¿Ha tenido alguna vez alguna (otra) pareja sexual en los últimos 12 meses?
- ¿Cuántos eran hombres? ¿Cuántas mujeres?
- ¿Cuándo ha mantenido usted relaciones sexuales por última vez con:
  - ¿Su pareja?
  - ¿Otra persona?
- ¿Utiliza métodos anticonceptivos de barrera: a veces, siempre o nunca?
- ¿Ha tenido usted alguna vez una enfermedad de transmisión sexual?
- ¿Le preocupa a usted algún problema sexual?

2.20 Cálculo del consumo de tabaco en paquetes-años

20 cigarrillos = 1 paquete

$$\frac{\text{Número de cigarrillos fumados al día} \times \text{número de años fumando}}{20}$$

Por ejemplo, un fumador de 10 cigarrillos al día que ha fumado durante 15 años habría fumado:

$$\frac{10 \times 15}{20} = 7{,}5 \text{ paquetes - años}$$

www.medilibros.com

La mayoría de los pacientes con EPOC han consumido más de 20 paquetes-años de tabaco. Cuando proceda pregunte por otras sustancias que se fuman, como cannabis y heroína. No olvide preguntar a los no fumadores sobre la exposición pasiva al humo de tabaco ambiental (tabaquismo pasivo).

Alcohol

Intente preguntar: «¿consume alcohol alguna vez?». Utilice preguntas abiertas, permitiendo al paciente que le responda, sin una actitud crítica. Siga con preguntas cerradas que aborden:

- ¿Qué?
- ¿Cuándo?
- ¿Cuánto? (cuadro 2.21).

Otras preguntas útiles son:

- ¿Cuándo fue la última vez que bebió?
- ¿Cuál es la mayor cantidad de alcohol que ha bebido?

El número de unidades de alcohol consumidas por semana puede calcularse de dos modos (cuadro 2.22).

Problemas con el alcohol

- Beber de modo peligroso es el consumo habitual de más de:
  - 24 g de etanol puro (3 unidades) por día en los hombres.
  - 14 g de etanol puro (2 unidades) por día en las mujeres.
- Los atracones de bebida, lo que implica una gran cantidad de alcohol que causa intoxicación aguda,

2.21 Obtención de los antecedentes de consumo de alcohol

- Cantidad y tipo de bebida
- Patrón diario/semanal (especialmente atracones de bebida y consumo por la mañana)
- Lugar habitual en el que se bebe
- Solo o acompañado
- Finalidad
- Cantidad de dinero que se gasta en alcohol
- Actitudes frente al alcohol

2.22 Cálculo de las unidades de alcohol

Método 1

Medida estándar (1 unidad) = 1 vaso pequeño de vino
1 vaso de cerveza
1 chupito de licor

Método 2

Medida estándar (1 unidad) = 25 ml de alcohol al 40%
10 ml de etanol

x % graduación alcohólica = *x* unidades de alcohol por litro

Ejemplos

1 litro de licor de 40° de graduación alcohólica contiene 400 ml de etanol o 40 unidades
750 ml (botella estándar) contienen 30 unidades de alcohol
1 litro de cerveza al 4% contiene 40 ml de etanol o 4 unidades
500 ml pueden contener 2 unidades de alcohol
De manera alternativa se puede utilizar una calculadora en línea, como http://www.drinkaware.co.uk/how-many-units.html.

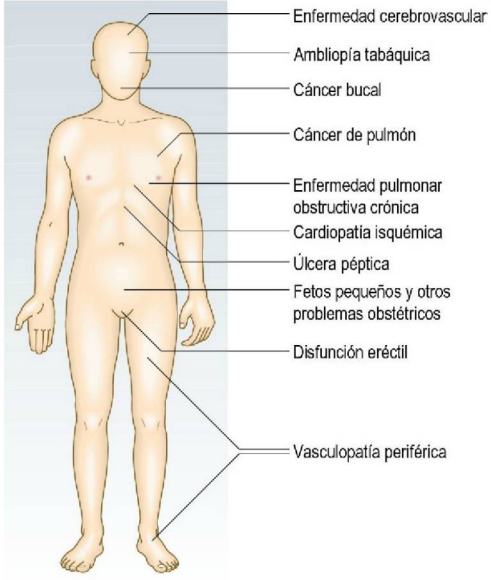

Fig. 2.4 Trastornos relacionados con el tabaco.

© Elsevier. Fotocopiar sin autorización es un delito.

booksmedicos.org

2.23 Manifestaciones de la dependencia del alcohol

- Un deseo intenso, con frecuencia irresistible, de tomar alcohol
- Incapacidad para controlar el comenzar o el dejar de beber y la cantidad que se toma
- Tolerancia, cuando se requieren mayores dosis para lograr los efectos producidos originalmente por dosis menores
- Estado de abstinencia cuando se deja de beber o se reduce la bebida, incluido temblor, sudoración, taquicardia, ansiedad, insomnio y, en ocasiones, convulsiones, desorientación o alucinaciones (delirium tremens). Se alivia tomando más alcohol
- Abandono de otros placeres e intereses
- Continuar bebiendo a pesar de conocer las consecuencias perjudiciales

2.24 Cuestionario CAGE

- **C**ortar: ¿ha tenido alguna vez la impresión de que debería beber menos?
- Molesto *(**A**nnoyed):* ¿le ha molestado alguna vez la gente criticándole su forma de beber?
- Culpable *(**G**uilty):* ¿se ha sentido alguna vez mal o culpable por su costumbre de beber?
- Alguna vez *(**E**ver):* ¿alguna vez lo primero que ha hecho por la mañana ha sido beber para calmar sus nervios o para mejorar una resaca?

Una respuesta positiva a dos o más preguntas sugiere un problema de alcoholismo; se debe confirmar preguntando por la máxima cantidad que se haya ingerido

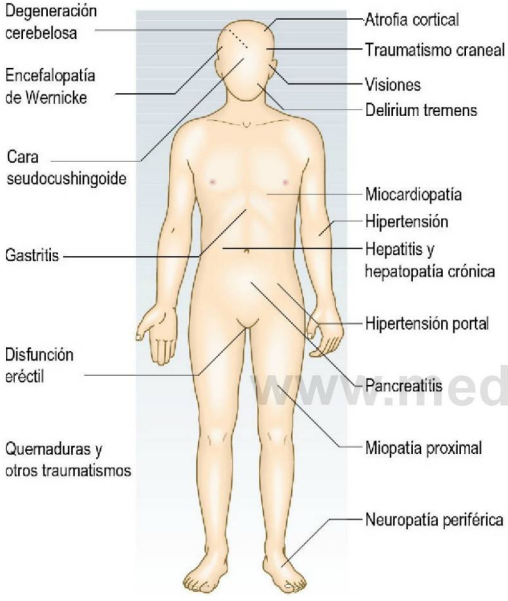

Fig. 2.5 Trastornos relacionados con el alcohol.

tienen más probabilidad de causar problemas que si la misma cantidad se consume durante 4 o 5 días. Todo el mundo debe estar al menos 2 días por semana sin consumir alcohol.
- Beber de modo nocivo produce daños de la salud física o mental, o desestructuración en las circunstancias sociales.
- Dependencia de alcohol: se produce cuando el consumo de alcohol adquiere mayor prioridad que otros tipos de conducta que previamente tenían mayor valor (cuadro 2.23).

Es importante la identificación temprana de los problemas relacionados con el alcohol por los riesgos que comporta en la salud de los pacientes y de sus familias (fig. 2.5). Puede ser difícil, y las pruebas de detección pueden ser útiles. El cuestionario CAGE es fácil de recordar e identifica a bebedores intensos, pero no es muy sensible (cuadro 2.24). La prueba rápida de detección de alcohol (FAST, del inglés *fast alcohol screening test*) es más sensible pero es más compleja (cuadro 2.25).

Consumo de medicamentos sin receta y drogas

Pregunte a todos los pacientes que puedan estar consumiendo drogas sobre la utilización de fármacos sin receta. En Gran Bretaña aproximadamente el 30% de la población adulta ha consumido drogas ilegales o medicamentos no prescritos (sobre todo cannabis) en algún momento (cuadros 2.26 y 2.27).

Anamnesis por aparatos

La anamnesis por aparatos descubre síntomas que pueden haberse pasado por alto. Pregunte «¿hay algo más que le gustaría contarme?». Hasta que tenga experiencia, revise con todos los pacientes todos los síntomas del cuadro 2.28. Siga todas las respuestas positivas haciendo preguntas para aumentar o disminuir la probabilidad de ciertas enfermedades.

Algunos ejemplos de la anamnesis por aparatos dirigida son los siguientes:
- Fumador con pérdida de peso: ¿tiene algún síntoma respiratorio, por ejemplo infección pulmonar sin resolverse o hemoptisis para sugerir cáncer de pulmón?
- Paciente con úlceras bucales recurrentes: ¿sugieren los síntomas alimentarios enfermedad de Crohn o enfermedad celíaca?
- Paciente con palpitaciones: ¿hay algún síntoma endocrino que sugiera tirotoxicosis o hay historia familiar de enfermedad tiroidea? ¿El paciente tiene ansiedad o bebe demasiado café?
- Si un paciente huele a alcohol: formule preguntas sobre síntomas relacionados, como entumecimiento de los pies debido a neuropatía alcohólica.

Recogida de la información

Con toda la información relevante reunida debe tener usted una lista de los diagnósticos diferenciales. Antes de explorar al paciente:
- Resuma brevemente lo que le ha dicho el paciente.
- Repítaselo al paciente. Con ello se permite que el paciente corrija cualquier cosa que haya interpretado usted incorrectamente y añada cualquier cosa que haya olvidado.
- Obtenga el permiso del paciente para explorarle.

booksmedicos.org

2.25 Cuestionario de detección rápida de consumo de alcohol (FAST)

Rodee con un círculo la respuesta que mejor se ajuste a cada una de las preguntas siguientes

1 bebida = 1/2 pinta de cerveza o 1 vaso de vino o 1 vasito de licor

1. Hombres: ¿con qué frecuencia bebe ocho o más bebidas en una ocasión? Mujeres: ¿con qué frecuencia bebe seis o más bebidas en una ocasión?
   - Nunca (0)
   - Menos de una vez al mes (1)
   - Una vez al mes (2)
   - Una vez a la semana (3)
   - Diariamente o casi diariamente (4)
2. ¿Con qué frecuencia durante el último año no ha podido recordar qué paso la noche anterior porque había estado bebiendo?
   - Nunca (0)
   - Menos de una vez al mes (1)
   - Una vez al mes (2)
   - Una vez a la semana (3)
   - Diariamente o casi diariamente (4)
3. ¿Con qué frecuencia durante el último año no ha hecho lo que normalmente se esperaba de usted por haber bebido?
   - Nunca (0)
   - Menos de una vez al mes (1)
   - Una vez al mes (2)
   - Una vez a la semana (3)
   - Diariamente o casi diariamente (4)
4. ¿Se ha preocupado en el último año algún familiar, amigo, médico u otro profesional sanitario por el hecho de que usted bebe, o le ha pedido que reduzca el consumo de alcohol?
   - Nunca (0)
   - Sí, en una ocasión (2)
   - Sí, en más de una ocasión (4)

Puntuación del cuestionario FAST

Primera fase

Si la respuesta a la pregunta 1 es *Nunca,* lo más probable es que el paciente no esté abusando del alcohol

Si la respuesta es *Una vez a la semana* o *Diariamente o casi diariamente,* el paciente es un bebedor en riesgo, está sufriendo daños por el alcohol o es dependiente

El 50% de las personas quedan clasificadas con esta pregunta

Segunda fase

Formule estas preguntas si la respuesta es *Menos de una vez al mes* o *Una vez al mes*

Puntuación de las preguntas 1-3: 0, 1, 2, 3, 4

Puntuación de la pregunta 4: 0, 2, 4

La puntuación mínima es 0

La puntuación máxima es 16

La puntuación en relación con un modo de beber peligroso es de 3 o más

2.26 Antecedente de consumo de drogas

- ¿Qué drogas consume en la actualidad?
- ¿Con qué frecuencia y cuánto?
- ¿Desde cuándo consume drogas?
- ¿Algún período de abstinencia? Si es así, ¿cuándo y por qué comenzó a consumir de nuevo las drogas?
- ¿Qué síntomas tiene si no puede conseguir las drogas?
- ¿Se ha inyectado alguna vez? Si es así, ¿cómo consiguió las agujas y las jeringas?
- ¿Ha compartido alguna vez agujas, jeringas u otros enseres en relación con drogas?
- ¿Considera que tiene un problema por el hecho de consumir drogas?
- ¿Desea hacer cambios en su vida o cambiar el modo en que consume las drogas?
- ¿Alguna vez le han estudiado para detectar virus transmitidos por la sangre?

2.27 Complicaciones del abuso de drogas

Infecciones

- Hepatitis B y C
- Infecciones y abscesos de partes blandas
- Fascitis necrosante
- Tromboembolia pulmonar séptica
- Absceso pulmonar
- Neumonía por aspiración
- VIH
- Endocarditis
- Tétanos
- Botulismo
- Enfermedad de transmisión sexual: muchos trabajan en la industria sexual para financiar su hábito

Lesiones

- Tromboflebitis y trombosis venosa profunda
- Úlceras cutáneas
- Lesión y oclusión arterial

Sobredosis

- Rabdomiólisis e insuficiencia renal
- Insuficiencia respiratoria

Estilo de vida caótico que lleva a

- Malnutrición
- Mala higiene dental
- Imposibilidad de cuidar a personas dependientes
- Deudas
- Delitos
- Prisión

VIH, virus de la inmunodeficiencia humana.

© Elsevier. Fotocopiar sin autorización es un delito.

booksmedicos.org

2.28 Anamnesis por aparatos: síntomas cardinales

Salud general

- Bienestar
- Apetito
- Alteraciones en el peso
- Energía
- Sueño
- Estado de ánimo

Aparato cardiovascular

- Dolor torácico con el esfuerzo físico (angina)
- Disnea:
  - En decúbito (ortopnea)
  - Por la noche (disnea paroxística nocturna)
  - Con esfuerzo mínimo: anote cuánto
- Palpitaciones
- Dolor en las piernas al andar (claudicación)
- Edema maleolar

Aparato respiratorio

- Disnea (tolerancia al esfuerzo)
- Tos
- Sibilancias
- Expectoración (color, cantidad)
- Sangre en el esputo (hemoptisis)
- Dolor torácico (al inspirar o al toser)

Aparato digestivo

- Boca (úlceras bucales, problemas dentales)
- Dificultad en la deglución (disfagia, que hay que distinguir del dolor al tragar, odinofagia)
- Náuseas y vómitos
- Vómito de sangre (hematemesis)
- Indigestión
- Pirosis
- Dolor abdominal
- Cambio en el hábito intestinal
- Cambio en el color de las deposiciones (pálidas, oscuras, negras como el alquitrán [melena], sangre fresca)

Aparato genitourinario

- Dolor al orinar (disuria)
- Polaquiuria (por la noche, nicturia)
- Sangre en la orina (hematuria)
- Libido
- Incontinencia (incontinencia de esfuerzo y tenesmo)
- Parejas sexuales, relación sin protección

Hombres

Si procede:

- Síntomas prostáticos, incluida la dificultad al comenzar la micción (disuria inicial)
  - Chorro o flujo débil
  - Goteo al terminar la micción
- Exudado uretral
- Dificultad eréctil

www.medilibros.com

Mujeres

- Último período menstrual (considerar embarazo)
- Calendario y regularidad de los períodos
- Duración de los períodos
- Sangrado vaginal
- Flujo vaginal
- Anticoncepción
- Si procede:
  - Dolor durante la relación sexual (dispareunia)

Sistema nervioso

- Cefaleas
- Mareos (vértigo o aturdimiento)
- Síncope
- Convulsiones
- Alteración de la sensibilidad
- Debilidad
- Trastornos visuales
- Problemas de audición (sordera, acúfenos)
- Cambios en la memoria y concentración

Sistema musculoesquelético

- Dolor, rigidez o tumefacción articular
- Movilidad
- Caídas

Sistema endocrino

- Intolerancia al calor o al frío
- Cambio de la sudoración
- Sed excesiva (polidipsia)

Otros

- Hemorragias o hematomas
- Exantemas

booksmedicos.org

HISTORIA PSIQUIÁTRICA

Los trastornos mentales son muy habituales, muchas veces coexisten con trastornos físicos y producen mucha morbimortalidad. La evaluación psiquiátrica consta de cuatro elementos:

- Anamnesis.
- Exploración del estado mental (EEM).
- Exploración física selectiva.
- Información colateral.

ANAMNESIS

La distinción entre síntomas y signos es menos evidente en psiquiatría que en el resto de la medicina. La entrevista psiquiátrica, que abarca ambos aspectos, tiene tres objetivos:

- Obtener la historia (cuadros 2.29 y 2.30): síntomas.
- Valorar el estado mental actual: signos.
- Establecer una transferencia que facilitará el posterior tratamiento.

Temas delicados

En algunas situaciones, y con algunas personas, utilice una habilidad y un tacto especiales para obtener respuestas y mantener la transferencia. Esto es aplicable en particular a:

- Aspectos sexuales, por ejemplo, disfunción sexual, identidad de género.
- Experiencias traumáticas importantes, por ejemplo violación, abuso sexual en la infancia, ser testigo de una muerte.
- Consumo de drogas.
- Delitos.
- Ideas suicidas u homicidas.
- Contextos no clínicos, como comisarías de policía y prisiones.

2.29 Contenido de la historia psiquiátrica

- Procedencia de la consulta
- Razón para la consulta
- Historia de los motivos de consulta
- Búsqueda sistemática de otros problemas y síntomas importantes
- Antecedentes médicos y psiquiátricos
- Medicación prescrita y no prescrita
- Abuso de sustancias: drogas, alcohol, tabaco, cafeína
- Antecedentes familiares (incluidos los trastornos psiquiátricos)
- Antecedentes personales

2.30 Antecedentes personales

- Desarrollo en la infancia
- Pérdidas y experiencias
- Educación
- Ocupación profesional
- Circunstancias financieras
- Relaciones
- Pareja(s) e hijos
- Vivienda
- Actividades de ocio
- Aficiones e intereses
- Antecedentes penales (problemas con la policía y la justicia)

Debe desarrollar una buena transferencia en la primera entrevista y consolidarla antes de tratar un tema delicado, aunque en ocasiones tendrá que ocuparse de estos temas sin dilación. En estos casos, explique al paciente la naturaleza y la razón por la que realiza dichas preguntas delicadas (cuadro 2.31).

El paciente que no colabora

Adapte la evaluación en los pacientes que tengan mutismo o estén agitados u hostiles o que no colaboren por otro motivo, y dé más peso a la observación de la información colateral. La seguridad del paciente, de otros pacientes, del personal y de usted mismo es fundamental, por lo que es probable que sólo puede realizar una evaluación parcial de los pacientes agitados u hostiles.

Exploración del estado mental

La EEM evalúa sistemáticamente el estado mental del paciente en el momento de la entrevista (cuadro 2.32). La finalidad es identificar signos de problemas que, con la historia, le permiten establecer, sugerir o excluir un diagnóstico. Mientras realiza las preguntas específicas debe observar, evaluar subjetivamente y extraer inferencias a la luz de la historia. Es una tarea difícil, pero con una buena enseñanza, práctica y experiencia adquirirá las habilidades necesarias.

La EEM comporta:

- Observación del paciente.
- Incorporación de elementos importantes de la historia.
- Preguntas específicas que exploran diversos fenómenos mentales.
- Pruebas breves de la función cognitiva.

El objetivo de la EEM está determinado por la historia y los diagnósticos potenciales. Por ejemplo, es esencial una valoración cognitiva detallada en un paciente de edad avanzada que presenta confusión; de modo similar, evalúe

2.31 Temas delicados: qué preguntar

- Me ha dicho hace unos minutos que en ocasiones le gustaría haber muerto mientras dormía. Necesito preguntarle algo más sobre ese pensamiento. ¿Se ha planteado alguna vez hacer algo para que eso se cumpliera?
- Me acaba de decir que siente que no merece la pena vivir la vida que lleva. ¿Piensa del mismo modo en relación con la vida de sus hijos?
- Me ha indicado que algo terrible le sucedió cuando era niño. ¿Me quiere decir ahora algo más sobre ello?

2.32 Elementos de la exploración del estado mental (EEM)

- Aspecto
- Conducta
- Habla
- Estado de ánimo
- Forma de pensamiento
- Contenido del pensamiento
- Percepciones
- Cognición
- Introspección
- Valoración del riesgo

© Elsevier. Fotocopiar sin autorización es un delito.

www.medilibros.com

booksmedicos.org

2.33 Conducta: definiciones

Término	Definición
Agitación	Combinación de ansiedad psíquica y excesiva actividad motora sin una finalidad determinada
Compulsión	Acción innecesaria y sin finalidad que el paciente no puede dejar de hacer de modo repetido
Desinhibición	Pérdida de control sobre la conducta social normal
Retraso motor	Disminución de la actividad motora, por lo general un menor número de movimientos, que además son más lentos
Posturas anormales	Mantenimiento de una marcha o de posiciones de las extremidades extrañas sin que haya una razón válida que lo justifique

2.34 Habla: definiciones

Término	Definición
Asociaciones por asonancia	Pensamientos conectados por tener un sonido similar en vez de por el significado
Mutismo	Ausencia de habla sin alteración de la consciencia
Neologismo	Palabra inventada, o un nuevo significado para una palabra existente
Habla apresurada	Habla rápida, excesiva, continua (debido a pensamiento apresurado)
Ensalada de palabras	Cadenas de palabras sin significado, muchas veces con pérdida de la construcción gramatical
Ecolalia	Repetición sin sentido de las palabras del entrevistador

cuidadosamente el estado de ánimo y el riesgo de suicidio cuando el motivo de consulta es depresión.

Aspecto

Observe:

- Elementos generales, por ejemplo indumentaria, signos de descuido.
- Expresión facial.
- Cicatrices, tatuajes, signos de lesiones o autolesiones.
- Signos de enfermedad física, como nevos aracniformes (hepatopatía alcohólica), exoftalmos (tirotoxicosis).

Conducta

Observe:

- Colaboración, transferencia, contacto visual.
- Conducta social, por ejemplo agresión, desinhibición.
- Hiperactividad, por ejemplo agitación, compulsiones.
- Hipoactividad, por ejemplo estupor, retraso motor.
- Actividad anormal, por ejemplo adoptar posturas, movimientos involuntarios (cuadro 2.33).

Habla

Observe:

- Articulación, por ejemplo tartamudeo, disartria.
- Cantidad, por ejemplo mutismo, locuacidad.
- Velocidad, por ejemplo apresurada, lenta.

2.35 Estado de ánimo: definiciones

Término	Definición
Embotamiento	Pérdida de la sensibilidad emocional normal a las experiencias
Reacción catastrófica	Reacción emocional y conductual extrema y excesiva a un estímulo trivial
Aplanamiento	Pérdida de la gama de respuestas emocionales normales
Incongruencia	Desajuste entre la expresión emocional y el pensamiento asociado
Labilidad	Emociones superficiales, rápidamente cambiantes y mal controladas

2.36 Estado de ánimo: qué preguntar

- ¿Cómo ha sido su estado de ánimo últimamente?
- ¿Ha observado recientemente algún cambio en sus emociones?
- ¿Ha comentado su familia recientemente algo sobre su estado de ánimo?
- ¿Sigue disfrutando de las cosas que normalmente le producen placer?

- Volumen, por ejemplo susurro, grito.
- Tono y calidad, por ejemplo acento, emocionalidad.
- Fluidez, por ejemplo a trompicones, monótona.
- Lenguaje anormal, por ejemplo neologismos, disfasia, asociación por asonancia (cuadro 2.34).

www.medilibros.com

Estado de ánimo

Se trata del estado emocional dominante. El afecto es la expresión observable de las emociones, y varía más a lo largo del tiempo. Una analogía útil es pensar que el estado de ánimo del paciente es el clima, y el afecto sería el tiempo meteorológico actual.

Evalúe el estado de ánimo objetivamente, mediante la observación, y subjetivamente, con los elementos de la historia y preguntas específicas (cuadros 2.35 y 2.36). La alteración del estado de ánimo es la característica más importante de la depresión, la manía, la ansiedad, pero en otras afecciones mentales habitualmente tienen lugar cambios en el estado de ánimo, como en la esquizofrenia y en la demencia.

Las alteraciones en el estado de ánimo constan de:

- Estado de ánimo problemático generalizado, por ejemplo deprimido, excesivamente alegre, ansioso, temeroso, enfadado, sospechoso, irritable, perplejo.
- Amplitud alterada, por ejemplo aplanado, expandido.
- Reactividad anormal, por ejemplo apagado, lábil, catastrófico.
- Inadecuado, por ejemplo incongruente en relación con las circunstancias.

Forma del pensamiento

La laxitud de asociaciones en ocasiones recibe la denominación de trastorno del pensamiento formal, y es una característica central de la esquizofrenia. Subjetivamente, los pacientes pueden referir dificultad para pensar con claridad. La hipomanía se caracteriza por pensamiento apresurado y fuga de ideas, mientras que en la depresión

booksmedicos.org

2.37 Forma del pensamiento: definiciones

Término	Definición
Circunstancialidad	Trivialidades y disgresiones que impiden el flujo pero no el sentido del pensamiento
Pensamiento concreto	Incapacidad para pensar de modo abstracto
Fuga de ideas	Cambios rápidos de una idea a otra, reteniendo la secuencia
Laxitud de las asociaciones	Trastorno de la secuencia lógica de ideas. Los subtipos incluyen el pensamiento del movimiento del caballo (ajedrez), descarrilamiento, bloqueo del pensamiento y, en su forma extrema, ensalada de palabras
Perseveración	Incapacidad para cambiar de una idea a la siguiente
Pensamiento apresurado	Aumento de la velocidad y de la cantidad de los pensamientos

2.38 Contenido del pensamiento: definiciones

Término	Definición
Hipocondría	Creencia injustificada de sufrir una enfermedad particular a pesar de una exploración apropiada y de ser tranquilizado
Pensamiento mórbido	Ideas depresivas, por ejemplo temas de culpabilidad, carga, falta de mérito, fracaso, culpa, muerte, suicidio
Fobia	Evitación sin sentido de una situación, objeto o actividad que surge de una creencia que ha causado un temor irracional
Preocupaciones	Creencias que no son inherentemente anormales pero que han llegado a dominar el pensamiento del paciente
Rumiaciones	Pensamientos repetitivos no productivos
Obsesiones	Rumiaciones que persisten a pesar de la resistencia

estos procesos están ralentizados y empobrecidos; también es característico de la demencia (cuadro 2.37).

Los elementos de la forma del pensamiento son:

- Ritmo, por ejemplo pensamiento apresurado, retraso (ralentización).
- Flujo, por ejemplo fuga de ideas, circunstancialidad, perseveración.
- Secuencia, por ejemplo laxitud de las asociaciones.
- Pensamiento abstracto, por ejemplo pensamiento concreto.

Anote ejemplos del habla de la historia para mostrar cómo piensa una persona y cómo expresa esos pensamientos.

Contenido del pensamiento

Se valora a partir de la historia y de preguntas específicas (cuadro 2.38). Observe el contenido del pensamiento a partir de lo que el paciente ha comentado durante la anamnesis y luego explórelo con nuevas preguntas. Se divide en preocupaciones, rumiaciones y creencias anormales:

- Las preocupaciones son frecuentes en los estados de ánimo normales y anormales: una persona ansiosa se preocupa por la enfermedad física, y en la depresión se encuentran pensamientos mórbidos.
- Las rumiaciones son preocupaciones anormales porque son muy repetitivas o carecen de fundamento. Se producen en la hipocondría y los trastornos obsesivos (cuadro 2.39).
- Las creencias anormales se encuadran en dos categorías: las que no son diagnósticas de enfermedad mental, por ejemplo ideas sobrevaloradas, supersticiones y pensamiento mágico, y las que de modo invariable significan enfermedad mental, es decir, los delirios. La principal diferencia es que los delirios carecen de base cultural para comprender la creencia o derivan de procesos anormales.

2.39 Contenido del pensamiento: qué preguntar

- ¿Cuáles han sido sus principales preocupaciones recientemente?
- ¿Qué ha tenido en mente últimamente?
- ¿Ha tenido algún pensamiento particular al que vuelve una y otra vez?

2.40 Creencias anormales: definiciones

Término	Definición
Delirio	Creencia anormal, sostenida con total convicción, que se mantiene a pesar de pruebas o de argumentos lógicos en sentido contrario y no es compartida por otras personas de la misma cultura
Percepción delirante	Delirio que se origina de la falsa interpretación de una percepción real, por ejemplo un semáforo que se pone verde confirma que los extraterrestres han aterrizado en el tejado
Pensamiento mágico	Creencia irracional de que ciertas acciones y desenlaces están relacionados, con frecuencia determinados culturalmente por folclore o costumbres, por ejemplo cruzar los dedos para desear buena suerte
Ideas sobrevaloradas	Creencias que son mantenidas, valoradas, expresadas y puestas en práctica más allá de la norma en relación con la cultura a la que pertenece la persona
Transmisión del pensamiento	Creencia de que otras personas oyen los pensamientos del paciente
Inserción del pensamiento	Creencia de que los pensamientos son insertados en la cabeza del paciente desde el exterior
Retirada del pensamiento	La creencia de que los pensamientos están siendo retirados de la cabeza del paciente

Las ideas sobrevaloradas son creencias de gran significación personal que son anormales por sus efectos sobre la conducta o el bienestar de una persona. Por ejemplo, los pacientes con anorexia nerviosa pueden seguir creyendo que están gordos cuando están realmente muy delgados. Responden a sus creencias sobre su imagen corporal y no a su peso (cuadro 2.40).

Las creencias delirantes importan mucho a la persona, lo que da lugar a consecuencias emocionales intensas y conductuales importantes: siempre tienen importancia clínica. Se clasifican por su contenido y pueden ser:

- Paranoides.
- Religiosas.
- Grandilocuentes.

© Elsevier. Fotocopiar sin autorización es un delito.

booksmedicos.org

2.41 Creencias anormales: qué preguntar

- ¿Ha habido veces en que ha pensado que sucedía algo extraño?
- ¿Ha pensado alguna vez que le seguían o le vigilaban?
- ¿Ha pensado alguna vez que otras personas pueden interferir en sus pensamientos o acciones?

2.42 Percepciones: definiciones

Término	Definición
Despersonalización	Experiencia subjetiva de sentirse irreal
Desrealización	Experiencia subjetiva de que el ambiente circundante es irreal
Alucinación	Falsa percepción que se origina sin un estímulo válido del mundo exterior
Ilusión	Falsa percepción que es un error de interpretación comprensible de un estímulo real en el mundo externo
Seudoalucinaciones	Falsa percepción que se percibe como parte de una experiencia interna propia

- Hipocondríacas.
- Culpa.
- Amor.
- Celos.
- Infestación.
- Interferencia de pensamiento.
- Control.

Los delirios extraños son fáciles de reconocer, pero no todos los delirios son ideas extravagantes: un hombre convencido de que su pareja le es infiel puede o no estar delirando. Incluso si su pareja fuera infiel seguirían siendo celos delirantes si la creencia se mantuviera sin datos o por una razón inexplicable, como haber encontrado un pájaro muerto en el jardín.

En ocasiones se puede considerar que los delirios son el modo en que el paciente trata de encontrar sentido a su experiencia. Su contenido ofrece con frecuencia un indicio que puede ayudar a tipificar la enfermedad de base; por ejemplo, los delirios de culpa sugieren una depresión importante, mientras que los delirios grandilocuentes son típicos de la manía (cuadro 2.41). Algunos delirios son característicos de la esquizofrenia, muy notablemente una percepción delirante o delirio primario. Entre ellos están los «fenómenos de pasividad»: la creencia de que los pensamientos, sentimientos o actos ya no son controlados por la libre voluntad de una persona.

Percepciones

Evalúe las percepciones a partir de la historia y de preguntas específicas respaldadas por la observación (cuadro 2.42). Las personas habitualmente distinguen con facilidad entre sus mundos interno y externo y saben lo que es real y la sensación que produce la realidad. En ocasiones esta facultad puede verse desestructurada, de modo que las percepciones normales se vuelven no familiares, mientras que las percepciones anormales parecen reales. Estas alteraciones se clasifican en varias categorías:

- Despersonalización, desrealización.
- Percepciones alteradas: distorsiones sensoriales, ilusiones.
- Falsas percepciones: alucinaciones, seudoalucinaciones.

La despersonalización y la desrealización se asocian con cansancio grave y con ansiedad intensa, pero también pueden

2.43 Percepciones: qué preguntar

- ¿Ha oído alguna vez voces cuando nadie está hablando?
- ¿Qué dicen?
- ¿De dónde proceden?
- ¿Ha tenido alguna vez alguna visión?
- ¿Ha sentido alguna vez que no era usted real o que el mundo que le rodea no era real?

ocurrir en la mayoría de los tipos de enfermedad mental. En las percepciones alteradas hay un objeto externo real, pero su percepción subjetiva ha sido distorsionada. Las distorsiones sensoriales, como la amplificación desagradable de la luz (fotofobia) o del sonido (hiperacusia), pueden aparecer en enfermedades físicas, pero también son comunes en los estados de ansiedad y de intoxicación o de retirada de drogas. La disminución de las percepciones, incluido el dolor, puede ocurrir en la depresión y en la esquizofrenia.

Las ilusiones aparecen habitualmente en personas con deterioro establecido de la vista o de la audición. Se encuentran también en pacientes predispuestos que son sometidos a privación sensorial, sobre todo después de una temporada en la oscuridad en un paciente con una consciencia confusa.

Las verdaderas alucinaciones se originan sin estímulos externos; suelen indicar una enfermedad mental grave, aunque pueden aparecer de modo natural al ir a dormir (hipnagógicas) o al despertarse (hipnopómpicas). Las alucinaciones pueden ser:

- Auditivas.
- Visuales.
- Olfativas.
- Gustativas.
- Táctiles.

Cualquier forma de alucinación puede producirse en cualquier trastorno mental grave. Las más frecuentes son las alucinaciones auditivas y las visuales; las primeras se asocian con la esquizofrenia y las últimas con el trastorno confusional. Algunas alucinaciones auditivas son características de la esquizofrenia, como las voces que hablan sobre el paciente en tercera persona o que emiten continuamente comentarios sobre las actividades de la persona.

Las seudoalucinaciones son frecuentes. La distinción esencial de una verdadera alucinación es que estos fenómenos tienen lugar en el interior del paciente en vez de originarse externamente. Tienen un matiz de «como si», y carecen de la claridad y realidad de las verdaderas alucinaciones. En consecuencia, la persona afectada habitualmente no se siente angustiada por ellas y normalmente no siente la necesidad de responder, como sucede con las verdaderas alucinaciones (cuadro 2.43).

Cognición

Se evalúa con la anamnesis y la observación; evalúe cualquier defecto utilizando pruebas estándar. Utilice la anamnesis, la observación, la EEM y escalas de evaluación (v. más adelante) para diagnosticar y distinguir entre demencia, trastorno confusional y depresión, que son frecuentes en pacientes ancianos y hospitalizados.

Entre las funciones cognitivas fundamentales están (cuadro 2.44):

- Nivel de consciencia.
- Orientación.
- Memoria.
- Atención y concentración.
- Inteligencia.

booksmedicos.org

2.44 Cognición: definiciones

Término	Definición
Obnubilación	Reducción del nivel de consciencia observada como somnolencia (coma en casos extremos)
Fabulación	Recuerdos verosímiles pero falsos que cubren lagunas en la memoria

Los trastornos mentales rara vez se asocian con una disminución del nivel de consciencia (u obnubilación), excepto el trastorno confusional (que es un trastorno físico y mental), en el que es habitual.

La orientación es un aspecto esencial de la cognición y es particularmente sensible al deterioro. La desorientación es el distintivo del «estado mental orgánico» que se encuentra en el delirio y en la demencia. Las alteraciones pueden ser manifiestas durante la entrevista. Compruebe el conocimiento del paciente preguntándole la fecha y la hora, el reconocimiento del lugar donde está (lugar) y la identificación de las personas familiares (persona).

La función de la memoria se divide en:

- Registro: estúdiela pidiendo al paciente que repita los nombres de 3 objetos no relacionados, como manzana, mesa, moneda; cualquier error es significativo. Otra posibilidad es decir al paciente lenta y claramente varios números de una cifra aleatorios, como 6, 3, 5, 9, 1, 4, 7. Después pida al paciente que los repita. Una persona con función normal puede repetir al menos cinco números.
- Memoria a corto plazo: evalúela dando alguna información nueva al paciente; una vez que ha sido registrada compruebe al cabo de 5 minutos si la ha retenido (con una tarea de distracción entre medias). Haga lo mismo con los nombres de 3 objetos; cualquier error es significativo. Otra posibilidad es utilizar un nombre y dirección de seis términos, como Sr. David Green, 25 Sharp Street. Más de un error indica deterioro.
- La memoria a largo plazo se evalúa principalmente a partir de la historia personal que aporta el paciente. Los fallos de memoria y los errores con frecuencia son manifiestos, pero algunos pacientes pueden fabular (llenar los huecos de su memoria con datos creados de manera inconsciente), de modo que debe comprobar el relato con un miembro familiar si es posible. Un fallo de la memoria a largo plazo es característico de la demencia, aunque este almacén de memoria puede estar acusadamente intacto en presencia de un trastorno importante de otras funciones cognitivas. La fabulación es un dato fundamental del síndrome de Korsakoff, una complicación del alcoholismo crónico.

Los trastornos de la atención y la concentración aparecen en numerosos trastornos mentales y no es una característica diagnóstica. Se observa un trastorno de la atención como una mayor distracción, respondiendo el paciente de modo inapropiado a estímulos extraños que pueden ser reales (p. ej., un ruido en el exterior de la habitación) o irreales (p. ej., alucinaciones auditivas). La concentración es la capacidad del paciente para seguir una tarea mental. Se prueba utilizando secuencias repetitivas simples, como pedir al paciente que repita los meses del año de modo inverso o realizar la prueba de la resta de 7 de modo seriado, en la que se le pide que diga el resultado de restar 7 de 100, luego 7 de 93, luego 7 de 86, etc. Observe el punto de finalización, el número de errores y el tiempo empleado.

Valore la inteligencia clínicamente a partir de una combinación de la historia de los logros en los estudios y el trabajo que desempeña y la entrevista en cuanto a vocabulario, conocimiento general, pensamiento abstracto, previsión y comprensión. En caso de duda de si el paciente tiene una discapacidad de aprendizaje, o si hay discrepancia entre la historia y la presentación, un psicólogo debe realizar una prueba del cociente intelectual.

2.45 Introspección: definiciones

Término	Definición
Introspección	Reconocer que las experiencias mentales anormales son realmente anormales Aceptar que estas alteraciones llegan a ser una enfermedad mental Aceptar la necesidad de tratamiento

2.46 Introspección: qué preguntar

- ¿Piensa que le está pasando algo?
- ¿Qué piensa que le ocurre?
- Si está usted enfermo, ¿qué cree que debe suceder para que se sienta mejor?

La introspección es el grado en el que un paciente reconoce que está enfermo y necesita tratamiento. La introspección es importante, porque la ausencia de introspección, o la introspección incompleta, lleva a incumplimiento (cuadros 2.45 y 2.46).

Evaluación del riesgo

La evaluación del riesgo es una parte esencial de toda evaluación psiquiátrica. Considere:

- La persona en riesgo:

Habitualmente el paciente, aunque otras personas en riesgo probablemente sean su familia o, con menos frecuencia, personas específicas (vecinos, celebridades) o miembros de grupos específicos (definidos por su edad, etnicidad, trabajo, etc.).

- Naturaleza del riesgo:

Puede haber riesgo directo para la vida y las extremidades (como suicidio, autolesiones o violencia contra los demás), o riesgo indirecto para la salud (por rechazo del tratamiento de una enfermedad física o mental) o el bienestar (por la incapacidad de los pacientes de atender las necesidades básicas, como alimentación, calor, refugio, higiene, de ellos mismos o de personas que dependan de ellos).

Evalúe el riesgo en todas las valoraciones psiquiátricas (cuadro 2.47), pero en profundidad cuando:

- La presentación incluya actos o amenazas de autolesión o notificación de alucinaciones que dictan órdenes.
- La historia contenga autolesiones o conducta violenta.
- Las circunstancias sociales muestren una pérdida reciente significativa.
- El trastorno mental se asocie fuertemente con riesgo, por ejemplo depresión o estado paranoide.

Preguntas para la detección de enfermedades mentales

El diagnóstico psiquiátrico se hace identificando grupos particulares de síntomas y de cambios del estado mental del paciente. Cuando sospeche una enfermedad mental particular evalúe habitualmente ciertas áreas (cuadro 2.48).

© Elsevier. Fotocopiar sin autorización es un delito.

booksmedicos.org

2.47 Evaluación del riesgo: qué preguntar

Suicidio/autolesiones

- ¿Qué piensa sobre el futuro?
- ¿Ha pensado en poner fin a su vida?
- ¿Ha realizado planes para poner fin a su vida?
- ¿Ha intentado poner fin a su vida?

Homicidio/lesiones a otras personas

- ¿Hay personas que conozca que estarían mejor muertas?
- ¿Ha pensado en dañar a alguna persona?
- ¿Le han dicho que haga daño a alguien?

2.48 Preguntas para detectar trastornos mentales

Cuando sospeche un trastorno de ansiedad

- ¿Qué síntomas físicos ha experimentado?
- ¿Se ha sentido calmado recientemente?
- ¿Ha estado su mente ocupada en alguna preocupación particular o preocupaciones recientemente?

Cuando sospeche un trastorno depresivo

- ¿Qué estado de ánimo ha tenido últimamente?
- ¿Disfruta aún de cosas de las que solía disfrutar?
- ¿Cómo ve el futuro ahora mismo?

Cuando sospeche esquizofrenia

- ¿Tiene alguna creencia que usted piense que otras personas podrían encontrar extraña?
- ¿Ha tenido últimamente alguna experiencia inusual?
- ¿Ha tenido alguna dificultad para controlar el pensamiento?
- ¿Ha oído voces de personas cuando no hay nadie alrededor? (¿De dónde cree que proceden dichas voces? ¿Qué dicen?)

No hay una única pregunta que resuelva el diagnóstico de un tipo específico de trastorno mental, aunque algunas características se asocian estrechamente con enfermedades mentales particulares, como:

- Fenómenos de pasividad y esquizofrenia.
- Volver a experimentar una situación traumática y trastorno de estrés postraumático.
- Fobia de peso normal y anorexia nerviosa.

Sin embargo, estas características pueden darse en otros trastornos mentales.

Algunos síntomas son inespecíficos pero importantes. Entre ellos se encuentran:

- Trastorno del sueño.
- Trastorno de la concentración.
- Ansiedad.

EXPLORACIÓN FÍSICA

Los trastornos físicos y mentales están asociados, por lo que se debe considerar siempre la dimensión física en cualquier paciente que se presente con un síntoma psiquiátrico. La edad y la salud del paciente y la forma de presentación determinarán la extensión de la exploración física necesaria. Habitualmente es adecuada la observación general, junto con una exploración cardiovascular y neurológica básica.

Historia colateral

Esto es importante, especialmente cuando el paciente:

- Tiene una discapacidad cognitiva grave o un estado confusional.
- Tiene un trastorno mental que impide una comunicación efectiva.
- Está demasiado alterado o no colabora.

Las fuentes de información externas incluyen familiares y otros cuidadores, además de médicos de cabecera previos y actuales y otros profesionales sanitarios. Las evaluaciones psiquiátricas previas son útiles cuando se considera un diagnóstico de trastorno de la personalidad, porque el mismo depende de la información sobre los patrones de conducta a lo largo del tiempo, más que de los detalles en la situación actual (cuadro 2.49).

2.49 Trastorno de la personalidad

Definición

Patrones de experiencia y conducta que son:

- Patológicos (es decir, fuera de las normas sociales)
- Problemáticos (para el paciente o los demás)
- Generalizados (afectan a la mayoría o a todas las áreas de la vida de un paciente)
- Persistentes (inicio en la adolescencia, duran toda la vida adulta y son resistentes al tratamiento)

2.50 Prueba mental abreviada *(Abbreviated Mental Test)*

A cada pregunta le corresponde 1 punto; una puntuación de 8/10 o menos indica confusión

- Edad
- Fecha de nacimiento
- Hora actual (hasta la hora más próxima)
- Año
- Nombre del hospital
- Reconocimiento de dos personas, como médico y enfermera
- Recordar la dirección
- Fecha de la Primera Guerra Mundial (o de otro acontecimiento significativo)
- Nombre del rey (o el primer ministro o presidente, según proceda)
- Contar hacia atrás desde 20 hasta 1

Escalas de valoración psiquiátrica

La mayoría de éstas se elaboraron como instrumentos en estudios de investigación para facilitar el diagnóstico o para medir los cambios de la gravedad de la enfermedad. Algunas requieren una preparación especial; todas ellas han de utilizarse de modo sensato. En general, las escalas son demasiado inflexibles y tienen un ámbito demasiado limitado como para sustituir una entrevista psiquiátrica estándar bien realizada, pero pueden ser complementos útiles para detectar o medir la respuesta al tratamiento, o para estudiar áreas particulares. En la práctica habitual se utilizan las escalas esencialmente para valorar la función cognitiva cuando se sospecha un trastorno cerebral orgánico. Las escalas que se utilizan habitualmente incluyen:

- Prueba Mental Abreviada (AMT, del inglés *Abbreviated Mental Test*): se realiza en menos de 5 minutos (cuadro 2.50).
- Miniexamen Cognoscitivo (MMSE, del inglés *Mini Mental State Examination*): se realiza en 5-10 minutos.

Otros instrumentos conocidos para evaluar áreas distintas a la cognición son:

- Morbilidad general:

booksmedicos.org

- Cuestionario sobre Salud General (GHQ, del inglés *General Health Questionnaire*).
- Trastorno del estado de ánimo:
  - Escala de la Ansiedad y Depresión Hospitalaria (HADS, del inglés *Hospital Anxiety and Depression Scale*).
  - Cuestionario de Depresión de Beck (BDI, del inglés *Beck Depression Inventory*).
- Alcohol:
  - Cuestionario CAGE (cuadro 2.24).
  - Cuestionario FAST (cuadro 2.25).

SÍNTOMAS SIN EXPLICACIÓN MÉDICA (SSEM)

Los síntomas no son sinónimos de enfermedad, sino que son experiencias subjetivas que pueden tener muchos orígenes (cuadro 2.51). Hay una distinción importante entre enfermedad objetivable y enfermedad subjetiva. La enfermedad objetivable es un grupo de síntomas debidos a procesos anatomopatológicos demostrables, como la enfermedad arterial coronaria. La enfermedad subjetiva (o trastorno) es un grupo de síntomas para los cuales puede no haber un proceso anatomopatológico demostrable a pesar de un deterioro manifiesto de la capacidad funcional, como en la ansiedad.

Cuando los síntomas producen un deterioro de la capacidad funcional normal de un paciente, no encajan en los patrones característicos de enfermedad objetivable y persisten sin ninguna alteración en la exploración y las pruebas complementarias se denominan «funcionales» o «sin explicación médica». Más del 30% de los pacientes que acuden a su médico general tienen SSEM (con una proporción similar en atención secundaria, en la que la prevalencia de las enfermedades objetivables es mucho mayor) (fig. 2.6). Los SSEM producen niveles de discapacidad similares a los que se generan por enfermedades objetivables y muchas veces se asocian a mucho sufrimiento emocional. Si no se trata con eficacia a estos pacientes se pueden realizar exploraciones no fructíferas y generar perjuicios por fármacos o procedimientos innecesarios. El abordaje de dichos pacientes es importante y puede diferir de unos especialistas a otros.

Los SSEM generan sentimientos intensos en pacientes y médicos. Los pacientes pueden tener la sensación de que no les creen, o de que se rechazan sus síntomas porque «todo está en la mente». Los médicos pueden tener la sensación de que se pone en duda su competencia.

Un modelo dualista de mente y cuerpo como entidades separadas es demasiado simplista y clínicamente no es útil. Si usted piensa en los trastornos físicos como «reales» y en los SSEM como «no reales» porque se originan en sufrimiento emocional o en trastornos psiquiátricos, sus pacientes pronto detectarán esto y reaccionarán en consecuencia. Los síntomas se deben a complejas interacciones entre factores biológicos, sociales y psicológicos; cada componente es específico del individuo. Muchas personas con enfermedades graves afrontan sus síntomas, tienen una capacidad funcional notablemente buena y desempeñan trabajos a tiempo completo. Otras, con síntomas aparentemente leves, no pueden desempeñar sus funciones con eficacia. Puede haber poca correlación entre la intensidad de los síntomas, los procesos patogénicos, la capacidad funcional social y la respuesta al tratamiento. Los pacientes con una enfermedad objetivable confirmada pueden no tener mejoría sintomática con el tratamiento. Por ejemplo, el tratamiento de la gastritis asociada a la *Helicobacter pylori* en un paciente con úlcera péptica puede curar la úlcera, pero no los síntomas dispépticos. Debemos comprender a nuestros pacientes como individuos y ayudarles a afrontar el sufrimiento que les provocan sus síntomas.

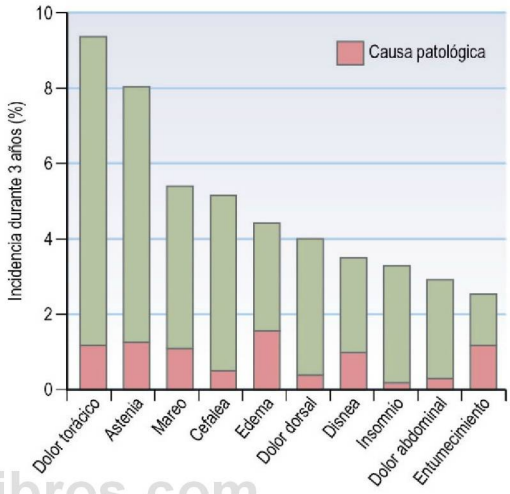

Fig. 2.6 Síntomas motivo de consulta frecuentes en atención primaria, se muestra el porcentaje de los que tienen una causa patológica subyacente.

2.51 Ejemplos de factores que influyen en los síntomas

Factores	Ejemplo
Patológicos	Dolor torácico por arteriopatía coronaria
Fisiológicos	Temblor
Psicológicos	Parestesias por hiperventilación
Conductuales	Debilidad por exceso de reposo en cama
Externos	Prestación económica y estado del bienestar

Síntomas y definiciones

Se utilizan muchos términos para describir los SSEM, y la mayoría de las especialidades tienen un nombre para los síntomas frecuentes que atienden (cuadro 2.52). Entre ellos están etiquetas sintomáticas (dolor lumbar), síndromes sintomáticos (síndrome de fatiga crónica, síndrome del intestino irritable), ausencia de diagnóstico (SSEM, funcionales), causas psicológicas (psicosomáticos), procesos psicológicos (somatización), diagnósticos psiquiátricos (trastorno de conversión) y simulación (síntomas ficticios simulados para obtener ganancias materiales).

© Elsevier. Fotocopiar sin autorización es un delito.

booksmedicos.org

2.52 Ejemplos de síntomas sin explicación médica y síndromes «funcionales» en las especialidades médicas

Neurología	Debilidad funcional, cefalea tensional, crisis no epilépticas, síntomas hemisensitivos
Gastroenterología	Síndrome del intestino irritable, dispepsia no ulcerosa, dolor abdominal crónico
Ginecología	Dolor pélvico crónico, síndrome ureteral
Otorrinolaringología	Disfonía funcional, globo
Cardiología	Dolor torácico atípico, palpitaciones no explicadas, dolor torácico no cardíaco
Reumatología	Fibromialgia
Enfermedades infecciosas	Síndrome de fatiga crónica (posvírica)
Inmunología/alergia	Síndrome de sensibilidad a múltiples productos químicos

Los pacientes con múltiples síntomas tienen más probabilidad de tener SSEM. En general, cuantos más síntomas tenga un paciente, mayor será la probabilidad de enfermedad psiquiátrica o sufrimiento, por ejemplo ansiedad y depresión. Algunos síntomas tienen más probabilidad de ser SSEM y no se acompañan por ninguno de los datos habituales que indican enfermedad física grave. Es muy improbable que algunos síntomas se asocien a enfermedades significativas (cuadro 2.53).

Causas

Algunos factores aumentan el riesgo de SSEM (fig. 2.7 y cuadro 2.54).

Anamnesis

Los SSEM son tan frecuentes que los médicos de atención primaria tienen tendencia a detectarlos por la anamnesis. El establecimiento de un diagnóstico positivo a partir de la anamnesis y la confirmación del mismo por los hallazgos negativos de la exploración física permiten tranquilizar al paciente y ofrecerle una explicación personalizada.

2.53 Síntomas y su relación con enfermedades físicas

A veces	Poco frecuente
Dolor torácico	Astenia
Disnea	Dolor de espalda
Síncope	Cefalea
Dolor abdominal	Mareo

EBE 2.54 Factores de riesgo de síntomas sin explicación médica (SSEM)

Las mujeres que han sufrido la enfermedad de los progenitores o falta de cuidados durante la infancia están predispuestas a los SSEM.

Craig TKJ, Cox AD, Klein K. Intergenerational transmission of somatization behaviour: a study of chronic somatisers and their children. Psychol Med 2002;32:805-816.

Fig. 2.7 Factores de riesgo de síntomas sin explicación médica (SSEM).

Motivo de consulta

Se debe tener abierta la mente cuando se hable con todos los pacientes; recuerde que los pacientes con SSEM también pueden tener enfermedades objetivables, o pueden llegar a tenerlas. Realice siempre una anamnesis completa y una exploración física exhaustiva. Los pacientes tendrán la sensación de que usted les toma en serio y de que tendrá menos probabilidad de pasar por alto cualquier enfermedad física grave (cuadro 2.55).

Acepte todos los síntomas al pie de la letra y averigüe todo sobre ellos. Explore los factores que los empeoran y los alivian. Averigüe cuándo comenzaron; pruebe a preguntar «¿cuándo se sintió bien usted por última vez?».

Es importante la creencia del paciente en su enfermedad subjetiva; ¿qué es lo que piensa que está mal? ¿Por qué ha acudido ahora, y qué espera que pueda hacer usted por él? ¿Cómo son de incapacitantes sus síntomas? ¿Qué le impiden hacer sus síntomas? Averigüe cómo es un día típico.

¿Qué le ha ocurrido con los médicos anteriores? Los pacientes se pueden quejar de los médicos anteriores o de algunos tratamientos que se les hayan ofrecido. Permitir que un paciente exprese su insatisfacción demuestra que usted está interesado y le ayuda a no sugerir opciones de tratamiento que el paciente pueda rechazar. Sin embargo, reconozca que a usted solamente se le muestra un lado de una situación complicada. Mantenga un abordaje profesional, asegurándose de que no se vea implicado en las críticas a otros profesionales sanitarios ni a sus acciones.

Con frecuencia en la anamnesis hay incongruencias que debe explorar y señalar al paciente; por ejemplo, un paciente con dolor torácico intenso e incapacitante sin datos angiográficos de enfermedad arterial coronaria puede seguir

EBE 2.55 Error diagnóstico de trastorno de conversión

El 24% de las personas diagnosticadas de trastorno de conversión tienen posteriormente una enfermedad que podría haber explicado sus síntomas iniciales.

Stone J, Smyth R, Carson A y cols. Systematic review of misdiagnosis of conversion symptoms and «hysteria». BMJ 2005;331:989.

www.medilibros.com
booksmedicos.org

creyendo firmemente que tiene angina. Su historia clínica muestra que no es así y que se le ha dicho esto claramente con anterioridad. Esto se debe explorar con él para demostrarle que su creencia no se basa en datos objetivos.

Antecedentes

Siempre que sea posible obtenga todas las historias previas, o al menos resúmenes de las mismas. Revíselas cuidadosamente, incluyendo las enfermedades infantiles. Esto puede llevarle tiempo, aunque el esfuerzo compensa.

Antecedentes sociales

Busque cualquier prestación social por la que el paciente reciba dinero por una discapacidad, o los casos legales en los que pueda estar pendiente una compensación económica.

Antecedentes psiquiátricos

Deje esto para el final. Para ganarse la confianza del paciente debe ser empático y no debe ser crítico. Los pacientes entonces tendrán la confianza de que usted no va a utilizar sus síntomas emocionales «contra ellos». Además, los pacientes tienen una exquisita sensibilidad a preguntas que indican que están imaginando cosas, por lo que deberá formular con cuidado las preguntas en relación con sus síntomas. Pregunte «¿alguna vez sus síntomas hacen que se sienta usted desanimado o frustrado?», en lugar de «¿alguna vez se siente deprimido?».

No pregunte sobre un antecedente de maltrato en la primera consulta, salvo que el paciente ofrezca espontáneamente esta información. Si el maltrato se produjo en el pasado, no tenga la sensación de que tiene que hacer nada aparte de ser testigo del sufrimiento previo del paciente y reconocer dicho sufrimiento. Los pacientes necesitan sentir el control porque su experiencia previa se ha referido a estar sometido al poder de otra persona. Siga las directrices locales ante cualquier maltrato que se pueda detectar.

Exploración física

La exploración física comienza tan pronto como ve usted al paciente en la sala de espera, y finaliza cuando el paciente sale de la sala de consulta. Observe cuidadosamente para detectar signos incongruentes, aunque esto no le dice si los síntomas se han producido de manera consciente o inconsciente. Los síntomas dictan las manifestaciones clínicas que usted debe buscar. Habitualmente no hay signos físicos de enfermedad objetivable, aunque algunos signos no patológicos se asocian a los SSEM. Estos signos no excluyen una enfermedad objetivable, por lo que se deben interpretar con precaución. La anamnesis muchas veces ha sugerido un diagnóstico, por lo que usted debe intentar excluir cualquier hallazgo físico inesperado que justifique una investigación adicional, además de demostrar a los pacientes que se les toma en serio; por ejemplo, en el síndrome del intestino irritable puede encontrar distensión abdominal y cierto dolor a la palpación, aunque por lo demás la exploración digestiva será normal (cap. 8).

Los signos que encuentre pueden variar de unas exploraciones a otras, aunque en conjunto la exploración habitualmente es normal.

Pruebas complementarias

El principal objetivo de las pruebas complementarias es tranquilizar al médico y al paciente. El abordaje rutinario para excluir todas las enfermedades físicas es costoso, no es útil, se asocia a riesgo de efectos adversos y no consigue tranquilizar a los pacientes a largo plazo. Antes de realizar cualquier prueba debe discutir con el paciente la probabilidad y el significado de un resultado normal. El efecto de una prueba diagnóstica dependerá de lo que el paciente piense que significa un resultado normal. Los pacientes tienen más probabilidad de estar satisfechos cuando la explicación que usted dé sea lógica para ellos, elimine la culpa y les ayude a generar ideas sobre cómo pueden tratar sus síntomas.

COMPILACIÓN DE LA INFORMACIÓN

Identifique positivamente desde el principio a los pacientes con SSEM reconociendo la posibilidad cuando escucha sus síntomas. Algunos síntomas tienen más probabilidad de no tener explicación médica que otros (cuadro 2.56). Medite sobre las ideas de su paciente y clarifiquen juntos un abordaje que evite las exploraciones y los tratamientos innecesarios (cuadro 2.57). En el 75% de los pacientes de atención primaria sin alteraciones en la exploración física los síntomas desaparecen espontáneamente. La revisión del paciente puede ser más adecuada que la realización de pruebas complementarias costosas y que pueden generar confusión.

2.56 Síndromes funcionales frecuentes

En todos los casos la exploración física y las pruebas complementarias no muestran ninguna causa física subyacente, y los síntomas deben haber durado más de 3 meses en los que se marcan con una asterisco

Síndrome de fatiga crónica	Astenia persistente
Síndrome del intestino irritable	Dolor abdominal, alteración del hábito intestinal (diarrea o estreñimiento) y meteorismo
Síndrome de dolor crónico	*Dolor persistente en una o más partes del cuerpo, a veces después de una lesión, pero que supera la duración del traumatismo original
Fibromialgia	*Dolor en el esqueleto axial con puntos gatillo (áreas dolorosas a la presión en los músculos)
Dolor de espalda crónico	*Dolor, tensión muscular por rigidez localizado por debajo del borde costal y por encima de los pliegues glúteos inferiores, con o sin dolor en la pierna
Síndrome ureteral	Disuria y polaquiuria recurrentes sin bacteriuria significativa

2.57 Ejemplos de posibles preocupaciones de los pacientes en trastornos funcionales frecuentes

Síntomas	Preocupación del paciente	Diagnóstico habitual
Cansado todo el tiempo Dolor abdominal que se alivia con la defecación Meteorismo Dolor lumbar Heces como bolitas	Cáncer intestinal	Síndrome del intestino irritable
Cefalea en banda Se produce durante el día No se alivia con analgésicos	Tumor cerebral	Cefalea tensional
Dolor brusco e intermitente en el hemitórax izquierdo	Infarto de miocardio	Dolor torácico musculoesquelético y ansiedad

© Elsevier. Fotocopiar sin autorización es un delito.

booksmedicos.org

DOCUMENTACIÓN DE LOS HALLAZGOS: HISTORIA CLÍNICA

La historia clínica es el registro por escrito de la afección médica de un paciente. Incluye los hallazgos iniciales, las pruebas propuestas y el plan de tratamiento, junto con la información sobre su progreso. Se registra la información de cada episodio de enfermedad en el tiempo y se comparte con el personal sanitario que atiende al paciente. Por tanto, las notas han de ser exactas y legibles y estar fechadas y firmadas. Las historias de atención primaria contienen toda la historia médica del paciente y no sólo episodios diferentes de atención hospitalaria, además del seguimiento del paciente si cambia de consulta (cuadro 2.58).

Se pueden tomar notas mientras se habla con el paciente, pero no deje que esto interrumpa el diálogo, y tenga el mayor contacto visual posible. Mantener una escucha activa es difícil si se escribe; por tanto, tome unas notas breves que le recuerden los puntos importantes y escriba después la historia completa y la exploración física cuando haya realizado la exploración. Anote sólo los hallazgos objetivos. No haga nunca comentarios críticos o frívolos.

Aunque en muchos hospitales se utilizan formularios estructurados para registrar la historia y los hallazgos de la exploración, no es preciso cumplimentar todos los detalles de cada uno de los pacientes. Se deben anotar los hallazgos negativos sólo si tienen importancia. Por ejemplo, en un paciente con disnea los detalles negativos de la investigación respiratoria son importantes, pero las respuestas negativas en relación con una evaluación gastrointestinal se pueden condensar en una única entrada de «ninguno». Se pueden utilizar abreviaturas, pero nunca han de ser oscuras ni ambiguas (fig. 2.8). Con frecuencia se utiliza el prefijo «°» para denotar «no»: por ejemplo, «°dolor a la palpación». Utilice diagramas para mostrar la localización y el tamaño de lesiones superficiales o heridas, y en relación con el abdomen para ilustrar la posición del dolor a la palpación, las masas y las cicatrices (fig. 8.12). Describa las lesiones de modo exacto; pueden pedirle que aporte datos legales a partir de las notas muchos meses después (cuadro 2.59).

Las historias unitarias o «multidisciplinares» permiten que todo el equipo registre los hallazgos en un documento, en vez de que cada uno de ellos conserve historias distintas. Las historias unitarias pueden ser engorrosas, pero fomentan la asistencia compartida, evitan la duplicación y facilitan el acceso a la información.

Historias informatizadas

Las historias pueden conservarse en papel o en soporte informático. Los ordenadores permiten acceder fácilmente a la información médica y de prescripciones durante la consulta. Todos los datos electrónicos han de ser almacenados de modo seguro, deben estar accesibles sólo para los miembros relevantes del personal y han de quedar protegidos por una contraseña. Las consultas de medicina general sin papel conservan toda la información de los pacientes en formato electrónico y se puede descargar en ordenadores portátiles para su uso domiciliario. Algunos pacientes tienen tarjetas inteligentes que contienen su historia médica completa.

2.58 Información en la historia clínica

- Anamnesis y hallazgos de la exploración
- Pruebas complementarias y resultados
- Plan terapéutico
- Evaluaciones por otros profesionales sanitarios, como dietistas y visitadores sociales
- Información y educación realizadas a los pacientes y sus familiares
- Correspondencia sobre el paciente
- Progreso del paciente
- Voluntades anticipadas o «testamento vital»
- Detalles de contacto de las personas más próximas

2.59 Descripción de las heridas

Posición
• En qué lugar del cuerpo, incluida qué cara de una extremidad
Tamaño y orientación
• Por ejemplo, arañazo vertical de 5 cm × 3 mm
Aspecto
• Por ejemplo, color y forma
Tipo de lesión
• Abrasión: pérdida de la capa externa de la piel debido a rozamiento con una superficie rugosa • Arañazo: abrasión longitudinal debido al arrastre de una punta aguda sobre la piel • Hematoma: hemorragia en el interior de los tejidos por debajo de la piel • Laceración: desgarro de la piel debido a traumatismo contuso; bordes irregulares • Herida incisa: corte o cuchillada; bordes bien definidos • Herida penetrante: solución de continuidad de todo el grosor de la piel; la profundidad es mayor que la longitud

Confidencialidad

La historia clínica es confidencial y constituye un documento legal que puede ser utilizado en un tribunal de justicia. No se pueden compartir detalles con una persona que no participe en la atención del paciente, a menos que el paciente dé su consentimiento por escrito estando plenamente informado. Esto incluye a las compañías de seguros, los abogados, la policía y los trabajadores en estudios de investigación. Sólo se puede romper la confidencialidad si un paciente se está poniendo él mismo en peligro o está poniendo en peligro a otras personas.

En Reino Unidos los pacientes tienen derecho a recibir una copia de su historia clínica en papel y a ver toda la información personal que se conserva en el ordenador, incluyendo las historias clínicas. Recuerde esto cuando elabore notas o información de historias sobre otras personas, particularmente en casos de abuso sexual. Algunos pacientes tienen ya sus propias historias, por lo general cuando la atención prenatal o diabética es compartida entre el hospital y la comunidad. Puede impedir que los pacientes vean una parte de su historia si usted piensa que dañaría gravemente su salud física o mental o la de cualquier otro individuo.

booksmedicos.org

Escritura de cartas

Cuando se deriva un paciente a un especialista o al médico de familia después de una consulta ambulatoria o de un ingreso hospitalario hay que escribir cartas. La carta (o resumen) de alta del hospital está estructurada en un formato estándar, que puede ser adaptado a las cartas de remisión y de tratamiento ambulatorio. El texto debe ser breve; hay que concentrarse en los aspectos principales, pero se debe incluir cualquier hallazgo inesperado o complicación y los resultados importantes de las pruebas complementarias. También hay que incluir la razón de la remisión además del diagnóstico, junto con detalles completos de los antecedentes y del paciente y el tratamiento actual. Hay que asegurarse de que se envían copias de cartas al médico de familia del paciente y a cualquier otro especialista que se ocupe de su atención médica.

La mayoría de las cartas son dictadas y mecanografiadas, aunque también se pueden utilizar cartas estructuradas en formato electrónico. Cuando dicte una carta recuerde lo siguiente:

- Haga constar su nombre y la fecha del dictado.
- Haga constar el nombre del paciente y su fecha de nacimiento.
- Haga constar otras fechas importantes, por ejemplo la fecha de una consulta ambulatoria o de un ingreso hospitalario.
- Hable lenta y claramente, deletree los términos médicos infrecuentes.
- Diga «punto» al final de una frase y «punto y aparte» cuando sea necesario, e incluya detalles de la puntuación necesaria. Utilice los encabezamientos de párrafo que se muestran en el cuadro 2.60.

En muchos hospitales se utiliza actualmente el reconocimiento activado por la voz, y las instrucciones para estos sistemas pueden diferir de las que se han señalado más arriba. Siempre es más fácil dictar las cartas cuando se acaba de ver al paciente que varios días después.

2.60 Apartados de los informes de alta

- Diagnóstico
  - Principal o activo
  - Inactivos: enumere las comorbilidades o enfermedades previas
- Procedimientos u operaciones
- Anamnesis (incluir los factores sociales importantes)
- Exploración
- Pruebas complementarias: dar sólo resultados detallados si son anormales
- Evolución clínica: breve descripción de la evolución durante la estancia hospitalaria
- Preparativos sociales cuando proceda
- Medicamentos al alta, con inclusión de dosis y duración de la prescripción
- Preparativos para el seguimiento
- Información proporcionada a los pacientes (y familiares)

© Elsevier. Fotocopiar sin autorización es un delito.

booksmedicos.org

Fecha: 03/08/13
Hora: 14:00

MARY BROWN, edad 77
Tartan Cresc., 32
Edimburgo
Nacimiento: 12/09/35

Ingreso urgente en la unidad de cuidados coronarios (UCC) por su médico de familia: Dr. Wells, High St., Edimburgo

Historia de la paciente

SP

Dolor precordial	2 horas
Disnea	1 hora
Mareo	30 minutos

HSP

Dolor intenso «como una banda alrededor del tórax» mientras veía la televisión desde hace 2 horas a pesar de utilizar NTG, aspirina y diltiazem.
El dolor se irradia a la mandíbula y la cara interna del brazo izquierdo
Disnea progresiva en la última hora, se siente mareada en los últimos 30 minutos
El primer episodio comenzó hace 6 meses: episodio de dolor retroesternal bajo después de haber caminado unos 800 m cuesta arriba

- Sin palpitaciones asociadas ni disnea

Dos nuevos episodios en los 3 meses siguientes
Hace 3 meses: aumento de la frecuencia del dolor

- En la actualidad desencadenado por caminar 200 m en llano o subir un tramo de escaleras
- Peor después de comidas pesadas
- Otras características del dolor como antes

Hace 2 meses: consultó al médico de familia, que le diagnosticó angina. Prescribió NTG, que le proporcionó alivio
Hace 1 semana: tres episodios de dolor torácico en reposo, todos ellos aliviados inmediatamente con NTG
ºPérdida de conocimiento, ºdolor en las pantorrillas al realizar esfuerzos

www.medilibros.com

AP

Amigdalectomía	1952	Hospital X
Úlcera péptica perforada	1977	Hospital Y
EPOC	Desde 1990	Médico de familia

ºIM, ºDM, ºI, ºHT, ºaccidente cerebrovascular, ºFR, ºTB

AM

	DOSIS	FRECUENCIA	DURACIÓN
Salbutamol inhalador	2 inhalaciones	A demanda	3 años
Zopiclona	7,5 mg	Por la noche	6 meses
Senokot (automedicación)	2 comp.	2-3 veces/semana	10 años
NTG inhalaciones	1 inhalación	A demanda	2 meses
Aspirina	75 mg	Una vez al día	2 meses
No alergias			

AF

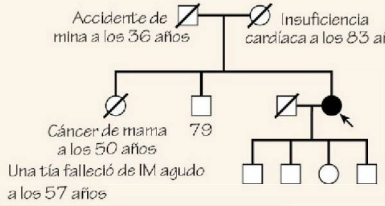

1

Fig. 2.8 Historia clínica: ejemplo.

booksmedicos.org

Detalles demográficos
Anote siempre:
- Nombre, dirección, fecha de nacimiento y edad del paciente
- Cualquier número de identificación nacional sanitaria
- Origen de la derivación, por ejemplo servicio de urgencias o médico de cabecera
- Nombre y dirección del médico de cabecera
- Origen de la historia del paciente, por ejemplo paciente, familiar, persona cuidadora
- Fecha y hora de la exploración

Síntoma de la presentación (SP)
Describa el principal problema en una o dos de las propias palabras del paciente (o dé una breve lista), seguida de la duración de cada uno
No utilice terminología médica

Historia del síntoma de presentación (HSP)
Describa el comienzo, la naturaleza y la evolución de cada uno de los síntomas
Parafrasee el relato del paciente y condénselo en caso necesario
Omita los detalles irrelevantes
Ponga entre comillas los comentarios particularmente reveladores
Incluya otras partes de la historia en caso de ser relevantes, como antecedente de tabaquismo con presentación cardíaca o respiratoria, o antecedente familiar en trastornos con posible rasgo genético, como hipercolesterolemia o diabetes
No es necesario corregir la gramática
NTG: nitroglicerina

Antecedentes personales (AP)
Tabule en orden cronológico
Incluya la información negativa importante, por ejemplo en un paciente con dolor torácico pregunte por episodios previos de infarto de miocardio, angina, hipertensión o diabetes mellitus y anote si éstos están presentes o ausentes
La ictericia es importante porque puede plantear un problema a los trabajadores sanitarios debido a hepatitis B o C
EPOC – enfermedad pulmonar obstructiva crónica
IM – infarto de miocardio
DM – diabetes mellitus
I – ictericia
HT – hipertensión
FR – fiebre reumática

Antecedentes de medicamentos (AM)
Tabule los medicamentos e incluya cualquier tipo de alergia, sobre todo alergias medicamentosas
Anote cualquier reacción medicamentosa adversa de modo prominente en la parte anterior de la historia, así como en el interior

Antecedentes familiares (AF)
Anote la edad y el estado de salud actual o las causas de muerte de los padres, hermanos e hijos del paciente
Utilice los símbolos mostrados en la figura 2.3 para construir un diagrama genealógico

Fig. 2.8 *(Continuación)*

booksmedicos.org

AS
Limpiadora jubilada
Viuda desde hace 3 años. Vive sola en una residencia asistida
Fuma 20/día desde los 19 años
Abstemia
AD una vez a la semana para limpieza y compras. Una hija que vive cerca la visita con frecuencia

AA
ACV: véase más arriba
AR: tos de larga duración la mayoría de los días con esputo al levantarse por la mañana sólo. °Hemoptisis.
Sibilancias días fríos
GI: peso estable
Resto sin interés
AGU; PARA 1 + 0. °SPM, °síntomas urinarios
SNC: sin interés
SME: dolor ocasional o rigidez en la rodilla derecha al realizar ejercicio durante 5 años
SE: sin interés

G/E
Mujer con ansiedad, debilitada, caquéctica
Peso 45 kg. Estatura 1,25 m
Masa pétrea de 2 cm en el cuadrante externo de la mama izquierda. Fijado a los tejidos subyacentes
La paciente no sabe nada de esto
Ganglio de 1 cm en el vértice de la axila izquierda
°Palidez, °cianosis, °ictericia, °acropaquias

ACV
P 90 reg, poco intenso, carácter normal
PA 140/80 PVY + 3 cm de carácter normal, °edema, LP 5EIC LMC, °frémito
TC I + II + SSE 2/6 en el BEII, irradiación
°Soplos vasculares.
PP:

	Radial	Braquial	Carotídeo	Femoral	Poplíteo	Tibial post.	Dorsal del pie
D	+	+	+	+	+/–	+/–	+/–
I	+	+	+	+	+	+	+

(Normal +, reducido +/–, ausente –)

AR
Tráquea central. Disminución de la distancia cricoesternal y tiraje intercostal en inspiración
Expansión reducida pero simétrica
NP resonante
RR vesiculares y suaves
RV normal y simétrica

2

www.medilibros.com

Fig. 2.8 *(Continuación)*

booksmedicos.org

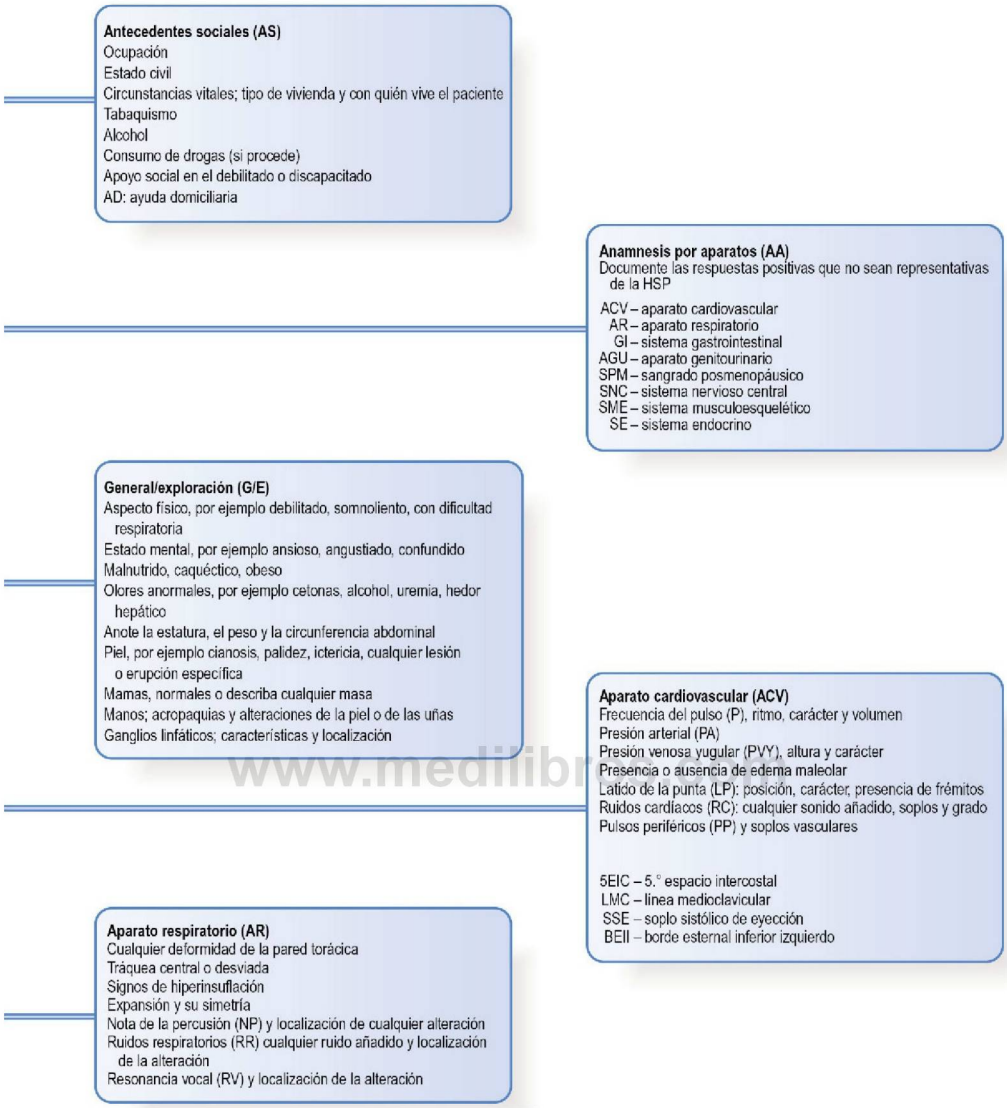

Fig. 2.8 *(Continuación)*

booksmedicos.org

Abdomen
Mucosa bucal normal
Cicatriz en la línea media superior
Orificios herniarios intactos
°Dolor a la palpación o defensa
°Masas
°HNE ni ascitis
RI normales
TR no realizado
TV no realizado

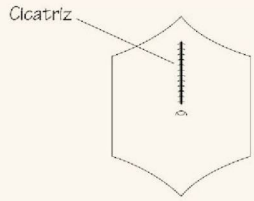

SNC
PMA 9/10
Pares craneales II-XII: PINLA, NAD
Habla normal

	DERECHA		IZQUIERDA	
	ES	EI	ES	EI
Fuerza	5	5	5	5
Tono	normal (n)	n	n	n
Tacto ligero	n	n	n	n
Posición	n	n	n	n
Coordinación	n	n	n	n

Reflejos	Rotuliano	Aquiles	Bíceps	Tríceps	Supinador	Plantar
D	++	+	++	+	+	Flexor
I	++	+	++	+	+	Flexor

(aumentado +++, normal ++, disminuido +, ausente –)

www.medilibros.com

SME
Nódulos de Heberden en los dedos índice y medio de ambas manos
ADM completa en todas las articulaciones
Crepitación en la rodilla derecha. Sin otras alteraciones óseas

IMPRESIÓN △
Problemas activos
1 Dolor torácico que sugiere síndrome coronario agudo
2 Tumor en mama izquierda y ganglio axilar sospechoso de cáncer
3 Fumadora
Problemas inactivos
1 EPOC estable
2 Úlcera duodenal perforada en 1977
3 Posible artrosis de rodilla derecha

3

Fig. 2.8 *(Continuación)*

booksmedicos.org

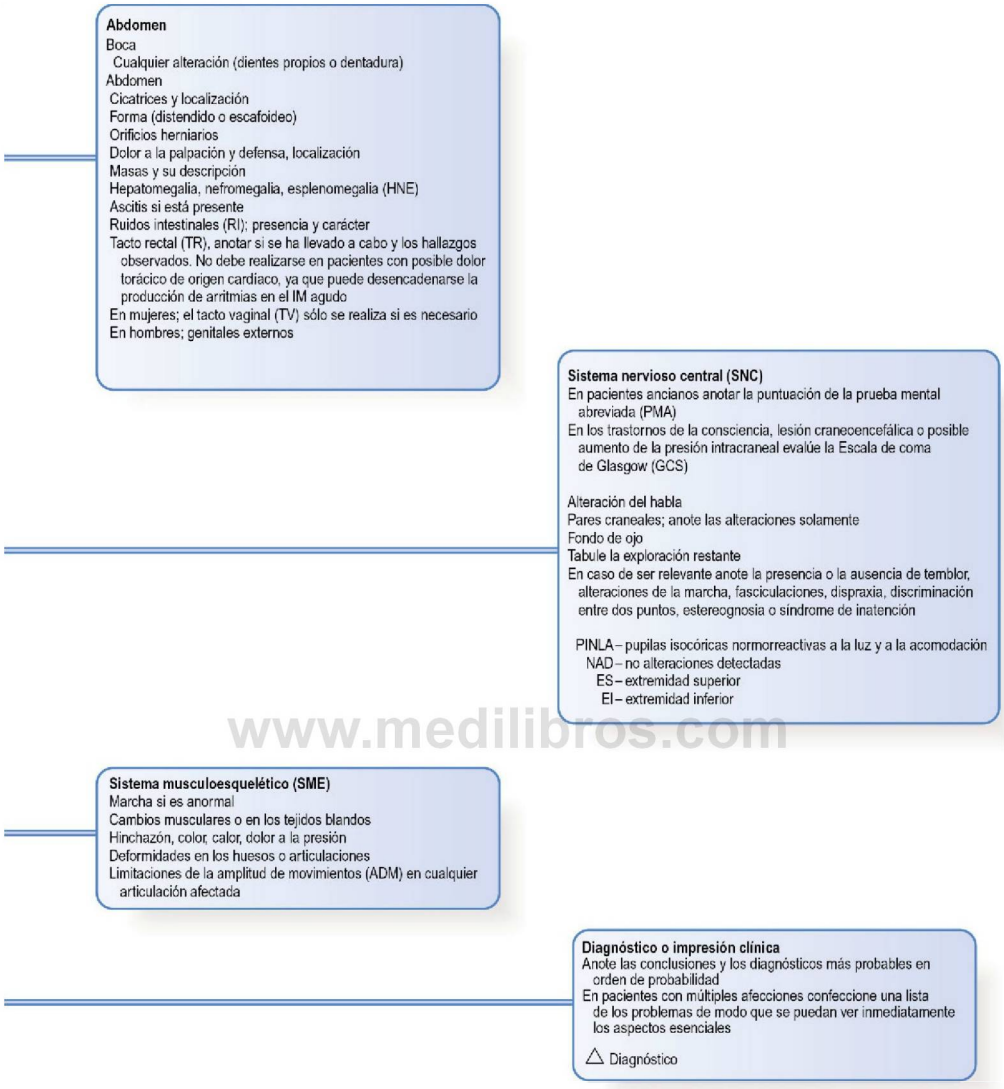

www.medilibros.com

Fig. 2.8 *(Continuación)*

booksmedicos.org

Plan
El ECG al ingreso muestra ritmo sinusal y profundo descenso del segmento ST en las derivaciones II, III y aVF
Troponina a las 12 horas
Repetir ECG en 1 hora
Radiografía de tórax
Hemograma completo
Urea y electrólitos, glucosa
Oxígeno y monitorización cardíaca
Morfina y metoclopramida i.v.
Aspirina y clopidogrel
Heparina de bajo peso molecular
Continuar aspirina y diltiazem
Comentar betabloqueantes con el consultor por el antecedente de EPOC
Aconsejar dejar de fumar
Cuando este estable
1 Revisar el tratamiento antianginoso
2 Remitir para mamografía y aspiración con aguja fina del nódulo mamario
3 Espirometría y valoración de la técnica de inhalación

Información proporcionada
Se explican el diagnóstico y el tratamiento a la paciente y a la hija
NOTA: no se menciona el tumor de mama en este momento hasta haberlo comentado con el médico adjunto

A. Doctor (firmado)
A. DOCTOR (fecha y hora) mayúsculas

Notas de evolución
13/08/03
18:00 Visita de sala. Dr. consultor
Ya no tiene dolor torácico
G/E
P 70, PA 100/70
PVY no elevada, ºedema
RC I + II y SSE como antes
Tórax limpio
Se aprecia nódulo mamario
ECG a las 4 horas: desaparición de los cambios inferiores en el segmento ST

Impresión
Síndrome coronario agudo sin elevación del segmento ST

Plan
Esperar troponina
Continuar con HBPM
Cuantificar perfil lipídico
Ecocardiografía a la vista del soplo y luego considerar inhibidor de la ECA
Espirometría y valoración de la técnica de inhalación
Consultor para comentar el hallazgo del nódulo mamario con la paciente y la hija

A. Doctor (firmado)
A. DOCTOR (fecha y hora) mayúsculas

www.medilibros.com

4

Fig. 2.8 *(Continuación)*

booksmedicos.org

Plan

- Enumere las pruebas complementarias requeridas. Cuando se disponga de un resultado, por ejemplo de un electrocardiograma, anótelo
- Anote cualquier tratamiento inmediato iniciado
- En caso de duda sobre una prueba o tratamiento, ponga un signo «?» delante y coméntelo con un colega de más experiencia

Información proporcionada

Documente lo que le ha dicho al paciente y a cualquier otro familiar.
También es importante documentar cualquier diagnóstico que no haya comentado
Si el paciente manifiesta alguna preocupación o temor, documéntelo también

Notas de evolución

Siga la misma estructura con estas adiciones

- Cambios en los síntomas del paciente
- Hallazgos de la exploración
- Resultados de las nuevas pruebas
- Impresión clínica del progreso del paciente
- Planes para el tratamiento posterior, sobre todo acerca de cambios de medicamentos

Incorpore las notas de evolución con frecuencia, según la velocidad del cambio en el estado del paciente; en el caso de un tratamiento intensivo puede requerir actualizaciones varias veces al día, pero en una situación estable diariamente o a días alternos será suficiente
Anote la fecha, la hora y firme todas las entradas
Anote cualquier cambio inesperado en el estado del paciente, así las notas de evolución de seguimiento

www.elsevier.com

Fig. 2.8 *(Continuación)*

booksmedicos.org

Graham Douglas
John Bevan

Exploración física general

3

MARCO DE LA EXPLORACIÓN FÍSICA 42

SECUENCIA PARA LLEVAR A CABO LA EXPLORACIÓN FÍSICA 42

Primeras impresiones 42
- Marcha y postura 42
- Apretón de manos 43
- Expresión facial y comportamiento general 43
- Vestimenta 43
- Tez 44
- Olores 47
- «Diagnósticos rápidos» 47

Manos 49
- Hallazgos anormales 49

Lengua 51
- Hallazgos normales 51
- Hallazgos anormales 51

Tumores o bultos 51
- Tamaño 52
- Posición 52
- Fijación 52
- Consistencia 52
- Borde 52
- Superficie y forma 52
- Pulsaciones, frémitos y soplos 52
- Inflamación 52
- Transiluminación 53

Ganglios linfáticos 53
- Tamaño 54
- Fijación 54
- Consistencia 54
- Dolor a la palpación 54

Medición del peso y la estatura 55
- Estado nutricional 56
- Carencias vitamínicas 56
- Hallazgos anormales 56

Valoración de la hidratación 58
- Deshidratación 58
- Edema 58

Medición de la temperatura 61
- Fiebre 62
- Hipotermia 62

www.mislibros.com

© 2014. Elsevier España, S.L. Reservados todos los derechos

booksmedicos.org

MARCO DE LA EXPLORACIÓN FÍSICA

La intimidad es un aspecto esencial cuando se explora a un paciente. Correr las cortinas alrededor de la cama en una sala impide la visión, pero no el sonido. Hable con tranquilidad pero asegúrese de que exista una buena comunicación, lo que puede ser difícil en el caso de pacientes sordos o de edad avanzada (cap. 2). La habitación debe ser cálida y estar bien iluminada. Alteraciones sutiles en la tez, como una ligera ictericia, son más fáciles de detectar con luz natural. La altura de la camilla de exploración debe ser ajustable, con un escalón para que los pacientes puedan subirse fácilmente a ella. Es esencial un respaldo, sobre todo en el caso de los pacientes disneicos, que no pueden estar en posición de decúbito.

Pida permiso y exponga, con delicadeza pero según lo necesario, las áreas del cuerpo que vaya a examinar; cubra el resto del cuerpo del paciente con una manta o sábana para asegurarse de que no tiene frío. Evite una exposición y una turbación innecesarias. Una mujer agradecerá la oportunidad de ponerse de nuevo el sujetador después de la exploración del tórax antes de que se realice la exploración del abdomen. Con tacto, pida a los familiares que salgan de la habitación antes de la exploración física. En ocasiones es apropiado que se quede un familiar si el paciente es muy receloso, si se requiere un traductor o si el paciente lo pide. Los padres deben estar siempre presentes cuando se explora a los niños (cap. 15).

En el caso de una exploración de las partes íntimas se debe ofrecer siempre que haya una persona acompañante para evitar malentendidos y para proporcionar apoyo y ánimo al paciente (cap. 2). Anote el nombre y la presencia del acompañante. Si el paciente declina la proposición, respete su deseo y registre este hecho en las notas.

Disponga todo el equipo necesario antes de comenzar la exploración (cuadro 3.1).

SECUENCIA PARA LLEVAR A CABO LA EXPLORACIÓN FÍSICA

Mantenga una mentalidad abierta cuando hable con el paciente y formule un diagnóstico diferencial. Puede pasar por alto el diagnóstico correcto si se ve persuadido incorrectamente por los primeros indicios de la anamnesis, si valora en exceso casos recientes o memorables o se inclina demasiado hacia diagnósticos que parecen encajar en un patrón. Explore al paciente buscando los signos que confirmen o refuten su diagnóstico.

Con experiencia elaborará su propio estilo y secuencia de la exploración física (cuadro 3.2). No hay una sola forma correcta de realizar la exploración física. Una sistemática regular reduce los errores de omisión.

La secuencia de la exploración es:

- Inspección.
- Palpación.
- Percusión.
- Auscultación (fig. 3.1).

Aprenda a integrar estas partes de modo fluido en cada parte de la exploración física.

3.1 Equipo necesario para exploración completa

- Fonendoscopio
- Linterna de bolígrafo
- Cinta métrica
- Oftalmoscopio
- Otoscopio
- Esfigmomanómetro
- Martillo de reflejos
- Diapasón
- Algodón
- Agujas desechables para exploración neurológica
- Espátula de madera
- Termómetro
- Lupa
- Balanzas de precisión para pesar y aparato para medición de la estatura (preferiblemente estadiómetro de Harpenden)
- También se pueden necesitar guantes desechables
- Material para obtener muestras de sangre y de orina

PRIMERAS IMPRESIONES

La exploración física comienza tan pronto como ve al paciente. Valore el comportamiento general del paciente y su aspecto externo y observe cómo se levanta de la silla y su modo de andar al entrar en la habitación.

Marcha y postura

Observe al paciente cuando camine hacia usted. La marcha puede indicar un trastorno neurológico o musculoesquelético grave, o puede ofrecer indicios sobre las emociones y la capacidad funcional general del paciente. Los trastornos de la marcha se pueden producir por dolor, fijación o inmovilidad de las extremidades, debilidad muscular o alteraciones del control de las extremidades (fig. 3.2). Si el paciente está en la cama observe su postura.

3.2 Sistema personal para llevar a cabo la exploración física

- Apretón de manos y presentación
- Observar el aspecto general mientras se habla
  - ¿Tiene buen aspecto el paciente?
  - Cualquier indicio inmediato y claro, por ejemplo obesidad, plétora, disnea
  - Tez
- Manos y pulso radial
- Cara
- Boca y oídos
- Cuello
- Tórax
  - Mamas
  - Corazón
  - Pulmones
- Abdomen
- Extremidades inferiores
  - Edema
  - Circulación
  - Función locomotora y neurología
- Extremidades superiores
  - Movimiento y neurología
- Pares craneales, incluido fondo de ojo
- Presión arterial
- Temperatura
- Estatura y peso
- Análisis de orina

booksmedicos.org

Fig. 3.1 Plan general de la valoración clínica.

Apretón de manos

Preséntese y estreche la mano al paciente. Este hecho puede aportar datos diagnósticos (cuadro 3.3). Salude al paciente amistosamente pero de modo profesional. Observe si funciona la mano derecha. En el paciente con hemiparesia derecha puede que haya que estrechar la mano izquierda. Evite agarrar la mano muy firmemente, sobre todo en los pacientes con reumatismo articular.

Expresión facial y comportamiento general

Hágase la siguiente pregunta:

- «¿Tiene buen aspecto el paciente?».

La expresión facial y el contacto visual reflejan el bienestar físico y psicológico (cuadro 3.4), pero en algunas culturas el contacto visual se considera descortés. Los pacientes que deliberadamente se autolesionan pueden cubrirse la cara con las manos o la ropa de cama y mostrarse reacios a comunicarse. Reconozca de modo activo los rasgos de ansiedad, temor, enfado o duelo y explore las razones. Algunos pacientes esconden su ansiedad y depresión con un buen humor inapropiado.

3.3 Información a partir de un apretón de manos

Características	Diagnóstico
Manos frías, sudorosas	Ansiedad
Manos frías y secas	Fenómeno de Raynaud
Manos calientes y sudorosas	Hipertiroidismo
Manos grandes, carnosas y sudorosas	Acromegalia
Piel seca y áspera	Exposición habitual al agua Trabajo manual Hipotiroidismo
Retraso en la relajación de la prensión	Distrofia miotónica
Deformación de manos/dedos	Traumatismo Artritis reumatoide Contractura de Dupuytren

3.4 Expresiones faciales anormales

Características	Diagnóstico
Pobreza de expresión	Parkinsonismo
Expresión de sobresalto	Hipertiroidismo
Apatía, con pobreza de expresión y escaso contacto visual	Depresión
Apatía, con piel pálida e hinchada	Hipotiroidismo
Expresión lúgubre con ptosis bilateral	Distrofia miotónica
Expresión agitada	Ansiedad Hipertiroidismo Hipomanía

Vestimenta

La vestimenta proporciona información de la personalidad, el estado mental y las circunstancias sociales. Las personas jóvenes que llevan ropa sucia pueden tener problemas de adicción a alcohol o drogas, o estar mostrando una actitud personal. Los pacientes desaseados de edad avanzada que tienen suciedad fecal o urinaria pueden ser incapaces de cuidarse por enfermedad física, alteraciones de la movilidad, demencia u otra enfermedad mental. Los pacientes anoréxicos llevan ropa holgada para ocultar la pérdida de peso. Considere la posibilidad de infecciones víricas vehiculadas por la sangre, por ejemplo hepatitis B o C, en pacientes con tatuajes. Una pulsera o collar de alerta médica (fig. 3.3) avisa sobre afecciones médicas y tratamientos importantes.

© Elsevier. Fotocopiar sin autorización es un delito.

www.medilibros.com

booksmedicos.org

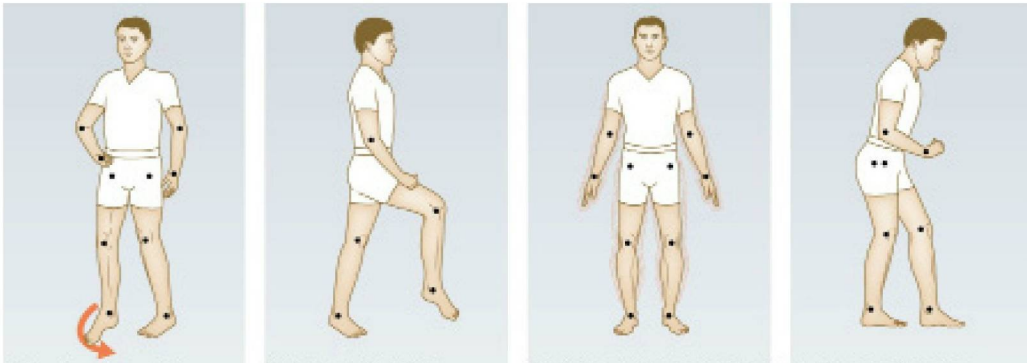

A) Hemiparesia espástica
Un brazo está inmóvil y cerca del flanco con el codo, la muñeca y los dedos flexionados. La pierna está extendida, con flexión plantar del pie.
Al caminar se arrastra el pie, de manera que el dedo gordo hace un movimiento circular (circunducción).
Producida por lesión de la neurona motora superior, accidente cerebrovascular.

B) Marcha polineurítica
El pie se arrastra o se eleva mucho y se deja caer sobre el suelo. No puede caminar de talones.
Producida por caída del pie por lesión de la neurona motora inferior.

C) Ataxia sensitiva o cerebelosa
La marcha es inestable y tiene una base amplia. Se lleva los pies hacia la adelante y hacia fuera y se apoyan en los talones.
En la ataxia sensitiva el paciente mira al suelo. Con los ojos cerrados no puede estar de pie con firmeza (signo de Romberg positivo).
En la ataxia cerebelosa los giros son difíciles y los pacientes no pueden estar de pie con firmeza con los pies juntos, independientemente de que tengan los ojos abiertos o cerrados.
Producida por polineuropatía o lesión de la columna posterior, como sífilis.

D) Marcha parkinsoniana
La postura está inclinada, con la cabeza y el cuello hacia adelante. Las extremidades superiores están flexionadas en los codos y las muñecas.
Escaso balanceo de los brazos.
Los pasos son cortos y arrastrados y el paciente tarda en comenzar (marcha festinante).
Producida por lesión de los ganglios basales.

www.medilibros.com

Fig. 3.2 Alteraciones de la marcha.

Fig. 3.3 Pulsera de alerta médica.

Tez

El color facial depende de la oxihemoglobina, la hemoglobina reducida, la melanina y el caroteno. Los colores cutáneos anormales se deben a pigmentos anormales, por ejemplo el tono amarillo-pardusco cetrino de la insuficiencia renal crónica. Un tono azulado es consecuencia de hemoglobinas anormales, como la sulfohemoglobina o la metahemoglobina, o por medicamentos, como la dapsona. Algunos metabolitos de medicamentos colorean la piel de modo sorprendente, sobre todo en áreas expuestas a la luz, por ejemplo la mepacrina (amarillo), la amiodarona (azulado-gris) y las fenotiazinas (gris-pizarra) (fig. 3.4).

Hemoglobina

El tono de piel claro de los europeos se debe al pigmento rojo oxihemoglobina en los plexos capilares-venosos superficiales. Una tez pálida puede llevar a error, aunque puede indicar anemia (cuadro 3.5). El mejor modo de ver la palidez de la anemia es en las membranas mucosas de las conjuntivas, los labios y la lengua, y en los lechos ungueales (fig. 3.5). La estomatitis angular (fig. 3.19B) y la coiloniquia (uñas con forma de cuchara) (fig. 4.15F) pueden ser datos de anemia ferropénica. Pregunte por dispepsia, cambios del hábito intestinal y períodos menstruales abundantes si está estudiando una anemia.

La palidez por vasoconstricción aparece durante un desvanecimiento o por miedo. La vasodilatación puede colorear la tez de rosa, incluso si hay anemia. Las mujeres perimenopáusicas pueden tener rubefacción de color rosa transitoria, sobre todo de la cara, que se puede acompañar de sudoración. La plétora facial está causada por el aumento de la concentración de hemoglobina con un hematocrito elevado (policitemia) (cuadro 3.6). El color azul de la esclerótica es un indicador sensible de anemia ferropénica.

booksmedicos.org

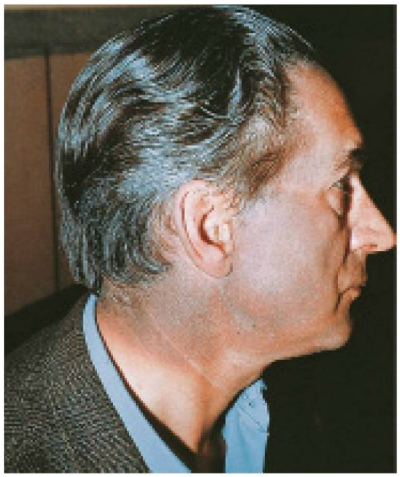

Fig. 3.4 Pigmentación causada por fenotiazina.

Fig. 3.5 Palidez conjuntival.

3.5 Tipos de anemia

Microcítica (VCM <80 fl)	
• Hemorragia crónica • Ferropenia • Anemia de enfermedad crónica	• Talasemia • Anemia sideroblástica
Macrocítica (VCM >96 fl)	
• Médula megaloblástica por carencia de vitamina B_{12} o folato • Exceso de alcohol	• Trastornos hemolíticos • Hepatopatía • Hipotiroidismo
Normocítica (VCM 80-96 fl)	
• Hemorragia aguda • Anemia de las enfermedades crónicas • Insuficiencia renal crónica	• Trastornos del tejido conjuntivo • Infiltración medular

VCM, volumen corpuscular medio.

Fig. 3.6 Cianosis central de los labios.

3.6 Tipos de policitemia

Primaria	
• Policitemia rubra vera	
Secundaria	

• Hipoxia
  • Neumopatía crónica
  • Cardiopatía congénita cianótica
  • Altitud
	• Exceso de eritropoyetina
	  • Nefropatía poliquística del adulto
	  • Cáncer renal
	  • Cáncer ovárico

EBE 3.7 Cianosis central

La concentración arterial mínima de desoxihemoglobina necesaria para detectar cianosis central es 2,38 g/dl. El valor medio para la detección es 3,48 ± 0,55 g/dl.

Barnett HB, Holland JG, Josenhans WT. When does central cyanosis become detectable? Clin Invest Med 1982;5:39-43.
McGee S. Evidence based physical diagnosis, 2ª ed. St Louis, MO: Saunders, Elsevier, 2007, p. 86.

Cianosis

La cianosis es el nombre que recibe el color azulado de la piel y de las membranas mucosas que aparece cuando la concentración absoluta de hemoglobina desoxigenada está aumentada (cuadro 3.7). Puede resultar difícil de detectar, sobre todo en los pacientes de tez oscura y en los asiáticos.

Cianosis central

Se observa en los labios y en la lengua (fig. 3.6). Corresponde a una saturación de oxígeno arterial (SpO_2) <90% y suele indicar una enfermedad cardíaca o pulmonar. Los pacientes anémicos o hipovolémicos rara vez tienen cianosis central porque se requiere una hipoxia importante para que se dé la concentración necesaria de hemoglobina desoxigenada. Por el contrario, los pacientes con policitemia pueden parecer cianóticos con una saturación de oxígeno arterial normal.

Cianosis periférica

Aparece en las manos, los pies o los pabellones auriculares, por lo general cuando están fríos. En personas sanas se produce en ambientes fríos cuando el flujo capilar periférico prolongado permite una mayor extracción de oxígeno y, por tanto, mayores concentraciones de desoxihemoglobina. Cuando se combina con cianosis central, la mayoría de las veces es consecuencia de una mala circulación periférica debido a shock, insuficiencia cardíaca, vasculopatía y obstrucción venosa, por ejemplo trombosis venosa profunda.

© Elsevier. Fotocopiar sin autorización es un delito.

booksmedicos.org

Fig. 3.7 Vitíligo.

Fig. 3.8 Hipercarotenemia.

3.8 Causas de producción anormal de melanina

Enfermedad	Mecanismo
Producción insuficiente	
Vitíligo (despigmentación parcheada)	Destrucción autoinmunitaria de melanocitos
Albinismo	Carencia genética de tirosinasa
Hipopituitarismo	Reducción de la secreción hipofisaria de péptidos melanotrópicos, hormona del crecimiento y esteroides sexuales
Producción excesiva	
Insuficiencia suprarrenal (enfermedad de Addison)	Aumento de la secreción de péptidos melanotrópicos
Síndrome de Nelson (puede producirse después de una suprarrenalectomía bilateral por enfermedad de Cushing)	Aumento de la secreción hipofisaria de péptidos melanotrópicos
Síndrome de Cushing debido a secreción ectópica de adrenocorticotropina por tumores, por ejemplo cáncer pulmonar microcítico	Liberación ectópica de péptidos melanotrópicos por células tumorales con alteración de la regulación
Embarazo y anticonceptivos orales	Aumento de las concentraciones de hormonas sexuales
Hemocromatosis	Sedimentación de hierro y estimulación de los melanocitos

EBE 3.9 Ictericia

La detección clínica de la ictericia depende de la concentración sérica de bilirrubina, la iluminación ambiental y la percepción del color del médico que realiza la exploración: el 70-80% de los observadores detectarán ictericia con concentraciones de 43-51 μmol/l, el 83% con 171 μmol/l y el 96% si las concentraciones son >256 μmol/l.

Hung OL, Kwan NS, Cole AE y cols. Evaluation of the physician's ability to recognise the presence or absence of anaemia, fever and jaundice. Acad. Emerg. Med. 2000:7;146-156.
Ruiz MA, Saab S, Rickman LS. The clinical detection of scleral icterus: Observations of multiple examiners. Mil. Med. 1997:162;560-563.

Melanina

El color de la piel está determinado en gran medida por el depósito de melanina (cuadro 3.8).

Vitíligo

Esta afección crónica produce despigmentación bilateral y simétrica, habitualmente en la cara, el cuello y las caras de extensión de las extremidades, lo que da lugar a unas placas pálidas irregulares en la piel. Se asocia con enfermedades por autoinmunidad, como diabetes mellitus, trastornos tiroideos y suprarrenales y anemia perniciosa (fig. 3.7).

Albinismo

Se trata de un trastorno hereditario en el que los pacientes tienen poca o ninguna melanina en la piel y el pelo. La cantidad de pigmento en el iris varía; algunos individuos tienen los ojos rojizos, aunque la mayoría los tienen de color azul.

Producción excesiva de melanina

Puede deberse a exceso de la hormona hipofisaria adrenocorticotropina, como en la insuficiencia suprarrenal. Da lugar a una pigmentación parda, sobre todo en los pliegues cutáneos, cicatrices recientes, localizaciones por encima de las prominencias óseas, áreas expuestas a la presión (p. ej., cinturones y tirantes del sujetador) y membranas mucosas de los labios y de la boca, donde da lugar a unas placas pardas fangosas (fig. 5.19A-C).

Embarazo y anticonceptivos orales

Estos compuestos pueden dar lugar a cloasma (una pigmentación parcheada de la cara). El embarazo aumenta la pigmentación de las aréolas, las axilas, la piel genital y la línea negra (línea oscura en la línea media de la región inferior del abdomen).

Caroteno

La hipercarotenemia aparece en personas que consumen grandes cantidades de zanahorias crudas y de tomates, además de en el hipotiroidismo. Se observa un color amarillento en la cara, las palmas de las manos y las plantas de los pies, pero no en las escleróticas, lo que la distingue de la ictericia (fig. 3.8).

Bilirrubina

La ictericia se puede detectar cuando la concentración sérica de bilirrubina está elevada y las escleróticas, membranas mucosas y la piel se vuelven de color amarillo (fig. 8.8 y cuadro 3.9). En la ictericia de larga duración se desarrolla un color verdoso en las escleróticas y en la piel debido a la biliverdina. Los pacientes con anemia perniciosa tienen la tez de color amarillo-limón debido a una combinación de ligera ictericia y anemia.

booksmedicos.org

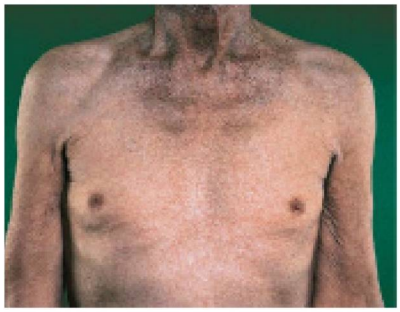

Fig. 3.9 Hemocromatosis con aumento de la pigmentación cutánea.

Fig. 3.10 Eritema calórico.

www.medilibros.com

Hierro

La hemocromatosis aumenta la pigmentación de la piel debido al depósito de hierro y al aumento de la producción de melanina (fig. 3.9). La acumulación de hierro en el páncreas causa diabetes mellitus, y la combinación con pigmentación cutánea se llama «diabetes bronceada».

La hemosiderina, un producto de degradación de la hemoglobina, se deposita en la piel de las piernas después de la extravasación de sangre en los tejidos subcutáneos por insuficiencia venosa. El depósito local de hemosiderina (eritema calórico) aparece por daño térmico en la piel por sentarse muy cerca de un fuego o por aplicación de calor local, como una botella de agua caliente, en el sitio del dolor (fig. 3.10).

Hematomas fáciles

Aproximadamente el 20% de los pacientes refieren que se les producen hematomas con facilidad (fig. 3.24). Es más frecuente en ancianos por el aumento de la fragilidad de la piel y del tejido subcutáneo, y por una mayor probabilidad de tener más episodios de traumatismo leve. La tendencia a lo largo de toda la vida indica un trastorno hereditario, mientras que un inicio reciente indica un trastorno adquirido. Pregunte si hay otros familiares con un problema similar (trastorno hemorrágico), qué medicamentos recibe el paciente, como anticoagulantes y corticoides, y pregunte por hemorragias nasales recurrentes (epistaxis) y períodos menstruales abundantes (menorragia).

Olores

Todo el mundo tiene un olor natural, producto de la acción de las bacterias sobre la sudoración apocrina; este olor puede ser alterado por los antitranspirantes, los desodorantes y los perfumes. Una sudoración excesiva y una mala higiene personal aumentan el olor, y puede intensificarse por ropa sucia o manchada, o con restos de orina. Aparece un excesivo olor corporal en:

- Edad muy avanzada o debilidad.
- Enfermedad mental grave.
- Abuso de alcohol o drogas.
- Discapacidad física que impide una higiene normal.
- Dificultades de aprendizaje graves.

El característico olor persistente del tabaco impregna la piel, el pelo y la ropa. También puede identificarse la marihuana (cannabis) por el olor. El olor del alcohol en el aliento del paciente, sobre todo por la mañana, puede indicar un problema con el consumo de alcohol.

La halitosis (mal aliento) está causada por la descomposición de alimentos encajados entre los dientes, gingivitis, estomatitis, rinitis atópica y tumores de las fosas nasales.

Otros olores característicos son:

- Hedor hepático: olor rancio, «a orina», de la amina volátil dimetilsulfuro en pacientes con insuficiencia hepática.
- Olor dulce (como el quitaesmalte de uñas) por la acetona en la cetoacidosis diabética y la inanición.
- Hedor urémico: olor a pescado o amoniacal en el aliento en la uremia.
- Olor pútrido o fétido de la supuración crónica por anaerobios debido a bronquiectasias o absceso pulmonar.
- Eructo hediondo en pacientes con obstrucción de la salida gástrica.
- Olor fecal intenso en pacientes con fístula gastrocólica.

«Diagnósticos rápidos»

Numerosas enfermedades se presentan con manifestaciones faciales características (fig. 3.11). La osteogénesis imperfecta es una afección autosómica dominante en la que los huesos son frágiles y quebradizos y las escleróticas de color azul debido a una formación anormal de colágeno. En la esclerosis sistémica la piel está engrosada y endurecida, lo que origina la pérdida de las arrugas normales y los pliegues cutáneos, nariz afilada y estrechamiento y fruncimiento de la boca. La telangiectasia hemorrágica hereditaria es una afección autosómica dominante asociada con dilatación de pequeños capilares dilatados o de arterias terminales (telangiectasia) de los labios y de la lengua. La distrofia miotónica es una afección autosómica dominante con manifestaciones características de calvicie frontal, ptosis bilateral y retraso en la relajación del agarre después de un apretón de manos.

Alteraciones cromosómicas importantes

Hay varios síndromes genéticos o cromosómicos que debe reconocer fácilmente en el primer contacto con el paciente.

Síndrome de Down (trisomía 21: 47XX/XY + 21)

El síndrome de Down se caracteriza por unos rasgos físicos típicos, como estatura baja, cabeza pequeña con occipucio

© Elsevier. Fotocopiar sin autorización es un delito.

booksmedicos.org

Fig. 3.11 Rasgos faciales característicos de algunos trastornos. (A) Escleróticas azules de la osteogénesis imperfecta. **(B)** Telangiectasias alrededor de la boca, típicas de la telangiectasia hemorrágica hereditaria. **(C)** Esclerosis sistémica con nariz afilada y piel tensa alrededor de la boca. **(D)** Distrofia miotónica con calvicie frontal y ptosis bilateral.

www.medilibros.com

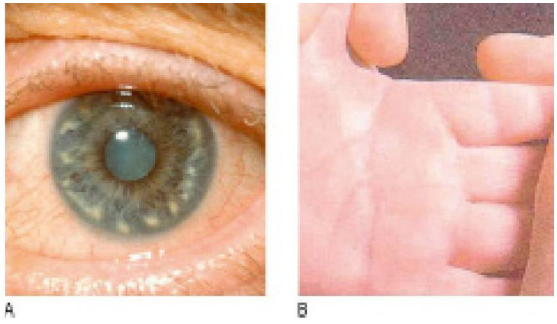

Fig. 3.12 Síndrome de Down. (A) Manchas de Brushfield: áreas blanco-grisáceas de despigmentación en el iris. **(B)** Pliegue palmar único.

plano, fisuras palpebrales oblicuas hacia arriba, pliegues epicánticos, nariz pequeña con puente nasal mal desarrollado y orejas pequeñas. En el iris se observan áreas de despigmentación de color gris-blanco (manchas de Brushfield; fig. 3.12A). Las manos son anchas y con un único pliegue palmar (fig. 3.12B), los dedos son cortos y el meñique está curvado.

Síndrome de Turner (45 X O)

El síndrome de Turner se debe a la pérdida de un cromosoma sexual. Aparece en 1:2.500 nacidos vivos en niñas y es una causa de retraso puberal. Las manifestaciones características incluyen estatura corta, pliegues cervicales, mentón pequeño, orejas de implantación baja, línea capilar baja, cuarto dedo corto, aumento del ángulo del codo y pezones muy espaciados («tórax en escudo»).

Acondroplasia

Se trata de una enfermedad autosómica dominante del cartílago causada por mutación del gen del factor de crecimiento de los fibroblastos. Aunque el tronco es de longitud normal, las extremidades son muy cortas y anchas.

booksmedicos.org

Fig. 3.13 Contractura de Dupuytren.

La bóveda craneal tiene un tamaño superior al normal, la cara es pequeña y el puente nasal es plano.

MANOS

Secuencia de la exploración

- Inspeccione primero la cara dorsal y luego la palmar de ambas manos.
- Observe los cambios en:
  - Piel.
  - Uñas.
  - Tejidos blandos (indicios de pérdida de masa muscular).
  - Tendones.
  - Articulaciones.
- Valore la temperatura.

Hallazgos anormales

Deformidad

La deformidad puede ser diagnóstica: por ejemplo, la mano y el brazo flexionados de la hemiplejía y la parálisis del nervio radial, y la desviación cubital en las articulaciones metacarpofalángicas en la artritis reumatoide de larga duración (fig. 14.34). La contractura de Dupuytren es un engrosamiento de la fascia palmar que causa una deformidad en flexión fija y que suele afectar a los dedos meñique y anular (fig. 3.13). La aracnodactilia (dedos delgados y largos) es una manifestación del síndrome de Marfan (fig. 3.28B). El traumatismo es la causa más habitual de deformidad de la mano.

Color

Observe si hay cianosis en el lecho ungueal y pigmentación por tabaco en los dedos de la mano (fig. 7.8). Explore los pliegues cutáneos en busca de pigmentación, aunque la pigmentación es normal en muchas etnias no europeas (fig. 3.14).

Temperatura

En un clima frío la mano del paciente constituye una buena guía de la perfusión periférica. En la enfermedad pulmonar obstructiva crónica las manos pueden estar cianóticas debido a la disminución de la saturación arterial de oxígeno, pero calientes debido a vasodilatación por el aumento de la concentración arterial de dióxido de carbono. En la insuficiencia cardíaca con frecuencia las manos están frías y cianóticas por vasoconstricción como respuesta a un bajo gasto cardíaco. Si están calientes, la insuficiencia cardíaca puede deberse a un estado de aumento del gasto cardíaco, como en el hipertiroidismo.

Fig. 3.14 Palmas normales. Africano (izquierda) y europeo (derecha).

Fig. 3.15 Cortes causados por el propio paciente.

Piel

El dorso de la mano es liso y sin vello en los niños y en el hipogonadismo del adulto. El trabajo manual puede formar callosidades específicas debido a presión en localizaciones características. El desuso origina una piel blanda y lisa, como se ve en las plantas de los pies en los pacientes encamados.

Inspeccione las superficies flexoras de las muñecas y los antebrazos. Observe si hay marcas de venopunción por consumo de drogas por vía intravenosa y múltiples heridas o cicatrices longitudinales (por lo general transversales) por autolesiones deliberadas (figs. 3.15 y 3.16). Inspeccione cuidadosamente las uñas, que pueden ofrecer indicios diagnósticos útiles (fig. 4.15).

Acropaquias

Las acropaquias son la tumefacción indolora de las partes blandas de las falanges terminales. El aumento de tamaño incrementa la convexidad de la uña. Puede deberse a factores

© Elsevier. Fotocopiar sin autorización es un delito.

www.medilibros.com

booksmedicos.org

Fig. 3.16 Marcas longitudinales de inyección intravenosa en el codo derecho.

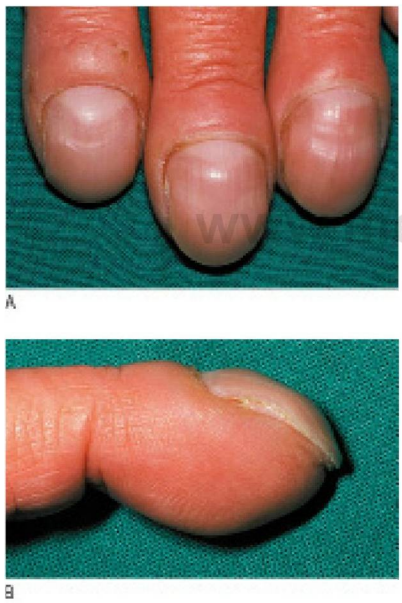

Fig. 3.17 Acropaquias. (A) Vista anterior. (B) Vista lateral.

de crecimiento de megacariocitos y plaquetas alojados en los capilares del lecho ungueal que estimulan el tejido conjuntivo vascular (fig. 3.17).

Son un signo importante de enfermedades graves, aunque pueden ser congénitas (cuadro 3.10). Habitualmente tardan de semanas a meses en aparecer, y pueden desaparecer si se cura la enfermedad subyacente. Las acropaquias generalmente afectan de manera simétrica a los dedos de las manos, aunque también pueden afectar a los dedos de los pies. Las acropaquias unilaterales pueden estar producidas por enfermedades vasculares proximales, como derivaciones arteriovenosas para diálisis. El hipertiroidismo autoinmunitario se puede asociar a acropaquias tiroideas, acropaquias que son más pronunciadas en el lado radial de la mano (fig. 5.3C).

3.10 Causas de acropaquias

Congénitas o familiares (5-10%)
Adquiridas
Enfermedades torácicas (~70%)
Cáncer de pulmón
Enfermedades supurativas crónicas
Bronquiectasias
Absceso pulmonar
Empiema
Fibrosis quística
Mesotelioma
Fibroma
Fibrosis pulmonar
Enfermedades cardiovasculares
Cardiopatía congénita cianótica
Endocarditis infecciosa
Derivaciones arteriovenosas y aneurismas
Enfermedades digestivas
Cirrosis
Enfermedad inflamatoria intestinal
Enfermedad celíaca
Otras
Tirotoxicosis (acropaquias tiroideas)

Secuencia de la exploración

- Inspeccione el lecho ungueal desde la zona lateral de cada uno de los dedos. Observe las falanges distales, las uñas y los lechos ungueales.
- Mida la distancia anteroposterior a nivel de la articulación interfalángica. Repita al nivel del lecho ungueal (fig. 3.18).
- Mida el ángulo del lecho ungueal (fig. 3.18B).
- Coloque las uñas de los dedos correspondientes una junto a la otra y busque una separación visible entre los lechos ungueales, el signo de la ventana de Schamroth (fig. 3.18C).
- Coloque los pulgares debajo del pulpejo de la falange distal y utilice alternativamente los dedos índices para ver si puede palpar el movimiento de la uña sobre el lecho ungueal. Esto se denomina fluctuación (fig. 3.18A).

Hallazgos anormales

Hay acropaquias si:

- El cociente de profundidad interfalángica (*B/A* en la fig. 3.18) es >1.
- El ángulo del lecho ungueal es >190°.
- El signo de la ventana de Schamroth está ausente (fig. 3.18C).

Puede haber aumento de la fluctuación del lecho ungueal, aunque su presencia es subjetiva y tiene menos capacidad discriminatoria que los datos anteriores.

Articulaciones

El reumatismo articular afecta con frecuencia a las pequeñas articulaciones de las manos. La artritis reumatoide afecta a las articulaciones metacarpofalángicas e interfalángicas proximales (fig. 14.34), y la artrosis y la artropatía psoriásica afectan a las articulaciones interfalángicas distales (fig. 14.12).

booksmedicos.org

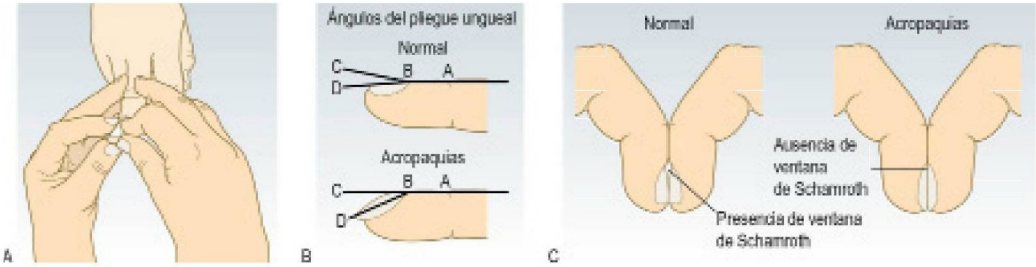

Fig. 3.18 **Exploración para detectar acropaquias en los dedos de las manos. (A)** Estudio para detectar fluctuación del lecho ungueal. **(B)** Ángulos del pliegue ungueal. **(C)** Signo de la ventana de Schamroth.

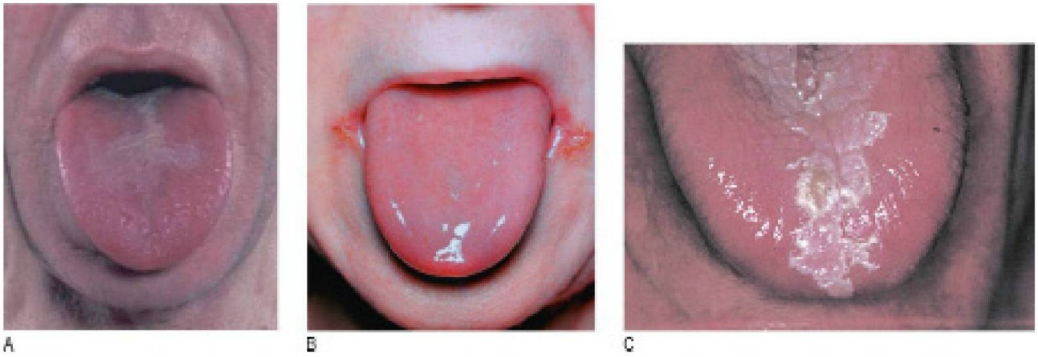

Fig. 3.19 **Lengua como ayuda al diagnóstico. (A)** Lengua grande (macroglosia) de la acromegalia. **(B)** Lengua lisa y estomatitis angular de la ferropenia. **(C)** Leucoplasia.

www.medilibros.com

Músculos

La emaciación de los músculos pequeños de las manos es característica de la artritis reumatoide, lo que da lugar a un «acanalamiento dorsal» de las manos. En el síndrome del túnel carpiano la compresión del nervio mediano lleva a pérdida de masa muscular de la eminencia tenar (figs. 14.29), y la espondilosis cervical con compresión de la raíz nerviosa da lugar a una discreta atrofia muscular.

LENGUA

Secuencia de la exploración

- Pida al paciente que saque la lengua.
- Evalúe el tamaño, la forma, los movimientos y la superficie (fig. 3.19).

Hallazgos normales

La presencia de saburra lingual es normal y es frecuente en grandes fumadores.

La lengua geográfica describe la aparición de anillos y líneas rojos que cambian en un plazo de días o semanas en la superficie de la lengua. Habitualmente no tiene importancia, aunque se puede deber a carencia de riboflavina (vitamina B_2).

Hallazgos anormales

- El temblor puede deberse a ansiedad, tirotoxicosis, delirium tremens o parkinsonismo.
- Las fasciculaciones (ondas irregulares o pequeñas sacudidas de la lengua) aparecen en los trastornos de la motoneurona inferior, por ejemplo enfermedad de la neurona motora.
- Puede haber macroglosia (aumento del tamaño de la lengua) en la acromegalia, la amiloidosis y la infiltración tumoral.
- Las placas blancas que se pueden desprender de la lengua son una manifestación de la presencia de la levadura *Candida* (candidiasis bucal). Las causas habituales incluyen esteroides inhalados, inmunodeficiencia, por ejemplo por el VIH, y enfermedad terminal.
- La glositis es una lengua lisa enrojecida debido a atrofia de las papilas. Es común en los alcohólicos, las deficiencias nutricionales de hierro, folato y vitamina B_{12} y el 30% de los pacientes con enfermedad celíaca. La glositis puede causar sensación de quemazón en la lengua, pero por lo general una lengua dolorosa es un síntoma de ansiedad o depresión.
- La leucoplasia es un parche blanco y engrosado que no se puede eliminar de la lengua mediante raspado. Puede ser premaligna.

TUMORES O BULTOS

Los pacientes acuden con frecuencia con un tumor que acaban de palparse. Esto no significa necesariamente que se haya desarrollado recientemente. Pregunte si ha habido cambios desde que lo notaron y si ha habido manifestaciones asociadas, como dolor espontáneo o a la palpación cambio de color. Durante la exploración se puede encontrar un tumor cuya presencia no conocía el paciente.

© Elsevier. Fotocopiar sin autorización es un delito.

booksmedicos.org

Tamaño

Mida con exactitud el tamaño de cualquier tumor (preferiblemente con calibres), de modo que con el tiempo pueda detectar un cambio significativo.

Posición

El origen de algunos tumores puede ser obvio, por ejemplo en la mama, la tiroides o la glándula parótida; en otras localizaciones, por ejemplo el abdomen, es menos evidente. Puede haber múltiples tumores en la neurofibromatosis (fig. 3.20A), las metástasis cutáneas, la lipomatosis y los linfomas.

Fijación

La obstrucción linfática origina fijación de la piel con una pequeña excavación en la abertura de los folículos pilosos que se parece a la piel de naranja (fig. 10.6). Es habitual en las neoplasias malignas, en las que puede haber fijación a estructuras más profundas, como el músculo subyacente.

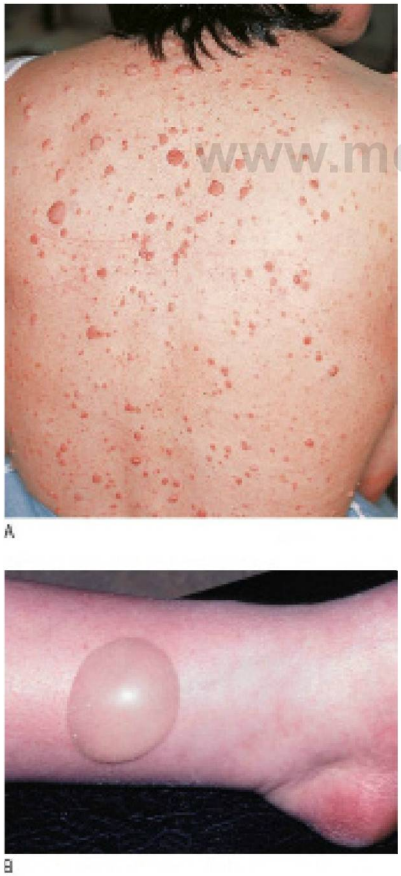

Fig. 3.20 **Bultos y tumefacciones. (A)** Neurofibromatosis. **(B)** Ampolla en la pierna.

Consistencia

La consistencia de un tumor puede variar de blando a duro como una «piedra». Las tumefacciones muy duras suelen ser malignas, o estar calcificadas, o ser tejido fibroso. La fluctuación indica la presencia de líquido, por ejemplo absceso, quiste, ampolla o tumor blando encapsulado, como el lipoma.

Borde

El borde o margen puede estar bien delimitado o mal definido, ser regular o irregular y agudo o redondeado. Los bordes de órganos con aumento de volumen, por ejemplo la glándula tiroides, el hígado, el bazo o el riñón, por lo general se pueden definir de modo más claro que los de las masas inflamatorias o malignas. Un borde indefinido sugiere un tumor maligno infiltrativo, a diferencia del borde claramente definido de un tumor benigno.

Superficie y forma

La superficie y la forma de una tumefacción pueden ser características. Entre los ejemplos en el abdomen encontramos la hipertrofia esplénica o hepática, la distensión vesical y el fondo uterino en el embarazo. La superficie puede ser lisa o irregular; por ejemplo, la superficie del hígado es lisa en la hepatitis aguda, pero con frecuencia es nodular en la enfermedad metastásica.

www.medilibros.com

Pulsaciones, frémitos y soplos

Las tumefacciones arteriales (aneurismas) y los tumores muy vascularizados son pulsátiles (se mueven sincrónicamente con el pulso arterial). Otras formaciones voluminosas pueden transmitir la pulsación si están situadas sobre un vaso sanguíneo importante. Si el flujo de sangre a través de un tumor está aumentado puede auscultarse un soplo sistólico (soplo vascular) y, si es lo suficientemente intenso, puede palparse un frémito. Los soplos vasculares se oyen también sobre los aneurismas arteriales y las malformaciones arteriovenosas.

Inflamación

El enrojecimiento, el dolor a la presión y el calor sugieren inflamación.

- Enrojecimiento (eritema): la piel sobre las lesiones inflamatorias agudas suele ser de color rojo debido a la vasodilatación. En los hematomas el pigmento de la sangre extravasada puede dar lugar a la gama de colores del moratón (equimosis).
- Dolor a la presión: los bultos de tipo inflamatorio, como forúnculos y abscesos, suelen ser dolorosos de manera espontánea o a la presión, mientras que las tumefacciones no inflamatorias no lo son; los lipomas, las metástasis cutáneas y los neurofibromas generalmente son indoloros.
- Calor: los bultos inflamatorios y algunos tumores, especialmente si son de crecimiento rápido, pueden percibirse calientes debido a un aumento del flujo sanguíneo.

booksmedicos.org

Transiluminación

En una habitación oscura presione el extremo iluminado de una linterna de bolígrafo sobre un lado de la prominencia. Una hinchazón quística, por ejemplo el hidrocele testicular, se iluminará si el líquido es translúcido, a condición de que los tejidos que lo cubren no sean demasiado gruesos (fig. 15.5 y cuadro 3.11).

Secuencia de la exploración

- Inspeccione el tumor, anotando cualquier cambio de color o textura de la piel que lo cubre.
- Defina la localización y la forma del tumor.
- Mida el tamaño y anote los hallazgos esquemáticamente.
- Palpe con suavidad para ver si hay dolor a la presión o cambios en la temperatura corporal.
- Palpe el tumor durante algunos segundos para determinar si es pulsátil.
- Valore la consistencia, la textura de la superficie y los bordes del tumor.
- Intente pellizcar un pliegue cutáneo de recubrimiento para valorar si el tumor está fijo a la piel.
- Intente mover el tumor en diferentes planos en relación con los tejidos circundantes para ver si está fijado a estructuras más profundas.
- Comprima el tumor por un lado; mire y palpe si se produce una prominencia en el lado opuesto (fluctuación). Confirme la fluctuación en dos planos. La fluctuación habitualmente indica que el tumor contiene líquido, aunque algunos lipomas blandos pueden ser fluctuantes.
- Ausculte en busca de soplos vasculares.
- Transilumine.

3.11 Características que se deben observar en cualquier bulto o hinchazón

- Tamaño
- Posición
- Adherencias
- Consistencia
- Borde
- Superficie y forma
- Pulsación, frémitos y soplos
- Inflamación
  - Enrojecimiento
  - Dolor a la palpación
  - Calor
- Transiluminación

GANGLIOS LINFÁTICOS

Los ganglios linfáticos pueden palparse en las personas sanas, especialmente en las regiones submandibular, axilar e inguinal (fig. 3.21). Hay que distinguir entre ganglios linfáticos normales y patológicos. La linfadenopatía patológica puede ser local o generalizada, y tiene significación diagnóstica y pronóstica en la estadificación de las afecciones linfoproliferativas y otras neoplasias malignas.

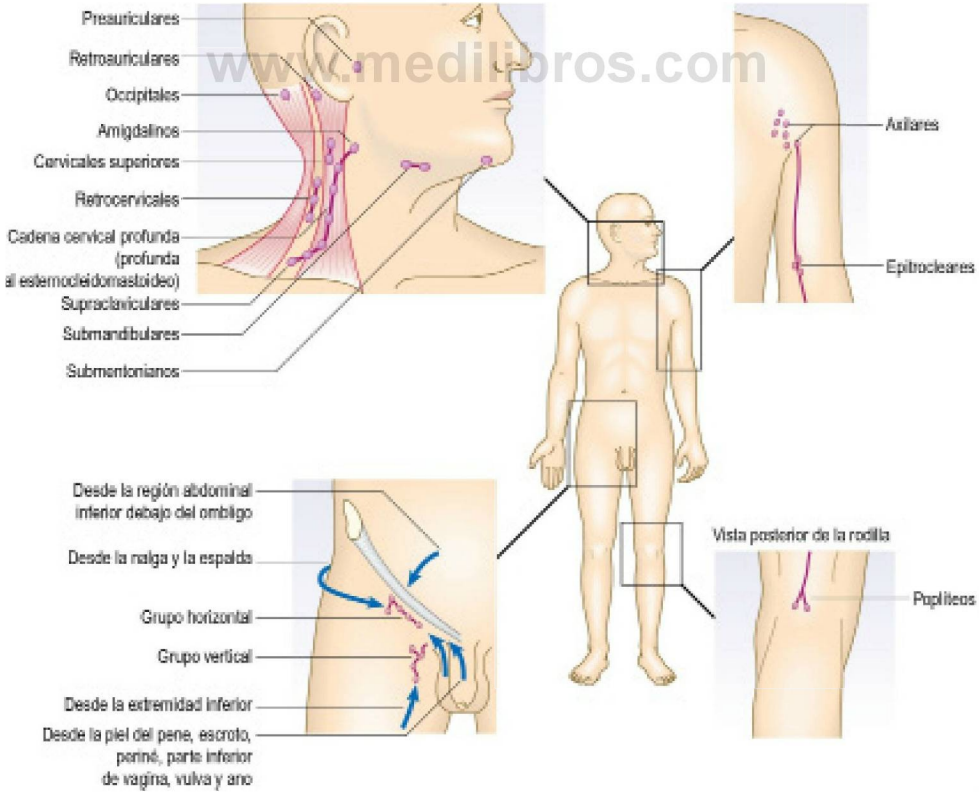

Fig. 3.21 Distribución de los ganglios linfáticos palpables.

© Elsevier. Fotocopiar sin autorización es un delito.

booksmedicos.org

Tamaño

Los ganglios normales en los adultos miden <0,5 cm de diámetro.

Fijación

Los ganglios linfáticos fijos a las estructuras profundas o a la piel sugieren una neoplasia maligna.

Consistencia

Los ganglios normales tienen un tacto blando. En la enfermedad de Hodgkin tienen una característica consistencia «gomosa», en la tuberculosis pueden estar «empastados» y en el cáncer metastásico tienen un tacto duro.

Dolor a la palpación

Las infecciones víricas y bacterianas agudas, como la mononucleosis infecciosa, la infección dental y la amigdalitis, hacen que los ganglios linfáticos sean dolorosos cuando se palpan, con un aumento de tamaño variable.

Secuencia de la exploración

Principios generales

- Inspeccione en busca de linfadenopatía visible.
- Palpe un lado empleando los dedos de una mano cada vez.
- Compare con los ganglios linfáticos del lado contralateral.
- Valore:
  - Localización.
  - Tamaño.
- Determine si el ganglio linfático está fijado a:
  - Estructuras circundantes y profundas.
  - Piel.
- Valore la consistencia.
- Determine si hay dolor a la palpación.

Ganglios cervicales

- Explore los ganglios cervicales y axilares con el paciente sentado.
- Desde atrás, explore los ganglios linfáticos submentonianos, submandibulares, preauriculares, amigdalinos, supraclaviculares y cervicales profundos en el triángulo anterior del cuello (fig. 3.22A).
- Palpe los ganglios escalénicos colocando el dedo índice entre el músculo esternocleidomastoideo y la clavícula. Pida al paciente que incline la cabeza hacia el mismo lado y apriete firmemente hacia abajo, hacia la primera costilla (fig. 3.22B).
- Desde delante del paciente palpe los triángulos posteriores hasta la parte dorsal del cuello y los ganglios auriculares posteriores y occipitales (fig. 3.2C).

Ganglios axilares

- Desde delante del paciente o desde los lados palpe la axila derecha con la mano izquierda y viceversa (fig. 3.23A).
- Coloque suavemente las puntas de los dedos en el hueco de la axila y luego arrástrelos hacia abajo, palpando las paredes axilares medial, anterior y posterior de manera sucesiva. Mantenga cortas las uñas para evitar molestias al paciente.

www.medilibros.com

Fig. 3.22 Palpación de los ganglios cervicales. (A) Se exploran los ganglios del triángulo anterior desde detrás, con las dos manos. **(B)** Se exploran los ganglios escalénicos desde detrás con el dedo índice en el ángulo entre el músculo esternocleidomastoideo y la clavícula. **(C)** Se exploran los ganglios del triángulo posterior desde delante.

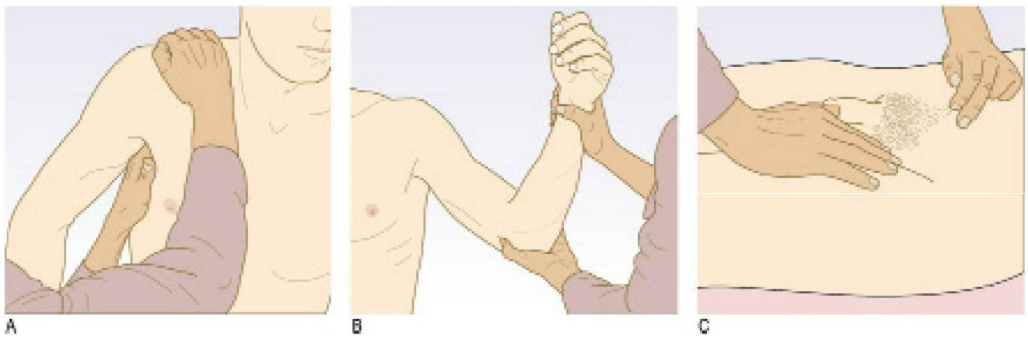

Fig. 3.23 Palpación de los ganglios axilares, epitrocleares e inguinales. (A) Exploración en busca de linfadenopatía axilar derecha. **(B)** Exploración de los ganglios epitrocleares izquierdos. **(C)** Exploración de los ganglios inguinales izquierdos.

booksmedicos.org

Ganglios epitrocleares

- Sostenga la muñeca derecha del paciente con la mano izquierda, sujete el codo parcialmente flexionado del paciente con la mano derecha y utilice el pulgar para palpar el ganglio epitroclear. Explore el ganglio epitroclear izquierdo con el pulgar izquierdo (fig. 3.23B).

Ganglios inguinales

- Explore los ganglios inguinales y poplíteos con el paciente en decúbito.
- Palpe sobre la cadena horizontal, que está situada inmediatamente por debajo del ligamento inguinal, y a continuación sobre la cadena vertical a lo largo de la línea de la vena safena (fig. 3.23C).

Hallazgos anormales

Si encuentra una linfadenopatía localizada explore las áreas que drenan hacia dicha localización. Una infección suele causar una linfadenitis (linfadenopatía localizada y dolorosa a la palpación); por ejemplo, en la amigdalitis aguda están afectados los ganglios submandibulares. Si la linfadenopatía no es dolorosa investigue una causa maligna, tuberculosis o manifestaciones de infección por VIH. La linfadenopatía generalizada aparece en numerosas afecciones (cuadro 3.12). Explore si hay hepatomegalia y esplenomegalia y otras manifestaciones hematológicas, como púrpura (equimosis debajo de la piel), que puede ser grande (equimosis) o puntiforme (petequias; fig. 3.24).

3.12 Causas frecuentes e importantes de linfadenopatía

Generalizada
• Vírica: virus de Epstein-Barr (fiebre glandular o linfoma de Burkitt), citomegalovirus, virus de la inmunodeficiencia humana • Bacteriana: brucelosis, sífilis • Protozoaria: toxoplasmosis • Neoplasia maligna: linfoma, leucemia linfocítica aguda o crónica • Inflamatoria: artritis reumatoide, lupus eritematoso sistémico, sarcoidosis
Localizada
• Infecciosa: aguda o crónica, bacteriana o vírica • Neoplasia maligna: linfoma

Fig. 3.24 Petequias.

MEDICIÓN DEL PESO Y LA ESTATURA

El peso es un indicador importante de la salud general y de la nutrición. Las determinaciones seriadas del peso son útiles para hacer un seguimiento de los pacientes con enfermedad aguda y con enfermedades crónicas. La determinación seriada de la estatura es útil para monitorizar el crecimiento en los niños y el aplastamiento vertebral por osteoporosis en las personas de edad avanzada.

Se debe registrar el índice de masa corporal (IMC), en vez de sólo el peso, ya que es independiente de la estatura del paciente. El IMC se calcula a partir de la fórmula peso/altura^2 (con empleo de unidades métricas, kg/m^2). Se define la obesidad por el IMC y la raza (cuadro 3.13).

No obstante, el IMC no describe la distribución de grasa corporal, y el exceso de grasa intraabdominal es un factor predictivo independiente de hipertensión, resistencia a insulina, diabetes mellitus de tipo 2 y arteriopatía coronaria. La circunferencia de la cintura se correlaciona mejor con la grasa visceral y mide de modo indirecto la adiposidad central. El riesgo para la salud aumenta cuando la circunferencia de la cintura supera 94 cm en los hombres y 80 cm en las mujeres. El cociente cintura:cadera se relaciona en gran medida con el riesgo de arteriopatía coronaria. La «forma de pera» y el cociente cintura:cadera ≤0,8 en mujeres y <0,9 en hombres tienen buen pronóstico, mientras que las personas con un vientre en forma de manzana con mayor cociente cintura:cadera tienen más riesgo de arteriopatía coronaria y de «síndrome metabólico» (fig. 3.25).

3.13 Relación entre índice de masa corporal (IMC), estado nutricional y grupo étnico

	IMC en no asiáticos	IMC en asiáticos
Malnutrición grave	<16	<16
Delgadez	<18,5	<18,5
Normal	18,5-24,9	18,5-22,9
Sobrepeso	25-29,9	23-24,9
Obesidad	30-39,9	25-29,9
Obesidad mórbida	≥40	≥30

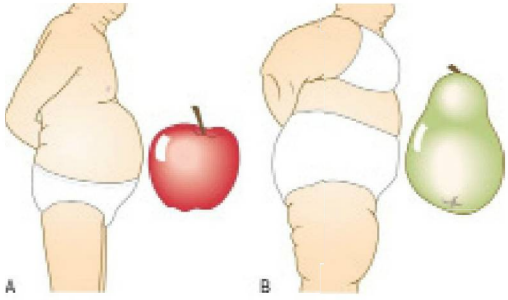

Fig. 3.25 Obesidad abdominal y obesidad generalizada. **(A)** Obesidad abdominal (forma de manzana). **(B)** Obesidad generalizada en la que el depósito de grasa se produce principalmente en las caderas y en los muslos (forma de pera).

© Elsevier. Fotocopiar sin autorización es un delito.

www.medilibros.com

booksmedicos.org

Secuencia de la exploración

- Observe si hay alteraciones en la estatura o en las proporciones corporales.
- Mida la estatura empleando una escala vertical y un brazo rígido ajustable. En la valoración seriada del crecimiento en niños y adolescentes mida la estatura hasta el milímetro con un estadiómetro calibrado (fig. 15.20).
- El paciente debe estar erguido en bipedestación y se le debe pesar en ropa interior y sin zapatos.
- Calcule y anote el IMC.
- Observe si hay una distribución anormal de la grasa.
- Mida la cintura con el paciente en bipedestación. Es la circunferencia a una altura equidistante entre el reborde costal y la cresta ilíaca. La determinación debe registrar el diámetro máximo, de modo que se debe medir por encima de cualquier grasa abdominal y no por debajo de ella.
- Mire si hay indicios de malnutrición o de carencias vitamínicas específicas.

Estado nutricional

La enfermedad puede dar lugar a grandes cambios en las necesidades nutricionales de una persona, de su apetito y de su capacidad de comer. La malnutrición retrasa la recuperación de una enfermedad, de la cirugía y de la cicatrización de las heridas. Anote el IMC inicialmente y repítalo al menos una vez a la semana en problemas agudos y una vez al mes en los pacientes ambulatorios o de la comunidad, para monitorizar el estado nutricional.

Carencias vitamínicas

Las vitaminas son sustancias orgánicas que tienen una función esencial en determinadas vías metabólicas. Pueden ser liposolubles (vitaminas A, D, E y K) o hidrosolubles (grupo de vitaminas del complejo B y vitamina C).

Las carencias vitamínicas aparecen en personas de edad avanzada y en pacientes alcohólicos, y son habituales en países en desarrollo. La carencia de folato habitualmente se debe a ingesta insuficiente y produce anemia macrocítica y glositis. La carencia de vitamina B_{12} generalmente se debe al trastorno inmunitario anemia perniciosa, aunque puede producirse en veganos, sobrecrecimiento bacteriano en el intestino delgado y enfermedades o resección del íleon. La carencia de vitamina C (escorbuto) es menos frecuente y produce hematomas importantes, sobre todo en ancianos que viven solos y no tienen acceso a frutas frescas y verduras (fig. 3.26). Las personas con dependencia del alcohol pueden comer poco y desarrollan carencia de vitamina B_1 (tiamina). La malabsorción por afección del intestino delgado y las afecciones hepáticas y de las vías biliares pueden llevar a deficiencia de vitaminas liposolubles (cuadro 3.14).

Fig. 3.26 **Escorbuto. (A)** Hemorragia gingival. **(B)** Equimosis y hemorragias perifoliculares.

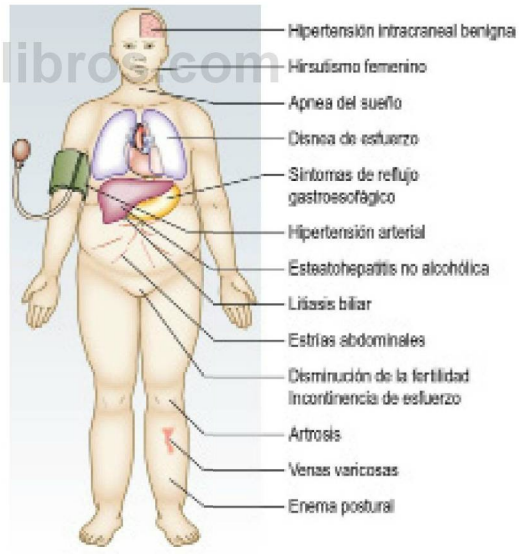

Fig. 3.27 **Complicaciones de la obesidad.**

Hallazgos anormales

Obesidad

La obesidad es un importante problema de salud en todo el mundo, en gran medida como consecuencia de los cambios generalizados en el estilo de vida. Su origen es un exceso de ingesta de calorías asociado con una actividad física inadecuada. Rara vez es secundaria a hipotiroidismo, síndrome de Cushing, síndrome de Prader-Willi o medicamentos (cuadro 3.15). Se asocia con hipertensión, hiperlipidemia, diabetes mellitus tipo 2, colecistopatía y apnea del sueño (fig. 3.27). El aumento del IMC se asocia a diversas neoplasias malignas, particularmente cáncer esofágico y renal en ambos sexos, cáncer de tiroides y de colon en hombres, y cáncer de endometrio y de vesícula biliar en mujeres. La obesidad reduce la esperanza de vida en aproximadamente 7 años, prácticamente lo mismo que el tabaquismo intenso a lo largo de toda la vida.

www.medilibros.com
booksmedicos.org

3.14 Vitaminas y carencias

Vitamina	Fuente	Carencia
Liposolubles		
Vitamina A (retinol)	Hígado, leche, mantequilla, queso, aceites de pescado	Xeroftalmia, ceguera nocturna Queratomalacia
Vitamina D (colecalciferol)	Fabricada en la piel bajo la influencia de la luz solar	Raquitismo en niños Osteomalacia
Vitamina E (alfa-tocoferol)	Verduras, aceites de semillas	Anemia hemolítica Ataxia
Vitamina K	Verduras verdes, productos lácteos	Trastorno hemorrágico
Hidrosolubles		
Vitamina B_1 (tiamina)	Cereales, granos, alubias, cerdo	Beriberi, neuropatía (seco) o insuficiencia cardíaca (húmedo) Síndrome de Wernicke-Korsakoff
Vitamina B_2 (riboflavina)	Leche	Glositis, estomatitis
Vitamina B_3 (ácido nicotínico)	Carne, cereales	Pelagra, dermatitis, diarrea y demencia
Vitamina B_6 (piridoxina)	Carne, pescado, patatas, plátanos	Polineuropatía
Biotina	Hígado, yema de huevo, cereales, levadura	Dermatitis, alopecia, parestesias
Folato	Verduras de hoja verde	Anemia megaloblástica
Vitamina B_{12} (cobalamina)	Productos animales	Anemia megaloblástica Trastornos neurológicos
Vitamina C (ácido ascórbico)	Frutas frescas y verduras	Escorbuto, hemorragia extensa, hematomas y hemorragias perifoliculares

3.15 Fármacos asociados con aumento de peso

Clase	Ejemplos
Antiepilépticos	Valproato sódico, fenitoína, gabapentina
Antidepresivos	Citalopram, mirtazapina
Antipsicóticos	Clorpromazina, risperidona, olanzapina, litio
Betabloqueantes	Atenolol
Corticoides orales	Prednisolona, dexametasona
Profilaxis de la migraña	Pizotifeno
Sulfonilureas/ hipoglucemiantes	Gliclazida, pioglitazona
Insulina	Todas las formulaciones
Inhibidores de la proteasa en la infección por el VIH	Indinavir, ritonavir, lopinavir

Pérdida de peso

La pérdida de peso es importante y puede deberse a:

- Menor ingesta de alimentos por mal apetito (anorexia).
- Malabsorción o pérdida de nutrientes, por ejemplo en la diarrea prolongada.
- Cáncer metastásico, por ejemplo del pulmón, la mama o el tracto gastrointestinal.
- Infección grave y prolongada, por ejemplo tuberculosis.
- Infección avanzada por el VIH no tratada.
- Inflamación crónica, por ejemplo enfermedad inflamatoria intestinal.

En la mayoría de estos trastornos sistémicos la pérdida de peso se asocia con anorexia. En ocasiones la pérdida de peso se asocia con un apetito normal o mayor (tirotoxicosis, enfermedad celíaca o diabetes mellitus tipo 1). El síntoma de pérdida de peso que relata el paciente no siempre guarda relación con una verdadera pérdida de peso. Una pérdida de peso temporal se asocia con frecuencia a ansiedad, depresión o régimen alimenticio (intento deliberado de adelgazar).

La malnutrición y la inanición son problemas importantes en todo el mundo, incluso en el mundo desarrollado. Se encuentra malnutrición en hasta el 15-40% de las personas ingresadas en hospitales en Reino Unido, particularmente ancianos, y suele deberse a pobreza o enfermedad. La pérdida de peso debida a malnutrición también es característica de la anorexia nerviosa, el abuso de alcohol y la adicción a drogas.

Estatura baja

Una estatura baja suele ser familiar, por lo que se debe preguntar por la estatura de los padres y hermanos del paciente. Cualquier enfermedad infantil significativa reduce la velocidad de crecimiento y puede limitar la estatura final. Se deben identificar las causas de la estatura baja a partir de los rasgos asociados. Otros trastornos, como la acidosis tubular renal, la malabsorción intestinal y el hipotiroidismo, pueden ser menos claros en las personas jóvenes y retrasan el diagnóstico. La pérdida de estatura es parte normal del proceso de envejecimiento, pero se acentúa debido a las fracturas por compresión de la columna vertebral debidas a osteoporosis, sobre todo en mujeres. En las mujeres posmenopáusicas una pérdida de >5 cm de estatura es una indicación para investigar la osteoporosis.

Estatura alta

Una estatura alta es menos frecuente que una estatura baja y suele ser familiar. La mayoría de las personas con estatura por encima del percentil 95 no son anormales, por lo que se debe preguntar por la estatura de los familiares

© Elsevier. Fotocopiar sin autorización es un delito.

booksmedicos.org

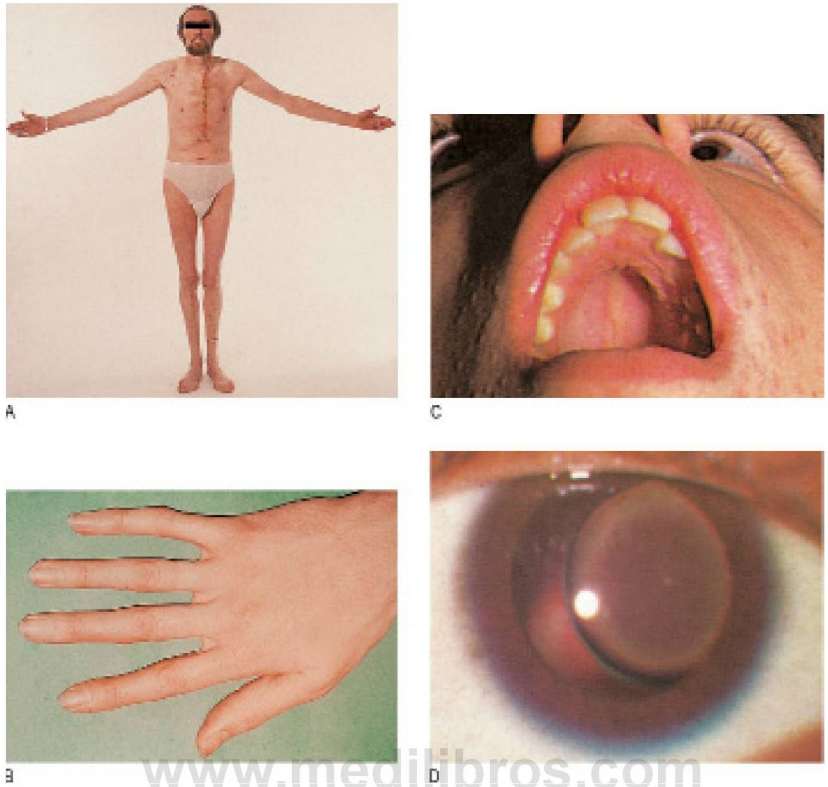

www.medilibros.com

Fig. 3.28 Síndrome de Marfan, una enfermedad autosómica dominante. (A) Estatura alta y bajo cociente entre el segmento superior y el inferior (obsérvese la operación por disección aórtica). **(B)** Dedos largos. **(C)** Paladar ojival. **(D)** Luxación del cristalino del ojo.

próximos. Entre las causas anormales de un aumento de la estatura figuran:

- Síndrome de Marfan.
- Hipogonadismo.
- Gigantismo hipofisario.

En el síndrome de Marfan las extremidades son largas en relación con la longitud del tronco y la envergadura supera la estatura (fig. 3.28A). Otras características incluyen dedos largos y afilados (aracnodactilia) (fig. 3.28B), pies estrechos, paladar ojival (fig. 3.28C), luxación superior de los cristalinos (fig. 3.28D), malformaciones cardiovasculares como prolapso de la válvula mitral y dilatación del cayado aórtico con insuficiencia aórtica.

Durante la pubertad las epífisis se cierran en respuesta a la estimulación por las hormonas sexuales, de modo que en algunos pacientes con hipogonadismo las extremidades continúan creciendo durante más tiempo de lo habitual.

El gigantismo hipofisario es una causa muy infrecuente de estatura alta debido a una secreción excesiva de hormona de crecimiento antes de que haya ocurrido la fusión epifisaria.

VALORACIÓN DE LA HIDRATACIÓN

Entre el 60% y el 65% de la masa corporal es agua. Un hombre que pesa 70 kg tiene 42 l de agua, de la que dos tercios es intracelular (28 l), el 12% es líquido intersticial (9,4 l) y el resto plasma sanguíneo circulante (4,6 l). Las mujeres tienen menor porcentaje de agua corporal total que los hombres, aunque pueden tener fluctuaciones cíclicas del peso debido a la retención hídrica perimenstrual.

Deshidratación

Es fácil infravalorar la intensidad de la deshidratación. Se debe valorar el estado de hidratación en todos los pacientes, en especial en los que tienen una pérdida excesiva de líquido, por ejemplo vómitos, diarrea, sudoración, quemaduras y poliuria, y cuando la temperatura ambiente es elevada. Si se conoce el peso habitual se obtiene una información útil pesando al paciente.

La taquicardia es una manifestación frecuente. La pérdida de la turgencia de la piel es característica de la deshidratación intensa, pero los adultos pueden perder 4-6 l antes de que la piel se vuelva seca y laxa. La presión arterial puede ser baja y la hipotensión postural puede indicar reducción de volumen intravascular. La lengua seca no constituye un indicador fiable de deshidratación, ya que suele ser consecuencia de respirar por la boca.

Edema

El edema es una tumefacción hística causada por el aumento del líquido intersticial. La pared capilar separa los compartimentos del líquido intersticial y el plasma. La

booksmedicos.org

distribución del agua en los espacios vascular e intersticial está determinada por el equilibrio entre la presión hidrostática, que fuerza el agua a salir del capilar, y la presión coloidosmótica (oncótica), que atrae líquido al interior del espacio vascular (fuerzas de Starling). La presión oncótica depende en gran parte de la concentración de proteínas circulantes, sobre todo de albúmina sérica.

El edema puede ser generalizado, localizado o postural.

El signo esencial del edema subcutáneo es la formación de fóvea en los tejidos superficiales. La fóvea al ejercer presión puede no ser evidente hasta que el peso corporal haya aumentado un 10-15%. Las alteraciones de un día a otro en el peso corporal suelen ser el índice más fiable de los cambios en el agua corporal.

El hipotiroidismo se caracteriza por infiltración mucinosa de tejidos (mixedema). A diferencia del edema, en el mixedema y el linfedema crónico no hay fóvea a la presión.

Edema generalizado

Hay dos causas principales de edema generalizado (cuadro 3.16):

- Sobrecarga hídrica.
- Hipoproteinemia.

Se deben diferenciar valorando la presión venosa yugular. La presión venosa yugular suele estar elevada en la sobrecarga hídrica, pero no en la hipoproteinemia (cuadro 3.17).

Sobrecarga hídrica

La sobrecarga hídrica puede deberse a insuficiencia cardíaca o nefropatía, o puede ser iatrogénica (por intervenciones médicas).

- La insuficiencia cardíaca causa edema de los siguientes modos:
  - La hipoperfusión renal activa el sistema renina-angiotensina-aldosterona (hiperaldosteronismo secundario) y libera vasopresina, lo que lleva a retención de agua y sal.
  - El flujo sanguíneo renal está reducido, lo que hace aumentar la reabsorción de agua y sal.
  - Cuando el paciente está en decúbito supino la sangre se redistribuye de las extremidades al torso, con lo que se aumenta el retorno venoso al corazón. Como consecuencia, en el corazón con insuficiencia aumenta la presión telediastólica en el ventrículo izquierdo, y esto causa edema pulmonar. Por tanto, el paciente sufre ortopnea (disnea en decúbito).
- En las nefropatías, por ejemplo glomerulonefritis aguda, puede haber reducción de la diuresis con aumento del volumen de líquido circulante y del líquido extracelular y aumento de la reabsorción tubular de sodio.
- Entre las causas iatrogénicas está la reposición hídrica excesiva, especialmente por vía intravenosa, que da lugar a sobrecarga hídrica.

Hipoproteinemia

La hipoproteinemia, en especial la hipoalbuminemia, reduce la presión oncótica y favorece el trasvase de líquido al espacio intersticial, con lo que se produce edema. El

3.16 Causas de edema

Presión oncótica del plasma baja
Hipoalbuminemia debida a: • Aumento de la pérdida: síndrome nefrótico • Disminución de la síntesis: insuficiencia hepática crónica • Malabsorción: enteropatía pierdeproteínas, por ejemplo enfermedad de Crohn y enfermedad celíaca • Malnutrición: kwashiorkor
Aumento de la presión hidrostática
Presión venosa elevada/obstrucción venosa debida a: • Trombosis venosa profunda • Insuficiencia venosa • Embarazo • Tumor pélvico • Insuficiencia cardíaca • Expansión de volumen intravascular, por ejemplo exceso de líquido intravascular, insuficiencia renal
Aumento de la permeabilidad capilar
• Local: infección/inflamación de tejidos blandos • Sistémico: septicemia grave • Fármacos: por ejemplo antagonistas del calcio • Alergia aguda
Obstrucción linfática (linfedema), sin fóvea
• Infiltración maligna • Malformación congénita: enfermedad de Milroy • Lesión por radiación • Elefantiasis: infestación por helmintos (filaria) en el trópico

3.17 Manifestaciones indicativas de diferentes causas de edema

Insuficiencia cardíaca	Hipoproteinemia	TVP o rotura de un quiste de Baker*	Linfedema	Grasa
Fóvea	Fóvea	Fóvea	Sin fóvea	Sin fóvea
Elevación de la PVY	Elevación de la PVY	Calor	No empeora al final del día	Respeta los pies
Ritmo de galope (se oye tercer tono)		Dolor a la presión en la pantorrilla		Paciente obeso

*En la exploración no es posible distinguir una trombosis venosa profunda (TVP) de la rotura de un quiste de Baker.
PVY, presión venosa yugular.

© Elsevier. Fotocopiar sin autorización es un delito.

www.medilibros.com

booksmedicos.org

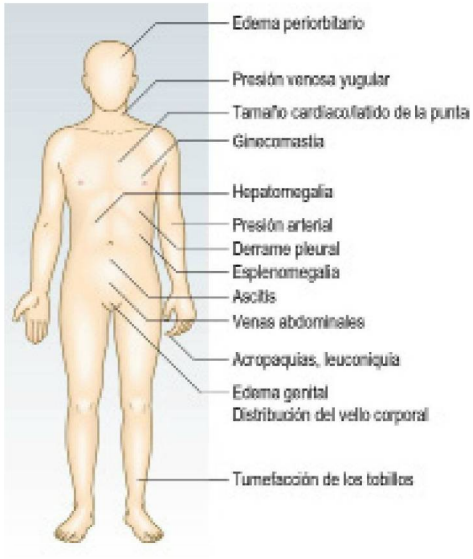

Fig. 3.29 Manifestaciones que se deben buscar en el edema.

Fig. 3.30 Pierna derecha hinchada que sugiere trombosis venosa profunda o inflamación, por ejemplo infección de tejidos blandos o rotura de un quiste de Baker.

síndrome nefrótico causa intensa proteinuria, y la mayoría de los pacientes con una causa hepática tienen manifestaciones de insuficiencia hepática crónica (fig. 8.11).

La distribución del edema generalizado (fig. 3.29) está determinada por la fuerza de la gravedad. En el paciente en semidecúbito suele observarse en los maléolos, la parte posterior del muslo y la región lumbosacra. Si el paciente está en decúbito supino puede afectar a la cara y las manos, como en el síndrome nefrótico.

Edema localizado

Puede estar causado por trastornos venosos, linfáticos, inflamatorios o alérgicos.

Causas venosas

El aumento de la presión venosa incrementa la presión hidrostática en el interior de los capilares, con lo que aparece edema en la región de drenaje de dicha vena. Las causas venosas incluyen trombosis venosa profunda, presión externa por un tumor o embarazo, o incompetencia valvular venosa por trombosis previa o cirugía. Las afecciones que alteran la acción de bombeo normal de los músculos, por ejemplo la hemiparesia y la inmovilidad forzada, aumentan la presión venosa al obstaculizar el retorno venoso. En consecuencia, puede aparecer edema en los pacientes encamados e inmóviles, en una extremidad paralizada o incluso en una persona sana en sedestación durante períodos de tiempo prolongados, por ejemplo durante un viaje en avión (fig. 3.30).

Causas linfáticas

Normalmente el líquido intersticial retorna a la circulación central por el sistema linfático. Cualquier causa que obstaculice el flujo linfático, por ejemplo obstrucción intraluminal o extraluminal, puede dar lugar a edema localizado (linfedema) (fig. 3.31). Si la afección persiste aparece proliferación de los tejidos fibrosos en el espacio intersticial, y la región afectada se vuelve dura y ya no aparece fóvea al aplicar presión. En Reino Unido la causa más frecuente de linfedema de las piernas es la hipoplasia congénita de los linfáticos de las piernas (enfermedad de Milroy), y en los brazos se produce después de una mastectomía radical y/o radioterapia por cáncer de mama. El linfedema es habitual en algunos países tropicales por obstrucción de los linfáticos debida a filariasis (elefantiasis).

Fig. 3.31 Linfedema del brazo derecho después de mastectomía y radioterapia en el lado derecho.

Causas inflamatorias

Cualquier causa de inflamación hística, como infección o lesión, libera mediadores, por ejemplo histamina, bradicinina y citocinas, que dan lugar a vasodilatación y aumentan la permeabilidad capilar. El edema inflamatorio se acompaña de otras características de la inflamación (enrojecimiento, dolor a la presión y calor) y es, por consiguiente, doloroso.

booksmedicos.org

Fig. 3.32 Angioedema después de una picadura de avispa.

Causas alérgicas

En las afecciones alérgicas agudas aumenta la permeabilidad capilar. La región afectada suele aparecer roja y pruriginosa por la liberación local de histamina y de otros mediadores inflamatorios, pero, a diferencia de la inflamación, no es dolorosa.

El angioedema es una forma específica de edema alérgico que afecta a la cara, los labios y la boca (fig. 3.32). Un gran aumento de volumen de aparición rápida puede poner en peligro la vida del paciente si se ve afectada la vía respiratoria superior.

Edema postural

Se debe a insuficiencia del movimiento muscular y es habitual en las extremidades inferiores de los pacientes inactivos.

Secuencia de la exploración

- Aplique una presión firme con los dedos o el pulgar durante al menos 15 segundos (fig. 3.33). La fóvea puede persistir durante varios minutos hasta que se oblitera por el lento retorno del líquido desplazado.
- Valore el estado de hidratación inspeccionando si los ojos están hundidos en las órbitas oculares y si las membranas mucosas están secas. Con suavidad, pellizque un pliegue cutáneo en el cuello o en la parte anterior de la pared torácica, manténgalo durante unos segundos y luego suéltelo. Una piel bien hidratada recupera inmediatamente su posición, y en la deshidratación grave la piel recupera dicha posición con una lentitud anormal.
- Anote el peso y la diuresis.
- Registre la frecuencia cardíaca y la presión arterial obtenidas en las posiciones de decúbito supino y bipedestación. Hay que investigar si el paciente tiene taquicardia, >100 lpm, e hipotensión postural (disminución >15 mmHg de la presión sistólica en bipedestación).
- Inspeccione si hay edema en los maléolos y en las piernas. En los pacientes encamados investigue si hay edema sacro.
- Mida la presión venosa yugular.

A

B

Fig. 3.33 Edema con fóvea.

www.medilibros.com

3.18 Manifestaciones clínicas de la hipotermia

Temperatura central	Manifestaciones clínicas
36 °C	Aumento de la tasa metabólica, vasoconstricción
35 °C (hipotermia)	Escalofríos máximos, alteración del juicio
34 °C	No colaborador
33 °C	Nivel de consciencia reducido
28-32 °C (hipotermia grave)	Depresión progresiva del nivel de consciencia, rigidez muscular Insuficiencia de la respuesta vasoconstrictora y de los escalofríos Bradicardia, hipotensión, ondas J en el ECG, riesgo de arritmias
28 °C	Coma, el paciente puede parecer muerto, ausencia de los reflejos pupilar y tendinosos Fibrilación ventricular espontánea
20 °C	Asistolia/bradiarritmias profundas

MEDICIÓN DE LA TEMPERATURA

La temperatura bucal o auricular «normal» es de 37 °C, pero puede oscilar entre 35,8 y 37,2 °C (cuadro 17.2). Hay una variación circadiana, y la mínima de temperatura se registra en las primeras horas de la mañana. La temperatura rectal es aproximadamente 0,5 °C mayor que la bucal. La axila no es un sitio fiable para determinar la temperatura. Se debe utilizar un termómetro digital debajo de la lengua, en el recto o en el conducto auditivo externo. Los termómetros de mercurio han quedado desplazados por los aparatos electrónicos, que son más seguros y exactos (fig. 3.34).

© Elsevier. Fotocopiar sin autorización es un delito.

booksmedicos.org

Fig. 3.34 Termómetro electrónico.

Fiebre

La fiebre es un aumento de la temperatura corporal causado por una respuesta celular a una infección, un trastorno inmunitario o una neoplasia maligna (cap. 17).

Hipotermia

La hipotermia es una temperatura central de menos de 35 °C que pasa fácilmente desapercibida a menos que se tome la temperatura rectal. A medida que disminuye la temperatura corporal, de modo progresivo se va alterando el nivel de consciencia. La alteración del nivel de consciencia y el coma son frecuentes con temperaturas centrales <28 °C (cuadro 3.18), y pueden asemejarse a la muerte (cuadro 20.2). Si sospecha hipotermia determine la temperatura corporal en más de una localización, por ejemplo el conducto auditivo externo y el recto.

Aparece hipotermia en:

- Pacientes de edad avanzada inmovilizados que viven solos, sobre todo durante el invierno.
- Inmersión en agua y casi ahogamiento.
- Inconsciencia prolongada en ambientes de baja temperatura, especialmente en combinación con intoxicación por alcohol (que causa vasodilatación periférica), sobredosis de drogas, accidente cerebrovascular o traumatismo craneoencefálico.
- Hipotiroidismo grave.

www.medilibros.com

booksmedicos.org

David Gawkrodger

Piel, pelo y uñas

4

EXPLORACIÓN DE LA PIEL, EL PELO Y LAS UÑAS 64

Anatomía 65
- Ciclo del pelo 66
- Uñas 66
- Patrones comunes de la enfermedad del pelo 71
- Alteraciones ungueales 72
- Membranas mucosas y otras localizaciones 73

Historia clínica 73
- Motivo de consulta 73
- Antecedentes y medicamentos 74
- Antecedentes sociales, familiares y genéticos 75
- Antecedentes profesionales y ambientales 75

Exploración física 75
- Exploración general 75
- Piel, cabello y uñas 75

Integración de la información 76

Pruebas complementarias 76

www.medilibros.com

© 2014. Elsevier España, S.L. Reservados todos los derechos

booksmedicos.org

EXPLORACIÓN DE LA PIEL, EL PELO Y LAS UÑAS

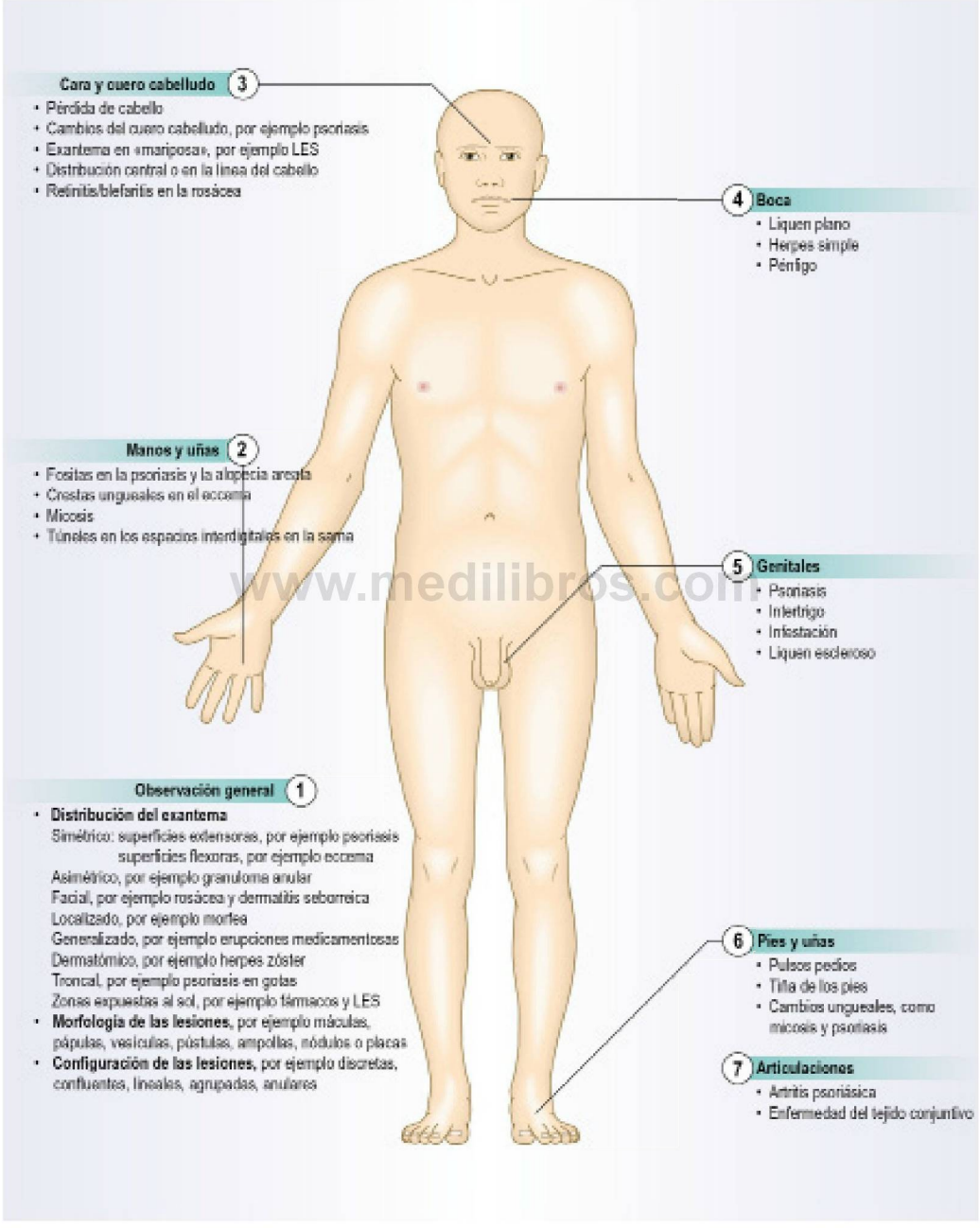

www.medilibros.com

booksmedicos.org

ANATOMÍA

La piel es el mayor órgano del cuerpo, su peso constituye el 16% del peso corporal total. Protege al cuerpo de factores externos y mantiene intactos los órganos internos (fig. 4.1 y cuadro 4.1).

La piel tiene tres capas:

- Epidermis.
- Dermis.
- Subcutis.

La epidermis es un epitelio escamoso estratificado con cuatro capas (basal, espinosa, granulosa y córnea) que representan los estadios de maduración de la queratina. La célula principal, el queratinocito, produce queratina. Los queratinocitos pierden el núcleo en la capa granulosa y, como placas planas, forman la capa córnea. Los melanocitos (5-10% de la población celular) se originan en la cresta neural. Sintetizan melanina y son más numerosos en la cara y en otras localizaciones expuestas. Las células de Langerhans son células dendríticas presentadoras de antígenos con actividad inmunitaria que forman un retículo por toda la epidermis.

La dermis es una matriz de tejido conjuntivo de sostén que contiene estructuras especializadas. Es delgada (0,6 mm) en los párpados y más gruesa (3 mm o más) en la espalda, palmas de las manos y plantas de los pies. Contiene fibroblastos, células dendríticas, células cebadas, macrófagos y linfocitos. Las fibras de colágeno componen el 70% de la dermis y proporcionan fuerza y resistencia. Las fibras de elastina proporcionan elasticidad a la piel. Los glucosaminoglucanos forman una matriz semisólida que permite un cierto movimiento de las estructuras dérmicas, como los folículos pilosos, las glándulas sudoríparas, los vasos sanguíneos y linfáticos y los nervios.

El subcutis es una capa laxa de tejido conjuntivo y grasa de grosor variable (puede llegar a tener 3 cm en el abdomen).

El pelo y las uñas son estructuras epidérmicas especializadas.

El pelo tiene una función protectora y sexual y cubre la superficie de la piel, excepto la piel lisa de las palmas de las manos y de las plantas de los pies, el glande del pene y

4.1 Funciones de la piel

Barrera	
• Frente a sustancias químicas, partículas, microbios, radiación ultravioleta	• Frente a la lesión mecánica • Frente a la pérdida de líquidos corporales
Homeostasis	
• Regulación de la temperatura corporal	
Sensibilidad	
• Tacto • Temperatura	• Presión • Dolor
Movilidad	
• Proporciona una superficie de alarde	
Metabolismo	
• Interviene en la producción de vitamina D	
Inmunidad	
• Puesto avanzado de vigilancia inmunitaria	
Psicología	
• Atracción sexual	• Autoimagen

booksmedicos.com

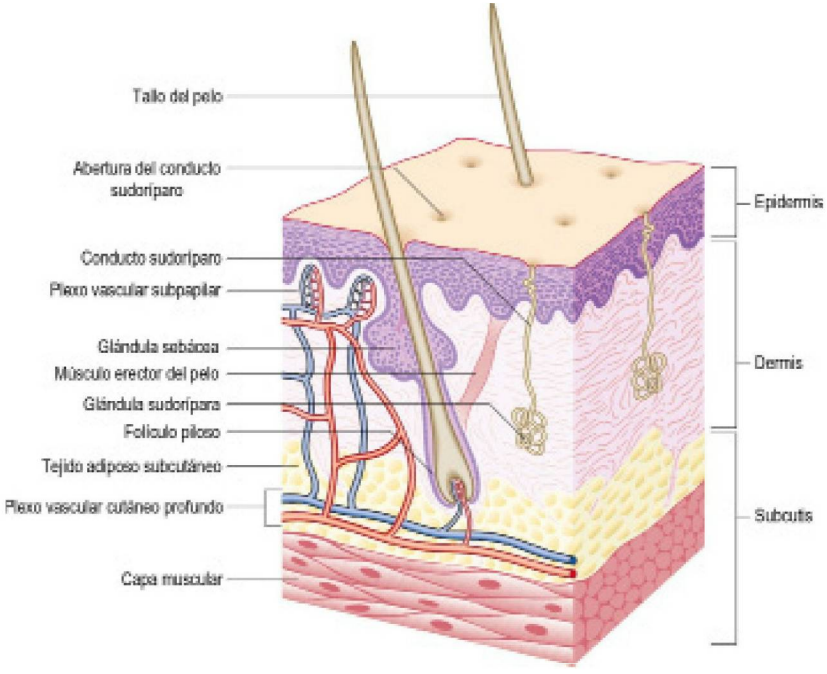

Fig. 4.1 Estructura de la piel.

© Elsevier. Fotocopiar sin autorización es un delito.

booksmedicos.org

el introito vulvar. La densidad de folículos es máxima en la cara. El tallo piloso tiene una cutícula externa que encierra una corteza de queratinocitos empaquetados.

Hay tres tipos de pelo:

- Lanugo: fino y largo; se encuentra en el feto.
- Pelo velloso: corto, fino y de color claro; cubre la mayor parte de la superficie corporal.
- Pelo terminal: largo, grueso y oscuro; se encuentra en el cuero cabelludo, cejas, pestañas y zonas del pubis, axilas y barba.

La cantidad y tipo de pelo varían y están influidos por factores étnicos y genéticos. Generalmente, los individuos europeos tienen un pelo liso, los africanos tienen cabellos negros rizados y las personas de extremo oriente tienen un pelo facial y corporal escaso. Las personas de la región mediterránea tienen más vello corporal que los europeos del norte.

Ciclo del pelo

Los ciclos habituales son tres: de crecimiento (anágeno), de reposo (telógeno) y de eliminación (catágeno). El ciclo tiene una duración de hasta 5 años en pelo del cuero cabelludo, pero menos en el pelo de las cejas, axilar y púbico. Los pelos adyacentes no se encuentran en la misma fase, pero las enfermedades o el parto pueden sincronizar el ciclo piloso y causar una pérdida alarmante de grandes cantidades de pelo (efluvio telógeno).

Pubertad

El pelo corporal se desarrolla con la madurez sexual, con una amplia variedad normal en su patrón (fig. 15.19). En la pubertad, los andrógenos provocan la transformación de los pelos vellosos de la región púbica en pelos terminales. Las gonadotrofinas no intervienen en este proceso, de modo que los pacientes con deficiencia de gonadotrofinas tienen pelo púbico pero no otro desarrollo puberal. El pelo axilar aparece 2 años después de que lo haya hecho el pelo púbico y coincide con el comienzo del crecimiento del pelo facial en los chicos.

Uñas

La uña es una placa de queratina endurecida densamente empaquetada que protege el extremo del dedo. Facilita el agarre y la sensibilidad táctil en la pulpa del dedo (fig. 4.2). La matriz ungueal contiene células en división que maduran, se queratinizan y se mueven hacia delante para formar la placa ungueal, que en el dedo tiene un grosor de 0,3-0,5 mm y que crece a razón de 0,1 mm/24 horas (fig. 4.2). Las uñas de los dedos de los pies crecen más lentamente. Los capilares dérmicos adyacentes dan el color rosa característico de la uña; la lúnula blanca es la parte distal visible de la matriz.

Síntomas y definiciones

Los síntomas incluyen:

- Exantema.
- Picor (prurito) y trastorno del sueño (cuadro 4.2).
- Crecimiento o tumor.
- Secreción, formación de costra y olor.
- Escamas que se desprenden de la piel o el cuero cabelludo.
- Desfiguración y trastorno psicológico.

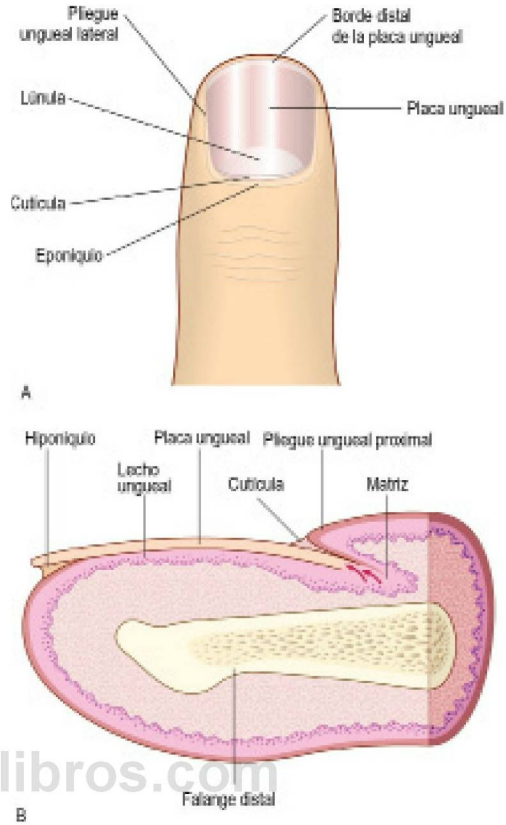

Fig. 4.2 Estructura de la uña.

4.2 Causas de prurito intenso

Enfermedad	Busque
Sarna	Túneles excavados en manos y pies
Dermatitis herpetiforme	Ampollas pequeñas en zonas de extensión
Urticaria	Ronchas intermitentes en extremidades o tronco
Eccema	Parches con descamación, costra, excoriación o liquenificación
Picaduras de insectos	Patrones lineales o agrupados de inicio reciente
Liquen plano	Pápulas de color púrpura típicas en las muñecas
Prurito generalizado	Si no hay exantema realice análisis de sangre para buscar enfermedades renales, hemáticas o hepáticas

- Incapacidad para trabajar o para dedicarse a actividades de ocio, por ejemplo nadar.

Exantemas

La distribución en el cuerpo, la morfología (forma) de las lesiones individuales y su agrupamiento (configuración)

booksmedicos.org

4.3 Algunos ejemplos de lesiones cutáneas y enfermedades sistémicas

Lesiones cutáneas	Asociaciones	Pregunte por
Eritema nudoso	Sarcoidosis, tuberculosis, infección postestreptocócica, enfermedades del tejido conjuntivo, fármacos	Tos y expectoración, disnea, faringitis, medicamentos
Pioderma gangrenoso	Colitis ulcerosa, artritis reumatoide, leucemia	Rectorragia, síntomas articulares
Dermatitis herpetiforme	Enteropatía por gluten	Antecedentes familiares, cambio del hábito intestinal
Púrpura generalizada	Púrpura trombocitopénica idiopática u otros trastornos hemáticos	Antecedentes familiares, hematuria, fiebre y adelgazamiento
Dermatitis artificial	Trastornos de la personalidad	Estrés o ansiedad

pueden ser diagnósticos. La historia de una lesión y las manifestaciones sistémicas también pueden ser útiles.

Patrones de distribución

- Los exantemas simétricos o universales sugieren causas sistémicas o constitucionales.
- Los exantemas asimétricos que se extienden a partir de un foco tienen una mayor probabilidad de estar causados por infección fúngica, bacteriana o vírica (cuadro 4.3).

El tiempo y la evolución de la diseminación y el cambio en la morfología ayudan a establecer un diagnóstico.

- Un exantema pruriginoso que afecta habitualmente a las flexuras de la fosa poplítea, la fosa antecubital, el cuello y la cara se produce en el eccema atópico (fig. 4.3).
- Las placas extensoras en los codos y las rodillas, el cuero cabelludo y el sacro sugieren psoriasis (fig. 4.4).
- Facial:
  - La dermatitis seborreica, una reacción inflamatoria a una levadura, *Malassezia,* que forma parte de la flora cutánea anormal, afecta a la frente, los pliegues nasolabiales y el cuero cabelludo.
  - El acné vulgar produce comedones (puntos negros), pústulas y quistes, y también afecta al tórax y la espalda. La rosácea produce telangiectasias además de las manifestaciones anteriores.
  - Las lesiones actínicas y los tumores malignos, como el carcinoma basocelular, son relativamente frecuentes (fig. 4.5).
  - La psoriasis es infrecuente.
- Troncal:
  - Psoriasis en gotas después de una faringitis estreptocócica.
  - Pitiriasis rosada, que suele comenzar con una lesión, la «placa anunciadora».
  - Tiña versicolor, producida por la levadura *Pityrosporum*.
  - Urticaria, que produce ronchas pruriginosas que desaparecen en 24 horas (fig. 4.5E).

Fig. 4.3 Distribución: flexora. Eccema atópico en las fosas poplíteas y los tobillos.

www.freelibros.com

Fig. 4.4 Distribución: extensora. Psoriasis en las rodillas.

- Periférica:
  - Las lesiones en las muñecas indican liquen plano (fig. 4.6). Se debe explorar la mucosa yugal para buscar las lesiones blancas dispuestas en un retículo de las estrías de Wickham para confirmar esta lesión.
  - Las lesiones en las extremidades inferiores incluyen necrobiosis lipoidea (asociada a diabetes mellitus y en ocasiones a artritis reumatoide; fig. 4.5F), eritema nudoso (por sarcoidosis o infección estreptocócica) y más colitis producida por inmunocomplejos circulantes que dañan los vasos sanguíneos de la dermis (fig. 4.5G).
  - Las manos y los pies pueden estar afectados por micosis, habitualmente del «pie de atleta» (producido por *Trichophyton*) (fig. 4.5H).

© Elsevier. Fotocopiar sin autorización es un delito.

booksmedicos.org

Fig. 4.5 **Distribución anatómica de las lesiones.** Facial: **(A)** dermatitis seborreica. **(B)** Basalioma que muestra pápulas perladas con telangiectasia. Facial y troncal: **(C)** acné vulgar. Troncal: **(D)** pitiriasis rosada. **(E)** Urticaria. Periférica: **(F)** necrobiosis lipoidea. **(G)** Vasculitis. **(H)** Micosis.

booksmedicos.org

A

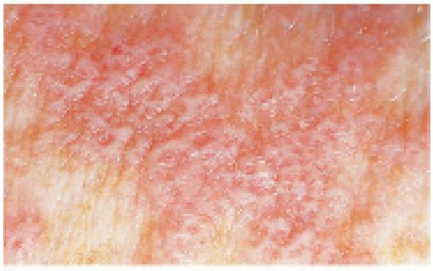

B

C

Fig. 4.6 Secuencia diagnóstica: liquen plano. (A) Pápulas discretas planas en la muñeca. **(B)** Estrías de Wickham visibles en la inspección próxima. **(C)** Red filamentosa blanca de estrías en la mucosa bucal.

www.medilibros.com

Fig. 4.7 Distribución: dermatómica. Esta distribución sugiere herpes zóster.

A

B

Fig. 4.8 Nódulo. (A) Verruga seborreica. **(B)** Carcinoma espinocelular.

Fig. 4.9 Mácula. Las máculas pueden ser pigmentadas (peca), eritematosas (hemangioma) o hipopigmentadas, como se muestra aquí en el vitíligo.

A

B

Fig. 4.10 Placa. (A) Lupus vulgar (tuberculosis cutánea). **(B)** Lepra tuberculoide.

booksmedicos.org

© Elsevier. Fotocopiar sin autorización es un delito.

4.4 Términos utilizados para describir las lesiones cutáneas

Término	Definición
Absceso	Acumulación localizada de pus
Ampolla	Vejiga llena de líquido de >5 mm de diámetro
Atrofia	Pérdida de la epidermis, la dermis o ambas, piel delgada, translúcida y arrugada, vasos sanguíneos visibles
Callo	Hiperplasia local de la capa córnea de la palma de la mano o la planta del pie debido a presión
Cicatriz	Sustitución del tejido normal por tejido conjuntivo fibroso en el foco de la lesión
Comedón	Tapón de sebo y queratina alojado en un orificio pilosebáceo dilatado de la cara
Costra	Exudado seco, por ejemplo suero, sangre o pus, en la superficie cutánea
Equimosis	Hemorragia macular de color rojo púrpura y de >2 mm de diámetro en la piel o una membrana mucosa
Eritema	Enrojecimiento de la piel por dilatación vascular
Erosión	Rotura superficial de la epidermis que no se extiende a la dermis y cura sin dejar cicatriz
Escama	Acumulación de fragmentos de queratina engrosada que se desprenden fácilmente
Estría	Banda lineal atrófica en la piel, de color blanco o púrpura, como consecuencia de cambios del tejido conjuntivo
Excoriación	Abrasión superficial, generalmente lineal, por un arañazo
Fisura	Separación lineal de la epidermis que muchas veces se extiende hasta la dermis
Liquenificación	Engrosamiento crónico de la piel con aumento de las marcas cutáneas debido a frotamiento o arañazo
Mácula	Zona localizada de cambio de color o textura de la piel
Milio	Pequeño quiste blanco que contiene queratina
Nódulo	Elevación sólida de la piel de >5 mm de diámetro
Papiloma	Proyección a modo de pezón desde la superficie de la piel
Pápula	Elevación sólida de la piel de <5 mm de diámetro
Peca	Zona macular en la que hay aumento de la formación de pigmento por los melanocitos
Petequia	Mancha punteada hemorrágica de 1-2 mm de diámetro
Placa	Elevación palpable de la piel de >2 cm de diámetro y <5 mm de altura
Púrpura	Extravasación de sangre que produce enrojecimiento de la piel o las membranas mucosas
Pústula	Acumulación visible de pus en una vesícula
Quiste	Nódulo formado por una cavidad tapizada por epitelio y llena de un material líquido semisólido
Roncha	Pápula o placa transitoria de edema dérmico que se puede comprimir, de color rojo blanco, que indica urticaria
Telangiectasia	Dilatación de los vasos dérmicos que da lugar a una lesión visible
Túnel	Trayecto en la epidermis producido por un parásito, como *Acarus* en la sarna
Úlcera	Zona circunscrita de pérdida de piel que se extiende hasta la dermis
Vesícula	Vejiga llena de líquido transparente de <5 mm de diámetro

www.medilibros.com

Fig. 4.11 Ampolla por picadura de insecto.

- Las zonas de la cara expuestas al sol (con preservación de zonas por debajo de los ojos y del labio inferior), la V del cuello o la parte posterior del cuello y las zonas expuestas de los brazos y de las piernas. Entre las causas figuran las conectivopatías, por ejemplo el lupus eritematoso sistémico (LES), los fármacos fotosensibilizantes, por ejemplo los diuréticos tiazídicos y los antiinflamatorios no esteroideos, las porfirias cutáneas, o una afección primaria por sensibilización a la luz solar, por ejemplo exantema polimorfo lumínico o un eccema por fotosensibilidad.
- Dermatómica, por ejemplo herpes zóster (culebrilla) (fig. 4.7).

La morfología es la forma y el patrón de las lesiones cutáneas (cuadro 4.4 y figs. 4.8-4.11). Las lesiones pueden ser:

- Monomórficas (todas tienen el mismo aspecto), como en la psoriasis en gotas.
- Pleomórficas (de aspecto diferente), como en la varicela.

La configuración es el patrón en que se disponen las lesiones y puede ser lineal, agrupada, anular (el anillo) y fenómeno de Koebner (exantema en la zona de un traumatismo local) (fig. 4.12). Los cambios secundarios de formación de costras, erosión y excoriación complican las lesiones primarias.

Duración

Las lesiones de la queratosis actínica (fig. 4.13) habitualmente están presentes durante varios años y aumentan en

booksmedicos.org

www.medilibros.com

Fig. 4.12 Configuración. (A) Dermatitis herpetiforme: agrupada. **(B)** Granuloma anular: anular. **(C)** Picaduras de insecto: lineal. **(D)** Psoriasis: se muestra el fenómeno de Koebner, lesiones en una zona de traumatismo. **(E)** Verrugas víricas: fenómeno de Koebner.

número lentamente. Los carcinomas basocelulares habitualmente aparecen en un plazo de 1-2 años y pueden tener ulceración. Los carcinomas espinocelulares se forman más rápidamente, en un plazo de semanas o meses.

Manifestaciones asociadas

En un paciente con exantema en la mano se deben buscar lesiones cutáneas en otras localizaciones, como eccema atópico que afecta a las fosas antecubital y poplítea, o psoriasis en los codos, las rodillas o el cuero cabelludo, y se deben buscar los túneles de la sarna entre los dedos de las manos o en los genitales. La vulva y el pene se pueden afectar por la psoriasis, aunque sólo raras veces por exantemas. La artritis simétrica de articulaciones grandes y de las articulaciones interfalángicas distales se encuentra en hasta el 30% de los pacientes con psoriasis (fig. 14.3B).

Patrones comunes de la enfermedad del pelo

La caída de pelo (alopecia) puede ser total o parcial (fig. 4.14):

- Alopecia difusa. Los pelos terminales del cuero cabelludo en el patrón masculino normal sufren

Fig. 4.13 Queratosis actínica del cuero cabelludo. Se observa un injerto cutáneo tras la extirpación de un carcinoma espinocelular previo.

© Elsevier. Fotocopiar sin autorización es un delito.

booksmedicos.org

una miniaturización a pelos vellosos. Este fenómeno de envejecimiento tiene un fuerte componente hereditario y depende de los andrógenos. La pérdida de pelo relacionada con la edad en las mujeres es más difusa. Aparece una pérdida difusa no cicatricial de pelo en el hipotiroidismo, el hipopituitarismo y la ferropenia, enfermedades del tejido conjuntivo, como el lupus, en el puerperio o en la menopausia, y también puede estar causada por algunos fármacos, por ejemplo por los citotóxicos.

- Alopecia localizada no cicatricial. En la alopecia areata hay una pérdida circunscrita de pelo del cuero cabelludo, la barba o las cejas. La alopecia areata puede afectar a la totalidad del cuero cabelludo (alopecia total) o a todo el pelo del cuerpo (alopecia universal). La pérdida localizada de pelo puede estar causada por una infección fúngica, el arrancamiento del pelo, la tracción al trenzar y la sífilis secundaria.
- Alopecia cicatricial. Las quemaduras y las infecciones graves (p. ej., el herpes zóster, el liquen plano y el LES) pueden hacer cicatrizar el cuero cabelludo de forma permanente con pérdida de pelo continua.

4.5 Causas de hirsutismo

Tipo	Ejemplo
Hipofisario	Acromegalia
Suprarrenal	Síndrome de Cushing, tumores virilizantes, hiperplasia suprarrenal congénita
Ovárico	Síndrome del ovario poliquístico, tumores virilizantes
Medicamentoso	Andrógenos, progestágenos
Idiopático	Hipersensibilidad del órgano efector a los andrógenos

- Pérdida secundaria del vello de la región púbica. El envejecimiento, la cirrosis y el hipopituitarismo causan la pérdida del vello axilar y púbico.

El crecimiento excesivo de pelo adopta dos formas:

- Hirsutismo: aparece en las mujeres con patrón viriloide del pelo terminal, que incluye el pelo facial y púbico, y que se extiende hasta el ombligo (escudo masculino). Es un rasgo racial, pero puede ser idiopático y rara vez está causado por un tumor secretor de andrógenos (cuadro 4.5). En estos casos hay otras características de virilización, por ejemplo caída del pelo que muestra un patrón masculino, clitoromegalia o una voz profunda.
- Hipertricosis: en hombres y en mujeres con exceso de crecimiento de pelo terminal con una distribución no androgénica. Es infrecuente y suele deberse a un trastorno sistémico, por ejemplo porfiria cutánea tardía, tumor maligno, anorexia nerviosa, malnutrición o fármacos (ciclosporina, minoxidil y fenitoína).

Alteraciones ungueales

Los cambios de las uñas son útiles para diagnosticar enfermedades internas y trastornos cutáneos (cuadro 4.6). En la ferropenia crónica las uñas son frágiles, planas y finalmente adoptan forma de cucharilla (coiloniquia) (cuadro 4.7). Las uñas blancas (leuconiquia) son un signo de hipoalbuminemia. Las líneas de Beau, debidas a la detención del crecimiento de las uñas, son surcos blancos transversales que aparecen en todas las uñas poco después de una enfermedad grave y se desplazan hacia el borde libre a medida que crece la uña. Aunque frecuentemente se ven una o dos hemorragias en astillas debajo de las uñas de trabajadores manuales, la presencia de lesiones múltiples plantea la posibilidad de endocarditis bacteriana. La separación de

www.medilibros.com

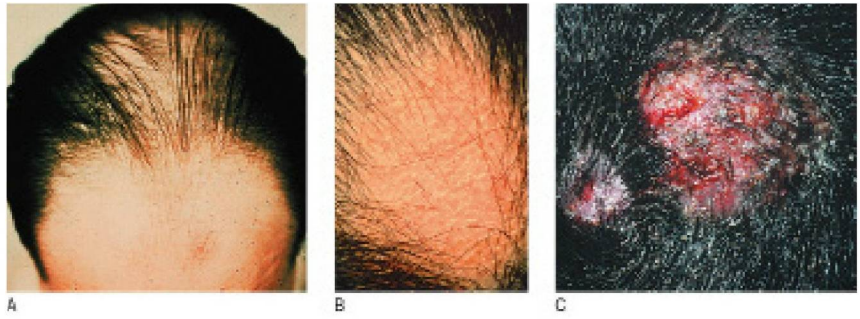

Fig. 4.14 Trastornos del pelo. (A) Alopecia con patrón masculino con pérdida de pelo a partir de las sienes y el vértice del cuero cabelludo. **(B)** Alopecia areata con pelo en «signo de admiración» que se afila a medida que se acerca a la piel. **(C)** Tiña del cuero cabelludo con infección bacteriana secundaria y pérdida de pelo localizada.

4.6 Cambios mundiales en las enfermedades sistémicas y los trastornos cutáneos

Cambio	Descripción de la uña	Diagnóstico diferencial
Acropaquias	Pérdida del ángulo entre el pliegue ungueal y la placa ungueal. La punta del dedo es bulbosa. La matriz ungueal es esponjosa a la palpación	Familiar o puede indicar una enfermedad cardíaca o respiratoria grave
Cambios combinados	Crestas longitudinales y muescas triangulares en la parte distal de la uña	Enfermedad de Darier

booksmedicos.org

4.6 Cambios mundiales en las enfermedades sistémicas y los trastornos cutáneos *(cont.)*

Cambio	Descripción de la uña	Diagnóstico diferencial
Cambios de color	Amarillo	Psoriasis, micosis, ictericia, tetraciclina
	Azul	Cianosis, antipalúdicos, hematoma
	Azul-verde	Infección por *Pseudomonas*
	Blanco (leuconiquia)	Hipoalbuminemia, por ejemplo asociada a cirrosis
	Blanco/pardo, uñas «mitad y mitad»	Insuficiencia renal crónica
	Estría longitudinal parda	Nevo melanocítico, melanoma maligno, enfermedad de Addison, variante étnica
	Estrías rojas (hemorragia en astilla)	Endocarditis infecciosa, traumatismo
	Manchas blancas	Traumatismo en la matriz ungueal (no carencia de calcio)
	Pardo	Micosis, tinción por fumar cigarrillos, clorpromazina, oro, enfermedad de Addison
	Síndrome de uñas amarillas	Drenaje linfático defectuoso, puede haber derrames pleurales
Coiloniquia	Excavación en forma de cuchara de la placa ungueal	Anemia ferropénica, liquen plano, exposición repetida a detergentes
Eritema y telangiectasia del pliegue ungueal	Capilares dilatados y eritema en el pliegue ungueal	Trastornos del tejido conjuntivo, como esclerosis sistémica, lupus eritematoso sistémico, dermatomiositis
Formación de crestas	Transversales (a través de la uña)	Líneas de Beau (v. antes), eccema, psoriasis, distrofia por tic, paroniquia crónica
	Longitudinales (de arriba abajo)	Liquen plano, enfermedad de Darier
Hemorragias en astilla	Estrías pequeñas de color rojo dispuestas longitudinalmente en la placa ungueal	Traumatismo pero puede significar endocarditis infecciosa
Líneas de Beau	Surcos transversales	Cualquier enfermedad sistémica grave que afecte al crecimiento de la matriz ungueal
Onicólisis	La uña se separa de su lecho	Psoriasis, micosis, traumatismo, tirotoxicosis, tetraciclinas (fotoonicólisis)
Onicomicosis	Engrosamiento de la placa ungueal con cambio de color, generalmente con un cambio de color a blanco o pardo	Micosis
Punteado	Excavaciones punteadas finas o gruesas en la uña	Psoriasis, eccema, alopecia areata, liquen plano
Punteado en dedal	Tipo particular de punteado fino y regular, como se observa en un dedal	Alopecia areata
Punteado grueso	Excavaciones mayores e irregulares en la placa ungueal	Eccema
Uñas frágiles	Las uñas se rompen fácilmente, por lo general en el borde distal	Efecto del agua y el detergente, ferropenia, hipotiroidismo, isquemia digital

www.medilibros.com

4.7 Causas de hipoalbuminemia y leuconiquia

Reducción de la síntesis de albúmina

- Hepatopatía crónica

Pérdida urinaria de proteínas

- Síndrome nefrótico

Enteropatía pierdeproteínas

- Enfermedad de Crohn
- Colitis ulcerosa
- Enfermedad de Ménétrier del estómago
- Enfermedad celíaca
- Linfoma intestinal
- Sobrecrecimiento bacteriano
- Lesión por radiación

Malnutrición proteica

- Kwashiorkor

la uña distal (onicólisis) es frecuente en la psoriasis. Se produce dilatación de los capilares en el lecho ungueal proximal en enfermedades que cursan con vasculitis, como el LES (fig. 4.15 y cuadro 4.6).

Membranas mucosas y otras localizaciones

Los cambios en las membranas mucosas de la boca y de los genitales acompañan y pueden ser característicos de ciertas afecciones dérmicas: por ejemplo, estrías orales de Wickham en el liquen plano, lesiones orales en el sarcoma de Kaposi (fig. 4.16) y afección vulvar por liquen escleroso. Se debe llevar a cabo una exploración exhaustiva de los pacientes con linfoma cutáneo en busca de linfadenopatías y hepatoesplenomegalia. En los pacientes con úlceras en las piernas se debe palpar el pulso en la pierna y en el pie para valorar la circulación arterial (fig. 6.40).

HISTORIA CLÍNICA

Motivo de consulta

Pregunte cuándo, dónde y cómo comenzaron el exantema o las lesiones, el aspecto inicial y qué cambios ha habido con el tiempo. Anote las manifestaciones asociadas, como picor

© Elsevier. Fotocopiar sin autorización es un delito.

booksmedicos.org

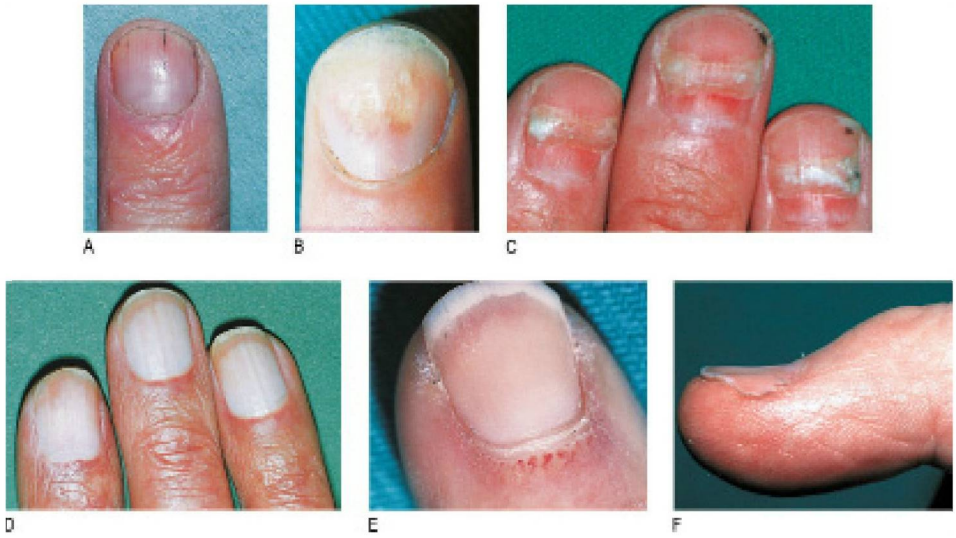

Fig. 4.15 La uña como ayuda al diagnóstico. (A) Hemorragias en astilla. **(B)** Onicólisis con punteado en la psoriasis. **(C)** Líneas de Beau. **(D)** Leuconiquia. **(E)** Dilatación de los capilares del pliegue ungueal proximal en el lupus eritematoso sistémico. **(F)** Coiloniquia.

Fig. 4.16 Sarcoma de Kaposi. (A) En la boca y **(B)** en la piel.

Fig. 4.17 Síndrome de Stevens-Johnson. (A) Lesiones faciales y orales. **(B)** «Lesiones en diana» del eritema multiforme en las manos.

y trastorno general, además de los factores que agravan y alivian la afección. Utilice las preguntas que se señalan en el cuadro 2.10 para recordar lo que debe preguntar.

Antecedentes y medicamentos

Pregunte al paciente si antes ha tenido alguna afección cutánea, síntomas de atopia (fiebre del heno, asma, eccema infantil), trastornos médicos que puedan afectar a la piel, como el síndrome de Stevens-Johnson causado por medicamentos (fig. 4.17) o que tengan manifestaciones cutáneas, y medicamentos prescritos o tomados por iniciativa del paciente, incluidas cremas y cosméticos.

booksmedicos.org

Antecedentes sociales, familiares y genéticos

Viajar a algunos países comporta la exposición a infecciones tropicales o a la luz solar que podría causar exantema por fotosensibilidad. ¿El paciente tiene un tipo de piel clara, es decir, se quema fácilmente pero se broncea poco o no se broncea? Los cánceres cutáneos son más frecuentes en personas con piel pálida. ¿Hay antecedentes familiares de melanoma maligno u otros cánceres cutáneos? Se encuentran antecedentes familiares en el 10% de los pacientes con melanoma maligno. La psoriasis y el eccema atópico también tienen fuertes rasgos hereditarios.

Antecedentes profesionales y ambientales

Los productos químicos que se encuentran en el lugar de trabajo o durante las actividades de ocio pueden causar dermatitis de contacto. Se debe sospechar dermatitis industrial si el exantema mejora cuando el paciente permanece alejado de su trabajo.

EXPLORACIÓN FÍSICA

Exploración general

La exploración de la piel forma parte de la exploración general. Cuando examine las manos o la cara del paciente anote si hay alguna alteración de la piel.

Asegúrese de disponer de una habitación templada, bien iluminada y con intimidad. Ofrezca la posibilidad de una persona acompañante; anote el nombre de dicha persona o si el paciente declina dicha propuesta. En el caso de lesiones extensas hay que pedir al paciente que se quite la ropa interior. Utilice una lupa manual para explorar las lesiones individuales. Un dermatoscopio, con un sistema de lente iluminada con aumento de ×10, es útil en el caso de las lesiones pigmentadas (fig. 4.18).

Piel, cabello y uñas

Secuencia de la exploración

Sepárese un poco y mire la piel en su totalidad: ¿es anormal?

Observe la distribución de las lesiones.

Elija una lesión individual típica y determine:

- Tamaño (con una cinta métrica si es necesario).
- Forma.
- Color.
- Cambios del borde.
- Interrelación espacial: ¿las lesiones son confluentes o están separadas?

Palpe con las puntas de los dedos para evaluar su consistencia, poniéndose guantes si la piel está rota.

Si cualquier lesión pigmentada (lunar) ha cambiado recientemente, observe la distribución del pigmento dentro de la misma y si está inflamada o ulcerada. En el melanoma maligno habitualmente hay variaciones de la pigmentación y tiene un borde irregular o difuso. Recuerde el acrónimo inglés «ABCDE» : **a**simetría, **b**orde irregular, **c**olor irregular y **d**iámetro >6 mm, aumento de tamaño *(enlargement)* (fig. 4.19 y cuadro 4.8). Explore toda la piel, porque los lunares anormales son más frecuentes en pacientes con melanoma maligno.

Explore:

- Las uñas de las manos y los pies.
- Diferentes áreas del cuero cabelludo (pida al paciente que señale el problema para localizarlo y después separe el cabello de éste para verlo).
- Membranas mucosas.

Explore los ganglios linfáticos locales en todos los pacientes que puedan tener un carcinoma espinocelular, un melanoma maligno o un linfoma cutáneo de linfocitos T (fig. 3.21).

Obtenga una muestra de piel mediante raspado para microscopia y cultivo si sospecha una micosis.

Fig. 4.18 Dermatoscopio. El dermatoscopio es útil cuando se observan lesiones pigmentadas sospechosas.

Fig. 4.19 Melanoma maligno. Nódulo de color oscuro con bordes irregulares y variabilidad de la pigmentación.

© Elsevier. Fotocopiar sin autorización es un delito.

booksmedicos.org

INTEGRACIÓN DE LA INFORMACIÓN

Para diagnosticar una dermopatía tiene que estar familiarizado con los patrones de las afecciones cutáneas y luego probar mentalmente las múltiples hipótesis que mejor se ajusten a los datos obtenidos de la historia y de la exploración. No todos los hallazgos de la historia y exploración física es ajustan a las descripciones clásicas. Las pruebas, como la biopsia cutánea, son necesarias a veces para hacer el diagnóstico.

Fig. 4.20 Prueba del parche. Se aplican alérgenos conocidos en la espalda del paciente y se revisan a los 2 y 4 días.

PRUEBAS COMPLEMENTARIAS

Véase el cuadro 4.9.

EBE 4.8 El lunar que aumenta de tamaño

En un paciente con un lunar que aumenta de tamaño utilice la lista de verificación ABCDE. Cualquier hallazgo positivo único justifica una biopsia o la derivación a un especialista.

Whited JD, Grichnik JM. Does this patient have a mole or a melanoma? JAMA 1998;279:696-701.

4.9 Pruebas complementarias en las enfermedades cutáneas

Prueba	Indicación/comentario
Lámpara de Wood	Vitíligo, micosis La lámpara ultravioleta de mano muestra vitíligo que no es evidente con luz normal, o fluorescencia en las micosis
Análisis de sangre, incluidas hematología y bioquímica	Enfermedad sistémica Anemia, las pruebas funcionales renales, hepáticas y tiroideas pueden confirmar si hay enfermedad sistémica. Se deben seguir los parámetros sanguíneos en pacientes tratados con fármacos sistémicos
Serología	Enfermedad se autoinmunitaria y eccema LES y enfermedad reumática. IgE sérica o IgE específica de antígeno en algunos pacientes con eccema atópico
Microscopia y cultivo de hongos	Exantemas Utilice un bisturí desechable para raspar el borde activo del exantema, desprendiendo escamas sobre un trozo de papel negro
Biopsia quirúrgica	Exantemas o nódulos Histología o inmunofluorescencia directa (vasculitis)
Estudios Doppler	Úlceras en las piernas Un índice de la presión en la arteria dorsal del pie respecto a la arteria braquial $<0,8$ indica enfermedad arterial
Fotografía	Lesiones pigmentadas Compare el desarrollo de la lesión a lo largo del tiempo
Pruebas de parche	Alergia de contacto de tipo tardío (p. ej., a perfumes) Se aplican alérgenos preparados sobre pequeños discos de aluminio en la parte superior de la espalda y se revisa la piel 2 y 4 días después (fig. 4.20)
Cutirreacción	Alergia inmediata, por ejemplo al látex Se introducen mediante punción en la dermis soluciones de alérgeno preparadas y se revisan 15 minutos después. Se utilizan soluciones de histamina y suero salino como controles positivo y negativo, respectivamente

www.medilibros.com

booksmedicos.org

John Bevan

Sistema endocrino

5

EXPLORACIÓN ENDOCRINA 78

Anatomía 79

Síntomas y definiciones 79

Anamnesis 80
Aspectos generales 80

Glándula tiroides 80
Anatomía 80
Síntomas y definiciones 80
Anamnesis 81

Glándulas paratiroides 84
Anatomía 84
Síntomas y definiciones 84
Anamnesis 84

Páncreas 85
Anatomía 85
Síntomas y definiciones 85

Hipófisis 87
Anatomía 87
Anamnesis 88

Glándulas suprarrenales 90
Anatomía 90
Síntomas y definiciones 90

Gónadas 92
Síntomas y definiciones 92

Otros trastornos endocrinos 94
Síndrome carcinoide 94

Integración de la información 94
Abordaje estructurado de la exploración endocrinológica general 94

Pruebas complementarias 95

www.medilibros.com

© 2014. Elsevier España, S.L. Reservados todos los derechos

booksmedicos.org

EXPLORACIÓN ENDOCRINA

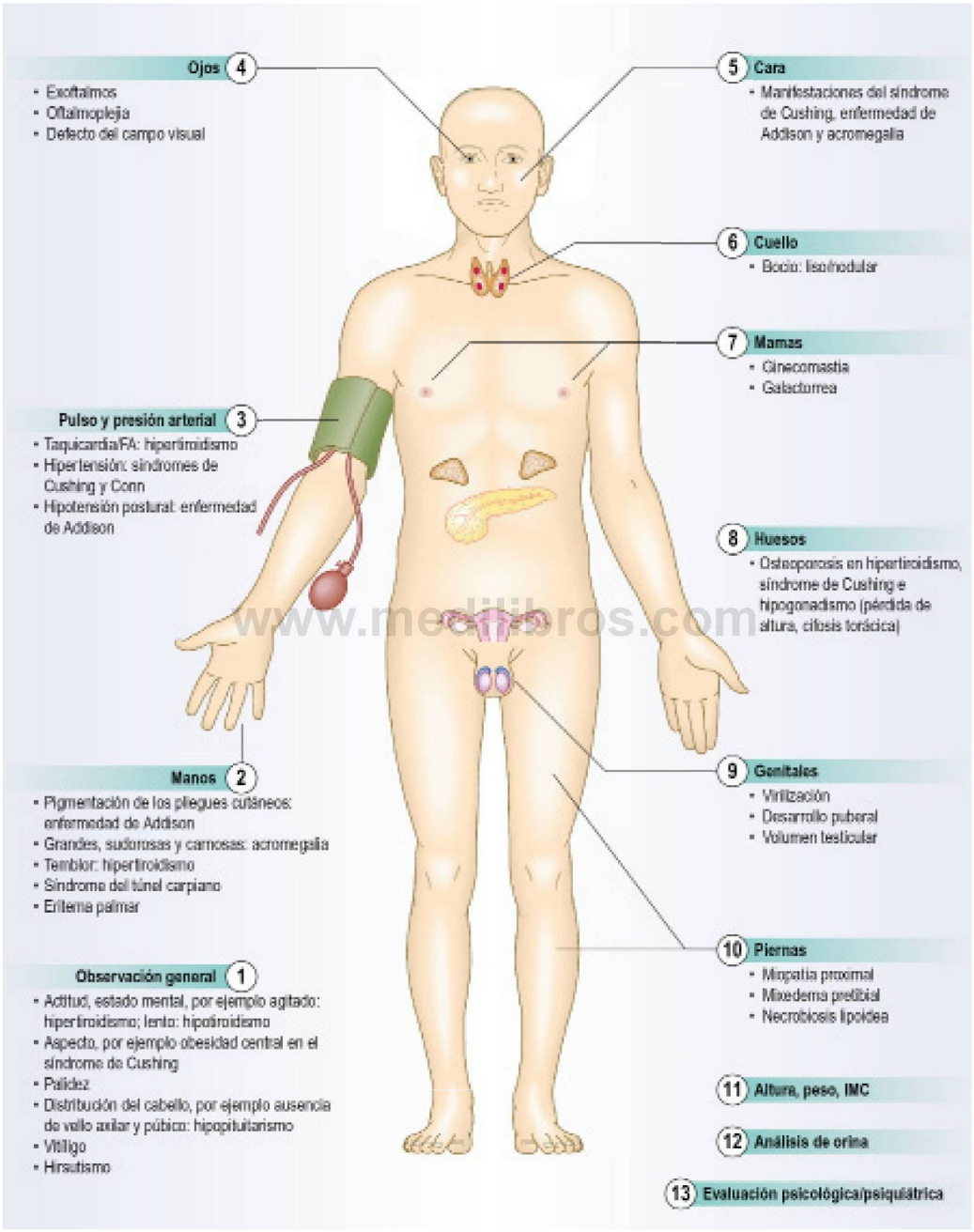

www.medilibros.com

booksmedicos.org

ANATOMÍA

Las principales glándulas endocrinas son la hipófisis, el tiroides, la paratiroides, el páncreas, las glándulas suprarrenales y las gónadas (testículos y ovarios; fig. 5.1). Estas glándulas sintetizan hormonas que se liberan a la circulación y actúan en localizaciones distantes. Pueden producirse enfermedades por una producción excesiva o insuficiente de hormonas, o por hipersensibilidad o resistencia de los órganos diana a la hormona. Aunque algunas glándulas endocrinas, como las glándulas paratiroides y el páncreas, responden directamente a señales metabólicas, la mayoría se hallan reguladas por hormonas liberadas de la hipófisis. Una amplia variedad de moléculas actúan como hormonas:

- Péptidos, como insulina.
- Glucoproteínas, como tirotropina.
- Aminas, como adrenalina (epinefrina).
- Hormonas esteroideas, como cortisol, aldosterona, estradiol y testosterona.
- Hormonas tiroideas, como levotiroxina (T_4) y triyodotironina (T_3).

SÍNTOMAS Y DEFINICIONES

Los síntomas de trastornos endocrinos con frecuencia son inespecíficos y afectan a muchos sistemas del organismo (cuadro 5.1). Las afecciones endocrinas pueden detectarse de modo casual: por ejemplo, glucosuria en un estudio de cribado, o si el médico ve a un paciente después de un período de tiempo prolongado y observa rasgos faciales diagnósticos, como en la acromegalia y el hipotiroidismo. Sin embargo, el diagnóstico muchas veces depende de la observación cuidadosa de un paciente con síntomas inespecíficos que llevan a la detección de rasgos específicos.

Aparte de la diabetes mellitus, la tiroidopatía y algunas enfermedades reproductivas, los trastornos endocrinos son infrecuentes. La mayoría de los pacientes con cansancio, sudoración excesiva o disfunción sexual, por ejemplo, no tienen una causa endocrina subyacente (cuadro 5.2).

www.medilibros.com

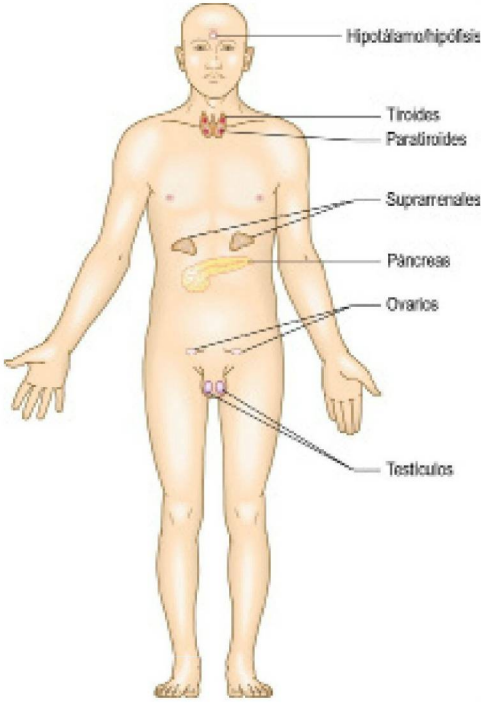

Fig. 5.1 Principales glándulas endocrinas.

5.1 Manifestaciones clínicas frecuentes en las enfermedades endocrinas

Síntoma, signo o problema	Diagnóstico diferencial
Aumento de peso	Hipotiroidismo, síndrome de ovario poliquístico (SOPQ), síndrome de Cushing
Pérdida de peso	Hipertiroidismo, diabetes mellitus, insuficiencia suprarrenal
Estatura corta	Enfermedad sistémica constitucional no endocrina (p. ej., enfermedad celíaca), deficiencia de la hormona de crecimiento
Retraso en la pubertad	Enfermedad sistémica constitucional no endocrina, hipotiroidismo, hipopituitarismo, insuficiencia gonadal primaria
Trastornos menstruales	SOPQ, hiperprolactinemia, disfunción tiroidea
Aumento difuso del cuello	Bocio simple, enfermedad de Graves, tiroiditis de Hashimoto
Sed excesiva	Diabetes mellitus o insípida, hiperparatiroidismo, síndrome de Conn
Hirsutismo	Idiopático, SOPQ, síndrome de Cushing, hiperplasia suprarrenal congénita
Auras	Hipoglucemia, feocromocitoma, tumor neuroendocrino
Sudoración	Hipertiroidismo, hipogonadismo, acromegalia, feocromocitoma
Crisis vasomotora	Hipogonadismo (especialmente menopausia), síndrome carcinoide
Hipertensión resistente	Síndrome de Conn, síndrome de Cushing, feocromocitoma, acromegalia, estenosis de la arteria renal
Disfunción eréctil	Hipogonadismo primario o secundario, diabetes mellitus, enfermedad sistémica no endocrina, medicamentos (p. ej., betabloqueantes, opiáceos)
Debilidad muscular	Síndrome de Cushing, hipertiroidismo, hiperparatiroidismo, osteomalacia
Fragilidad y fracturas óseas	Hipogonadismo, hipertiroidismo, síndrome de Cushing
Alteración del aspecto facial	Hipotiroidismo, síndrome de Cushing, acromegalia, SOPQ

© Elsevier. Fotocopiar sin autorización es un delito.

booksmedicos.org

5.2 Prevalencia e incidencia de las enfermedades endocrinas

Afección	Incidencia/prevalencia
Frecuentes	
Diabetes mellitus de tipo 2	Prevalencia del 4-8% (aumenta con la obesidad)
Hipotiroidismo primario	Prevalencia del 2% (5% incluida la enfermedad subclínica); la mayoría mujeres
Síndrome del ovario poliquístico	Prevalencia del 6-8%, dependiendo de la definición
Moderadamente frecuentes	
Hipertiroidismo	Prevalencia del 1% (80% enfermedad de Graves, 80% en mujeres)
Diabetes mellitus de tipo 1	Prevalencia del 0,5% (está aumentando en niños)
Hipogonadismo masculino	Prevalencia del 1-2%, dependiendo de la definición
Infrecuentes	
Hipopituitarismo	Prevalencia: 50-100 por millón
Enfermedad de Addison	Prevalencia: 50 por millón (países occidentales, la mayoría de naturaleza autoinmunitaria)
Cáncer tiroideo diferenciado	Incidencia: 5 nuevos casos por 100.000 por año
Raras	
Tumor carcinoide	Incidencia: 20 nuevos casos por millón por año
Enfermedad de Cushing dependiente de la hipófisis	Incidencia: 5 nuevos casos por millón por año
Acromegalia	Incidencia: 4 nuevos casos por millón por año

Los síntomas iniciales habituales son:

- Cambios del apetito o el peso: hipertiroidismo/hipotiroidismo, diabetes mellitus y síndrome de Cushing.
- Polidipsia (excesiva) y poliuria (eliminación de >3 l de orina/día): diabetes mellitus, diabetes insípida e hiperparatiroidismo.
- Cambio del crecimiento y la distribución del cabello facial/corporal: hipogonadismo, hipopituitarismo, insuficiencia suprarrenal y exceso de andrógenos. El hirsutismo es el crecimiento excesivo de pelo terminal grueso con una distribución dependiente de andrógenos (labio superior, mentón, tórax, espalda, región inferior del abdomen y muslos) en mujeres.
- Cambio de la pigmentación y las características de la piel y las mucosas: piel seca y áspera en el hipotiroidismo, pigmentación excesiva o vitíligo (áreas de piel despigmentada) en la enfermedad de Addison (fig. 5.17D), crecimiento excesivo de tejidos blandos y papilomas cutáneos en la acromegalia, acantosis nigricans (engrosamiento aterciopelado y pigmentación de las flexuras principales, especialmente axilas e ingles; fig. 5.11A) en la obesidad y la diabetes de tipo 2.
- Aumento de sudoración en la acromegalia y en el feocromocitoma.
- Intolerancia a la temperatura: hipertiroidismo (calor) e hipotiroidismo (frío).
- Cambios de la función sexual:
  - Disfunción eréctil o pérdida de la líbido en hipogonadismo.
  - Ginecomastia (aumento del tamaño del tejido mamario en hombres).
  - Galactorrea (producción de leche en hombres, o en mujeres fuera del embarazo y la lactancia) en adenomas hipofisarios causantes de hiperprolactinemia.
  - Amenorrea primaria o secundaria en enfermedades hipofisarias o hipotalámicas.
- Cansancio: puede ser un dato inespecífico de diabetes mellitus, hipotiroidismo y enfermedad de Addison.

ANAMNESIS

Aspectos generales

Antecedentes personales

La tuberculosis y la infección por el VIH se asocian a insuficiencia suprarrenal.

Antecedente de fármacos

La exposición excesiva a corticoides produce rasgos cushingoides, y los antagonistas dopamínicos como el haloperidol y la domperidona producen hiperprolactinemia.

Antecedentes familiares

Las enfermedades tiroideas y la diabetes mellitus pueden tener un componente familiar. Los síndromes de neoplasias endocrinas múltiples son infrecuentes enfermedades autosómicas dominantes caracterizadas por hiperplasia, formación de adenomas y cambios malignos en múltiples glándulas endocrinas.

GLÁNDULA TIROIDES

Anatomía

La glándula tiroides tiene forma de mariposa con dos lóbulos simétricos unidos por un istmo central que normalmente cubre el segundo y el tercer anillo traqueal (fig. 5.2A). La glándula puede extenderse hasta la parte superior del mediastino, o en ocasiones puede ser totalmente retroesternal. Rara vez se localiza en la parte superior del cuello a lo largo de la línea del conducto tirogloso. En caso de tener una localización retrolingual (bocio lingual) puede ser visible con la boca abierta.

Síntomas y definiciones

El bocio es el aumento del tamaño de la glándula tiroides. No se asocia necesariamente a disfunción tiroidea y la mayoría de los pacientes con bocio están eutiroideos (fig. 5.5).

El hipertiroidismo (tirotoxicosis) es un estado clínico causado por un aumento de la concentración circulante de las hormonas tiroideas, T_3 y T_4. La enfermedad de Graves es la causa más frecuente de hipertiroidismo. Es una enfermedad autoinmunitaria con componente familiar, es 5.10 veces más frecuente en mujeres y habitualmente se manifiesta por primera vez entre los 20 y los 50 años. Tiene manifestaciones extratiroideas específicas (fig. 5.3):

booksmedicos.org

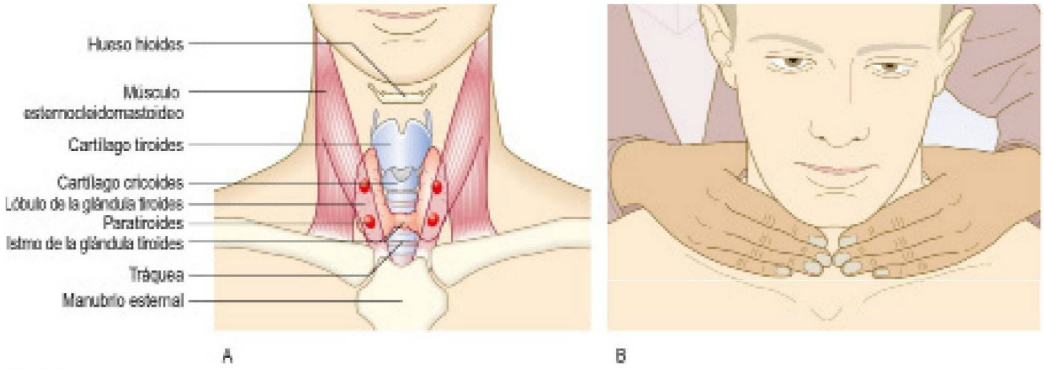

Fig. 5.2 **Glándula tiroides. (A)** Anatomía de la glándula y estructuras circundantes. **(B)** Palpación de la glándula tiroides desde detrás.

- El exoftalmos (proptosis) es el aumento de la protrusión del globo ocular respecto a la órbita. Está producido por infiltración inflamatoria del contenido orbitario (las partes blandas y los músculos extraoculares, no el globo ocular). Habitualmente es bilateral. El exoftalmos puede producir diplopía (fig. 5.4A y B) y otras manifestaciones de la oftalmopatía de Graves: edema conjuntival, conjuntivitis, ulceración corneal, oftalmoplejia y atrofia óptica (cap. 12).
- El mixedema pretibial es la aparición de una zona elevada, con alteraciones de la coloración (habitualmente rosa o marrón) e indurada en las piernas (fig. 5.4D). Obsérvese que a pesar de su nombre se asocia a la enfermedad de Graves, no a hipotiroidismo.
- Las acropaquias tiroideas son la hipertrofia perióstica de las falanges distales con un aspecto similar al hipocratismo digital (fig. 5.4C).

El hipotiroidismo (fig. 5.3) está producido por una disminución de las concentraciones de hormonas tiroideas y habitualmente se debe a tiroiditis de Hashimoto autoinmunitaria. Las mujeres están afectadas con una frecuencia aproximadamente seis veces mayor que los hombres. Muchas manifestaciones clínicas del hipotiroidismo están producidas por el mixedema (edema sin fóvea producido por infiltración tisular por mucopolisacáridos, condroitina y ácido hialurónico) (cuadro 5.3 y figs. 5.3 y 5.7).

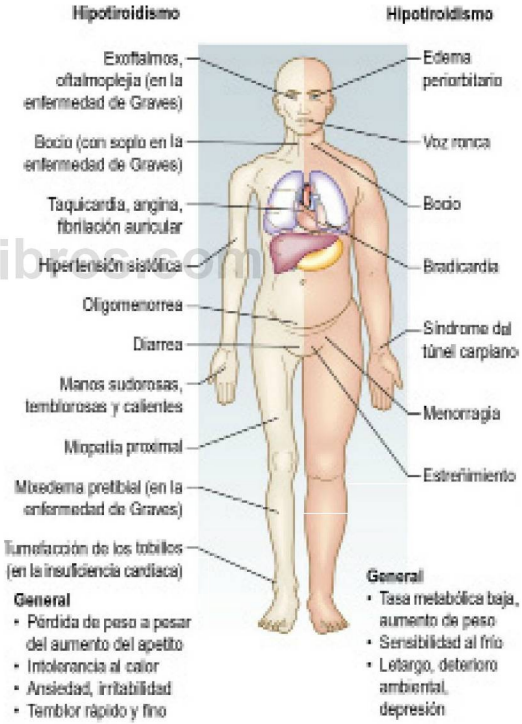

Fig. 5.3 **Manifestaciones del hipertiroidismo y el hipotiroidismo.**

Anamnesis

Motivo de consulta

Pregunte por:

- Aparición reciente de aumento o pérdida de peso, cambios del apetito, diarrea o estreñimiento.
- Irritabilidad, dificultad para dormir, hiperactividad o astenia excesiva.
- Intolerancia al calor o al frío.
- Temblor, palpitaciones o sudoración excesiva.
- Cambios de la piel o el cabello (sequedad excesiva o sudoración, cabello seco y áspero o alopecia).
- Síntomas oculares: diplopía, dolor, irritación o sensación de «arenilla».

EBE 5.3 Hipotiroidismo

El diagnóstico de hipotiroidismo a menudo se retrasa o se pasa por alto porque los síntomas y signos aparecen de forma insidiosa a lo largo de varios años.

Vaidya B, Pearce SHS. Management of hypothyroidism in adults. BMJ 2008;337:284-289.

© Elsevier. Fotocopiar sin autorización es un delito.

www.medilibros.com
booksmedicos.org

Fig. 5.4 **Hipertiroidismo de Graves. (A)** Facies típica. **(B)** Oftalmopatía tiroidea inflamatoria grave. **(C)** Acropaquias tiroideas. **(D)** Mixedema pretibial.

www.medilibros.com

Antecedentes de medicamentos, familiares y sociales

Pregunte por:

- Tratamientos farmacológicos (la amiodarona y el litio se asocian a hipotiroidismo), fármacos antitiroideos.
- Antecedentes familiares de enfermedades tiroideas y autoinmunitarias.
- La residencia en zonas con carencia de yodo, como los Andes, el Himalaya y África central, puede producir bocio y, raras veces, hipotiroidismo.

Secuencia de la exploración

General

Busque:

- Signos de aumento o pérdida de peso.
- Agitación, inquietud o apatía y letargo.
- Aspecto y expresión faciales.

Explore:

- Manos.
- Pulso y presión arterial (PA).
- Brazos y piernas para detectar: alteraciones cutáneas, fuerza muscular y reflejos tendinosos profundos.
- Ojos para detectar:
  - Exoftalmos, diplopía, edema conjuntival o conjuntivitis, ulceración corneal.
  - Retracción palpebral: está presente si se puede ver la esclera por encima del iris (fig. 5.4A).
  - Retraso palpebral: pida al paciente que siga su dedo índice a medida que usted lo mueve desde la parte superior hasta la inferior del campo visual del paciente (fig. 12.13). El retraso del descenso del párpado superior respecto al del globo ocular es el retraso palpebral.

Glándula tiroides

Secuencia de la exploración

- Inspeccione el cuello desde delante. Entregue al paciente un vaso de agua y pídale que tome un sorbo. Observe si hay tumefacción mientras bebe.
- Pida al paciente que se siente con los músculos del cuello relajados y sitúese detrás de él. Ponga las manos suavemente sobre la parte anterior del cuello, tocándose con los dedos índices (fig. 5.2B). Pida al paciente que trague un sorbo de agua y palpe la glándula cuando se desplaza hacia arriba. Para algunos pacientes la palpación del cuello es incómoda, por lo que ha de mantenerse alerta por si aparecen signos de incomodidad.

booksmedicos.org

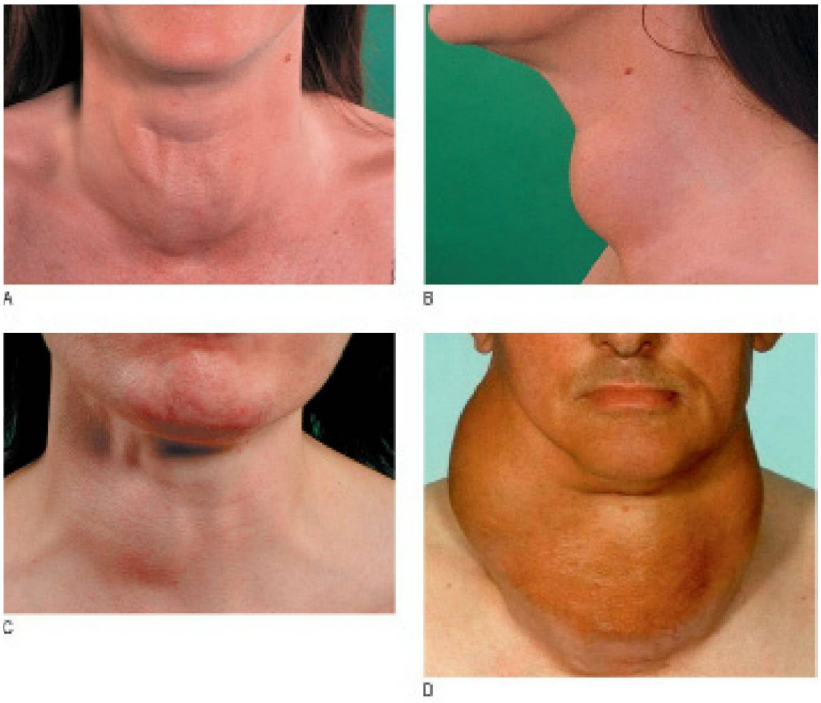

Fig. 5.5 Bocios. (A y B) Difuso: enfermedad de Graves. **(C)** Uninodular: nódulo tóxico. **(D)** Multinodular.

www.medilibros.com

- Anote el tamaño, la forma y la consistencia de cualquier bocio y palpe en busca de frémito.
- Mida cualquier nódulo que encuentre.
- Mida la circunferencia máxima del cuello de un bocio grande utilizando una cinta métrica (las mediciones objetivas son útiles para el seguimiento a largo plazo).
- Ausculte con el estetoscopio para detectar un soplo tiroideo. Un soplo tiroideo se puede confundir con otros sonidos: los soplos de la arteria carótida y los soplos transmitidos desde la aorta son más intensos a lo largo del trayecto de la arteria. La presión suave y transitoria en la raíz del cuello interrumpe el soplo venoso procedente de una vena yugular interna.

Hallazgos normales

La glándula tiroides normal se puede palpar en aproximadamente el 50% de las mujeres y el 25% de los hombres. Unos pliegues cutáneos prominentes pueden dar la falsa impresión de bocio. La glándula tiroides (y los quistes tiroglosos) se mueve hacia arriba al tragar porque está envuelta por la fascia pretraqueal, que está unida al cartílago cricoides.

Hallazgos anormales

Forma, superficie y consistencia Los bocios simples son relativamente simétricos en los primeros estadios, pero con frecuencia se vuelven nodulares con el tiempo. En la enfermedad de Graves la superficie de la glándula tiroides es habitualmente lisa y difusa; es irregular en el bocio uninodular y multinodular (fig. 5.5). Los nódulos en la sustancia de la glándula pueden ser grandes o pequeños y únicos o múltiples, y habitualmente son benignos. Una consistencia muy dura indica un cambio maligno de la glándula. Unos ganglios linfáticos grandes y firmes cerca de un bocio indican cáncer de tiroides (fig. 5.6). El dolor a la palpación difuso es característico de la tiroiditis vírica, y el dolor a la palpación localizado puede producirse después de una hemorragia en un quiste tiroideo.

Fig. 5.6 Cáncer de tiroides. Cáncer papilar de tiroides con linfadenopatía cervical regional.

Movilidad La mayoría de los bocios se mueven hacia arriba al tragar. Los que son muy voluminosos pueden ser inmóviles, y el cáncer tiroideo invasivo puede fijar la glándula a las estructuras circundantes.

Soplo tiroideo Puede producirse en el hipertiroidismo e indica un flujo sanguíneo anormalmente elevado. Se puede asociar a un frémito palpable.

© Elsevier. Fotocopiar sin autorización es un delito.

booksmedicos.org

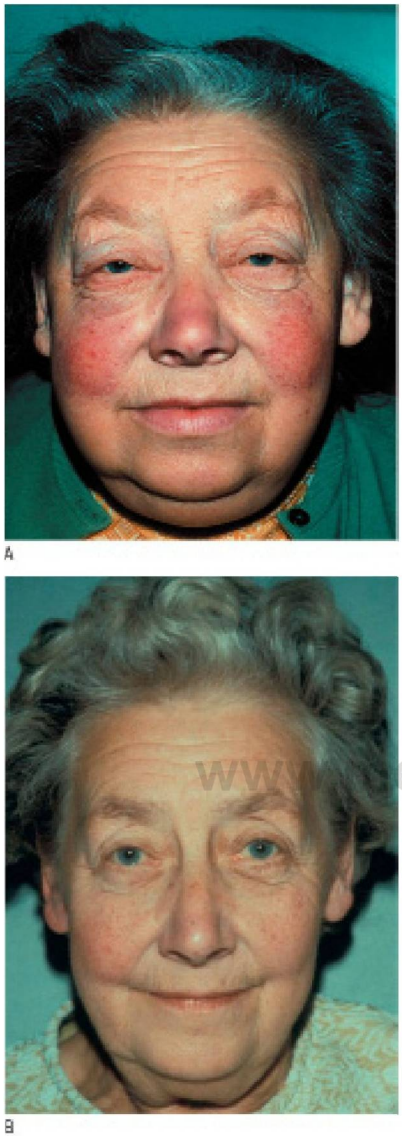

Fig. 5.7 **Hipotiroidismo. (A)** Antes del tratamiento. **(B)** Después de la reposición con levotiroxina.

GLÁNDULAS PARATIROIDES

Anatomía

Suele haber cuatro glándulas paratiroides que están situadas por detrás del tiroides (fig. 5.2A). Cada una de las glándulas tiene el tamaño de un guisante y produce hormona paratiroidea, un péptido que aumenta la concentración de calcio en la sangre.

Síntomas y definiciones

Las enfermedades de las paratiroides habitualmente son asintomáticas. En el hiperparatiroidismo los síntomas más frecuentes se relacionan con la hipercalcemia: poliuria, polidipsia, litiasis renal, ulceración péptica, áreas dolorosas a la palpación de deformidad por fractura ósea («tumores pardos»; fig. 5.8 A) y confusión o síntomas psiquiátricos.

En el hipoparatiroidismo la hipocalcemia puede producir hiperreflexia o tetania (contracción muscular involuntaria), la mayoría de las veces en las manos y los pies. Puede haber parestesias en las manos y los pies o alrededor de la boca. El hipoparatiroidismo está producido la mayoría de las veces por lesión accidental de las glándulas durante la cirugía del tiroides.

Los pacientes con la enfermedad autosómica dominante seudohipoparatiroidismo tienen resistencia de los órganos terminales a la hormona paratiroidea y, generalmente, tienen talla baja, cara redonda y acortamiento de algunos metacarpianos.

Anamnesis

Pregunte por:

- Cirugía o irradiación reciente de la glándula tiroides o el cuello.
- Poliuria, polidipsia o litiasis renal.
- Fracturas.
- Dolor abdominal o estreñimiento.
- Calambres musculares.
- Confusión o síntomas psiquiátricos.

www.edilibros.com

Secuencia de la exploración

- Mire el cuello buscando cicatrices de operaciones previas.
- Evalúe el estado mental.
- Mida la PA y evalúe el estado de hidratación.
- Mire las manos. Pida al paciente que cierre un puño y evalúe la longitud de los metacarpianos.
- Explore para detectar debilidad muscular e hiperreflexia.
- Estudie para detectar tetania latente: coloque un manguito de PA en el brazo e ínflelo por encima de la PA sistólica durante 3 minutos. En la mano, la contracción de los músculos carpianos produce un cuadro clínico con aducción del pulgar, extensión de las articulaciones interfalángicas proximales y distales y flexión de las articulaciones metacarpofalángicas (mano de partero o signo de Trousseau; fig. 5.9).
- Busque datos de fracturas recientes y dolorosas a la palpación.
- Utilice una lámpara de hendidura para buscar calcificaciones corneales.
- Realice un análisis de orina.

Hallazgos anormales

Los tumores paratiroideos se pueden palpar con muy poca frecuencia.

Los hallazgos en el hiperparatiroidismo pueden incluir alteración del estado mental, deshidratación, debilidad muscular proximal, fracturas y dolor óseo a la palpación. En la hipercalcemia de larga evolución puede haber calcificación corneal (queratopatía en banda) (fig. 5.8B). La litiasis renal puede producir hematuria en el estudio con tira reactiva.

booksmedicos.org

Fig. 5.8 **Enfermedad paratiroidea. (A)** «Tumor pardo» de la falange (dedo medio) en el hiperparatiroidismo. **(B)** Calcificación corneal en el hiperparatiroidismo. **(C)** Seudohipoparatiroidismo: metacarpianos cortos. **(D)** Se observa mejor cuando el paciente cierra el puño.

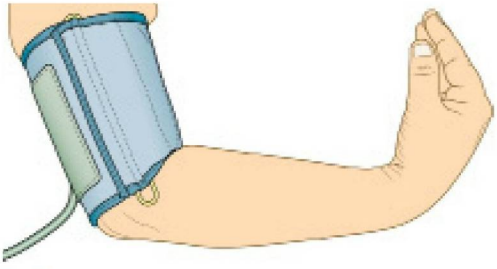

Fig. 5.9 **Signo de Trousseau.**

En la hipocalcemia moderada o grave puede haber hiperreflexia y signo de Trousseau positivo. En el seudohipoparatiroidismo hay acortamiento de los metacarpianos de los dedos tercero y quinto (fig. 5.8C y D).

PÁNCREAS

Anatomía

El páncreas está situado detrás del estómago, en la zona abdominal posterior. Sus funciones endocrinas incluyen la producción de insulina, glucagón, gastrina, somatostatina y péptido intestinal vasoactivo. Su función exocrina es producir secreciones alcalinas que contienen enzimas digestivas.

Síntomas y definiciones

Diabetes mellitus

Se caracteriza por hiperglucemia por carencia absoluta o relativa de insulina. Los pacientes insulinodependientes son particularmente susceptibles a la descompensación metabólica aguda por hipoglucemia o cetoacidosis, situaciones ambas que precisan el diagnóstico clínico y bioquímico y el tratamiento rápidos.

Hay dos subtipos principales:

- Tipo 1: carencia grave de insulina por destrucción autoinmunitaria de los islotes pancreáticos.
- Tipo 2: afecta habitualmente a personas obesas e insulinorresistentes, aunque también es importante la alteración funcional de las células β.

La diabetes mellitus puede manifestarse con una tríada clásica de síntomas:

- Poliuria (y nicturia) por diuresis osmótica producida por la glucosuria.
- Sed por la consiguiente pérdida de líquidos y electrólitos.
- Adelgazamiento por depleción de líquidos y degradación de la grasa y del músculo secundaria a la carencia de insulina.

Otros síntomas frecuentes son cansancio, cambios del estado de ánimo y visión borrosa (por cambios de la refracción del cristalino inducidos por la glucosa). Son frecuentes las infecciones cutáneas bacterianas y micóticas por la

© Elsevier. Fotocopiar sin autorización es un delito.

booksmedicos.org

combinación de hiperglucemia, alteración de la resistencia inmunitaria e isquemia tisular. El prurito de los genitales (prurito vulvar en mujeres y balanitis en hombres) se debe a una infección por la levadura *Candida* (candidiasis).

Fig. 5.10 Retinopatía diabética. Obsérvese la presencia de un exudado amarillo por salida de plasma desde los capilares retinianos anómalos y múltiples hemorragias en forma de puntos y manchas indicativas de oclusión capilar generalizada, un precursor de la formación de neovasos.

Secuencia de la exploración

- Busque datos de adelgazamiento y deshidratación.
- Huela el aliento del paciente para detectar el olor dulce de las cetonas (cetoacidosis diabética).
- Explore la piel: busque signos de infección y exantema. Busque xantelasmas y xantomas (fig. 6.8A y B). Explore los puntos de inyección de la insulina para detectar lipohipertrofia (que puede producir una liberación de insulina impredecible), lipoatrofia (infrecuente) y signos de infección (muy infrecuentes).
- Mida el pulso y la PA y explore el sistema cardiovascular y el sistema vascular periférico.
- Explore los aparatos respiratorio y digestivo.
- Explore el sistema nervioso central.
- Estudie la agudeza visual y explore los ojos y los fondos de ojo (fig. 5.10).
- Realice un análisis de orina.

Hallazgos anormales

La deshidratación y la respiración de Kussmaul (hiperventilación con un patrón respiratorio profundo con suspiros) son frecuentes en la cetoacidosis.

Pueden observarse infecciones cutáneas bacterianas, como celulitis, forúnculos, abscesos y micosis. La acantosis nigricans (fig. 5.11A) se produce en el hiperinsulinismo y se observa con frecuencia en pacientes con diabetes de tipo 2 insulinorresistentes. Puede producirse necrobiosis

www.medilibros.com

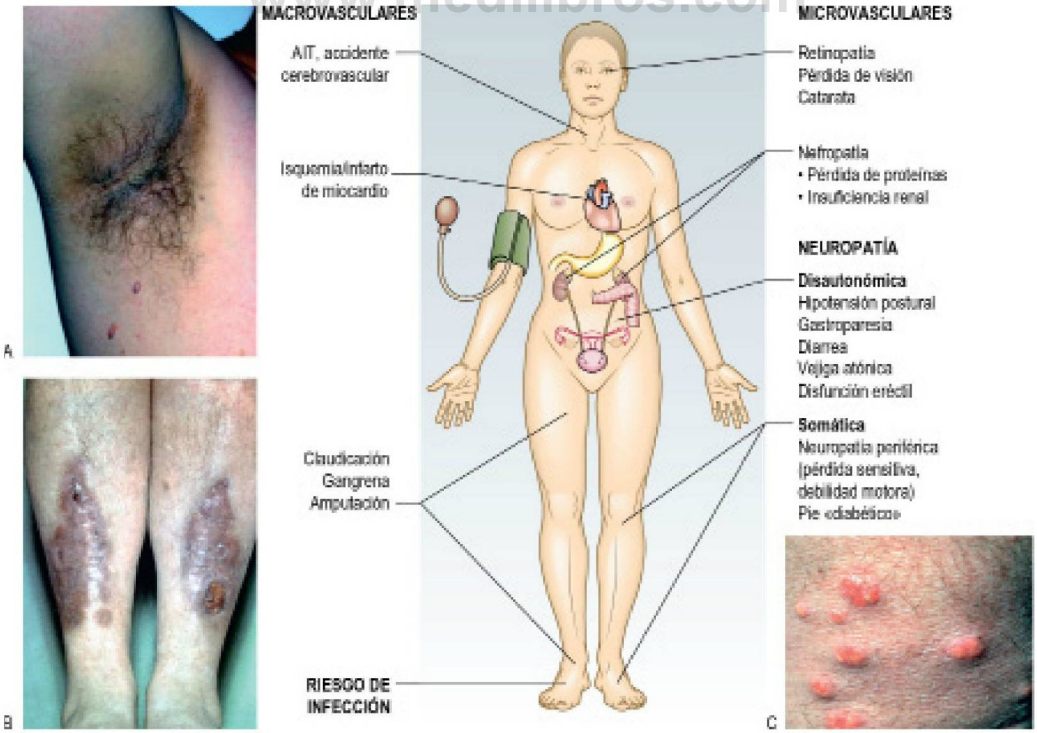

Fig. 5.11 La diabetes y la piel. (A) Acantosis nigricans. **(B)** Necrobiosis lipoidea. **(C)** Xantomas eruptivos.

booksmedicos.org

EBE 5.4 Complicaciones de la diabetes

Hasta el 40% de los pacientes con diabetes tienen neuropatía periférica y el 40% tienen vasculopatía periférica. El 5% presentan ulceración cada año y en hasta el 66% de los casos se asocia a infección u osteomielitis.

Cheer K, Shearman C, Jude EB. Managing complications of the diabetic foot. BMJ 2009;339:1304-1307.

lipoidea (una zona indurada o ulcerada de color amarillo rodeada por un borde rojo; fig. 5.11B), por degeneración del colágeno, en las espinillas de algunos pacientes diabéticos de tipo 1, y muchas veces produce ulceración crónica. Los xantelasmas y los xantomas indican una hiperglucemia significativa (figs. 5.11C y 6.8).

Pueden producirse complicaciones microvasculares, neuropáticas y macrovasculares de la hiperglucemia (fig. 5.11) en pacientes con cualquier tipo de diabetes mellitus, y pueden estar presentes al diagnóstico en pacientes con enfermedad de tipo 2 de inicio lento. Es esencial una exploración cuidadosa de los ojos, el aparato cardiovascular, el sistema nervioso y el sistema renal.

La glucosuria indica hiperglucemia y, si se acompaña por cetonuria (y respiración de Kussmaul; cap. 7) indica cetoacidosis. Se produce proteinuria en la nefropatía diabética. La detección de nitritos con o sin hematuria indica una infección urinaria (muchas veces oculta) (cuadro 5.4).

El pie diabético

Secuencia de la exploración

Los pacientes diabéticos tienen un riesgo de úlceras en el pie del 15% a lo largo de toda la vida; éstas mismas son muy vulnerables a la infección. Es esencial la detección temprana del pie diabético «en riesgo». Hay dos manifestaciones iniciales principales:

- Neuropática: cuando predomina la neuropatía, pero la vascularización arterial principal está intacta.
- Neuroisquémica: la reducción de la vascularización arterial produce isquemia y empeora la neuropatía (fig. 5.13). Puede producirse infección como complicación de ambas presentaciones.
- Inspección:
  - Busque pérdida de cabello y distrofia ungueal.
  - Explore la piel (incluyendo las hendiduras interdigitales) para detectar un callo excesivo, infecciones y úlceras.
  - Pide al paciente que se ponga de pie y evalúe el arco plantar.
  - Busque deformación de las articulaciones del pie.
- Palpación:
  - Palpe la temperatura de los pies.
  - Explore los pulsos de las arterias dorsal del pie y tibial posterior. Si están ausentes solicite estudios Doppler para evaluar el índice de presión tobillo-brazo (cap. 6).
- Explore para detectar neuropatía periférica: utilice un monofilamento de nailon que se tuerza con una fuerza de 10 g para aplicar un estímulo estándar y reproducible. La técnica y los mejores puntos a estudiar se muestran en la figura 5.12. Evite las zonas de callo no tratado.

Hallazgos anormales

Se produce pérdida de cabello y distrofia ungueal en la isquemia, que produce cambios nutricionales. Puede haber fisuras cutáneas o infección por tiña («pie de atleta»). El arco plantar

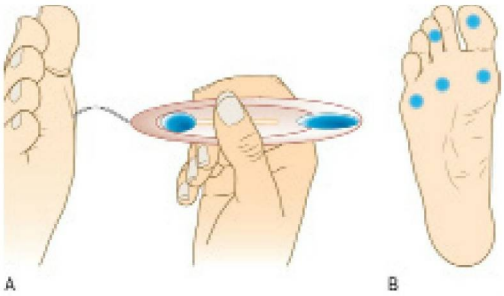

Fig. 5.12 Estudio sensitivo del pie diabético con monofilamento. **(A)** Técnica. **(B)** Puntos con máximo riesgo (dedos y cabezas de los

puede ser excesivo en la neuropatía o puede estar hundido (planta de mecedora). En ambas situaciones hay presiones anómalas y aumenta el riesgo de ulceración plantar.

En la neuropatía los pies están calientes y en la isquemia están fríos.

Hay neuropatía sensitiva si el paciente no puede percibir el monofilamento en ninguno de los puntos estudiados. Esto significa pérdida de la sensibilidad dolorosa protectora y es un factor predictivo de ulceración futura.

La artropatía de Charcot supone desorganización de la arquitectura del pie, inflamación aguda, fractura y adelgazamiento óseo, habitualmente en un paciente con neuropatía pero con una vascularización relativamente buena en la extremidad inferior. Se manifiesta de manera aguda como un pie rojo, caliente y tumefacto, y muchas veces es imposible distinguirlo clínicamente de una infección.

www.medilibros.com

Evaluación del riesgo

- Bajo: no hay factores de riesgo (sin pérdida de sensibilidad, vasculopatía periférica ni otros factores de riesgo).
- Moderado: hay un factor de riesgo.
- Elevado: ulceración o amputación previa, o más de un factor de riesgo.
- Activo: ulceración, infección progresiva, isquemia crítica, pie rojo, caliente y tumefacto por motivos no explicados.

HIPÓFISIS

Anatomía

La hipófisis es una glándula que descansa sobre la silla turca en la base del cráneo, debajo del hipotálamo. Un pliegue de la duramadre la cruza (diafragma selar), con los espacios aéreos esfenoidales por debajo y el quiasma óptimo por encima. La hipófisis tiene dos lóbulos:

- Anterior, que segrega varias hormonas (corticotropina [ACTH], prolactina, hormona del crecimiento [GH], tirotropina y gonadotropinas [hormona luteinizante, LH] y hormona estimulante de los folículos [FSH]).
- Posterior: una extensión del hipotálamo que segrega vasopresina (hormona antidiurética) y oxitocina.

Acromegalia

Unos tumores hipofisarios segregan un exceso de GH. Antes de la pubertad, cuando se cierran las epífisis de los huesos largos, se produce gigantismo; después de la pubertad causa

© Elsevier. Fotocopiar sin autorización es un delito.

booksmedicos.org

www.medilibros.com

Fig. 5.13 Complicaciones del pie diabético. (A) Úlcera del pie infectada con celulitis linfangitis ascendente. **(B)** Pie isquémico: gangrena digital. **(C)** Artropatía de Charcot con úlcera plantar. **(D)** Ulcera neuropática (úlcera por decúbito debajo de la cabeza del metatarsiano).

acromegalia. La GH estimula una producción excesiva por el hígado del factor de crecimiento similar a insulina 1, que es responsable de la mayoría de las manifestaciones clínicas.

Anamnesis

Pregunte por los síntomas más frecuentes: cefalea y sudoración excesiva.

¿Ha observado el paciente (o con más frecuencia un familiar o un amigo) cambios en sus rasgos faciales? Las fotografías obtenidas varios años antes pueden ser útiles para identificar los cambios y el inicio de la enfermedad.

¿Ha notado el paciente un aumento de la talla de los zapatos, los anillos o los guantes (cuadro 5.5)?

EBE 5.5 Acromegalia

Las manifestaciones clínicas, como el síndrome del túnel carpiano y la apnea del sueño, con rasgos faciales toscos asociados y otros síntomas como cefalea, sudoración, aumento de la talla del anillo o del zapato, deben plantear la posibilidad de acromegalia.

Reddy R, Hope S, Wass J. Acromegaly: easily missed? BMJ 2010;341:400-401.

booksmedicos.org

Fig. 5.14 **Acromegalia. (A)** Facies típica. **(B)** Separación de las piezas dentales inferiores. **(C)** Manos grandes y carnosas. **(D)** Ensanchamiento de los pies.

www.medilibros.com

Secuencia de la exploración

- Mire la cara para detectar rasgos toscos, piel grasienta y gruesa, aumento del tamaño de la nariz, prognatismo (protrusión de la mandíbula) y separación de las piezas dentales inferiores (fig. 5.14A, B).
- Explore las manos y los pies. Busque aumento del tamaño de las partes blandas y complicaciones debidas a este fenómeno, como ajuste apretado de anillos y zapatos, síndrome del túnel carpiano (fig. 5.14C, D).
- Evalúe los campos visuales: la extensión del tumor puede comprimir el quiasma óptico, lo que produce defectos del campo visual, especialmente hemianopsia bitemporal (fig. 12.3).
- Mida la PA y realice un análisis de orina. Muchas veces se asocia a hipertensión y diabetes mellitus.

Hipopituitarismo

El hipopituitarismo anterior se debe a compresión de la hipófisis por un macroadenoma, a un infarto después del parto (síndrome de Sheehan), a un traumatismo craneoencefálico grave o a radioterapia craneal.

Aparte de la cefalea por distensión de la tienda de la hipófisis y las alteraciones visuales, las manifestaciones clínicas dependen de la carencia de las hormonas implicadas de la hipófisis anterior. Pueden estar afectadas hormonas individuales o múltiples hormonas, por lo que hace falta el interrogatorio sobre la función tiroidea, corticosuprarrenal y sexual.

Secuencia de la exploración

Busque:

- Palidez cutánea extrema (una combinación de anemia leve y carencia de hormona estimuladora de los melanocitos).
- Ausencia de vello axilar.
- Reducción o ausencia de vello sexual secundario (por carecer de gonadotropinas) (fig. 5.15).
- Atrofia testicular.
- Explore los ojos para detectar defectos de campo visual (la mayoría de las veces hemianopsia bitemporal), atrofia óptica o alteraciones de pares craneales (III, IV y VI) producidos por un tumor que comprime el quiasma óptico, el nervio óptico o el seno cavernoso.

© Elsevier. Fotocopiar sin autorización es un delito.

booksmedicos.org

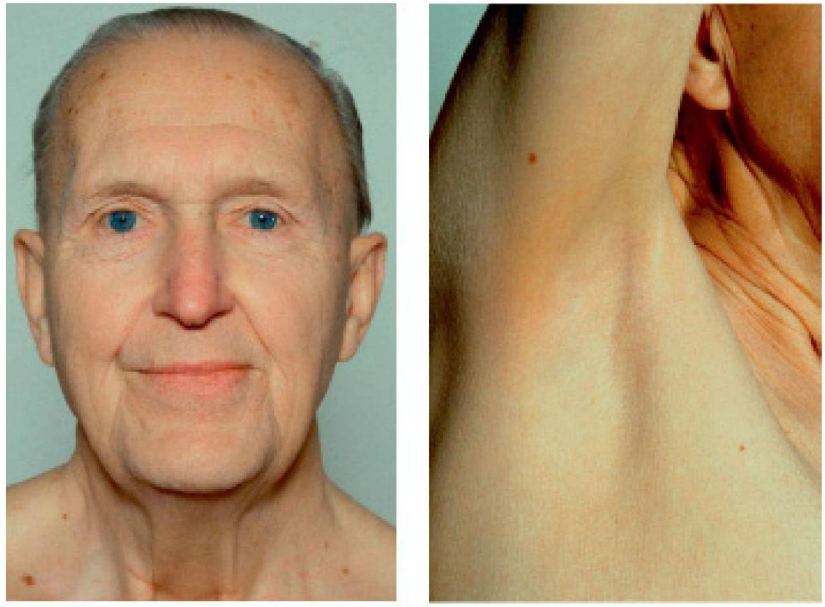

A B

Fig. 5.15 **Hipopituitarismo. (A)** Hipopituitarismo por un adenoma hipofisario (obsérvese la piel fina y pálida). **(B)** Ausencia de vello axilar.

GLÁNDULAS SUPRARRENALES

Anatomía

Las glándulas suprarrenales son pequeños órganos piramidales que están situados inmediatamente por encima de los riñones, sobre su superficie posterointerna. La médula suprarrenal forma parte del sistema nervioso simpático y segrega catecolaminas. La corteza suprarrenal segrega cortisol, mineralcorticoides y andrógenos.

Síntomas y definiciones

Síndrome de Cushing

El síndrome de Cushing está causado por un exceso de exposición a corticoides exógenos o endógenos. La mayoría de los casos son iatrogénicos, debidos a efectos secundarios del tratamiento con corticoides. El Cushing endógeno suele ser consecuencia de un microadenoma hipofisario productor de ACTH. Otras causas son un tumor suprarrenal primario y la secreción «ectópica» de ACTH.

Los efectos catabólicos de los esteroides provocan una degradación hística generalizada (sobre todo de la piel, el músculo y el hueso) con acumulación central de la grasa corporal. Son habituales la miopatía proximal, las fracturas por fragilidad, la púrpura espontánea, el adelgazamiento de la piel y la susceptibilidad a la infección (fig. 5.16). Los pacientes pueden tener hipertensión.

Secuencia de la exploración

- Mire la cara y el aspecto general para buscar obesidad central y una cara redonda (fig. 5.16).
- Explore la piel para detectar adelgazamiento, hiperpigmentación, acné, hirsutismo, hematomas, estrías (especialmente abdominales) y signos de infección o retraso en la curación de las heridas.
- Determine la PA.
- Explore las piernas para detectar debilidad muscular proximal y edema.
- Explore los ojos para detectar cataratas y cambios hipertensivos (fig. 6.16).
- Realice un análisis de orina (cuadro 5.6).

EBE 5.6 Síndrome de Cushing

Los hematomas fáciles, la plétora facial, la miopatía proximal y las estrías anchas de color violáceo son los datos que mejor discriminan el síndrome de Cushing, aunque estos hallazgos no tienen una sensibilidad elevada. Además, muchas manifestaciones del síndrome de Cushing son frecuentes en la población general y tienen menos capacidad discriminativa, como obesidad, almohadilla grasa dorsocervical, edema, acné e hirsutismo.

Nieman LK, Biller BMK, Findling JW y cols. The diagnosis of Cushing's syndrome: an Endocrine Society clinical practice guideline. J Clin Endocrinol Metab 2008;93:1526-1540.

Enfermedad de Addison

La enfermedad de Addison se debe a una secreción insuficiente de cortisol, por lo general secundaria a la destrucción autoinmunitaria de la corteza suprarrenal. Los síntomas habitualmente son inespecíficos, aunque puede haber debilidad, calambres musculares, náuseas, vómitos y diarrea o estreñimiento.

booksmedicos.org

Fig. 5.16 **Síndrome de Cushing. (A)** Facies cushingoide. **(B)** Después de la cirugía hipofisaria curativa. **(C)** Manifestaciones típicas: cara redonda, obesidad central, emaciación muscular proximal y estrías cutáneas. **(D)** Adelgazamiento cutáneo: púrpura producida por la pulsera del reloj debido a la presión.

Secuencia de la exploración

- Busque signos de pérdida de peso.
- Explore toda la superficie cutánea para detectar una pigmentación anormal o excesiva, que es más llamativa en áreas expuestas al sol y en epitelio sometido a traumatismos: pliegues cutáneos, mucosa bucal y cicatrices recientes (fig. 5.17A-C). La pigmentación excesiva está producida por la hormona estimuladora de los melanocitos en la insuficiencia suprarrenal primaria. Es más llamativa en europeos blancos. Se produce vitíligo (despigmentación de áreas cutáneas) en el 10-20% de los casos de enfermedad de Addison (fig. 5.17D).
- Mida la PA y estudio para detectar hipotensión postural. La hipotensión y la hipotensión postural se deben a una reducción de los efectos de los mineralcorticoides.

© Elsevier. Fotocopiar sin autorización es un delito.

booksmedicos.org

Fig. 5.17 **Enfermedad de Addison. (A)** Pigmentación facial. **(B)** Pigmentación bucal. **(C)** Pigmentación de los pliegues cutáneos. **(D)** Vitíligo: particularmente llamativo debido a la pigmentación addisoniana de la piel «normal».

GÓNADAS

Estas glándulas segregan hormonas sexuales (estrógenos y testosterona) en respuesta a la liberación de gonadotropinas (FSH y LH) por la hipófisis. También contienen las células germinales.

Síntomas y definiciones

El síndrome de Klinefelter (47XYY) es la causa más común de hipogonadismo primario en los hombres (1:600 niños nacidos vivos). El diagnóstico puede retrasarse hasta etapas posteriores de la vida, y es entonces cuando pueden observarse las características de la deficiencia prolongada de testosterona. Observe si el paciente tiene una piel facial suave, finamente arrugada sin pelo y ginecomastia, y examine los genitales (el vello púbico es con frecuencia escaso o inexistente y los testículos tienen un volumen <3 ml; fig. 5.18).

El hirsutismo es habitual en las mujeres con síndrome del ovario poliquístico (fig. 5.19). La virilización es la recesión temporal del cabello del cuero cabelludo, la profundización de la voz, la atrofia mamaria, el aumento de la masa muscular y la clitoromegalia (fig. 5.20). Cuando se produce en mujeres con una historia corta de hirsutismo grave indica un posible tumor secretor de testosterona.

booksmedicos.org

A B

Fig. 5.18 Síndrome de Klinefelter. (A) Piel facial hipogonadal. **(B)** Ginecomastia, disminución del vello púbico y testículos pequeños.

A

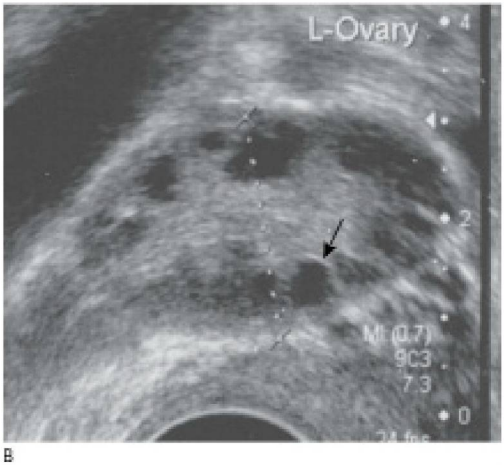

B

Fig. 5.19 Síndrome del ovario poliquístico. (A) Hirsutismo facial. **(B)** Observación en la ecografía de un ovario poliquístico (flecha).

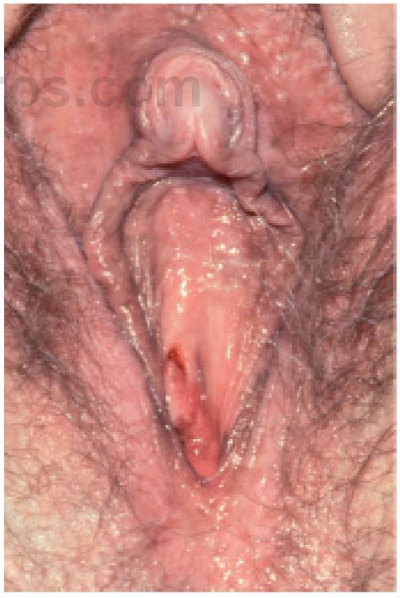

Fig. 5.20 Tumor ovárico secretor de testosterona. Clitoromegalia.

© Elsevier. Fotocopiar sin autorización es un delito.

www.medilibros.com

booksmedicos.org

A

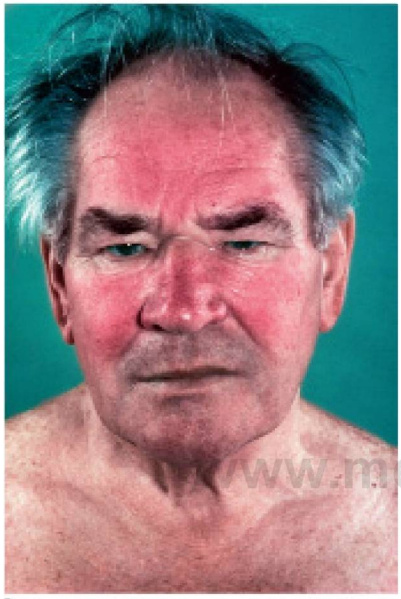

B

Fig. 5.21 **Síndrome carcinoide. (A)** Rubefacción carcinoide aguda. **(B)** Telangiectasia crónica.

OTROS TRASTORNOS ENDOCRINOS

Síndrome carcinoide

Las metástasis hepáticas de tumores carcinoides del intestino delgado liberan sustancias químicas vasoactivas a la circulación sistémica que causan rubefacción, diarrea y broncoespasmo. Inclinarse, el ejercicio o incluso la palpación de un hígado hipertrofiado pueden inducir el típico rubor cutáneo. Después de muchos años de rubefacción carcinoide aparece telangiectasia facial permanente (fig. 5.21).

INTEGRACIÓN DE LA INFORMACIÓN

Debido a la amplia variedad de las manifestaciones clínicas debe mantenerse alerta ante la posibilidad de una enfermedad endocrina cuando observe manifestaciones inespecíficas. Tal vez más que en cualquier otra área de la medicina es importante el reconocimiento de patrones.

Abordaje estructurado de la exploración endocrinológica general

Secuencia de la exploración

Observe cuidadosamente el aspecto general, los modales y el hábito del paciente para obtener indicios diagnósticos:

- ¿Está inquieto y agitado (hipertiroidismo) o lento y letárgico (hipotiroidismo)?
- Mida la altura y el peso y calcule el índice de masa corporal. Utilice un estadiómetro en niños y adolescentes (fig. 15.20). Si el paciente es obeso, ¿la adiposidad tiene distribución central, como en el síndrome de Cushing y la carencia de GH?
- Busque una cifosis torácica, que puede ser un signo de aplastamiento vertebral osteoporótico.
- Inspeccione la cara y los ojos para hacer un diagnóstico endocrino (en el acto) (figs. 5.4A, 5.7A, 5.14A, 5.16A, 5.17A y 5.18A).
- Explore la boca para detectar un crecimiento excesivo de la mandíbula y la lengua (acromegalia) y pigmentación de la mucosa bucal (enfermedad de Addison).
- Explore las manos: el apretón de manos inicial puede indicar un diagnóstico, como temblor y sudoración palmar en el hipertiroidismo. Busque un crecimiento excesivo de las partes blandas (acromegalia) y dismorfia (longitud anormal de los metacarpianos en el seudohipoparatiroidismo), pigmentación de los pliegues cutáneos (enfermedad de Addison) y emaciación de los músculos tenares por síndrome del túnel carpiano (hipotiroidismo, acromegalia) (fig. 14.29B).
- Explore toda la superficie cutánea: busque palidez anormal (hipopituitarismo), vitíligo, pigmentación cutánea o de cicatrices (enfermedad de Addison) y plétora (síndromes de Cushing y carcinoide). Los pacientes con síndrome de Cushing muchas veces tienen una piel fina y frágil con hematomas después de traumatismos triviales (fig. 5.16D). Inspeccione las axilas y las ingles para detectar acantosis nigricans (obesidad, diabetes mellitus) (fig. 5.11A).
- ¿El vello corporal es normal en cuanto a calidad y cantidad? Busque hirsutismo en mujeres (síndrome del ovario poliquístico; fig. 5.19) y pérdida de cabello en las axilas y las ingles (hipopituitarismo) (fig. 5.15B).
- Evalúe la frecuencia, el ritmo y el volumen del pulso. La taquicardia y la fibrilación auricular pueden indicar tirotoxicosis.
- Registre la PA. La hipertensión es una manifestación de varias enfermedades endocrinas, como síndrome de Cushing, feocromocitoma, síndrome de Conn (hiperaldosteronismo primario) (cuadro 5.1). Se produce hipotensión postural en la insuficiencia suprarrenal.
- Explore los ojos: busque manifestaciones de enfermedad tiroidea. Evalúe la agudeza visual y realice un estudio del fondo de ojo en pacientes con diabetes mellitus. Evalúe la agudeza visual y los campos visuales en pacientes con sospecha de tumor hipofisario (para detectar hemianopsia bitemporal por compresión del quiasma óptico). Busque atrofia óptica en pacientes con compresión crónica de la vía óptica (fig. 12.31A).
- Explore el cuello para detectar bocio. Si está presente describa su tamaño, superficie y consistencia.
- Busque ginecomastia (frecuente en el síndrome de Klinefelter; fig. 5.18) y galactorrea: aplique suavemente un masaje en el tejido mamario hacia el pezón para ver si se exprime leche. Explique de antemano por qué realiza esa exploración y observe cuidadosamente al paciente, porque esto puede ser incómodo.

booksmedicos.org

- Explore el abdomen: busque estrías violáceas (síndrome de Cushing). El síndrome carcinoide se asocia a un hígado nodular palpable, que algunas veces está aumentado de tamaño masivamente. En ocasiones se pueden palpar los tumores suprarrenales, aunque ha de tener precaución si sospecha feocromocitoma porque la palpación puede precipitar un paroxismo hipertensivo.
- Inspeccione las piernas para detectar mixedema pretibial (enfermedad de Graves; fig. 5.4D), emaciación o debilidad muscular proximal (síndrome de Cushing e hipertiroidismo) y retraso de los reflejos tendinosos (hipotiroidismo).
- Explore los pies para detectar signos de neuropatía diabética, isquemia y úlceras.
- Explore los genitales externos. Inspeccione la cantidad de vello púbico y realice la estadificación puberal de todos los adolescentes utilizando la gradación de Tanner (cap. 10). En hombres registre el tamaño y la consistencia testiculares. En mujeres busque manifestaciones de virilización.
- Analice en la orina la glucosa, las cetonas, las proteínas y los nitritos.
- Una evaluación psicológica formal puede ser adecuada en algunos pacientes (síndrome de Cushing, hiperparatiroidismo).

PRUEBAS COMPLEMENTARIAS

Determine las concentraciones séricas de las hormonas para valorar la hiperactividad o la hipoactividad. Las pruebas de supresión pueden determinar si la secreción hormonal es autónoma. Las pruebas de estimulación valoran la reserva hormonal (o su carencia en los estados de deficiencia). Las técnicas de imagen actuales permiten visualizar pequeños tumores endocrinos, en ocasiones de pocos milímetros de diámetro (cuadro 5.7 y fig. 5.22).

5.7 Pruebas complementarias en las enfermedades endocrinas

Prueba	Indicación/comentario
Cabecera del paciente	
Análisis de orina	Glucosuria en la diabetes mellitus Proteinuria en la lesión renal hipertensiva
Glucosa en sangre capilar	Elevada en la diabetes mellitus
Sangre	
Calcio	Elevado en el hiperparatiroidismo
Tiroxina libre	Elevada en el hipertiroidismo Baja en el hipoparatiroidismo
Tirotropina	Indetectable en el hipertiroidismo Elevada en el hipotiroidismo primario
Cortisol sérico	Bajo en el hipocorticismo, habitualmente con reducción de la respuesta a corticotropina Pérdida del ritmo diurno en el síndrome de Cushing Reducción de la supresión con cortisona en el síndrome de Cushing
Gonadotropinas	Elevadas en el hipogonadismo primario en ambos sexos
Estudios de imagen	
Ecografía	Tiroides, paratiroides, ovario, testículo
Resonancia magnética	Hipófisis, páncreas
Tomografía computarizada	Páncreas, suprarrenal
Medicina nuclear	Tiroides (^{123}I), paratiroides (^{99m}Tc-sesta-MIBI), suprarrenales (^{123}I-mIBG), tumores neuroendocrinos (^{123}I-octreótida)
Tomografía por emisión de positrones (PET)	Tumores tiroideos y neuroendocrinos
Técnicas invasivas	
Citología por aspiración con aguja fina	Nódulo tiroideo
Muestra de seno petroso inferior para medir corticotropina (ACTH)	Síndrome de Cushing dependiente de ACTH

www.medilibros.com

© Elsevier. Fotocopiar sin autorización es un delito.

booksmedicos.org

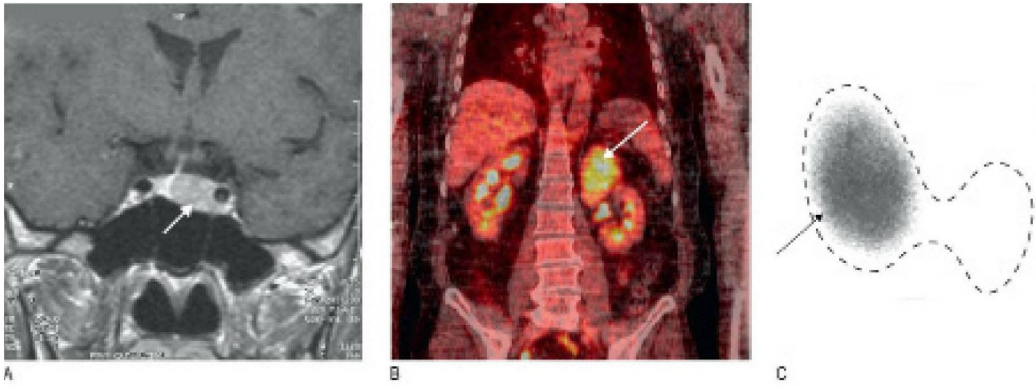

Fig. 5.22 **Técnicas de imagen en patología endocrina. (A)** Resonancia magnética en la que se observa un macroadenoma hipofisario (flecha). **(B)** Tomografía computarizada por emisión de positrones en la que se observa un cáncer suprarrenal (flecha). **(C)** En la gammagrafía con ^{99m}tecnecio se confirma un adenoma tiroideo tóxico unilateral (flecha); la línea de puntos muestra el contorno de la glándula tiroides.

booksmedicos.org

Neil Grubb
James Spratt
Andrew Bradbury

Aparato cardiovascular 6

EXPLORACIÓN CARDIOVASCULAR 98

CORAZÓN 99

Anatomía 99
Válvulas cardíacas 99

Síntomas y definiciones 99
Dolor y molestia torácicos 99
Disnea (dificultad respiratoria) 101
Palpitaciones 102
Síncope 103
Edema 104
Otros síntomas 105

Historia clínica 105
Motivo de consulta 105

Exploración física 106
Exploración general 106
Presión arterial 112
Presión venosa yugular y forma de la onda 114
Precordio 116

Integración de la información 124

Pruebas complementarias 124
Electrocardiografía (ECG) 124

SISTEMA VASCULAR PERIFÉRICO 127

Sistema arterial periférico 127

Manifestaciones clínicas 127
Extremidad inferior 127
Accidente cerebrovascular 129
Síntomas abdominales 130

Historia clínica 131

Exploración física 131

Sistema venoso periférico 134

Manifestaciones clínicas 134
Dolor 134
Tumefacción 134
Discromía 134
Úlcera venosa crónica 135
Trombosis venosa profunda 135
Tromboflebitis venosa superficial 136

www.medilibros.com

© 2014. Elsevier España, S.L. Reservados todos los derechos
booksmedicos.org

EXPLORACIÓN CARDIOVASCULAR

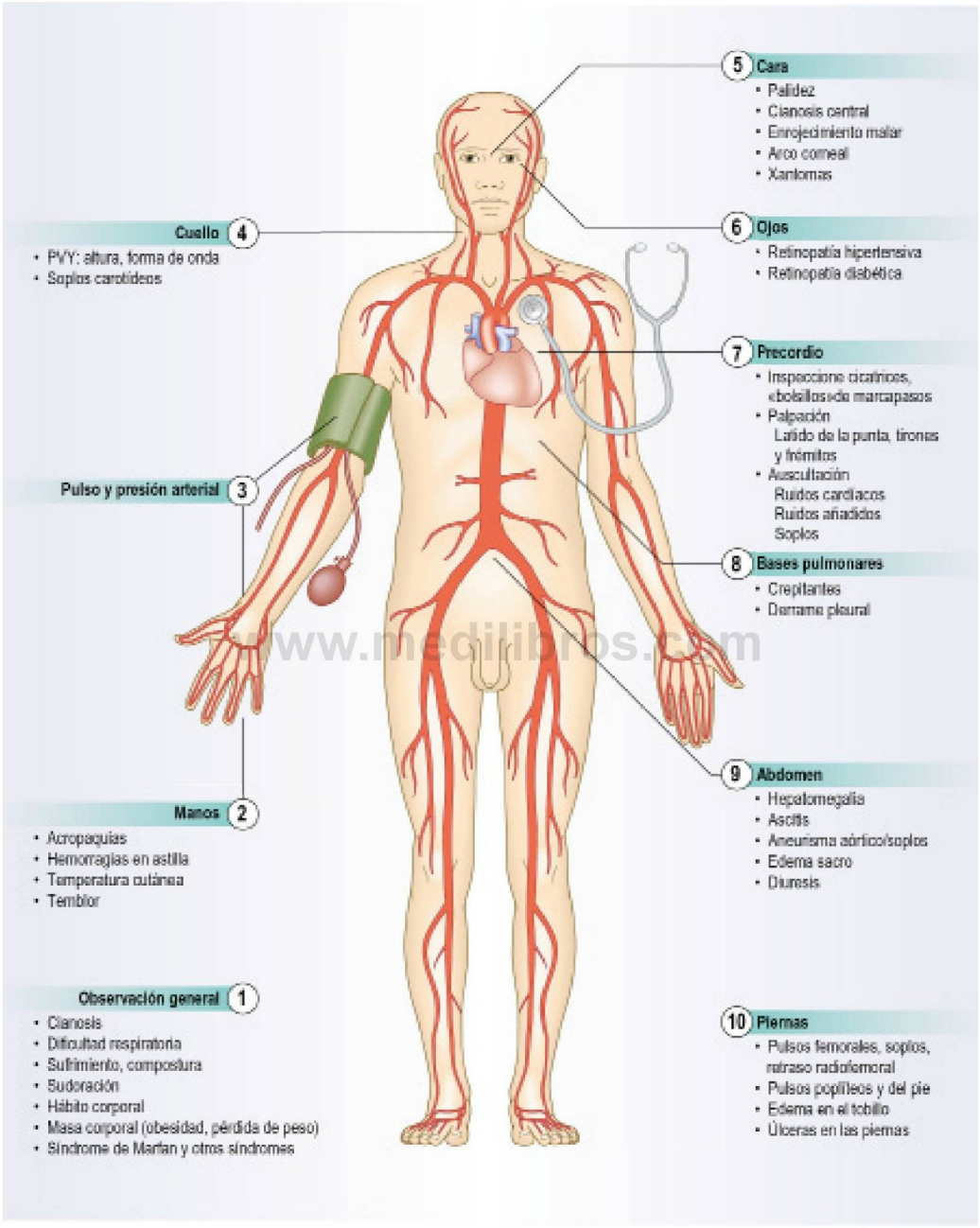

www.medilibros.com

booksmedicos.org

CORAZÓN

ANATOMÍA

El corazón consta de dos bombas musculares que trabajan en serie cubiertas por un saco seroso (pericardio) que permite el libre movimiento con cada latido cardíaco y con la respiración. El corazón envía sangre a las circulaciones pulmonar y sistémica (fig. 6.1). El corazón derecho (aurícula y ventrículo derechos) bombea sangre desoxigenada que retorna por el sistema venoso sistémico a la circulación pulmonar a unas presiones relativamente bajas. El corazón izquierdo (aurícula y ventrículo izquierdos) recibe sangre de los pulmones y la bombea al cuerpo, a los tejidos, a presiones más altas (fig. 6.2). El músculo cardíaco (miocardio) es más grueso en los ventrículos que en las aurículas y en el ventrículo izquierdo que en el derecho, para generar mayores presiones.

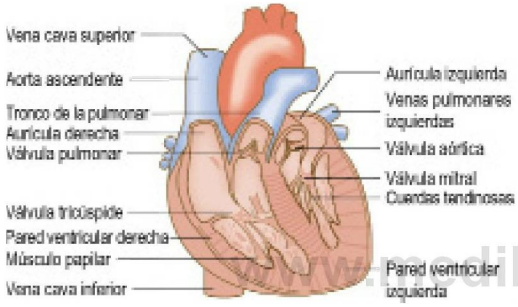

Fig. 6.1 Cavidades y válvulas cardíacas.

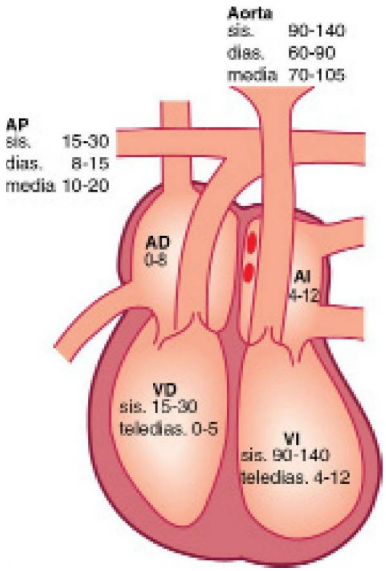

Fig. 6.2 **Presiones en reposo normales (mmHg) en el corazón y los grandes vasos.** AD, aurícula derecha; AI, aurícula izquierda; AP, arteria pulmonar; dias., diastólico; sis., sistólico; telediás., telediastólico; VD, ventrículo derecho; VI, ventrículo izquierdo.

Válvulas cardíacas

Las válvulas auriculoventriculares (tricúspide en el lado derecho, mitral en el izquierdo) separan las aurículas de los ventrículos. Están insertadas a los músculos papilares en el miocardio ventricular mediante cuerdas tendinosas (fig. 6.1) que previenen que se prolapsen en las aurículas cuando se contraen los ventrículos. La válvula pulmonar en el lado derecho del corazón y la válvula aórtica en el izquierdo separan los ventrículos de los sistemas pulmonar y sistémico, respectivamente. Cada una de ellas tiene tres valvas semilunares, llamadas válvulas semilunares. La contracción cardíaca está coordinada por grupos de células especializadas (fig. 6.3). Las células del nódulo sinoauricular actúan como marcapasos cardíaco. La posterior propagación por el corazón asegura que la contracción auricular haya finalizado antes de que comience la contracción ventricular (sístole). Al final de la sístole se abren las válvulas auriculoventriculares, permitiendo que el flujo de la sangre de las aurículas rellene los ventrículos (diástole).

SÍNTOMAS Y DEFINICIONES

Véase el cuadro 6.1.

Dolor y molestia torácicos

El dolor y la molestia torácicos son síntomas cruciales debido a su asociación con patología grave como arteriopatía coronaria y disección aórtica. Realice una anamnesis sistemática para distinguir las causas graves de las benignas. Los pacientes a menudo refieren más molestia que dolor, y la intensidad de la molestia no refleja necesariamente la gravedad del problema subyacente. La arteriopatía coronaria puede no producir ningún síntoma en las fases tempranas, igual que en pacientes ancianos y diabéticos.

Angina de pecho

La angina de pecho es el dolor cardíaco más común. Suele estar causada por isquemia miocárdica debida a la obstruc-

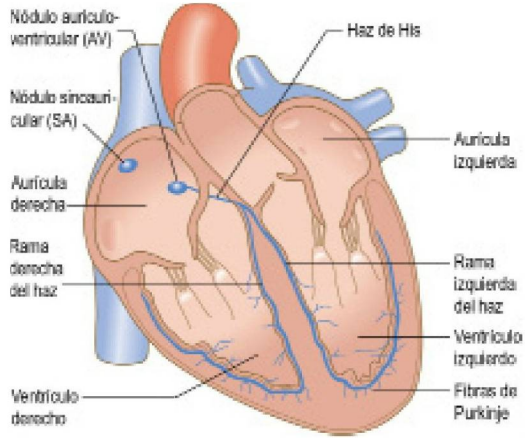

Fig. 6.3 Sistema de conducción del corazón.

© Elsevier. Fotocopiar sin autorización es un delito.

booksmedicos.org

6.1 Síntomas frecuentes de las cardiopatías

Síntoma	Causas cardiovasculares	Otras causas
Dolor torácico	Infarto de miocardio Angina Pericarditis Disección aórtica	Espasmo esofágico Neumotórax Dolor musculoesquelético
Dificultad respiratoria	Insuficiencia cardíaca Angina Embolia pulmonar Hipertensión pulmonar	Enfermedad respiratoria Anemia Obesidad Ansiedad
Palpitaciones	Taquiarritmias Extrasístoles	Ansiedad Hipertiroidismo Fármacos
Síncope/mareo	Arritmias Hipotensión postural Estenosis aórtica Miocardiopatía hipertrófica Mixoma auricular	Desvanecimientos simples Epilepsia Ansiedad
Edema	Insuficiencia cardíaca Pericarditis constrictiva Estasis venosa Linfedema	Síndrome nefrótico Hepatopatía Fármacos Inmovilidad

ción al flujo en un vaso coronario epicárdico, pero puede aparecer en afecciones como la estenosis aórtica y la miocardiopatía hipertrófica, cuando hay incremento del consumo miocárdico de oxígeno por aumento de la sobrecarga ventricular izquierda (cuadro 6.2). Habitualmente la angina se presenta como un dolor vago o sordo que se siente de modo difuso en el centro de la parte anterior de la región torácica, con una duración de menos de 10 minutos. Los pacientes describen sensación de opresión o de «banda», similar a un peso pesado, que se puede confundir con indigestión. Puede irradiarse hacia uno o los dos brazos y a la garganta, la mandíbula y los dientes (fig. 6.4). No se ve afectado por la inspiración ni por el gesto de doblarse o girarse. La intensidad de la molestia es una mala guía para el pronóstico. Se puede precipitar por cualquier situación que aumente la fuerza de la contracción cardíaca, la frecuencia cardíaca o la presión arterial (PA) y que incremente el consumo miocárdico de oxígeno. Los desencadenantes incluyen:

- Esfuerzo.
- Tiempo frío o con viento (causa vasoconstricción periférica).
- Andar cuesta arriba o transportar una carga pesada (aumenta el gasto cardíaco y la PA).
- Esfuerzo después de una comida pesada (angina posprandial) que causa redistribución del flujo de sangre en el miocardio.

La angina se alivia con el reposo y la nitroglicerina (NTG) y tiene mayor probabilidad de aparecer durante el inicio del esfuerzo. Algunos pacientes describen angina que se alivia al caminar, ya que la vasodilatación periférica durante el esfuerzo reduce la carga de trabajo miocárdica. Utilice una evaluación objetiva del efecto de la angina sobre la actividad del paciente (cuadro 6.3):

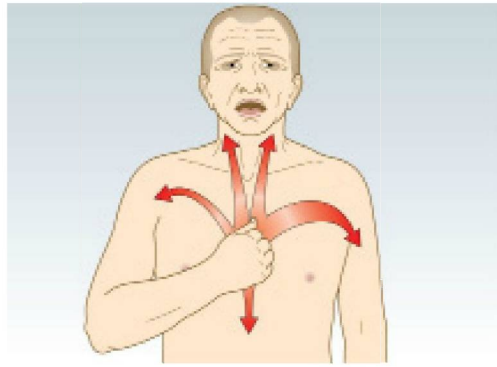

Fig. 6.4 Localización e irradiación de la angina.

- La angina inestable es la angina limitante de comienzo súbito o de intensidad, duración o frecuencia creciente. Puede aparecer con un mínimo esfuerzo o en reposo. Es una urgencia médica, ya que puede ser el preludio de un infarto de miocardio.
- La angina progresiva aparece con una frecuencia creciente con cargas de trabajo cada vez menores, pero no en reposo.
- La angina nocturna o en decúbito aparece por la noche o en posición de decúbito. Está causada por el aumento del retorno venoso o por una menor eficacia de los fármacos antianginosos, que con frecuencia se toman por la mañana, de modo que su efecto puede haber desaparecido por la noche. Indica arteriopatía coronaria grave.

Puede ser difícil distinguir entre la angina de pecho y causas extracardíacas de dolor torácico, como el dolor esofágico (cuadro 6.2).

El infarto de miocardio produce síntomas similares, pero son más intensos y prolongados que los de la angina de pecho. Otras características son inquietud, disnea y sensación de muerte inminente (angor animi). La estimulación autónoma causa sudoración, palidez, náuseas, vómitos y diarrea, sobre todo en el infarto de la pared inferior. El dolor está ausente hasta en el 30% de los pacientes con infarto de miocardio, especialmente personas de edad avanzada y con diabetes mellitus.

El dolor pericárdico es un dolor torácico en la región central anterior que empeora por la inspiración y el movimiento, sobre todo al inclinarse hacia delante. Puede confundirse con la angina, pero ambos pueden coexistir. Está causado por inflamación del pericardio secundariamente a infarto de miocardio, infección vírica, o después de cirugía, ablación por catéter, angioplastia o radioterapia.

La disección aórtica es un desgarro de la íntima aórtica que permite que la sangre penetre en la media con una presión elevada, lo que separa la pared aórtica. Generalmente se asocia a inicio súbito de un dolor lacerante muy intenso que puede irradiar a la espalda (habitualmente interescapular) y se puede asociar con estimulación autónoma intensa. Si el desgarro afecta a las arterias coronarias, craneales o de las extremidades superiores puede producir infarto de miocardio, síncope, accidente cerebrovascular y asimetría de los pulsos de las extremidades superiores. Si el desgarro se extiende a la aorta toracoabdominal puede afectar a las arterias intercostales, viscerales, lumbares, renales e ilíacas, lo que produce paraplejía, infarto mesentérico, insuficiencia renal e isquemia de las extremidades inferiores (muchas

www.medilibros.com
booksmedicos.org

6.2 Causas cardiovasculares de dolor torácico y sus características

	Angina	Infarto de miocardio	Disección aórtica	Dolor pericárdico	Dolor esofágico
Localización	Retroesternal	Retroesternal	Interescapular/ retroesternal	Retroesternal o hemitórax izquierdo	Retroesternal o epigástrico
Inicio	En 1-2 minutos	Rápido en varios minutos	Muy súbito	Gradual, el cambio de postura puede agravarlo de repente	En 1-2 minutos; puede ser súbito (espasmo)
Características	Constrictivo, pesado	Constrictivo, pesado	Lacerante o desgarrante	Intenso, «en puñalada» pleurítico	Atenazante, tenso o urente
Irradiación	En ocasiones brazos, cuello, epigastrio	A menudo brazos, cuello, mandíbula, a veces epigastrio	Espalda, entre los hombros	Hombro izquierdo o espalda	A menudo espalda, en ocasiones brazos
Manifestaciones asociadas	Dificultad respiratoria	Sudores, náuseas, vómitos, disnea, sensación de muerte inminente (angor animi)	Sudores, síncope, signos neurológicos focales, signos de isquemia de las extremidades, isquemia mesentérica	Pródromos seudogripales, disnea, fiebre	Pirosis, reflujo ácido
Duración	2-10 minutos	Prolongada	Prolongada	Inicio gradual, duración variable	Frecuente por la noche, duración variable
Factores que lo empeoran/alivian	Desencadenado por emociones, esfuerzo, especialmente en tiempo frío y ventoso. Se alivia con reposo y nitratos	El «estrés» y el ejercicio son desencadenantes poco frecuentes, habitualmente espontáneo. No se alivia con reposo ni nitratos	Espontáneo No hay maniobras que alivien el dolor	Pleurítico Sentarse/acostarse puede afectar a la intensidad Son útiles los antiinflamatorios no esteroideos (AINE)	Estar tumbado en horizontal Algunos alimentos pueden desencadenarlo No se alivia con reposo; los nitratos en ocasiones lo alivian
Intensidad	Leve a moderado	Habitualmente intenso	Muy intenso	Puede ser intenso	Habitualmente leve, aunque el espasmo esofágico puede simular un infarto de miocardio
Causa	Arteriopatía coronaria, estenosis aórtica, miocardiopatía hipertrófica	Rotura de la placa y oclusión arterial coronaria	Rotura con disección de la aorta torácica	Pericarditis (habitualmente vírica, también postinfarto de miocardio)	Espasmo esofágico, reflujo, hernia hiatal

www.medilibros.com

6.3 Clasificación funcional de la angina estable de la Canadian Cardiovascular Society

Grado 1	La actividad física habitual, como caminar y subir escaleras, no causa angina. Angina con esfuerzo vigoroso, rápido o prolongado en el trabajo o en actividades de ocio
Grado 2	Ligera limitación de la actividad ordinaria. Caminar o subir escaleras rápidamente, caminar cuesta arriba, caminar o subir escaleras después de las comidas, en tiempo frío, ventoso, bajo estrés emocional o sólo durante unas pocas horas después de despertarse
Grado 3	Limitación acusada de la actividad física ordinaria. Caminar 1-2 manzanas por terreno llano y subir menos de un tramo de escaleras en condiciones normales
Grado 4	Incapacidad para llevar a cabo cualquier actividad física sin sentir molestias; la angina puede estar presente en reposo

veces con ausencia del pulso femoral en el lado afectado si la disección se extiende hasta la arteria ilíaca). Entre los factores predisponentes están el tabaquismo, la hipertensión y trastornos del tejido conjuntivo como el síndrome de Marfan (fig. 3.28).

Disnea (dificultad respiratoria)

Existe la conciencia de que se necesita una mayor fuerza para respirar. Es normal en el esfuerzo y es patológica si aparece con un umbral significativamente menor que el esperado. La disnea es un síntoma inespecífico y puede estar causado por afecciones cardíacas, respiratorias, neuromusculares y metabólicas, o por toxinas o ansiedad (cap. 7).

La disnea puede estar causada por isquemia miocárdica y se conoce como «equivalente anginoso». Se puede producir con molestia torácica o en lugar de la misma, especialmente en pacientes ancianos y diabéticos. Tiene los mismos precipitantes que la angina y se puede aliviar con NTG. En la insuficiencia cardíaca puede asociarse con astenia. Se

© Elsevier. Fotocopiar sin autorización es un delito.

booksmedicos.org

6.4 Algunos mecanismos y causas de la insuficiencia cardíaca

Mecanismo	Causa
Reducción de la contractilidad ventricular (disfunción sistólica)	Isquemia miocárdica Infarto de miocardio Miocardiopatía Miocarditis Medicamentos con acciones inotrópicas negativas, por ejemplo betabloqueantes
Trastorno del llenado ventricular (disfunción diastólica)	Hipertrofia ventricular izquierda Pericarditis constrictiva
Aumento de las necesidades metabólicas y cardíacas	Embarazo* Anemia* Fiebre* Tirotoxicosis Fístulas arteriovenosas Enfermedad de Paget
Arritmia	Taquicardia, especialmente fibrilación auricular Bradicardia
Lesiones cardíacas valvulares o estructurales	Enfermedad de la válvula mitral y/o aórtica Enfermedad de la válvula tricúspide y/o pulmonar (infrecuente) Comunicación interventricular Miocardiopatía hipertrófica
Sobrecarga de líquido	Infusión intravenosa excesiva Medicamentos, como antiinflamatorios no esteroideos, esteroides
Otros	Enfermedad extracardíaca intercurrente en pacientes con cardiopatía

*Factores agravantes que raras veces producen insuficiencia cardíaca por sí solos.

6.5 Clasificación de la gravedad de los síntomas de insuficiencia cardíaca de la New York Heart Association

Clase I	Sin limitaciones. Una actividad física ordinaria no origina fatiga, disnea ni palpitaciones indebidas (disfunción ventricular izquierda asintomática)
Clase II	Ligera limitación de la actividad física. Estos pacientes se encuentran cómodos en reposo. Una actividad física ordinaria da lugar a fatiga, palpitaciones, disnea o angina de pecho (insuficiencia cardíaca sintomáticamente «leve»)
Clase III	Acusada limitación de la actividad física. Una actividad física menor de la ordinaria lleva a la aparición de síntomas (insuficiencia cardíaca sintomáticamente «moderada»)
Clase IV	Hay síntomas de insuficiencia cardíaca congestiva, incluso en reposo. Con cualquier actividad física se experimenta incomodidad (insuficiencia cardíaca sintomáticamente «grave»)

produce edema pulmonar (acumulación de líquido en los alvéolos) en la insuficiencia cardíaca izquierda porque el aumento en la presión telediastólica en la aurícula izquierda conduce a un aumento de la presión en las venas y capilares pulmonares (cuadro 6.4). Los pacientes con edema pulmonar agudo suelen preferir estar incorporados. Los que tienen embolia pulmonar con frecuencia se sienten más cómodos en decúbito y pueden sufrir un síncope si se tienen que incorporar. Utilice el sistema de clasificación de la New York Heart Association para valorar el grado de limitación sintomática causado por la disnea de esfuerzo de la insuficiencia cardíaca (cuadro 6.5). La embolia pulmonar y las arritmias son otras causas cardiovasculares de disnea aguda.

La ortopnea es la disnea en decúbito y es un signo de insuficiencia cardíaca avanzada. Estar en decúbito aumenta el retorno venoso, y en pacientes con deterioro funcional del ventrículo izquierdo puede precipitar edema pulmonar. Puede clasificarse la gravedad según el número de almohadas que utiliza el paciente por la noche, por ejemplo «ortopnea de tres almohadas».

La disnea paroxística nocturna es una dificultad respiratoria súbita que despierta al paciente del sueño (fig. 6.5). Está causada por la acumulación de líquido en el espacio alveolar. Los pacientes pueden atragantarse o boquear en busca de aire, sentarse en el borde de la cama y abrir las ventanas en un intento de aliviar su sufrimiento. Puede confundirse con el asma, que puede causar también disnea, tirantez torácica, tos y sibilancias nocturnas, pero los pacientes con insuficiencia cardíaca pueden tener también esputo espumoso y teñido de sangre.

La platipnea es la disnea al sentarse erguido. Es mucho menos frecuente que la ortopnea y habitualmente se asocia a desoxigenación (síndrome de platipnea-ortodesoxia). Hace falta que haya alteraciones anatómicas y funcionales. El componente anatómico habitualmente es una comunicación intracardíaca, como una comunicación interauricular. Se produce platipnea cuando aparece un cortocircuito de derecha a izquierda por el componente funcional. Éste puede ser cardíaco, como un derrame pericárdico; pulmonar, como una neumonectomía; abdominal, como cirrosis hepática; o vascular, como un aneurisma aórtico.

Palpitaciones

Las palpitaciones se manifiestan por la consciencia inesperada de que el corazón está latiendo en el tórax. Pueden ser rápidas, fuertes o irregulares, y se describen como si el corazón fuera a estallar, martilleara, aleteara, brincara, corriera o saltara. El paciente puede ser capaz de simular el ritmo percutiendo con los dedos.

Las palpitaciones pueden aparecer en el ritmo sinusal con ansiedad, con irregularidades intermitentes del latido cardíaco (p. ej., extrasístoles), o con un ritmo anormal (arritmia). No todos los pacientes con arritmia tienen palpitaciones; por ejemplo, la fibrilación auricular a menudo se produce en ancianos, pero sólo excepcionalmente da lugar a palpitaciones. La historia clínica ayuda a distinguir los diferentes tipos de palpitaciones (cuadro 6.6).

En ocasiones las personas sanas son conscientes del latido cardíaco con ritmo normal, por ejemplo después de un esfuerzo o cuando se está a la espera de una entrevista o de un examen. Esta sensación es más habitual en la cama por la noche, cuando los estímulos visuales y auditivos son mínimos y las sensaciones viscerales son más perceptibles. Los individuos delgados pueden notarlo al estar acostados del lado izquierdo.

Las palpitaciones se pueden inducir con una ingesta excesiva de cafeína y de nicotina. Diversos fármacos de venta con o sin receta pueden producir palpitaciones, entre ellos descongestionantes y antihistamínicos, igual que diversas drogas estimulantes como anfetaminas, éxtasis y cocaína. La arteriopatía carotídea puede producir un ruido similar

booksmedicos.org

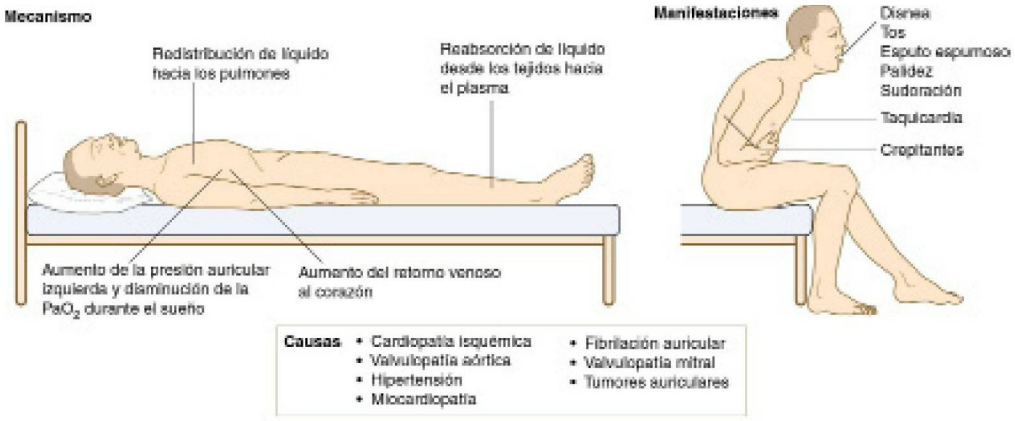

Fig. 6.5 Disnea paroxística nocturna.

6.6 Descripciones de las arritmias

	Extrasístoles	Taquicardia sinusal	Taquicardia supraventricular	Fibrilación auricular	Taquicardia ventricular
Localización	–	–	–	–	–
Inicio	Súbito	Gradual	Súbito, con «salto»	Súbito	Súbito
Características	«Salto», pérdida de latido o aleteo	Regular, rápida	Regular, rápida	Irregular, habitualmente rápida; más lenta en ancianos	Regular, rápida
Irradiación	–	–	–	–	–
Manifestaciones asociadas	Ninguna	Ansiedad	Poliuria, mareo, tirantez torácica	Poliuria, disnea. Síncope infrecuente	Presíncope, síncope, tirantez torácica
Duración	Breve	Varios minutos	De minutos a horas	Variable	Variable
Factores que la empeoran/ alivian	Pueden desencadenar la fatiga cafeína y alcohol. A menudo se alivia al caminar (aumenta la frecuencia sinusal)	Puede desencadenar la del ejercicio o la ansiedad	Habitualmente en reposo, puede desencadenarse por movimientos triviales, como inclinarse. Pueden aliviar las maniobras vagales	Puede desencadenarse por ejercicio o alcohol; a menudo espontánea	Puede desencadenarse por ejercicio; a menudo espontánea
Intensidad	Leve (habitualmente)	Leve a moderada	Moderada a intensa	Muy variable, puede ser asintomática	A menudo intensa

www.medilibros.com

a un zumbido intermitente (soplo) que se oye en el lado afectado de la cabeza durante una arritmia.

Los latidos ectópicos (extrasístoles) son una causa benigna de palpitaciones en reposo y son suprimidos por el ejercicio físico. Los pacientes pueden describir «latidos perdidos», en ocasiones seguidos por un latido cardíaco particularmente fuerte. El latido ectópico se asocia a un volumen sistólico bajo y un pulso impalpable debido al llenado incompleto del ventrículo izquierdo. La posterior pausa compensadora lleva a un excesivo llenado ventricular y a una fuerte contracción en el siguiente latido.

La taquicardia supraventricular produce paroxismos súbitos de palpitaciones rápidas y regulares que en ocasiones pueden finalizar con maniobras respiratorias o con presión en el seno carotídeo. La taquicardia supraventricular a menudo se produce en pacientes jóvenes sin ninguna otra cardiopatía subyacente.

La taquicardia ventricular puede producir síntomas similares, aunque se asocia con más frecuencia a presíncope o síncope y tiende a afectar a pacientes con miocardiopatía o con infarto del miocardio previo.

Evalúe con urgencia las palpitaciones que tengan alguna manifestación de riesgo elevado, como:

- Infarto de miocardio, intervención coronaria percutánea o cirugía cardíaca reciente (<3 meses).
- Síncope o dolor torácico intenso asociado.
- Antecedentes familiares de síncope o de muerte súbita.
- Síndrome de Wolff-Parkinson-White, o canalopatía hereditaria, como el síndrome de QT largo.
- Cardiopatía estructural significativa, como miocardiopatía hipertrófica y estenosis aórtica.

Síncope

El síncope es una pérdida del conocimiento por hipoperfusión cerebral. El mareo se puede deber a vértigo o a

© Elsevier. Fotocopiar sin autorización es un delito.

booksmedicos.org

6.7 Síntomas relacionados con los medicamentos

Síntoma	Medicamentos
Disnea	Betabloqueantes en pacientes con asma Empeoramiento de la insuficiencia cardíaca por betabloqueantes, algunos antagonistas de los canales del calcio (verapamilo, diltiazem), AINE
Mareo	Vasodilatadores, como nitratos, alfabloqueantes e inhibidores de la ECA y antagonistas del receptor de la angiotensina II
Angina	Agravada por la tiroxina o anemia inducida por medicamentos, como ácido acetilsalicílico y AINE
Edema	Esteroides, AINE, algunos antagonistas de los canales del calcio, como nifedipino y amlodipino
Palpitaciones	Taquicardia y/o arritmia por tiroxina, estimulantes β_2, como salbutamol, toxicidad por digoxina, hipopotasemia por diuréticos, antidepresivos tricíclicos

AINE, antiinflamatorios no esteroideos; ECA, enzima convertidora de la angiotensina.

6.8 Causas de edema unilateral y bilateral en las piernas

Unilateral

- Trombosis venosa profunda
- Infección de tejidos blandos
- Traumatismo
- Inmovilidad (p. ej., hemiplejía)
- Linfedema

Bilateral

- Insuficiencia cardíaca
- Insuficiencia venosa crónica
- Hipoproteinemia (p. ej., síndrome nefrótico, kwashiorkor, cirrosis)
- Obstrucción linfática (p. ej., tumor pélvico, filariasis)
- Medicamentos (p. ej., AINE, nifedipino, amlodipino, fludrocortisona)
- Obstrucción de la vena cava inferior
- Deficiencia de tiamina (vitamina B_1; beriberi húmedo)
- Enfermedad de Milroy (linfedema inexplicado que aparece en la pubertad; más común en mujeres)
- Inmovilidad

desvanecimiento. El vértigo está causado por cardiopatía sólo de forma excepcional. El desvanecimiento, el síncope o la sensación de una inminente pérdida de conocimiento (presíncope) pueden tener un origen cardiovascular. Las causas principales son:

- Hipotensión postural.
- Síncope neurocardiogénico.
- Arritmias.
- Obstrucción mecánica al gasto cardíaco.

Los pacientes con vasculopatía que afecta a las arterias carótida y/o vertebral pueden tener como manifestación síntomas cerebrales no focales debidos a hipoperfusión. Los factores precipitantes comunes incluyen girar la cabeza, incorporarse rápidamente desde una postura sentada o en decúbito y comenzar un tratamiento con antihipertensivos o aumentar su dosis.

La hipotensión postural es una disminución >20 mmHg de la PA sistólica en bipedestación. Puede estar causada por hipovolemia, tratamiento con antihipertensivos (especialmente diuréticos) y vasodilatadores (cuadro 6.7) y neuropatía autonómica. La hipotensión postural es frecuente en ancianos y afecta hasta el 30% de las personas mayores de 65 años.

El síncope neurocardiogénico incluye un grupo de enfermedades producidas por unos reflejos autonómicos anormales. Un **desmayo** simple se produce en personas sanas que se ven obligadas a estar de pie durante mucho tiempo en un entorno cálido o sometidas a estímulos dolorosos o emocionales, como la visión de sangre. Se debe a una ralentización súbita de la frecuencia cardíaca (bradicardia) o a vasodilatación. Puede haber antecedentes de desmayo con pródromos de desvanecimiento, acúfenos, náuseas, sudoración y palidez facial, y oscurecimiento de la visión desde la periferia a medida que se reduce la vascularización retiniana (la parte más sensible al oxígeno del sistema nervioso). Después la persona se desliza hacia el suelo y pierde el conocimiento. Cuando se la deja en horizontal para mejorar la circulación cerebral la persona se despierta, muchas veces con rubefacción por vasodilatación y con náuseas o incluso vómitos por la hiperactividad vagal. Si los espectadores sin conocimientos mantienen a la persona erguida, la hipoperfusión cerebral continuada retrasa la recuperación y puede causar una convulsión y llevar a un diagnóstico erróneo de epilepsia.

Los desmayos frecuentes causados por estímulos menores pueden deberse a síndrome vasovagal maligno o síndrome de hipersensibilidad del seno carotídeo (SHSC). En pacientes con SHSC, una suave presión ejercida sobre el seno carotídeo puede reproducir los síntomas al desencadenar bradicardia.

Las arritmias pueden producir síncope o presíncope. La causa más frecuente es la bradiarritmia debida a enfermedad sinoauricular o a bloqueo auriculoventricular, como los episodios de Stokes-Adams. Diversos fármacos, como digoxina, betabloqueantes y antagonistas de calcio limitantes de la frecuencia, como verapamilo y diltiazem, son una causa frecuente de bradiarritmia. Las taquiarritmias supraventriculares, como la fibrilación ventricular, raras veces producen síncope. La taquicardia ventricular a menudo produce síncope o presíncope, especialmente en pacientes con deterioro de la función ventricular izquierda.

La obstrucción mecánica al gasto cardíaco, como en la estenosis aórtica grave y la miocardiopatía hipertrófica, puede obstruir el tracto de salida ventricular izquierdo y producir sincope o presíncope, especialmente al esfuerzo, cuando el gasto cardíaco no puede satisfacer las mayores necesidades metabólicas.

La embolia pulmonar puede obstruir el flujo de salida del ventrículo derecho, y es una causa de síncope recurrente que muchas veces se pasa por alto. Los tumores cardíacos, como el mixoma auricular, y la trombosis y la insuficiencia de las válvulas cardíacas protésicas son causas infrecuentes de síncope.

Edema

El exceso de líquido en el espacio intersticial causa edema (tumefacción hística). Suele ser postural y se observa especialmente alrededor de los tobillos o sobre el sacro en los pacientes encamados. Las causas más frecuentes de tumefacción de las extremidades inferiores son enfermedad venosa crónica y linfedema. Otras causas son insuficiencia cardíaca y medicamentos vasodilatadores (cuadros 6.8 y 3.16). En general, si la presión venosa yugular (PVY) no está elevada el edema no es cardiogénico.

La endocarditis infecciosa es la infección microbiana de las válvulas cardíacas (naturales o protésicas), del revestimiento de las cavidades cardíacas o de una malformación congénita, como una comunicación. El microorganismo causal habitualmente es bacteriano, aunque pueden ser hongos, rickettsias o *Chlamydia*. Las manifestaciones

booksmedicos.org

6.9 Enfermedades cardiovasculares que se manifiestan con síntomas «no cardíacos»

Sistema o aparato	Síntoma	Causa
Sistema nervioso central	Accidente cerebrovascular	Embolia cerebral Endocarditis Hipertensión
Digestivo	Ictericia Dolor abdominal	Congestión hepática secundaria a insuficiencia cardíaca Embolia mesentérica
Renal	Oliguria	Insuficiencia cardíaca

pueden ser agudas o subagudas. Se piensa que muchas características de la endocarditis infecciosa se deben a la presencia de inmunocomplejos circulantes o de émbolos, como el exantema petequial, la hematuria, las hemorragias en astilla y las embolias cerebrales. Puede haber manifestaciones como fiebre, esplenomegalia y acropaquias.

Otros síntomas

En las cardiopatías aparecen síntomas extracardíacos (cuadro 6.9). La endocarditis infecciosa puede presentarse con síntomas inespecíficos, como pérdida de peso, cansancio, fiebre y sudoración nocturna, y fibrilación auricular con síntomas y signos de embolización cerebral o sistémica (habitualmente en piernas, brazos o vísceras).

HISTORIA CLÍNICA

Las cardiopatías habitualmente se manifiestan sin alteraciones de los hallazgos físicos, por lo que la historia clínica es fundamental para hacer el diagnóstico. La exploración puede confirmar un diagnóstico cardíaco, como cuando hay un soplo o signos de insuficiencia cardíaca, pero incluso en enfermedades graves puede no haber ningún signo físico.

- Los pacientes con estenosis grave de la arteria carótida pueden no tener soplo en el cuello debido al bajo volumen del flujo.
- Los aneurismas de la aorta abdominal (AAA) grandes pueden no palparse en obesos.
- Los pacientes con trombosis venosa profunda (TVP) extensa muchas veces tienen piernas normales.

Motivo de consulta

Establezca la frecuencia, duración e intensidad de los síntomas, así como los factores que los empeoran y los alivian. Atienda de modo urgente la disnea, el dolor torácico reciente y el dolor en las extremidades inferiores. Como numerosas afecciones cardiovasculares tienen una progresión lenta, la evolución de los síntomas indica el momento de las pruebas y del tratamiento; por ejemplo, la cirugía en el caso de la arteriopatía carotídea es más eficaz poco después de un episodio cerebral, y la cirugía valvular cardíaca está indicada cuando hay síntomas significativamente limitantes.

Deterioro funcional

¿Cómo afectan los síntomas a la capacidad funcional del paciente? Determine la intensidad del esfuerzo necesario para inducir síntomas.

- ¿Los síntomas aparecen al caminar suavemente o sólo con un esfuerzo vigoroso como subir cuestas o escaleras?
- ¿Los pacientes pueden mantener el paso cuando caminan con personas de la misma edad?
- ¿Los pacientes se sienten frustrados o restringidos por su limitación sintomática?
- ¿En qué medida están limitadas las actividades domésticas (cocinar, limpiar, hacer la compra), sociales (aficiones y deportes) y laborales?

El mareo y el síncope pueden hacer que el paciente pierda la confianza y aumentar el miedo a una lesión física, y comportan implicaciones de seguridad significativas para la conducción.

El dolor en la pantorrilla al andar (claudicación intermitente) por arteriopatía en la extremidad inferior es el síntoma más frecuente de la vasculopatía periférica:

- ¿Qué distancia puede caminar el paciente antes de que aparezca el dolor? ¿El dolor aparece al andar en llano o cuesta arriba?

Antecedentes

Pregunte por antecedentes de fiebre reumática o de soplos del corazón durante la infancia o por afecciones asociadas, como:

- Hipertensión.
- Diabetes mellitus.
- Nefropatía.
- Tirotoxicosis (fibrilación auricular).
- Síndrome de Marfan (insuficiencia aórtica o disección aórtica).

En el caso de sospecha de endocarditis infecciosa pregunte por posibles causas de bacteriemia, como infecciones cutáneas, intervenciones dentales recientes, consumo de drogas por vía intravenosa y traumatismo penetrante.

Considere posibles relaciones entre enfermedades de otros órganos y sistemas y la enfermedad cardiovascular. Algunos ejemplos son pacientes con insuficiencia renal o cáncer y derrame pericárdico, fármacos citotóxicos e insuficiencia cardíaca, radioterapia y arteritis por radiación. En los pacientes con enfermedad pulmonar crónica se puede desarrollar insuficiencia cardíaca del lado derecho (corazón pulmonar) o fibrilación auricular. Las enfermedades del tejido conjuntivo, como la artritis reumatoide, se asocian con fenómeno de Raynaud (fig. 6.38) y pericarditis.

Antecedentes farmacológicos

Los medicamentos pueden causar o intensificar síntomas como disnea, dolor torácico, edema, palpitaciones o síncope (cuadro 6.7). El comienzo del tratamiento con tiroxina por hipotiroidismo puede precipitar o intensificar la angina. Las drogas como la cocaína y las anfetaminas pueden provocar arritmias, dolor torácico, arteriopatía periférica (AP) oclusiva y aneurismática e incluso infarto de miocardio. Pregunte sobre medicamentos de venta sin receta, como antiinflamatorios no esteroideos (AINE), y remedios alternativos y fitoterápicos, ya que pueden tener acciones cardiovasculares. Los betabloqueantes y los antihipertensivos pueden reducir la circulación periférica y agravar los síntomas de la claudicación intermitente.

Antecedentes familiares

Numerosos trastornos cardíacos tienen un componente genético (cuadro 6.10). Pregunte por arteriopatía coronaria prematura en familiares en primer grado (<60 años en mujeres o <55 años en hombres) o muerte súbita inexplicada a una edad temprana, lo que suscita la posibilidad de miocardiopatía o de un trastorno arrítmico hereditario. Los pacientes con trombosis venosa pueden tener trom-

© Elsevier. Fotocopiar sin autorización es un delito.

booksmedicos.org

6.10 Trastornos cardiovasculares determinados genéticamente

Defectos monogénicos	
Miocardiopatía hipertrófica Síndrome de Marfan Hipercolesterolemia familiar	Distrofias musculares Síndrome de Q-T largo Miocardiopatía ventricular derecha arritmogénica (MVCD)
Herencia poligénica	
Cardiopatía isquémica Hipertensión Diabetes mellitus de tipo 2	Hiperlipidemia Aneurisma de la aorta abdominal

bofilia hereditaria (p. ej., mutación del factor V Leiden). La hipercolesterolemia familiar se asocia con arteriopatía prematura.

Antecedentes sociales

El tabaquismo es el principal factor de riesgo de arteriopatía coronaria y AP. Obtenga una historia detallada del hábito tabáquico.

El alcohol puede provocar fibrilación auricular y se asocia con obesidad, hipertensión y miocardiopatía dilatada. Una ingesta excesiva de alcohol con una mala nutrición predispone también a AP. El consumo de drogas por vía intravenosa puede dañar las arterias y las venas periféricas, produciéndose seudoaneurismas infectados, por ejemplo de la arteria femoral común en la región inguinal, que pueden actuar como un posible origen de endocarditis infecciosa.

Antecedentes laborales

Las cardiopatías pueden alterar la actividad física y afectar al empleo. Esto puede ser una fuente de ansiedad y una indicación de tratamiento. El diagnóstico de cardiopatía o de AP tiene consecuencias significativas en ciertas actividades profesionales, como conductores comerciales y pilotos (cuadro 6.11). Los trabajadores expuestos a vibración en su trabajo debido al empleo de herramientas accionadas por aire pueden sufrir el síndrome de vibración en mano-brazo, que se manifiesta con síntomas vasoespásticos (fenómeno de Raynaud) y neurosensoriales (entumecimiento, hormigueo).

EXPLORACIÓN FÍSICA

Ajuste la secuencia y extensión de la exploración a la situación del paciente:

- Pacientes con parada cardíaca o respiratoria o que requieren atención urgente inmediata: trate primero y deje la exploración más detallada para más adelante (fig. 19.9).
- Pacientes estables: examine detalladamente primero.

Exploración general

- Observe el aspecto general del paciente. ¿Parece…:
  - encontrarse mal?
  - disneico o cianótico?
  - asustado o angustiado?
- Mida la temperatura.
- Realice un análisis de orina.

6.11 Aspectos ocupacionales de la enfermedad cardiovascular

Exposición ocupacional asociada con enfermedad cardiovascular
• Disolventes orgánicos: arritmias, miocardiopatía • Máquinas vibradoras: fenómeno de Raynaud • Dueños de bares: miocardiopatía alcohólica
Exposición ocupacional que empeora cardiopatías preexistentes
• Exposición al frío: angina, enfermedad de Raynaud • Inmersión en las profundidades marinas: embolia a través del agujero oval
Ocupaciones con requisitos elevados de idoneidad cardiovascular
• Pilotos • Conductores de vehículos de transporte público o de mercancías • Fuerzas armadas • Policía

Manos y piel

Secuencia de la exploración

- Busque manchas de nicotina (fig. 7.8).
- Busque cianosis periférica.
- Compruebe la temperatura.
- Busque acropaquias.
- Explore las uñas para detectar hemorragias en astilla (marcas lineales longitudinales de color rojizo-marrón en los dedos de manos y pies que se piensa que se deben a inmunocomplejos circulantes).
- Mire la cara palmar de las manos para detectar:
  - Lesiones de Janeway: manchas rojas indoloras que se blanquean con la presión en las eminencias tenar e hipotenar de las palmas y en las plantas de los pies.
  - Nódulos de Osler: lesiones eritematosas y elevadas dolorosas que son infrecuentes pero que se encuentran la mayoría de las veces en los pulpejos de los dedos de manos y pies.
- Explore las superficies palmares y extensoras de las manos para encontrar xantomas (nódulos amarillos en la piel o en los tendones por depósitos de lípidos).
- Busque petequias en toda la superficie cutánea.

Hallazgos normales

Las manos habitualmente están secas a temperatura ambiental. La cianosis periférica es frecuente en pacientes sanos cuando tienen las manos expuestas al frío. Una o dos hemorragias en astilla aisladas son frecuentes en personas sanas por traumatismo.

Hallazgos anormales

La fiebre es una manifestación de la endocarditis infecciosa y la pericarditis y puede producirse después de un infarto de miocardio. Tras la estimulación autónoma las manos pueden estar calientes y sudorosas; en la hipotensión y el shock pueden estar frías y húmedas.

Las hemorragias en astilla se encuentran en la endocarditis infecciosa y en algunos trastornos vasculíticos.

Un exantema petequial (producido por vasculitis), la mayoría de las veces en las piernas y las conjuntivas (fig. 6.6), es un hallazgo transitorio de la endocarditis y se puede confundir con el exantema de la enfermedad meningocócica (fig. 17.2A). Las lesiones de Janeway, los nódulos de Osler,

www.medilibros.com
booksmedicos.org

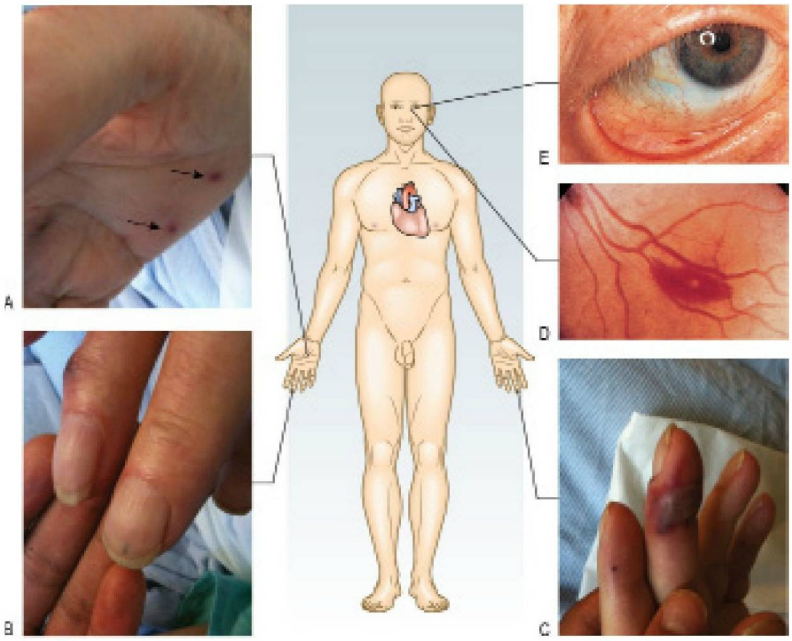

Fig. 6.6 **Manifestaciones clínicas que pueden estar presentes en la endocarditis infecciosa: (A)** lesiones de Janeway en la eminencia hipotenar (flechas), **(B)** hemorragias en astilla, **(C)** nódulos de Osler, **(D)** mancha de Roth en el fondo de ojo, **(E)** hemorragias petequiales en la conjuntiva.

los infartos en los pliegues ungueales y las acropaquias son manifestaciones infrecuentes de la endocarditis (cap. 3 y fig. 6.6).

El análisis de orina es necesario para detectar hematuria (endocarditis, vasculitis), glucosa (diabetes) y proteínas (hipertensión y nefropatía).

Cara y ojos

Secuencia de la exploración

Explore:

- La boca para detectar cianosis central.
- Los párpados para detectar xantelasmas (placas blandas de color amarillo en la región periorbitaria y en la zona media de los párpados asociadas a hiperlipidemia).
- El iris para detectar arco corneal.
- Las conjuntivas para buscar petequias.
- Explore el fondo de ojo para detectar manifestaciones de hipertensión (fig. 6.16), diabetes y manchas de Roth (hemorragias retinianas en llama con un centro «algodonoso»).

Hallazgos anormales

La cianosis central se puede deber a insuficiencia cardíaca o, raras veces, a una cardiopatía congénita, en la que se asocia a cortocircuito de derecha a izquierda y acropaquias.

Los xantelasmas son un importante factor predictivo de enfermedad cardiovascular (figs. 6.7 y 6.8A). Cuando estén presentes explore también los tendones rotuliano y aquíleo para detectar xantomas (fig. 6.8B).

El arco corneal es una coloración amarilla cremosa en el límite entre el iris y la córnea producida por depósito

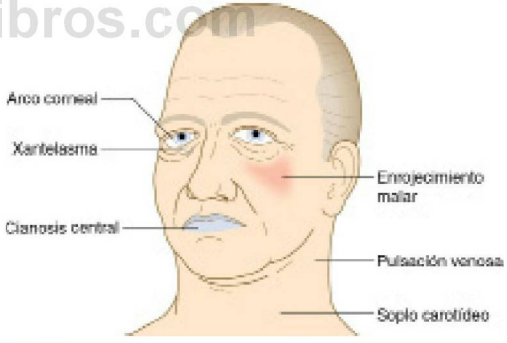

Fig. 6.7 **Datos faciales indicativos de cardiopatía.**

de colesterol. Es más frecuente en hombres y en pacientes negros (fig. 6.8C). Sin embargo, también pueden producirse xantelasmas y arco corneal en pacientes normolipémicos (cuadro 6.12).

Las manchas de Roth (fig. 6.6) están producidas por un mecanismo similar a las hemorragias en astilla y también se pueden producir en la anemia y la leucemia.

Pulsos arteriales

Anatomía

La eyección de sangre desde el ventrículo izquierdo hacia la circulación arterial sistémica (fig. 6.9) genera una onda de presión que se puede percibir como un «pulso» en los puntos en los que las arterias son superficiales o pasan por

© Elsevier. Fotocopiar sin autorización es un delito.

booksmedicos.org

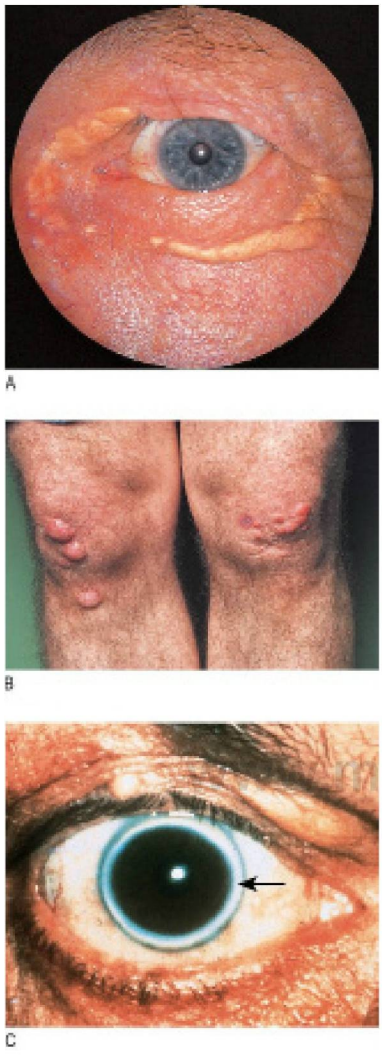

Fig. 6.8 **Manifestaciones de la hiperlipidemia. (A)** Xantelasma. **(B)** Xantomas cutáneos en las rodillas. **(C)** Arco corneal (flecha).

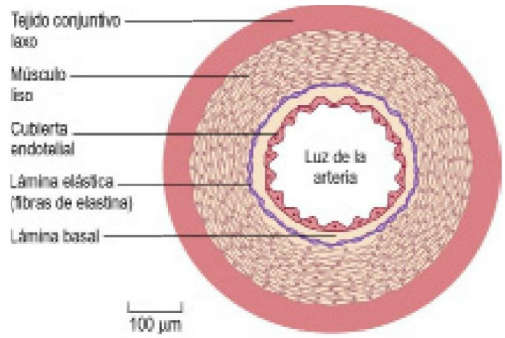

Fig. 6.9 **Corte transversal de una arteria.**

encima de hueso. Esta onda de presión no es lo mismo que el flujo sanguíneo, y viaja más rápidamente que éste. Por tanto, puede ser posible palpar un «pulso» aunque no haya flujo en la arteria que se está palpando. La forma de la onda del pulso depende de la frecuencia cardíaca, el volumen sistólico, la presencia de obstrucción del tracto de salida ventricular izquierdo, la elasticidad arterial y la resistencia periférica.

Utilice los pulsos de las arterias de mayor tamaño (braquiales, carótidas y femorales) para evaluar el volumen y las características del pulso (cuadro 6.13). Cuando explore el pulso evalúe:

- Frecuencia.
- Ritmo.
- Volumen.
- Características.

Registre los pulsos individuales como:

- Normal +.
- Reducido ±.
- Ausente –.
- Aneurismático++.

Si tiene alguna duda en relación a cuál es el pulso que está percibiendo, tome su propio pulso al mismo tiempo. Si lo que nota no está en sincronía con su pulso, es el pulso del paciente.

Pulso radial

Secuencia de la exploración

- Coloque los pulpejos de los dedos índice y medio sobre la arteria radial derecha.
- Evalúe la frecuencia del ritmo (fig. 6.10A).
- Cuente la frecuencia del pulso durante 30 segundos; multiplíquelo por 2 para obtener los latidos por minuto (lpm).
- Para detectar un pulso colapsante, primero compruebe que el paciente no tenga dolor ni restricción de movimientos en el hombro y el brazo. Palpe el pulso con la base de los dedos y después eleve verticalmente el brazo del paciente por encima de su propia cabeza (fig. 6.10B).
- Palpe simultáneamente los dos pulsos radiales, evaluando cualquier retraso entre ambos y cualquier diferencia en el volumen del pulso.
- Palpe simultáneamente los pulsos radial y femoral, reseñando una vez más cualquier asincronía y diferencia de volumen.

EBE **6.12 Factores predictivos del riesgo de enfermedad cardiovascular**

La presencia de xantelasmas predice el riesgo de infarto de miocardio, cardiopatía isquémica y muerte en la población general independientemente de factores de riesgo cardiovascular bien conocidos, como las concentraciones plasmáticas de colesterol y triglicéridos. Sin embargo, el arco corneal no es un factor de riesgo independiente.

Christofferson M, Frikke-Schmidt R, Schnohr P y cols. Xanthelasmata, arcus cornea and ischaemic vascular disease and death in the general population: prospective cohort study. BMJ 2011;343:731.

booksmedicos.org

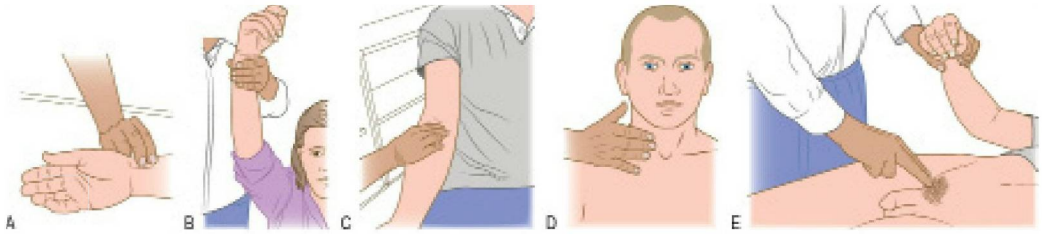

Fig. 6.10 Pulsos radial, braquial y carotídeo. (A) Localización y palpación del pulso radial. **(B)** Palpación para detectar un pulso radial colapsante. **(C)** Evaluación del pulso braquial. **(D)** Localización del pulso carotídeo derecho con los dedos de la mano. **(E)** Exploración de la arteria femoral a la vez que se explora el retraso radiofemoral.

6.13 Marcas de superficie de los pulsos arteriales

Arteria	Marca de superficie
Radial	En la muñeca, exterior al tendón del flexor radial del carpo
Braquial	En la fosa antecubital, interior al tendón del bíceps
Carótida	En el ángulo de la mandíbula, por delante del músculo esternocleidomastoideo
Femoral	Inmediatamente por debajo del ligamento inguinal, entre la espina ilíaca anterosuperior y la sínfisis del pubis (punto medioinguinal). Está inmediatamente por fuera de la vena femoral y por dentro del nervio femoral
Poplítea	Está situada en la parte posterior de la articulación de la rodilla, a la altura del pliegue poplíteo, en la profundidad de la fosa poplítea
Tibial posterior	Situada 2 cm por debajo y por detrás del maléolo interno, donde pasa por debajo del retináculo de los flexores entre el flexor largo de los dedos y el flexor largo del dedo gordo
Dorsal del pie	Pasa por fuera del tendón del extensor del dedo gordo y se palpa mejor en la extensión proximal del surco entre el primero y el segundo metatarsiano. Puede estar ausente o situada anormalmente en el 10% de los sujetos normales, y en ocasiones está «sustituida» por una arteria peronea perforante palpable

Pulso braquial

Secuencia de la exploración

- Utilice los dedos índice y medio para palpar este pulso sobre el extremo inferior del húmero, inmediatamente por encima de la articulación del codo. Evalúe las características y el volumen.

Pulso carotídeo

Algunos médicos consideran que la exploración sistemática del pulso carotídeo es inadecuada porque puede producir episodios vasculares distales como accidente isquémico transitorio, o inducir bradicardia refleja de mecanismo vagal. Sin embargo, cuando se evalúe a un paciente que pueda haber tenido una parada cardíaca, es el pulso de elección.

Si explora el pulso carotídeo realícelo con suavidad y no evalúe nunca las dos arterias carótidas a la vez.

Secuencia de la exploración

- Explique lo que va a realizar.
- El paciente debe estar en semidecúbito por si se produce bradicardia refleja.
- Coloque suavemente las puntas de los dedos entre la laringe y el borde anterior del músculo esternocleidomastoideo y palpe el pulso (fig. 6.10D).
- Ausculte para detectar soplos sobre las dos arterias carótidas utilizando el diafragma del estetoscopio durante una pausa en inspiración.

Pulso femoral

Secuencia de la exploración

- Cuando sea posible el paciente debe estar en decúbito supino y debe explicarle lo que va a realizar.
- Coloque de los dedos índice y medio sobre la arteria femoral, que está inmediatamente inferior al punto medio entre la espina ilíaca anterosuperior y el pubis (fig. 6.10E).
- Explore para detectar retraso radiofemoral (coartación aórtica; fig. 6.11) palpando simultáneamente el pulso radial.
- Ausculte para detectar soplos sobre las dos arterias femorales utilizando el diafragma del estetoscopio.

Hallazgos normales

Frecuencia Valore la frecuencia del pulso en el contexto clínico. Una frecuencia de 40 lpm puede ser normal en un adulto joven con buena salud, mientras que una frecuencia del pulso de 65 lpm puede ser anormalmente baja en el marco de la insuficiencia cardíaca aguda. La frecuencia cardíaca en reposo normalmente es de 60-90 lpm.

La bradicardia es una frecuencia del pulso <60 lpm; la taquicardia es una frecuencia del pulso >100 lpm.

Ritmo El ritmo sinusal se origina en el nódulo sinoauricular y produce un ritmo regular (fig. 6.12A). Varía ligeramente con el ciclo respiratorio, mediado por el nervio vago, y esto es más pronunciado en niños, adultos jóvenes y atletas (arritmia sinusal). En inspiración disminuye el tono parasimpático y aumenta la frecuencia cardíaca; en espiración disminuye la frecuencia cardíaca (cuadro 6.14).

© Elsevier. Fotocopiar sin autorización es un delito.

booksmedicos.org

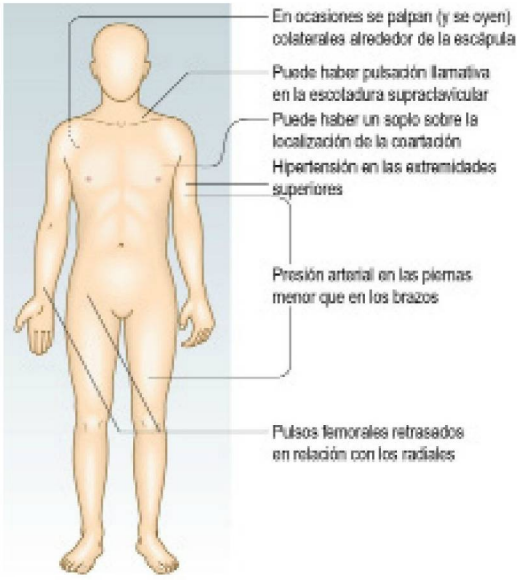

Fig. 6.11 Manifestaciones de la coartación aórtica.

6.14 Efectos hemodinámicos de la respiración

	Inspiración	Espiración
Frecuencia del pulso/cardíaca	Se acelera	Se ralentiza
Presión arterial sistólica	Disminuye (hasta 10 mmHg)	Aumenta
Presión venosa yugular	Disminuye	Aumenta
Segundo ruido cardíaco	Se desdobla	Se fusiona

www.medilibros.com

Volumen El volumen se refiere al grado percibido de pulsación y refleja la presión del pulso.

Carácter El carácter se refiere a la forma de onda o forma del pulso arterial.

Hallazgos anormales

Frecuencia Las causas más frecuentes de bradicardias son medicamentos, entrenamiento físico y disfunción del nódulo sinoauricular o auriculoventricular. La causa más frecuente de taquicardia es la taquicardia sinusal (cuadro 6.15).

Ritmo El pulso puede ser regular o irregular (cuadro 6.16). Si es irregular puede ser regularmente irregular, debido a una extrasístole que tiene lugar con un intervalo irregular o a un bloqueo auriculoventricular de segundo grado (fig. 6.12B). La fibrilación auricular es la causa más habitual de un pulso irregularmente irregular (cuadro 6.17 y fig. 6.12C). La frecuencia en la fibrilación auricular depende del número de latidos conducidos por el nódulo auriculoventricular. Sin tratar, la frecuencia ventricular puede ser muy rápida (hasta 200 lpm). La variabilidad de la frecuencia del pulso (y, por consiguiente, del llenado ventricular) explica por qué el volumen del pulso varía y puede haber una deficiencia de pulso, con algunos ciclos

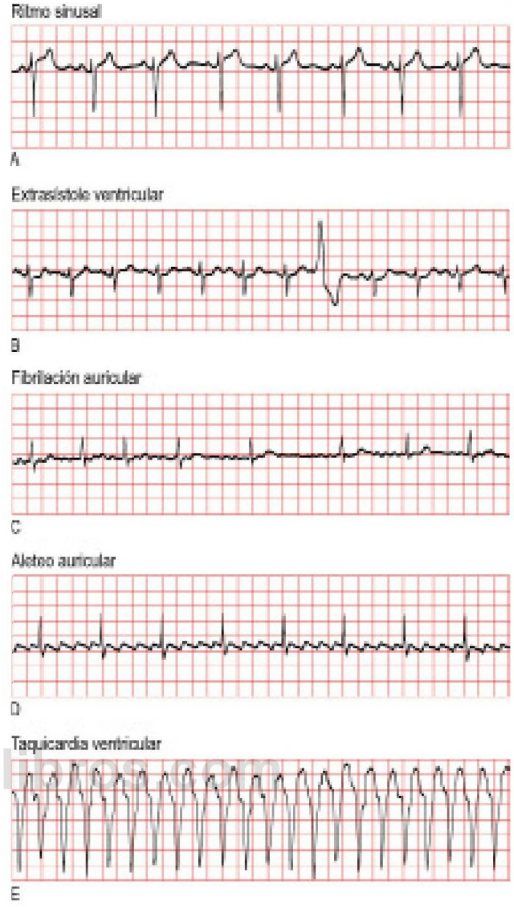

Fig. 6.12 **Tira de ritmo de electrocardiograma. (A)** Ritmo sinusal. **(B)** Extrasístole ventricular. **(C)** Fibrilación auricular con respuesta ventricular «controlada». **(D)** Aleteo auricular: obsérvense las ondas de aleteo auricular en «diente de sierra» regulares a aproximadamente 300/minuto. **(E)** Taquicardia ventricular con una frecuencia ventricular de aproximadamente 150/minuto.

que no se detecten en la arteria radial. Calcule la deficiencia del pulso midiendo la frecuencia del pulso radial y restando este número de la frecuencia cardíaca apical evaluada mediante auscultación (fig. 6.12D y E).

Volumen Los ventrículos se llenan durante la diástole. Los intervalos diastólicos mayores se asocian a un aumento del volumen sistólico, lo que se refleja en un incremento del volumen del pulso en la exploración. Esto explica por qué el volumen del pulso y la PA varían mucho durante la fibrilación auricular y por qué en ocasiones el paciente siente la «pausa compensadora» después de una extrasístole.

Un volumen del pulso grande es un reflejo del aumento de la presión del pulso, que puede ser fisiológico o patológico (cuadro 6.18). La causa más habitual de una gran presión del pulso es la arteriosclerosis, que se observa en pacientes con vasculopatía generalizada, hipertensión y edad avanzada.

Un volumen del pulso pequeño puede deberse a un menor volumen sistólico y aparece en la insuficiencia ventricular izquierda, la hipovolemia y la arteriopatía periférica.

booksmedicos.org

6.15 Causas de pulso rápido o lento

Frecuencia cardíaca	Ritmo sinusal	Arritmia
Rápida (taquicardia, >100 lpm)	Ejercicio físico Dolor Excitación/ansiedad Fiebre Hipertiroidismo Medicamentos: Simpaticomiméticos, como salbutamol Vasodilatadores	Fibrilación auricular Aleteo auricular Taquicardia supraventricular Taquicardia ventricular
Lenta (bradicardia, <60 lpm)	Sueño Entrenamiento atlético Hipotiroidismo Medicamentos: Betabloqueantes Digoxina Verapamilo, diltiazem	Hipersensibilidad del seno carotídeo Síndrome del seno enfermo Bloqueo cardíaco de segundo grado Bloqueo cardíaco completo

6.16 Causas de pulso irregular

- Arritmia sinusal
- Extrasístoles auriculares
- Extrasístoles ventriculares
- Fibrilación auricular
- Aleteo auricular con respuesta variable
- Bloqueo cardíaco de segundo grado con respuesta variable

6.17 Causas frecuentes de fibrilación auricular

- Hipertensión
- Insuficiencia cardíaca
- Infarto de miocardio
- Tirotoxicosis
- Cardiopatía alcohólica
- Valvulopatía mitral
- Infección (p. ej., respiratoria, urinaria)
- Después de una intervención quirúrgica, especialmente cirugía cardiotorácica

6.18 Causas de aumento del volumen del pulso

Fisiológicas

- Ejercicio
- Embarazo
- Edad avanzada
- Aumento de la temperatura ambiental

Patológicas

- Vasculopatía periférica
- Hipertensión
- Fiebre
- Tirotoxicosis
- Anemia
- Insuficiencia aórtica
- Enfermedad de Paget ósea
- Derivación arteriovenosa periférica

La coartación es un estrechamiento congénito de la aorta, por lo general distal a la arteria subclavia izquierda. Los signos clínicos dependen de la localización y del grado de estrechamiento, así como de la edad del paciente. En los niños los pulsos en la extremidad superior suelen ser normales, mientras que los volúmenes de los pulsos en las extremidades inferiores están reducidos y retrasados en relación con los pulsos de la extremidad superior (retraso radiofemoral) (fig. 6.11). En los adultos la coartación se suele manifestar con hipertensión e insuficiencia cardíaca.

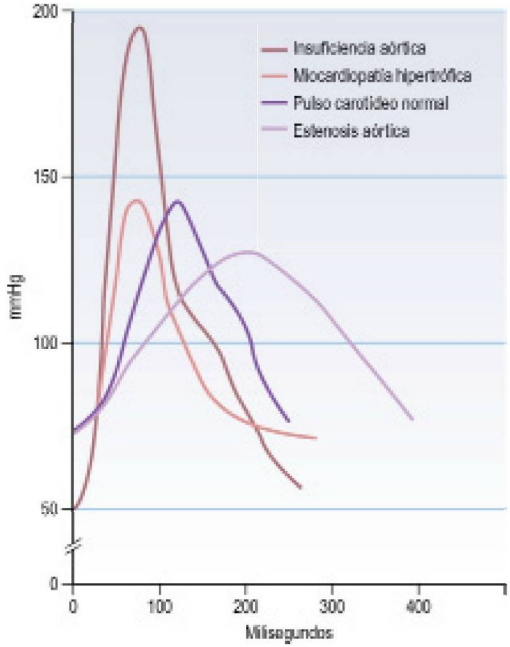

Fig. 6.13 Formas de la onda del pulso.

Características En el pulso colapsante el pico de la onda del pulso tiene lugar pronto y va seguido de un rápido descenso. Esta rápida caída da la sensación de «colapso». Este fenómeno se exagera cuando el paciente levanta el brazo por encima del nivel del corazón (fig. 6.10B). Ocurre en la insuficiencia aórtica grave y se asocia a una presión del pulso ancha (PA sistólica – PA diastólica >80 mmHg).

El pulso con elevación lenta tiene una pendiente gradual con un pico reducido que se produce al final de la sístole, y es una manifestación de la estenosis aórtica grave.

El pulso bisferiens es un pulso de mayor intensidad con dos picos sistólicos separados por una disminución mesosistólica nítida. Entre sus causas están la insuficiencia aórtica y la asociación de estenosis e insuficiencia aórticas (fig. 6.13).

El pulso alternante es una variación de latido a latido en el volumen del pulso con un ritmo normal. Es infrecuente y aparece en la insuficiencia cardíaca avanzada.

El pulso paradójico es una exageración de la variabilidad normal del volumen del pulso con la respiración. El volumen del pulso normalmente aumenta en la espiración y disminuye durante la inspiración debido a los cambios en la presión intratorácica que afectan al retorno venoso al corazón. Esta variabilidad de llenado diastólico exagerado de ambos ventrículo se encuentra con la oposición del aumento de la presión intrapericárdica. Esto se produce en el taponamiento cardíaco por la acumulación de líquido pericárdico y en la pericarditis constrictiva.

www.medilibros.com

© Elsevier. Fotocopiar sin autorización es un delito.

booksmedicos.org

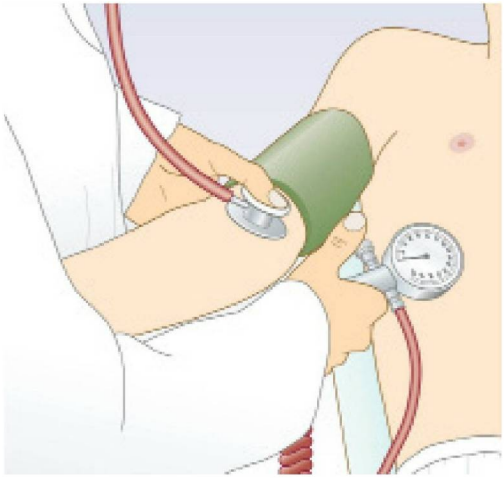

Fig. 6.14 Medición de la presión arterial.

Secuencia de la exploración

- Coloque un manguito de PA e ínflelo hasta que no se ausculten ruidos.
- Reduzca la presión del manguito hasta que se oigan los ruidos únicamente en espiración. Apunte la lectura.
- Reduzca de nuevo la presión del manguito hasta que los ruidos se oigan durante todo el ciclo respiratorio; vuelva a apuntar la lectura.
- Una diferencia >10 mmHg en inspiración corresponde a pulso paradójico.

Presión arterial

La PA es una medida de la fuerza que ejerce la sangre circulante contra las paredes arteriales. La PA sistólica es la máxima presión que tiene lugar durante la contracción ventricular (sístole). Durante el llenado ventricular (diástole) la presión arterial se mantiene a un nivel más bajo, por la elasticidad y distensibilidad de la pared vascular. El valor más bajo (PA diastólica) ocurre inmediatamente antes del ciclo siguiente.

La PA suele determinarse con un esfigmomanómetro (fig. 6.14). En ciertas situaciones, como en la unidad de cuidados intensivos, se determina con un método invasivo que consiste en el empleo de un catéter intraarterial conectado a un sensor de presión.

La PA se mide en mmHg y se registra como presión sistólica/presión diastólica, y se añade el cuándo y el cómo se tomó la lectura (p. ej., PA: 146/92 mmHg, brazo derecho, supino).

La PA es un dato importante para determinar el riesgo cardiovascular y proporciona una información fundamental sobre el estado hemodinámico de los pacientes con enfermedades agudas o lesionados. La PA varía constantemente y aumenta con el estrés, la excitación y las condiciones ambientales. La «hipertensión de la bata blanca» ocurre en algunos pacientes sólo cuando ven a un profesional sanitario. La medición ambulatoria de la PA con un dispositivo portátil a intervalos durante la actividad diurna normal y por la noche permite determinar mejor el riesgo cardiovascular.

Hipertensión

La British Hypertension Society ha definido qué constituye una elevación anormal de la PA (cuadro 6.19). Se puede definir la PA normal como <130/85 mmHg. La hipertensión es muy frecuente, de manera que afecta al 20-30% de la población adulta de Reino Unido, con cifras aún mayores en africanos negros (cuadro 6.22).

La hipertensión es asintomática, aunque raras veces, en la hipertensión grave, se produce cefalea y trastornos visuales (fig. 6.15). Se asocia a una morbilidad y una mortalidad elevadas por enfermedad vascular (insuficiencia cardíaca, arteriopatía coronaria, enfermedad cerebrovascular e insuficiencia renal). El riesgo aumenta progresivamente al incrementarse la presión sistólica y diastólica; por ejemplo, la hipertensión sistólica aislada de grado 1 se asocia a un aumento de 2-3 veces del riesgo de mortalidad cardíaca. La reducción de la PA reduce el riesgo vascular independientemente del valor inicial. En la mayoría de los pacientes hipertensos no se identifica ninguna causa, la denominada

6.19 Clasificación de los niveles de presión arterial (PA) de la British Hypertension Society

PA	PA sistólica (mmHg)	PA diastólica (mmHg)
Óptima	<120	<80
Normal	<130	<85
Normal elevada	130-139	85-89
Hipertensión		
Grado 1 (leve)	140-159	90-99
Grado 2 (moderada)	160-179	100-109
Grado 3 (grave)	>180	>110
Hipertensión sistólica aislada		
Grado 1	140-159	<90
Grado 2	>160	<90

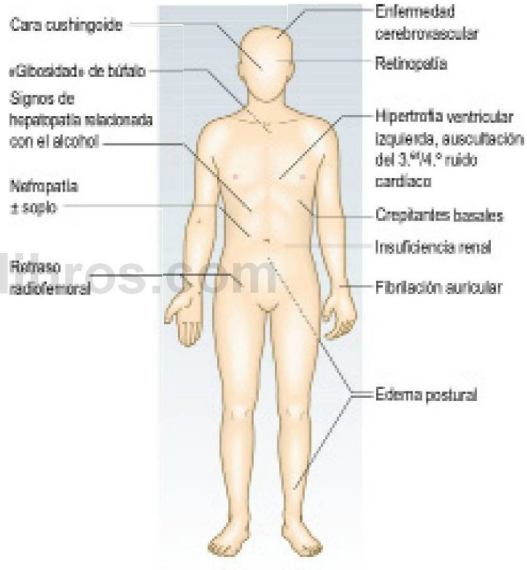

Fig. 6.15 Signos físicos que se pueden asociar a hipertensión.

www.medilibros.com

booksmedicos.org

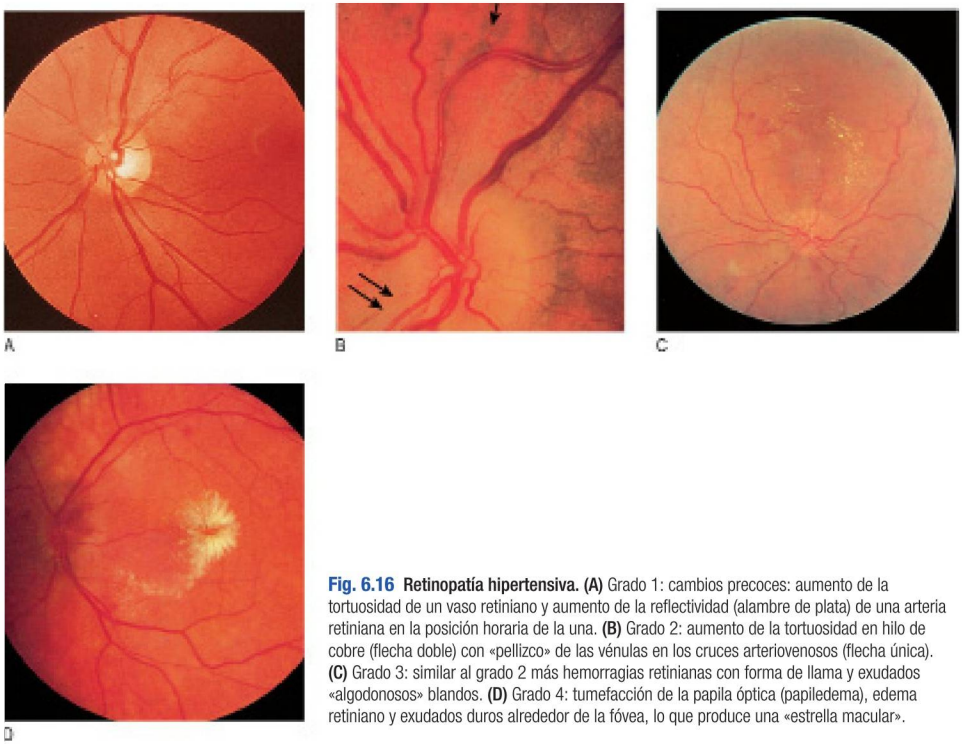

Fig. 6.16 **Retinopatía hipertensiva. (A)** Grado 1: cambios precoces: aumento de la tortuosidad de un vaso retiniano y aumento de la reflectividad (alambre de plata) de una arteria retiniana en la posición horaria de la una. **(B)** Grado 2: aumento de la tortuosidad en hilo de cobre (flecha doble) con «pellizco» de las vénulas en los cruces arteriovenosos (flecha única). **(C)** Grado 3: similar al grado 2 más hemorragias retinianas con forma de llama y exudados «algodonosos» blandos. **(D)** Grado 4: tumefacción de la papila óptica (papiledema), edema retiniano y exudados duros alrededor de la fóvea, lo que produce una «estrella macular».

6.20 Causas de hipertensión secundaria

Arteriopatía renal, incluyendo estenosis de arteria renal	Sospeche si hay otros datos de vasculopatía
Feocromocitoma	Tumor neuroendocrino que segrega catecolaminas, lo que produce hipertensión, cefalea, sudores y palpitaciones
Síndrome de Conn	Tumor de la corteza suprarrenal que segrega aldosterona
Síndrome de Cushing	Microadenoma de la hipófisis que segrega corticotropina (ACTH)
Coartación aórtica	
Nefropatía poliquística del adulto	

«hipertensión esencial». La hipertensión secundaria es poco frecuente y se produce en menos del 1% de la población hipertensa (cuadro 6.20).

Estudie al paciente hipertenso para detectar:

- Cualquier causa subyacente.
- Lesión de órganos específicos:
  - Corazón: insuficiencia cardíaca.
  - Riñón: insuficiencia renal crónica.
  - Ojo: retinopatía hipertensiva, en cuatro grados (fig. 6.16).
- Riesgo general de enfermedad vascular, por ejemplo de accidente cerebrovascular, infarto de miocardio e insuficiencia cardíaca.

Ruidos de Korotkoff

Se trata de ruidos que se producen entre la sístole y la diástole porque la arteria se colapsa completamente y se reabre con cada latido cardíaco, produciéndose un ruido de golpeteo o palmada. La primera vez que aparece el ruido (fase 1) al desinflar el manguito indica la sístole. A medida que se reduce gradualmente la presión los sonidos se amortiguan (fase 4) y luego desaparecen (fase 5). El acuerdo entre observadores es mejor en relación con la fase 5 y se registra como la PA diastólica. En ocasiones persisten sonidos amortiguados (fase 4) y no desaparecen; en este caso, registre la fase 4 como la presión diastólica (fig. 6.17).

Secuencia de la exploración

- Deje que el paciente repose durante 5 minutos.
- Mida siempre la PA en los dos brazos (arterias braquiales); el mayor valor de los dos es el más próximo a la presión aórtica central y se debe utilizar para determinar el tratamiento.
- Con el paciente en sedestación o en decúbito, sostenga con comodidad el brazo del paciente aproximadamente a la altura del corazón, sin que haya ropa que presione el brazo. Se puede tomar la presión sobre una tela fina, ya que no afecta en nada al resultado.
- El manguito del esfigmomanómetro corriente tiene un ancho de cámara de 12,5 cm y una longitud de 30-35 cm. Aplique el manguito en el brazo, con el centro de la cámara sobre la arteria braquial.

© Elsevier. Fotocopiar sin autorización es un delito.

booksmedicos.org

- Tome el pulso braquial.
- Infle el manguito hasta que se deje de palpar el pulso. Anote la presión en el manómetro; es un cálculo aproximado de la presión sistólica.
- Infle el manguito otros 30 mmHg y ausculte a través del diafragma del estetoscopio colocado sobre la arteria braquial.
- Desinfle lentamente el manguito (2-3 mmHg/s) hasta que oiga un sonido de palmada regular (fase 1 de los sonidos de Korotkoff). Anote la lectura hasta los 2 mmHg más próximos. Es la presión sistólica.
- Continúe desinflando el manguito lentamente hasta que desaparezcan los sonidos.
- Registre la presión en la que los sonidos han desaparecido completamente como la presión diastólica (fase 5). Si persisten unos sonidos amortiguados (fase 4) que no desaparecen utilice el punto de amortiguación como presión diastólica.

Problemas comunes en la determinación de la PA

- PA diferente en ambos brazos: una diferencia de >10 mmHg sugiere la presencia de enfermedad de la arteria subclavia. Una PA braquial desigual es un marcador de aumento de la morbilidad y la mortalidad cardiovasculares (cuadro 6.21). Anote la presión más elevada y utilícela para guiar el tratamiento.
- Tamaño incorrecto del manguito: la cámara del esfigmomanómetro debe medir el 80% de la longitud y el 40% de la anchura de la circunferencia del brazo. Un manguito para adultos estándar tiene una cámara de aproximadamente 13 × 30 cm y permite la colocación en los brazos con una circunferencia de 22-26 cm. En pacientes obesos un manguito de adultos estándar sobreestimará la PA, por lo que se debe utilizar un manguito de adulto grande (cámara de 16 × 38 cm) o de muslo (20 × 42 cm).
- Hiato auscultatorio: hasta el 20% de los pacientes hipertensos de edad avanzada tienen ruidos de Korotkoff que comienzan en la presión sistólica y desaparecen durante un intervalo entre las presiones sistólica y diastólica. Si se pasa por alto la primera vez que aparece el ruido se registrará la presión sistólica a un nivel falsamente bajo. Este hecho se evita palpando primero la presión sistólica.
- Nivel incorrecto del brazo del paciente: el codo del paciente debe estar a la altura del corazón. La presión hidrostática produce un cambio de ~5 mmHg de la PA sistólica y diastólica registrada para un cambio de 7 cm en la elevación del brazo.
- Preferencia por dígitos terminales: registre la verdadera lectura en vez de redondear el valor hasta el 0 o 5 más próximo.
- Cambio postural: cuando una persona se pone de pie el pulso aumenta en aproximadamente 11 lpm, la PA sistólica disminuye 3-4 mmHg y la PA diastólica aumenta 5-6 mmHg. La PA se estabiliza después de 1-2 minutos. Vuelva a medir la PA después de que el paciente haya estado de pie durante 2 minutos; una caída de ≥20 mmHg en bipedestación es hipotensión postural.
- Fibrilación auricular: dificulta la evaluación de la PA por la variabilidad de unos latidos a otros. Desinfle el manguito a 2 mmHg por latido y repita la medición si es necesario.

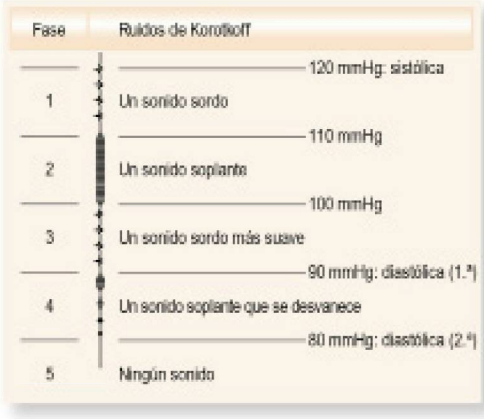

Fig. 6.17 Ruidos de Korotkoff.

EBE 6.21 Disección aórtica

La presencia de: 1) dolor torácico desgarrante o lacerante, 2) una diferencia de presión arterial >20 mmHg entre los dos brazos y 3) ensanchamiento mediastínico o aórtico en la radiografía es patognomónico de disección aórtica.

Von Kodolitsch Y, Schwartz AG, Nienaber CA. Clinical prediction of acute aortic dissection. Arch Intern Med 2000;160:2977-2982.

Presión venosa yugular y forma de la onda

Anatomía

La vena yugular interna discurre por el interior del cuello por detrás de la apófisis mastoides. Su recorrido es profundo en relación con el músculo esternocleidomastoideo antes de introducirse en el tórax entre las cabezas esternal y clavicular, y sólo se debe explorar con los músculos del cuello relajados. Se puede ver una pulsación difusa cuando está elevada la presión en la vena yugular interna.

La vena yugular externa es más superficial y prominente y se ve más fácilmente. Puede estar torsionada u obstruida al atravesar la fascia profunda del cuello, pero cuando es visible y pulsátil y no está obstruida puede utilizarse para estimar la PVY en casos difíciles.

Estime la PVY observando el nivel de la pulsación en la vena yugular interna. La forma de onda normal tiene 2 picos principales por ciclo, lo que ayuda a distinguirla del pulso de la arteria carótida (cuadro 6.23).

El nivel de PVY refleja la presión auricular derecha (normalmente <7 mmHg/9 cmH_2O). El ángulo esternal está aproximadamente 5 cm por encima de la aurícula derecha, de modo que en condiciones normales la PVY debe estar ≤4 cm por encima de este ángulo cuando el paciente está acostado a 45°. Si la presión auricular derecha es baja puede que el paciente tenga que ponerse en decúbito para que

EBE 6.22 Hipertensión

Si la presión arterial en la consulta es de 140/90 mmHg o mayor realice monitorización ambulatoria de la presión arterial para confirmar el diagnóstico de hipertensión.

NICE. Hypertension. Clinical management of primary hypertension in adults. 2011. Disponible en Internet en: www.nice.org.uk/guidance/CG127.

www.medilibros.com
booksmedicos.org

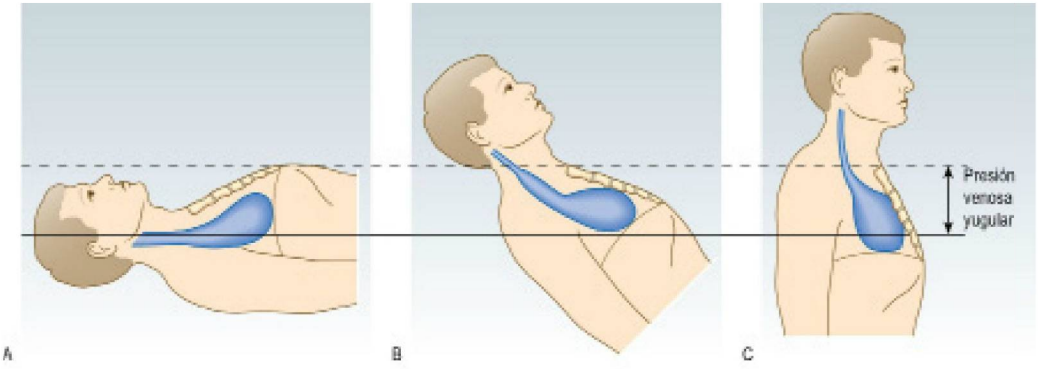

Fig. 6.18 Presión venosa yugular en una persona sana. (A) Decúbito supino: vena yugular distendida, pulsación no visible. **(B)** Paciente reclinado a 45°: habitualmente se puede ver que el punto de transición entre la vena distendida y la vena colapsada pulsa inmediatamente por encima de la clavícula. **(C)** Paciente erguido: parte superior de la vena colapsada y punto de transición oculto.

6.23 Diferencias entre la pulsación de la arteria carótida y la vena yugular

Arteria carótida	Vena yugular
Movimiento rápido hacia fuera	Movimiento rápido hacia dentro
Un pico por latido cardíaco	Dos picos por latido cardíaco (en ritmo sinusal)
Palpable	No palpable
Pulsación no afectada por la presión en la raíz del cuello	Pulsación reducida por la presión en la raíz del cuello
Independiente de la respiración	Altura de la pulsación variable con la respiración
Independiente de la posición del paciente	Varía con la posición del paciente
Independiente de la presión abdominal	Se eleva con la presión abdominal

se vea la PVY; si es alta puede que el paciente tenga que sentarse erguido (fig. 6.18).

Secuencia de la exploración

La PVY se ve mejor en el lado derecho del paciente.

- El paciente debe estar en decúbito, reclinado a 45°, con la cabeza apoyada sobre una almohada para relajar los músculos esternocleidomastoideos.
- Observe el cuello del paciente desde el lado derecho (fig. 6.19A). Utilice iluminación oblicua si es difícil ver la PVY.
- Identifique la pulsación de la vena yugular en la escotadura supraesternal o detrás del músculo esternocleidomastoideo.
- Utilice la prueba del reflujo hepatoyugular o la prueba de oclusión para confirmar que es la PVY.
- La PVY es la altura vertical en centímetros entre el límite superior de la pulsación venosa y el ángulo esternal (unión entre el manubrio y el cuerpo del esternón al nivel de los segundos cartílagos costales) (fig. 6.19B).
- Identifique la secuencia temporal y la forma de onda de la pulsación y observe cualquier alteración.

Hallazgos normales

Ayudas para diferenciar la forma de onda venosa yugular de la pulsación arterial:

- Prueba hepatoyugular: presione con firmeza sobre el abdomen. Se aumenta así temporalmente el retorno venoso al lado derecho del corazón y la PVY suele aumentar.
- Cambios con la respiración: normalmente la PVY disminuye con la inspiración debido a la disminución de la presión intratorácica.
- Forma de onda (fig. 6.19C): la forma de onda normal de la PVY tiene dos picos distintos por ciclo cardíaco:
  - La onda «a» corresponde a la contracción auricular derecha y ocurre inmediatamente antes del primer sonido cardíaco. En la fibrilación auricular la onda «a» está ausente.
  - La onda «v» está causada por el llenado auricular durante la sístole ventricular cuando la válvula tricúspide está cerrada.
  - Raras veces se puede ver un tercer pico (onda «c») debido al cierre de la válvula tricúspide.
- Oclusión: la forma de onda de la PVY es obliterada cuando con su dedo ocluye suavemente la vena en la base del cuello.

Hallazgos anormales

La PVY es principalmente un signo de la función ventricular derecha. Se halla elevada en estados de sobrecarga de líquidos, sobre todo en la insuficiencia cardíaca y en trastornos con dilatación del hemicorazón derecho, como embolia pulmonar aguda y enfermedad pulmonar obstructiva crónica (donde se denomina corazón pulmonar). La obstrucción mecánica de la vena cava superior (con mucha frecuencia causada por cáncer pulmonar) puede causar una elevación extrema y no pulsátil de la PVY. En estas circunstancias la PVY ya no refleja la presión auricular derecha, y la prueba abdominoyugular será negativa (cuadro 6.24).

Signo de Kussmaul: elevación paradójica de la PVY en la inspiración que se observa en la constricción y el taponamiento pericárdico, en la insuficiencia ventricular derecha grave y en la miocardiopatía restrictiva.

Onda «a» prominente: producida por retraso o restricción en el llenado ventricular derecho (p. ej., hipertensión pulmonar o estenosis tricuspídea).

Ondas de cañón: ondas «a» gigantes que aparecen cuando la aurícula derecha se contrae contra una válvula tricúspide cerrada. Se observan ondas de cañón irregulares en el bloqueo cardíaco completo y se deben a disociación auriculoventricular. Las ondas de cañón regulares aparecen

© Elsevier. Fotocopiar sin autorización es un delito.

www.medilibros.com

booksmedicos.org

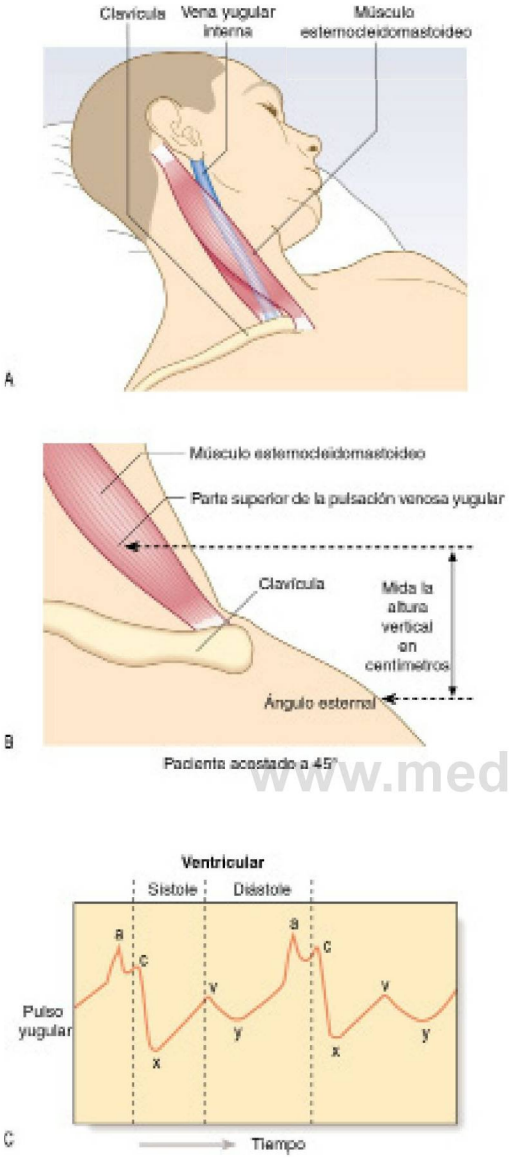

Fig. 6.19 **Presión venosa yugular. (A)** Inspección de la presión venosa yugular desde un costado (la vena yugular interna está situada profundamente bajo el músculo esternocleidomastoideo). **(B)** Determinación de la altura de la presión venosa yugular. **(C)** Forma del trazado de las ondas del pulso venoso a partir de la vena yugular interna: a, sístole auricular; c, cierre de la válvula tricúspide; v, presión máxima en la aurícula derecha inmediatamente antes de la apertura de la válvula tricúspide; a-x, descenso debido a un desplazamiento hacia abajo del anillo tricuspídeo durante la sístole; v-y, descenso al comienzo del llenado ventricular.

durante los ritmos de la unión y en algunas taquicardias ventriculares y supraventriculares.

Onda «cv»: la fusión de las ondas «c» y «v» que da lugar a una gran onda asistólica y se asocia con un hígado pulsátil se observa en la insuficiencia tricuspídea.

6.24 Alteraciones del pulso venoso yugular

Enfermedad	Alteraciones
Insuficiencia cardíaca	Elevación, reflujo abdominoyugular >10 segundos
Embolia pulmonar	Elevación
Derrame pericárdico	Elevación, descenso de «y» prominente
Constricción pericárdica	Elevación, signo de Kussmaul
Obstrucción de la vena cava superior	Elevación, pérdida de la pulsación
Fibrilación auricular	Ausencia de ondas «a»
Estenosis tricuspídea	Ondas «a» gigantes
Reflujo tricúspide	Ondas «v» gigantes
Bloqueo cardíaco completo	Ondas en «cañón»

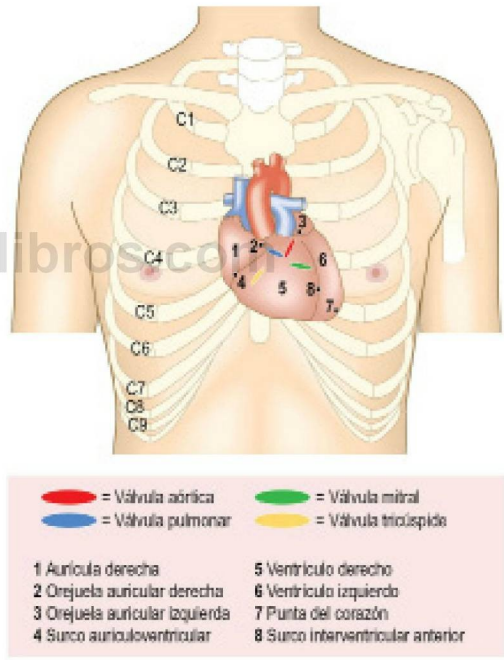

Fig. 6.20 **Anatomía de superficie de las cavidades y válvulas del corazón.**

Precordio

El precordio es la superficie de la región anterior del tórax que recubre el corazón y los grandes vasos (fig. 6.20).

Debe aprender la anatomía de superficie del corazón para comprender cómo y dónde se irradian los sonidos y soplos, y la fisiología cardíaca básica para apreciar el instante en que ocurren (figs. 6.20 y 6.21). Los focos auscultatorios (aórtico, pulmonar, punta y borde esternal izquierdo) no se corresponden a la localización de estructuras cardíacas, sino que es donde mejor se auscultan los sonidos y los soplos transmitidos (cuadro 6.25).

www.medilibros.com
booksmedicos.org

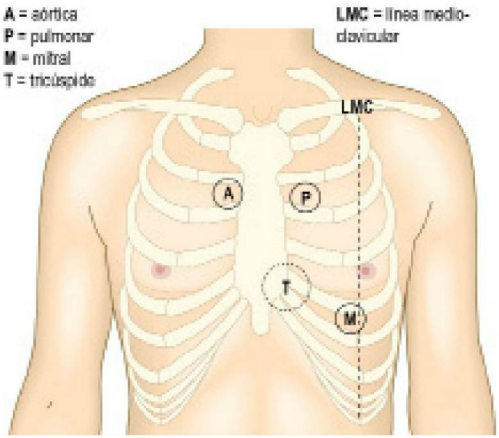

Fig. 6.21 Puntos para la auscultación. Puntos en los que habitualmente, aunque no preferentemente, se oyen los soplos procedentes de las correspondientes válvulas.

6.25 Auscultación cardíaca: mejores lugares para auscultar alteraciones

Localización	Sonido
Punta cardíaca	Primer ruido cardíaco Tercer y cuarto ruido cardíaco Soplo mesodiastólico de la estenosis mitral
Borde esternal inferior izquierdo	Soplos protodiastólico de la insuficiencia aórtica y tricuspídea
Borde esternal superior izquierdo	Segundo ruido cardíaco Chasquido de apertura de la estenosis mitral Soplos de la válvula pulmonar Soplo pansistólico de la comunicación interventricular
Borde esternal superior derecho	Soplos sistólicos de eyección (flujo de salida), como estenosis aórtica, miocardiopatía hipertrófica
Axila izquierda	Irradiación del soplo pansistólico de la insuficiencia mitral
Debajo de la clavícula izquierda	Soplo «en maquinaria» continuo de un conducto arterioso permeable

Alteraciones de la pared torácica

El tórax infundibuliforme (tórax en embudo), el desplazamiento posterior de la parte inferior del esternón y el «tórax en quilla» (tórax de pichón) pueden desplazar el corazón y afectar a la palpación y auscultación (fig. 7.14).

Una cicatriz de esternotomía en la línea media suele indicar una intervención quirúrgica previa de injerto de arteria coronaria o de colocación de una válvula aórtica. Una cicatriz submamaria izquierda suele ser el resultado de valvulotomía mitral. Se observan cicatrices infraclaviculares después de la implantación de marcapasos o desfibriladores y la protrusión del dispositivo puede ser muy evidente.

Latido de la punta

El latido de la punta es la posición más lateral e inferior en la que puede sentirse el impulso cardíaco. Éste es consecuencia de que el ventrículo izquierdo se mueve hacia adelante y golpea la pared torácica durante la sístole. El latido de la punta se sitúa normalmente en el quinto espacio intercostal izquierdo en la línea medioclavicular o medial a ella, a mitad de camino entre la escotadura supraesternal y la articulación acromioclavicular.

Un frémito es el equivalente táctil de un soplo y es una vibración palpable.

El tirón de la punta es un impulso palpable que eleva perceptiblemente la mano.

Secuencia de la exploración

- Explique que quiere explorar el tórax y pida al paciente que se quite toda la ropa de la cintura para arriba. Mantenga cubierto con una sábana todo lo posible el tórax de las mujeres.
- Inspeccione el precordio con el paciente sentado con un ángulo de 45° y los hombros horizontales. Busque cicatrices quirúrgicas, pulsaciones visibles y deformidades torácicas.
- Coloque la mano derecha plana sobre el precordio para obtener una impresión general del impulso cardíaco (fig. 6.22A).
- Localice el latido de la punta apoyando los dedos sobre el tórax paralelos a los espacios costales; si no se puede palpar pida al paciente que se gire hacia el lado izquierdo (fig. 6.22B).
- Evalúe las características del latido de la punta y reseñe su posición.
- Coloque con firmeza el talón de la mano derecha sobre el área paraesternal izquierda y palpe para detectar un tirón ventricular derecho. Pida al paciente que aguante la respiración en espiración (fig. 6.22C).
- Palpe para detectar frémitos en la punta y a ambos lados del esternón utilizando la parte plana de los dedos de la mano.

www.medilibros.com

Hallazgos normales

Un impulso apical normal levanta brevemente los dedos de la mano y está localizado. No debe haber tirón ni frémito palpable.

Hallazgos anormales

El latido de la punta puede no palparse en pacientes con sobrepeso o musculosos y en pacientes con asma o enfisema porque los pulmones están hiperinsuflados. Puede estar desplazado hacia abajo y lateralmente de manera difusa en la dilatación ventricular izquierda, por ejemplo después de un infarto de miocardio, en la estenosis aórtica, en la hipertensión grave y la miocardiopatía dilatada o en las deformidades torácicas. En la dextrocardia, con una prevalencia de 1:10.000, la punta cardíaca está en el lado derecho.

La hipertrofia ventricular izquierda, como en la hipertensión y la estenosis aórtica, produce un impulso apical intenso y no desplazado. Este «tirón» apical intenso es bastante distinto del impulso difuso de la dilatación ventricular izquierda. La pulsación sobre el área paraesternal izquierda (tirón ventricular derecho) indica hipertrofia o dilatación del ventrículo derecho, la mayoría de las veces asociada a hipertensión pulmonar. El latido de la punta con «golpeteo» en la estenosis mitral representa un primer ruido cardíaco palpable y habitualmente no está desplazado. El doble impulso apical es característico de la miocardiopatía hipertrófica.

El frémito más frecuente es el de la estenosis aórtica, que se puede palpar en la punta, en la región esternal inferior del cuello. El frémito producido por una comunicación interventricular se percibe mejor en los bordes esternales izquierdo y derecho. Los frémitos diastólicos son muy infrecuentes.

© Elsevier. Fotocopiar sin autorización es un delito.

booksmedicos.org

Fig. 6.22 Palpación del corazón. (A) Utilice la mano para palpar el impulso cardíaco. **(B)** Localice el latido de la punta con el dedo (gire al paciente si es necesario hacia la posición de decúbito lateral izquierdo). **(C)** Palpe desde la punta hasta el esternón para detectar pulsaciones paraesternales.

Ruidos cardíacos

Las válvulas cardíacas normales emiten un sonido cuando se cierran, pero no cuando se abren. Los ruidos «lub-dub» están causados por el cierre de las válvulas auriculoventriculares (mitral y tricúspide) seguido de las válvulas de salida (aórtica y pulmonar).

La campana del estetoscopio transmite bien todos los sonidos, pero en algunos pacientes con soplos de frecuencia elevada cualquier sonido adicional de baja frecuencia enmascara el soplo de frecuencia elevada. La campana es particularmente útil en la punta y en el borde esternal izquierdo para escuchar el soplo diastólico de la estenosis mitral y el tercer y el cuarto ruido cardíaco.

El diafragma atenúa todas las frecuencias por igual, por lo que hace que algunos ruidos de frecuencia baja se oigan peor. Utilice el diafragma para identificar los sonidos de tono agudo, como el soplo protodiastólico de la insuficiencia aórtica. Ausculte con el diafragma todo el precordio para detectar un roce pericárdico.

Secuencia de la exploración

Asegúrese de que la sala de exploración esté tranquila cuando ausculte. El estetoscopio debe encajar cómodamente con las olivas anguladas ligeramente hacia adelante. El tubo debe medir ~25 cm de longitud y debe ser suficientemente grueso para reducir los ruidos externos.

- Ausculte con el diafragma del estetoscopio en:
  - La punta.
  - El borde esternal inferior izquierdo.
  - Los bordes esternales superiores derecho e izquierdo.
- Ausculte con la campana del estetoscopio en:
  - La punta.
  - El borde esternal inferior izquierdo.
- Ausculte sobre las arterias carótidas (soplo sistólico de dirección de la estenosis aórtica) y en la axila izquierda (soplo pansistólico de la insuficiencia mitral).
- En todos los focos identifique los ruidos S_1 y S_2. Evalúe sus características y su intensidad; reseñe cualquier desdoblamiento de S_2. Palpe el pulso carotídeo para detectar el momento de aparición de cualquier soplo. El ruido S_1 apenas precede al ascenso de la pulsación carotídea, mientras que S_2 está claramente desfasado respecto al mismo.
- Concéntrese de manera sucesiva en la sístole (el intervalo entre S_1 y S_2) y la diástole (el intervalo entre S_2 y S_1). Ausculte para detectar ruidos añadidos y después soplos. Los otros diastólicos suaves en ocasiones se describen como «ausencia de silencio».
- Gire al paciente sobre su lado izquierdo. Ausculte en la punta aplicando una presión ligera con la campana para detectar el soplo mesodiastólico y presistólico de la estenosis mitral (fig. 6.23A).
- Pida al paciente que se siente y que se incline hacia adelante, y después que espire por completo y aguante la respiración (fig. 6.23B). Ausculte sobre el segundo espacio intercostal derecho y el borde esternal izquierdo con el diafragma para detectar el soplo de la insuficiencia aórtica.
- Reseñe las características y la intensidad de todos los soplos que oiga.
- Establezca un orden para la auscultación, de modo que las alteraciones sutiles no se le pasen por alto. Identifique y describa lo siguiente:
  - Primer y segundo ruido cardíaco (S_1 y S_2).
  - Ruidos cardíacos adicionales (S_3 y S_4).
  - Otros ruidos, como clics y chasquidos.
  - Roces pericárdicos.
  - Soplos en sístole y/o diástole.

Hallazgos normales

- El primer ruido cardíaco (S_1), «lub», está causado por el cierre de las válvulas mitral y tricúspide al comienzo de la sístole ventricular. Se escucha mejor en la punta.
- El segundo ruido cardíaco (S_2), «dup», está causado por el cierre de las válvulas pulmonar y aórtica al final de la sístole ventricular y se ausculta mejor en el borde esternal izquierdo. Tiene mayor volumen y es más agudo que S_1, «lub», y el componente aórtico tiene normalmente mayor volumen que el pulmonar. Fisiológicamente tiene lugar un desdoblamiento de S_2 porque la contracción del ventrículo izquierdo precede ligeramente a la del ventrículo derecho, de modo que la válvula aórtica se cierra antes que la válvula pulmonar. Este desdoblamiento aumenta al final de la inspiración porque el mayor llenado venoso del ventrículo derecho retrasa aún más el cierre de la válvula pulmonar. Esta separación desaparece en la espiración (fig. 6.24). El desdoblamiento de S_2 se ausculta mejor en el borde esternal izquierdo. A la auscultación se escucha «lub d/dub» (inspiración) «lub-dub» (espiración).
- El tercer ruido cardíaco (S_3) es un sonido de tono grave al comienzo de la diástole que se ausculta mejor con la campana en la punta. Coincide con un llenado ventricular rápido inmediatamente después de que se abran las válvulas auriculoventriculares y, por consiguiente, se escucha tras el segundo sonido como «lub-dub-dum». Es un hallazgo normal en niños, adultos jóvenes y durante el embarazo.

booksmedicos.org

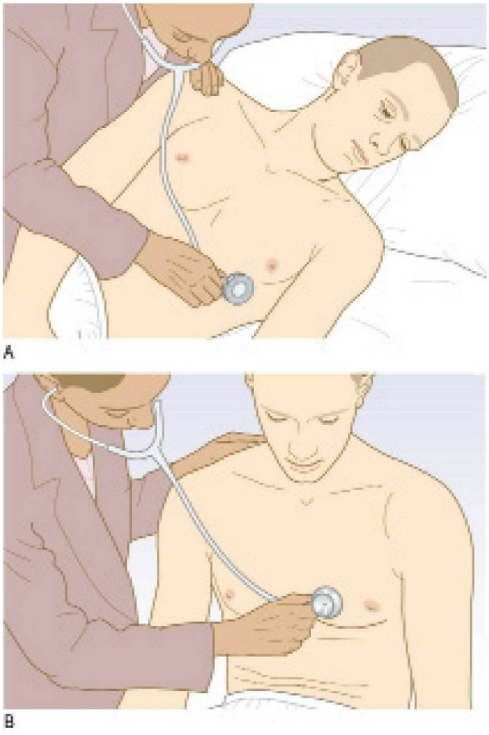

Fig. 6.23 Auscultación del corazón. (A) Ausculte para oír el soplo de la estenosis mitral con la campana aplicada suavemente con el paciente en decúbito lateral izquierdo. **(B)** Ausculte el soplo de la insuficiencia aórtica con el diafragma con el paciente inclinado hacia adelante.

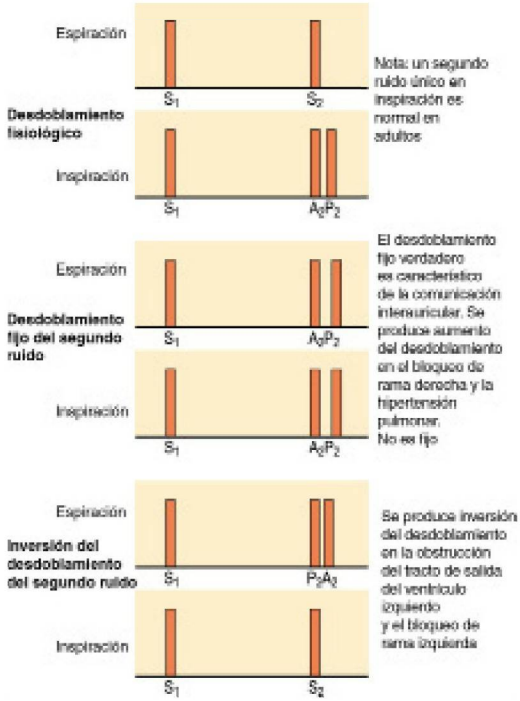

Fig. 6.24 Desdoblamiento normal y patológico del segundo ruido cardíaco.

www.medilibros.com

Hallazgos anormales

Primer ruido cardíaco: en la estenosis mitral aumenta la intensidad de S_1 debido a un incremento de la presión auricular izquierda (cuadro 6.26).

Segundo ruido cardíaco: el componente aórtico de S_2 en ocasiones es silencioso o inexistente en la estenosis aórtica calcificada, y en la insuficiencia aórtica está reducido (cuadro 6.27). El componente aórtico es el que tiene un gran volumen en la hipertensión sistémica, y el componente pulmonar está aumentado en la hipertensión pulmonar.

En afecciones que retrasan el vaciado del ventrículo derecho, como el bloqueo de rama derecha, hay un amplio desdoblamiento de S_2, pero con variación respiratoria normal. Un desdoblamiento fijo, es decir, sin variación de S_2 con la respiración, es una manifestación de comunicación interauricular (fig. 6.25). En esta afección el volumen sistólico del ventrículo derecho es mayor que el del izquierdo y el desdoblamiento es fijo porque la comunicación iguala la presión entre las dos aurículas en todo el ciclo respiratorio.

En el desdoblamiento invertido los dos componentes de S_2 se dan juntos en la inspiración y están separados en la espiración. Esto ocurre cuando está retrasado el vaciamiento del ventrículo izquierdo, de modo que la válvula aórtica se cierra después de que lo haga la válvula pulmonar. Entre los ejemplos figuran el bloqueo de rama izquierda y la electroestimulación del ventrículo derecho.

Tercer ruido cardíaco: suele ser patológico después de los 40 años de edad (cuadro 6.28). Las causas más habituales son la insuficiencia ventricular izquierda, de la que es un signo temprano, y la insuficiencia mitral, debido a la sobrecarga de volumen del ventrículo. En la insuficiencia cardíaca S_3 se produce con taquicardia, a lo que se denomina ritmo de «galope», y S_1 y S_2 son suaves («lub-da-dub»; cuadro 6.29).

Cuarto ruido cardíaco: es menos habitual. Es blando y de tono grave y se ausculta mejor con la campana del estetoscopio en la punta. Aparece inmediatamente antes de S_1 («da-lub-dub»). Es siempre patológico y está causado por una potente contracción auricular contra un ventrículo no distensible o rígido. S_4 se ausculta la mayoría de las veces en la hipertrofia ventricular izquierda (debida a hipertensión,

6.26 Alteraciones de la intensidad del primer ruido cardíaco

Suave	
Bajo gasto cardíaco Mala función ventricular izquierda Insuficiencia mitral reumática	Intervalo P-R largo (bloqueo cardíaco de primer grado)
Intenso	
Aumento del gasto cardíaco Volumen sistólico grande Estenosis mitral	Intervalo P-R corto Mixoma auricular (infrecuente)
Variable	
Fibrilación auricular Extrasístoles	Bloqueo cardíaco completo

© Elsevier. Fotocopiar sin autorización es un delito.

booksmedicos.org

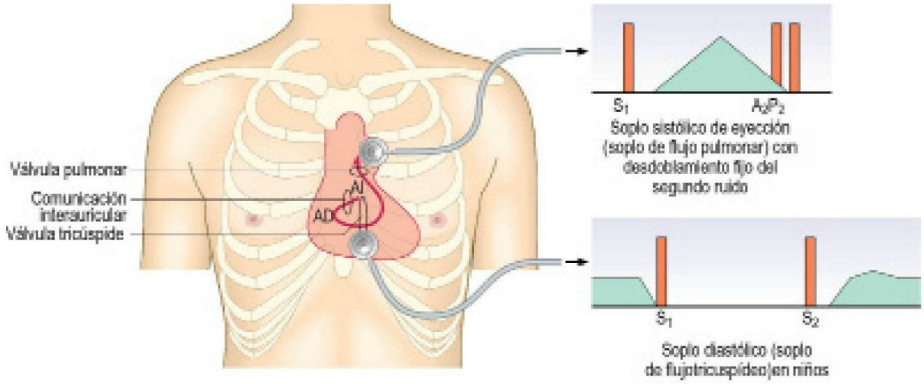

Fig. 6.25 Comunicación interauricular. AD, aurícula derecha; AI, aurícula izquierda.

6.27 Alteraciones del segundo ruido cardíaco

Suave
Bajo gasto cardíaco Estenosis aórtica calcificada Insuficiencia aórtica
Intenso
Hipertensión sistémica (componente aórtico) Hipertensión pulmonar (componente pulmonar)
Desdoblado
Se ensancha en inspiración (aumento del desdoblamiento fisiológico):
Bloqueo de rama derecha Estenosis pulmonar Hipertensión pulmonar Comunicación interventricular
Desdoblamiento fijo (no se modifica por la respiración):
Comunicación interauricular
Se ensancha en espiración (desdoblamiento invertido):
Estenosis aórtica Miocardiopatía hipertrófica Bloqueo de rama izquierda Electroestimulación ventricular

6.28 Causas de tercer ruido

Fisiológicas	
• Adultos jóvenes y sanos • Atletas	• Embarazo • Fiebre
Patológicas	
• Ventrículo izquierdo hipertrófico con contracción inadecuada	• Insuficiencia mitral

estenosis aórtica o miocardiopatía hipertróficas). Cuando hay fibrilación auricular no puede producirse.

Tanto S_3 como S_4 originan un ritmo «triple» o ritmo de «galope».

Ruidos añadidos

Habitualmente se ausculta un chasquido de apertura en la estenosis mitral (casi nunca de la tricúspide). Es consecuencia de una apertura súbita de una válvula estenosada y aparece al comienzo de la diástole, inmediatamente después de S_2 (fig. 6.26A). Se ausculta mejor con el diafragma en la punta.

Los clics de eyección son ruidos de tono agudo que se oyen mejor con el diafragma. Aparecen al comienzo de la sístole, inmediatamente después de S_1, en pacientes con estenosis pulmonar o aórtica congénita (fig. 6.26B). El mecanismo es similar al del chasquido de apertura. No hay clics de eyección en la estenosis aórtica calcificada porque las valvas son rígidas.

Los clics mesosistólicos tienen un tono agudo y se oyen mejor en la punta con el diafragma. Aparecen en el prolapso de la válvula mitral (fig. 6.26C) y pueden asociarse con un soplo sistólico tardío.

Las válvulas cardíacas mecánicas pueden producir un sonido cuando se cierran y se abren. El sonido de cierre normalmente es más intenso, especialmente con las válvulas modernas. Los sonidos son agudos, «metálicos» y con frecuencia son palpables y pueden auscultarse incluso sin estetoscopio. Una válvula mitral protésica mecánica produce un S_1 metálico que se parece a un chasquido de apertura intenso (fig. 6.26D). Las válvulas aórticas mecánicas tienen un S_2 metálico y un ruido de apertura como un clic de eyección (fig. 6.26E). Normalmente se asocian a un soplo de flujo.

Un roce pericárdico es un sonido como un arañazo áspero que con frecuencia tiene componentes sistólico y diastólico. Se ausculta mejor empleando el diafragma con pausa de apnea en espiración. Puede ser audible sobre cualquier parte del precordio, pero con frecuencia es localizado. Se ausculta más a menudo en la pericarditis vírica aguda y, en ocasiones, 24-72 horas después de un infarto de miocardio. Los roces pericárdicos varían en intensidad con el tiempo y con la posición del paciente.

Un roce pleuropericárdico es un sonido similar que se produce sincronizado con el ciclo cardíaco pero se ve también influido por la respiración y tiene un origen pleural.

EBE 6.29 Insuficiencia cardíaca

En un adulto con disnea aguda un tercer ruido es muy indicativo de insuficiencia cardíaca con disminución de la fracción de eyección ventricular izquierda. Otros signos útiles cuando están presentes son elevación de la presión venosa yugular, edema periférico y crepitantes pulmonares basales.

McGee S. Evidence based physical diagnosis. St Louis, MO: Saunders/Elsevier, 2007, págs. 436-440.

www.medicosdo.com
booksmedicos.org

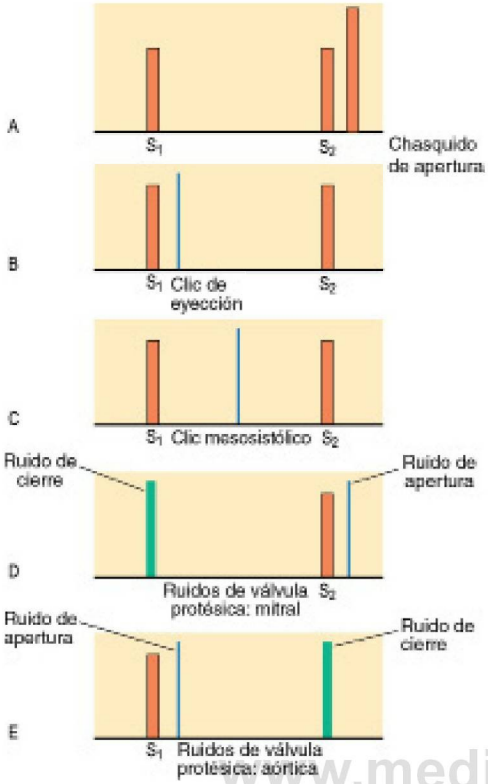

Fig. 6.26 «Ruidos añadidos» en la auscultación.

6.30 Grados de intensidad de los soplos	
Grado 1	Auscultado por personal experto en condiciones óptimas
Grado 2	Auscultado por personal no experto en condiciones óptimas
Grado 3	Se ausculta fácilmente; sin frémito
Grado 4	Soplo intenso, con frémito
Grado 5	Muy intenso, se ausculta con frecuencia sobre una zona amplia, con frémito
Grado 6	Extremadamente intenso, se ausculta sin estetoscopio

En ocasiones puede oírse un sonido «ruidoso» causado por aire en el pericardio (neumopericardio).

Soplos

Los soplos cardíacos se originan por un flujo turbulento a través de una válvula anormal, una comunicación o una obstrucción al flujo de salida. Los soplos «inocentes» debidos a un aumento del volumen o de la velocidad del flujo a través de una válvula normal se producen cuando está aumentado el volumen sistólico, como durante el embarazo, en atletas con bradicardia en reposo y en niños con fiebre.

Secuencia de la exploración

Secuencia cronológica

Identifique los ruidos S_1 y S_2. Puede ser útil tomar el pulso carotídeo del paciente mientras se ausculta el precordio.

Determine si el soplo es sistólico o diastólico:

- La **sístole** comienza con S_1 (cierre de la válvula mitral y tricúspide). Esto ocurre cuando las presiones ventriculares izquierda y derecha superan las correspondientes presiones auriculares. Durante un corto período las cuatro válvulas cardíacas están cerradas (período de preeyección). Las presiones ventriculares continúan elevándose hasta que exceden las de la aorta y arteria pulmonar, lo que hace que se abran las válvulas aórtica y pulmonar. La sístole termina con el cierre de estas válvulas, produciéndose S_2.
- La **diástole** es el intervalo entre el S_2 y S_1. Fisiológicamente se divide en tres fases:
  - Protodiástole (relajación isovolumétrica): tiempo desde el cierre de las válvulas aórtica y pulmonar hasta la apertura de las válvulas mitral y tricúspide.
  - Mesodiástole: período de llenado ventricular temprano cuando las presiones auriculares son mayores que las ventriculares.
  - Presístole: coincidiendo con la sístole auricular.

Los soplos de la insuficiencia aórtica (y pulmonar) comienzan en la protodiástole y se extienden hasta la mesodiástole. Los soplos de estenosis mitral y tricuspídea no pueden comenzar antes de la mesodiástole. Igualmente, S_3 aparece en la mesodiástole y S_4 en la presístole.

Duración

Los soplos de la insuficiencia mitral y tricuspídea comienzan con S_1, en ocasiones amortiguándolo o ensombreciéndolo, y continúan durante la sístole (pansistólicos) (fig. 6.27). El soplo originado por el prolapso de la válvula mitral no comienza hasta que la valva de la válvula mitral se haya prolapsado durante la sístole, causando un soplo telesistólico. El soplo sistólico de eyección de la estenosis aórtica o pulmonar comienza después de S_1, alcanza la máxima intensidad en la mesosístole, luego disminuye de intensidad y cesa antes de S_2 (fig. 6.27).

Carácter y tono

La calidad de un soplo es subjetiva, pero términos como bronco, musical, sordo, agudo o grave resultan útiles. Los soplos agudos con frecuencia se corresponden con gradientes de presión elevados, de modo que el soplo diastólico de la insuficiencia aórtica es más agudo que el de la estenosis mitral.

Intensidad

Describa todos los soplos según su grado de intensidad (cuadro 6.30). Los soplos diastólicos raras veces son más intensos que el grado 3. La intensidad de un soplo no se correlaciona con la gravedad de la disfunción valvular; por ejemplo, el soplo de la estenosis aórtica crítica puede ser suave y en ocasiones inaudible. Son importantes los cambios de intensidad con el tiempo, ya que pueden denotar la progresión de una lesión valvular. Pueden producirse cambios rápidos de los soplos en la endocarditis infecciosa por destrucción valvular.

Localización

Anote los sitios en los que mejor se escuche el soplo. Esto ayuda a diferenciar los soplos diastólicos (estenosis mitral en la punta, insuficiencia aórtica en el borde esternal izquierdo), pero es menos útil en los soplos sistólicos, que con frecuencia son intensos en toda la región precordial (fig. 6.21).

Irradiación

Los soplos se irradian en la dirección del flujo de sangre hacia localizaciones específicas fuera del precordio. Hay que diferenciarla de la localización. El soplo pansistólico de la insuficiencia mitral se irradia hacia la axila izquierda, el soplo de la comunicación interventricular hacia el borde esternal derecho y el de la estenosis aórtica hacia la zona aórtica y las arterias carótidas.

© Elsevier. Fotocopiar sin autorización es un delito.

booksmedicos.org

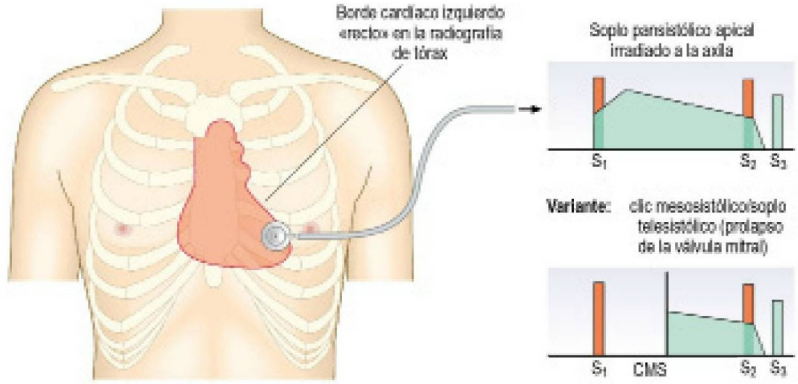

Fig. 6.27 Insuficiencia mitral. El soplo comienza en el momento del cierre de la válvula y puede oscurecer el primer ruido cardíaco. Varía poco de intensidad durante la sístole. En el prolapso de la válvula mitral el soplo comienza en la mesosístole o telesístole, y muchas veces hay un clic mesosistólico (CMS).

6.31 Causa de soplos sistólicos

Soplos sistólicos de eyección
Aumento del flujo a través de válvulas normales
«Soplo sistólico inocente»: fiebre, atletas (bradicardia → gran volumen sistólico), embarazo (gasto cardíaco máximo a las 15 semanas)
Comunicación interauricular (soplo de flujo pulmonar)
Anemia grave
Flujo normal o reducido a través de una válvula estenótica
Estenosis aórtica
Estenosis pulmonar
Otras causas de soplos por flujo
Miocardiopatía hipertrófica (obstrucción a nivel subvalvular)
Insuficiencia aórtica (soplo de flujo aórtico)
Soplos presistólicos
Todos producidos por una fuga asistólica desde una cavidad de presión elevada hasta una depresión menor: • Insuficiencia mitral • Insuficiencia tricuspídea • Comunicación interventricular • Prótesis mitral o tricuspídea con fuga

Hallazgos anormales

Soplos sistólicos Los soplos sistólicos de eyección están causados por un aumento en el volumen sistólico (soplo de flujo) o por estenosis de la válvula aórtica o pulmonar (cuadro 6.31). Un soplo de eyección es también una manifestación de la miocardiopatía hipertrófica y se acentúa con el esfuerzo. La comunicación interauricular se caracteriza por un soplo de flujo pulmonar durante la sístole.

El soplo de la estenosis aórtica con frecuencia es audible en todo el precordio (fig. 6.28). Es discordante, agudo y musical, y se irradia hasta el borde esternal superior derecho y las arterias carótidas. Suele ser intenso y puede haber un frémito.

Los soplos pansistólicos suelen estar causados por insuficiencia mitral. Con frecuencia el soplo es intenso y tiene un carácter de soplido, se ausculta mejor en la punta y se irradia a la axila. En el prolapso de la válvula mitral el reflujo comienza en la mesosístole, produciendo un soplo telesistólico (fig. 6.27). El soplo de la insuficiencia tricuspídea se escucha en el borde esternal inferior izquierdo; en caso de ser significativo se asocia con una onda «v» en la presión venosa yugular e hígado pulsátil.

La comunicación interventricular causa también un soplo pansistólico. Las pequeñas comunicaciones congénitas dan lugar a un soplo intenso audible en el borde esternal izquierdo, que se irradia al borde esternal derecho y se asocia con frecuencia con un frémito. La rotura del tabique interventricular puede complicar el infarto de miocardio y causar un soplo pansistólico áspero. Otros soplos auscultados después de un infarto de miocardio incluyen la insuficiencia mitral aguda debida a la rotura de un músculo papilar y la insuficiencia mitral funcional causada por dilatación ventricular izquierda y un roce pericárdico.

Soplos diastólicos

Soplos protodiastólicos El término «soplo protodiastólico» es engañoso; habitualmente el soplo dura toda la diástole, pero es más intenso al comienzo de la misma. Suelen estar causados por insuficiencia aórtica (fig. 6.29) y se auscultan mejor en el borde esternal izquierdo con el paciente inclinándose hacia adelante conteniendo la respiración en espiración. En general la duración del soplo de la insuficiencia aórtica es inversamente proporcional a la gravedad de la lesión. Dado que el volumen sanguíneo insuficiente ha de ser expulsado durante la sístole siguiente, la insuficiencia aórtica significativa lleva a un aumento del volumen sistólico y se asocia casi siempre con un soplo de flujo sistólico.

La insuficiencia pulmonar es infrecuente. Puede estar causada por dilatación de la arteria pulmonar en la hipertensión pulmonar (soplo de Graham Steell) o por un defecto congénito de la válvula pulmonar.

Soplos mesodiastólicos Un soplo mesodiastólico suele estar causado por una estenosis mitral. Se trata de un sonido de tono bajo similar a un retumbo que puede seguir a un chasquido de apertura (fig. 6.30). Se ausculta mejor con la campana del estetoscopio en la punta con el paciente en decúbito sobre el lado izquierdo. El soplo se acentúa auscultando después de un esfuerzo. La cadencia suena como «lup-ta-ta-rru»; «lup» es S_1 intenso, «ta-ta» es S_2 y el chasquido de apertura y «rru» el soplo mesodiastólico. Si el paciente está en ritmo sinusal la contracción auricular izquierda aumenta el flujo de sangre a través de la válvula

www.medilibros.com
booksmedicos.org

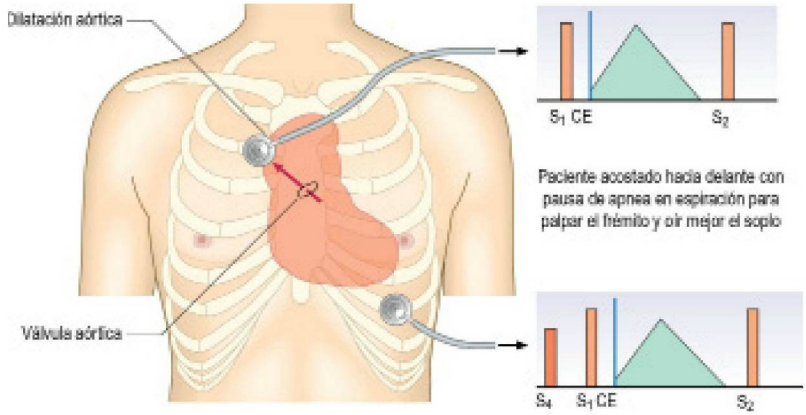

Fig. 6.28 Estenosis aórtica. Hay un gradiente de presión sistólica a través de la válvula aórtica estenosada. El consiguiente chorro de alta velocidad (flecha) choca contra la pared aórtica, y se oye mejor con el diafragma en el foco aórtico. También se puede colocar la campana en la escotadura supraesternal. El soplo sistólico de eyección precede a un clic de eyección (CE). En la punta se puede oír un cuarto ruido cardíaco.

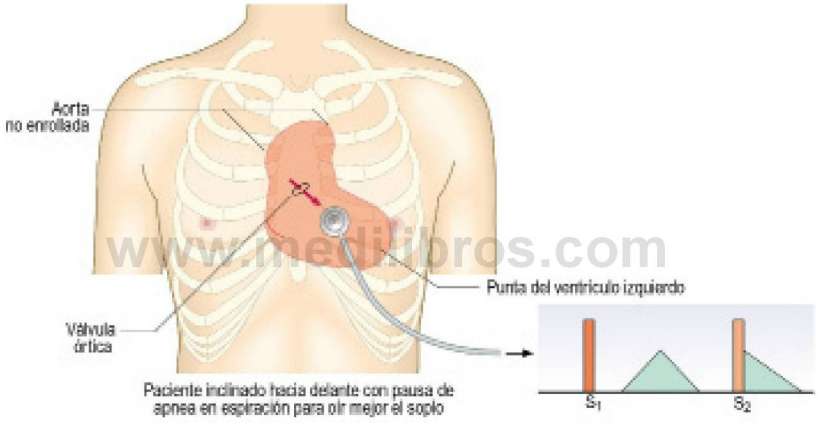

www.medilibros.com

Fig. 6.29 Insuficiencia aórtica. La presión del pulso habitualmente está aumentada; el chorro procedente de la válvula aórtica tiene dirección inferior hacia el tracto de salida del ventrículo izquierdo (flecha) en diástole, lo que produce un soplo protodiastólico de tono alto que se oye mejor con el diafragma. Es frecuente que haya un soplo sistólico asociado por el aumento del flujo a través de la válvula aórtica en sístole.

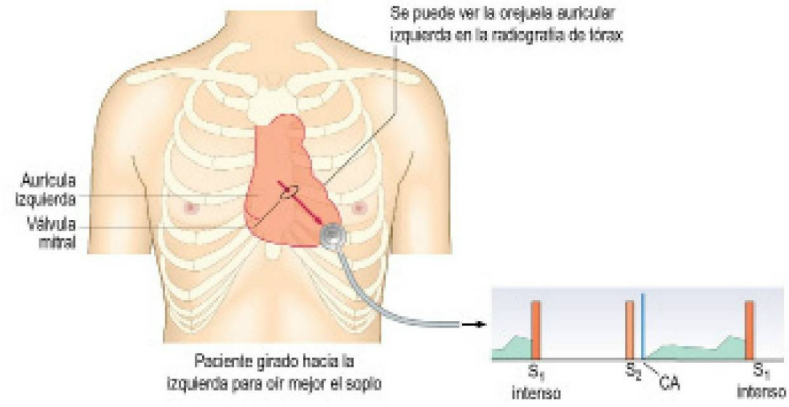

Fig. 6.30 Estenosis mitral. Hay un gradiente de presión a través de la válvula mitral; en este ejemplo continúa durante toda la diástole. Esto produce un movimiento súbito del velo anterior (fijo) de la válvula mitral en el momento en el que comienza el flujo, y se produce un chasquido de apertura (CA). El chorro que pasa por la válvula estenosada (flecha) golpea el endocardio en la punta cardíaca.

© Elsevier. Fotocopiar sin autorización es un delito.

booksmedicos.org

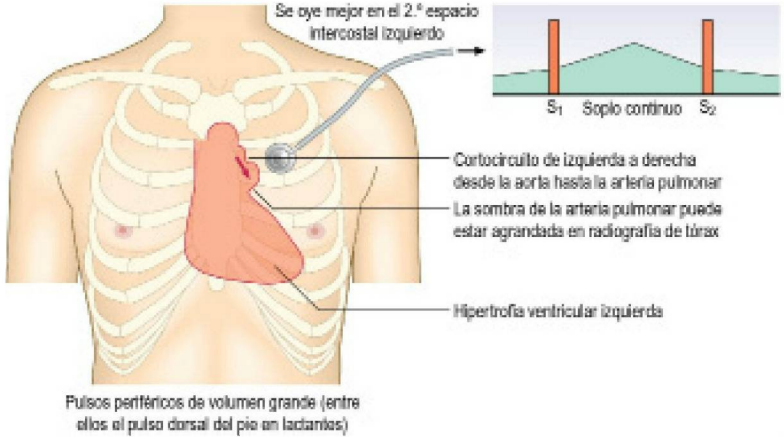

Fig. 6.31 **Conducto arterioso permeable persistente.** Se ausculta un soplo «en maquinaria» continuo porque la presión aórtica siempre es mayor que la presión en la arteria pulmonar, lo que hace que haya flujo continuo por el conducto. La diferencia de presión es máxima en sístole, lo que produce un componente sistólico más intenso del soplo.

estenosada, lo que lleva a una acentuación presistólica del soplo. El soplo de la estenosis tricúspide es similar pero excepcional.

Un soplo de Austin Flint es un soplo mesodiastólico que acompaña al reflujo aórtico. Está causado por un chorro de reflujo que golpea la valva anterior de la válvula mitral, lo que restringe el flujo de entrada al ventrículo izquierdo.

Soplos continuos Los soplos continuos son excepcionales en los adultos. La causa más habitual es un conducto arterioso permeable. En el feto conecta la aorta descendente superior y la arteria pulmonar, y en condiciones normales se cierra inmediatamente después del nacimiento. El soplo se ausculta mejor en el borde esternal superior izquierdo y se irradia a la escápula izquierda. Su carácter continuo se describe «como una maquinaria» (fig. 6.31).

INTEGRACIÓN DE LA INFORMACIÓN

La auscultación sigue siendo una habilidad clínica importante a pesar de la amplia disponibilidad de la ecocardiografía. Hay que ser capaz de detectar hallazgos anormales, que servirán para iniciar las pruebas necesarias de forma precoz. Los signos auscultatorios, como S_3 y S_4 y los roces pericárdicos, no tienen equivalente directo en la ecocardiografía, pero tienen importancia diagnóstica. Algunos pacientes, especialmente los afectados de cardiopatía reumática, tienen múltiples defectos valvulares y la interpretación de signos físicos más sutiles es muy importante. Por ejemplo, un paciente con estenosis mitral combinada con insuficiencia probablemente tenga una estenosis dominante si S_1 es intenso, pero dominará la insuficiencia si hay S_3.

PRUEBAS COMPLEMENTARIAS

Véase el cuadro 6.32.

Electrocardiografía (ECG)

El ECG estándar de 12 derivaciones (fig. 6.32) utiliza registros realizados con seis electrodos precordiales (V_1-V_6) y seis registros diferentes a partir de electrodos en las extremidades (brazo izquierdo, brazo derecho y pierna izquierda). El electrodo de la pierna derecha se utiliza como referencia.

Monitorización ECG ambulatoria

Es un registro ECG continuo que dura de 24 a 48 horas y se lee en un ordenador. Los grabadores activados por el paciente captan arritmias ocasionales y se activan sólo cuando aparecen síntomas (fig. 6.33).

ECG de esfuerzo

Un ECG de esfuerzo puede desenmascarar datos de arteriopatía coronaria. Las alteraciones importantes en el ECG y los cambios que aparecen durante un esfuerzo físico menor tienen significación pronóstica y pueden justificar una prueba invasiva con angiocardiografía coronaria.

Monitorización ambulatoria de la PA

El paciente lleva un dispositivo portátil en su domicilio; este dispositivo obtiene al menos dos mediciones de PA cada hora durante las horas de vigilia habituales de la persona. Se utiliza el valor medio de al menos 14 mediciones para confirmar el diagnóstico de hipertensión.

Radiografía de tórax

La cardiomegalia, juzgada por el cociente cardiotorácico (fig. 7.22), es habitual en la valvulopatía cardíaca y en la insuficiencia cardíaca. En la insuficiencia cardíaca con frecuencia se acompaña de distensión de las venas del lóbulo pulmonar superior, aumento difuso de la densidad pulmonar debido a edema pulmonar y líneas B de Kerley (linfáticos horizontales ingurgitados en la periferia de los lóbulos inferiores) (fig. 6.34A). Un mediastino ensanchado puede indicar un aneurisma torácico.

Ecocardiografía

La ecocardiografía utiliza ondas sónicas de alta frecuencia para evaluar las alteraciones valvulares, la función ventricular

booksmedicos.org

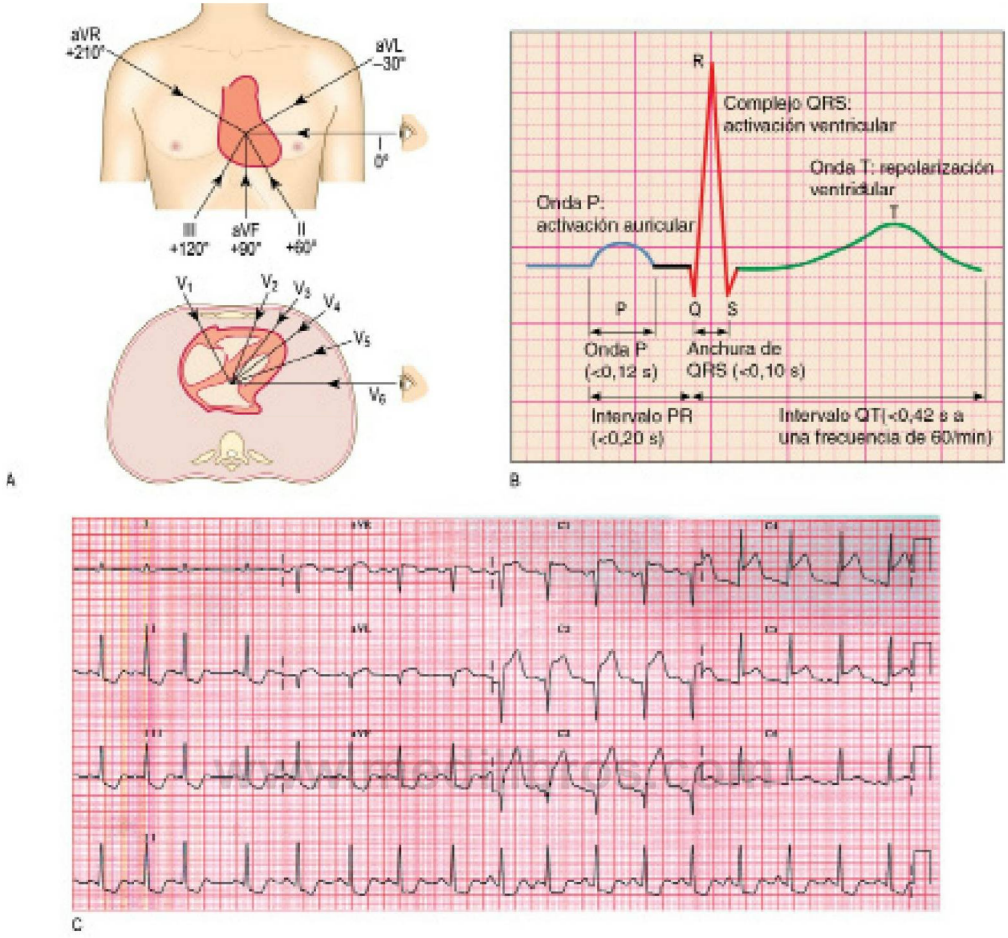

Fig. 6.32 **Electrocardiografía. (A)** Diagrama en el que se muestran las direcciones desde las que las 12 derivaciones estándar «miran hacia el corazón». El corte transversal se ve desde abajo como un corte de tomografía computarizada. **(B)** Complejo PQRST normal. **(C)** Infarto de miocardio anterior agudo. Obsérvese la elevación de ST en las derivaciones V_1-V_6 y aVL, y el descenso «recíproco» de ST en las derivaciones II, III y aVF.

Fig. 6.33 **Trazado de un registro de un electrocardiograma ambulatorio de 24 horas en el que se ve un bloqueo cardíaco completo.** Las flechas indican las ondas P visibles; en ocasiones están enmascaradas por el complejo QRS o por la onda T (*).

© Elsevier. Fotocopiar sin autorización es un delito.

booksmedicos.org

6.32 Pruebas complementarias en las cardiopatías

Prueba	Indicación/comentario
Análisis de sangre	
Hemograma completo y velocidad de sedimentación globular	Anemia que desenmascara angina y enfermedad del tejido conjuntivo
Urea y electrólitos	Función renal
Glucemia	La hipertensión es más frecuente en la diabetes
Lípidos	Hiperlipidemia
Enzimas cardíacas	Las troponinas aumentan después de un infarto de miocardio
Serología	Enfermedad del tejido conjuntivo, infección estreptocócica
Hemocultivo	Endocarditis infecciosa
Electrofisiología	
Electrocardiograma (ECG)	Ritmo cardíaco, conducción, como bloqueo de rama izquierda Infarto e isquemia miocárdicos (habitualmente normal en la angina) Evaluación de hipertrofia ventricular izquierda
ECG de esfuerzo	Isquemia, pronóstico después de un infarto de miocardio
Monitorización ECG ambulatoria	Confirma si las palpitaciones coinciden con arritmias
Radiología	
Radiografía de tórax	Índice cardiotorácico (anchura máxima de la silueta cardíaca/parte más ancha de los campos pulmonares) aumentado en la insuficiencia cardíaca y las valvulopatías
Ecocardiografía (el ecocardiograma transesofágico es más sensible)	Cuantifica las alteraciones valvulares; evalúa la función ventricular izquierda (insuficiencia cardíaca); vegetaciones valvulares en la endocarditis infecciosa
Estudios con radioisótopos	Función ventricular izquierda; isquemia miocárdica; embolia pulmonar
Pruebas invasivas	
Cateterismo cardíaco	La angiografía coronaria (angina) determina el tratamiento, antes de la cirugía en las valvulopatías para evaluar la anatomía coronaria, e insuficiencia cardíaca grave para trasplante cardíaco

izquierda y el flujo de sangre (ecocardiografía Doppler). La mayoría de las exploraciones se llevan a cabo a través de la pared anterior del tórax (transtorácicas) (fig. 6.34B). La ecografía transesofágica requiere sedación, pero proporciona una alta resolución de las estructuras posteriores (p. ej., aurícula izquierda, válvula tricúspide y aorta descendente).

Estudios con radioisótopos

Se inyecta tecnecio-99 por vía intravenosa y se detecta con una cámara gamma para valorar la función ventricular izquierda. Las células miocárdicas captan talio y sestamibi,

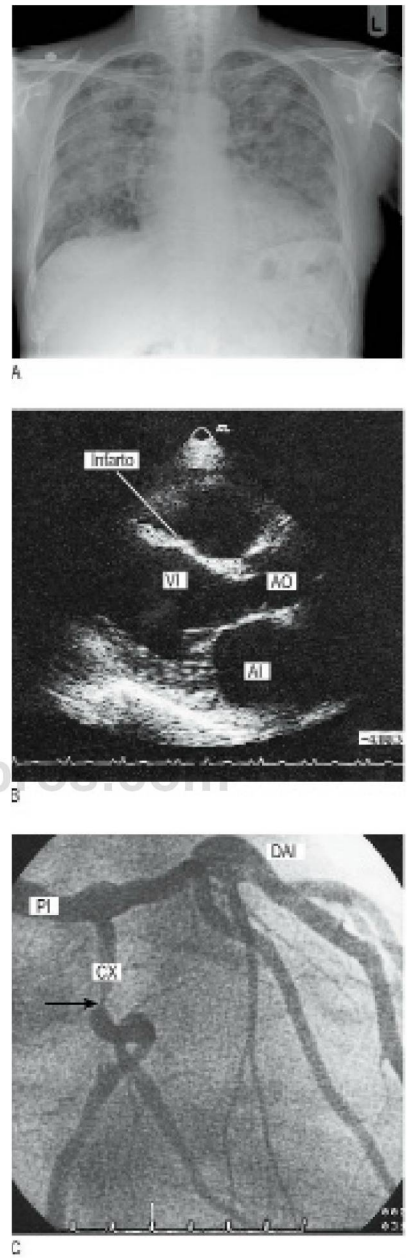

Fig. 6.34 Estudios de imagen cardiovasculares. (A) Radiografía de tórax en la insuficiencia cardíaca. Se observa cardiomegalia con sombreado alveolar parcheado de edema pulmonar y líneas B de Kerley (linfáticos ingurgitados) en la periferia de los dos pulmones. **(B)** Ecocardiograma transtorácico en proyección paraesternal de eje largo. Se observa adelgazamiento del tabique interventricular que tiene forma irregular y ecos brillantes, lo cual es indicativo de cicatrices fibrosas. Ésta es la localización de un infarto antiguo. AI, aurícula izquierda; AO, raíz aórtica; VI, ventrículo izquierdo. **(C)** Angiografía coronaria. La fecha indica una estenosis localizada grave en la arteria coronaria circunfleja. CX, circunfleja; DAI, descendente anterior izquierda; PI, principal izquierda.

booksmedicos.org

y el estudio con este isótopo indica la perfusión miocárdica en reposo y con el esfuerzo.

Cateterismo cardíaco

Se introduce un catéter fino bajo anestesia local a través de una arteria periférica (generalmente la braquial o femoral) y se hace avanzar hasta el corazón bajo guía radiológica. Aunque se pueden determinar las presiones intracardíacas y, por tanto, se pueden estimar las funciones valvular y cardíaca, la aplicación principal de esta técnica es la obtención de imágenes de las arterias coronarias empleando un medio de contraste. Esto se lleva a cabo para planificar la revascularización mediante angioplastia coronaria o derivación quirúrgica (fig. 6.34C).

Tomografía computarizada (TC) y resonancia magnética (RM)

La TC, con su mayor resolución temporal de las arterias coronarias, es particularmente útil para estudiar a pacientes sintomáticos con riesgo bajo-intermedio de arteriopatía coronaria. También puede reducir la necesidad de estudios invasivos en pacientes con una probabilidad baja de arteriopatía coronaria oclusiva, a la espera de cirugía valvular. La RM proporciona una resolución histica mayor y, de entre las técnicas de imagen para el estudio de la enfermedad del músculo cardíaco (miocardiopatía), es la modalidad de elección.

SISTEMA VASCULAR PERIFÉRICO

SISTEMA ARTERIAL PERIFÉRICO

Véanse las figuras 6.9 y 6.35.

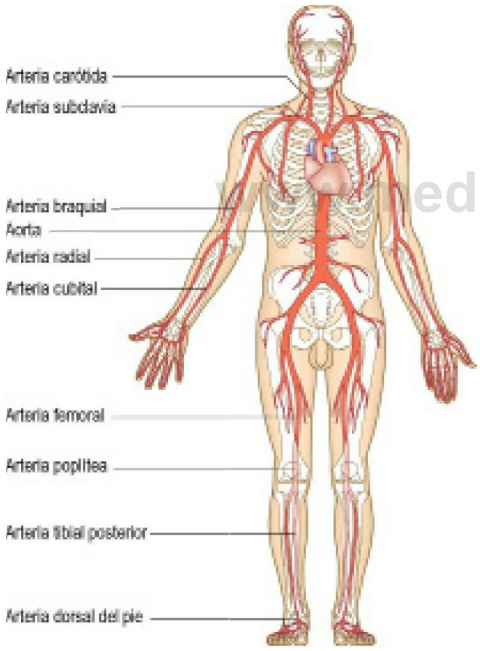

Fig. 6.35 Sistema arterial.

MANIFESTACIONES CLÍNICAS

Extremidad inferior

Aproximadamente el 20% de las personas de más de 60 años en los países «desarrollados» sufre AP, pero sólo una cuarta parte son sintomáticos. La patología de base es la aterosclerosis (endurecimiento de las arterias), que afecta a los vasos de tamaño grande y medio.

La identificación de los pacientes con AP es importante por los siguientes motivos:

- La AP, aun siendo asintomática, es un potente marcador de muerte vascular prematura.
- Si no se ha detectado previamente, la primera manifestación de la AP puede ser una complicación grave que pone en riesgo la vida o una extremidad, como accidente cerebrovascular, isquemia aguda en una extremidad o rotura de un AAA.
- La modificación de los factores de riesgo vasculares mejora espectacularmente los desenlaces.
- La AP puede afectar al tratamiento médico y quirúrgico de otras afecciones; por ejemplo, la prescripción de un betabloqueante puede precipitar claudicación intermitente.

La AP afecta a las extremidades inferiores con una frecuencia ocho veces superior a las extremidades superiores porque:

- La irrigación arterial en las extremidades inferiores está peor desarrollada en relación con la masa muscular.
- La extremidad inferior resulta afectada por la aterosclerosis más frecuentemente.

Hay cuatro estadios en la falta de irrigación (isquemia) en las extremidades inferiores (cuadro 6.33).

Isquemia asintomática

Se define la isquemia hemodinámicamente significativa de las extremidades inferiores como un índice de presión maleolar-braquial (IPMB) <0,9 en reposo. La mayoría de estos pacientes están asintomáticos, ya sea porque deciden no caminar demasiado deprisa o porque la tolerancia al esfuerzo está limitada por otra patología. Aunque están asintomáticos, estos pacientes tienen un riesgo elevado de complicaciones «vasculares» y deben ser evaluados y tratados con medicamentos como si tuvieran claudicación intermitente.

6.33 Clasificación de la isquemia de las extremidades inferiores

I	Asintomática
II	Claudicación intermitente
III	Dolor nocturno/en reposo
IV	Pérdida tisular (úlcera/gangrena)

© Elsevier. Fotocopiar sin autorización es un delito.

booksmedicos.org

6.34 Manifestaciones clínicas de la claudicación arterial, neurogénica y venosa

	Arterial	Neurogénica	Venosa
Alteración anatomopatológica	Estenosis u oclusión de las arterias principales de la extremidad inferior	Compresión de una raíz de un nervio lumbar o de la cola de caballo (estenosis vertebral)	Obstrucción al flujo de salida venoso de la pierna debido a oclusión venosa iliofemoral
Localización del dolor	Músculos, por lo general la pantorrilla, pero puede afectar a los muslos y las nalgas	Mal definida. Toda la pierna. Puede asociarse con entumecimiento y hormigueo	Totalidad de la pierna. Como si fuera a «estallar»
Lateralidad	Unilateral si es femoropoplítea y bilateral si la afección es aortoilíaca	Con frecuencia bilateral	Casi siempre unilateral
Inicio	Gradual después de caminar la «distancia de claudicación»	Con frecuencia inmediato al caminar o al incorporarse	Gradual, desde el momento en que comienza a caminar
Situaciones que lo alivian	Al parar de caminar, el dolor desaparece completamente en 1-2 minutos	Inclinarse hacia adelante y dejar de caminar. Puede sentarse para un alivio completo	Elevación de la pierna
Color	Normal o pálido	Normal	Cianótico. Con frecuencia son visibles las venas varicosas
Temperatura	Normal o fría	Normal	Normal o aumentada
Edema	Ausente	Ausente	Siempre presente
Pulsos	Reducidos o ausentes	Normales	Presentes pero pueden ser difíciles de tomar debido al edema
Elevación de la pierna extendida	Normal	Puede estar limitada	Normal

Claudicación intermitente

La claudicación intermitente es el dolor que se siente en las piernas al caminar debido a insuficiencia arterial y es el síntoma más habitual de la AP. Es habitual que el dolor aparezca en la pantorrilla secundariamente a la afección femoropoplítea, pero puede sentirse en el muslo y/o la nalga en la obstrucción proximal (aortoilíaca). Los pacientes describen opresión o dolor a «modo de calambre» que se desarrolla después de haber recorrido una distancia relativamente constante; esta distancia muchas veces es menor si se camina cuesta arriba, en tiempo frío y después de las comidas. El dolor desaparece completamente a los pocos minutos de reposo, pero reaparece al caminar. La «distancia de la claudicación» es la distancia que manifiestan los pacientes que pueden caminar antes de que el dolor les impida seguir caminando.

Hay otros dos tipos de claudicación:

- La claudicación neurogénica se debe a trastornos neurológicos y musculoesqueléticos de la columna lumbar.
- La claudicación venosa se debe a obstrucción del flujo venoso procedente de la pierna después de una TVP extensa.

La claudicación neurogénica y la venosa son mucho menos frecuentes que la claudicación arterial y pueden distinguirse por la historia y la exploración (cuadro 6.34).

Dolor nocturno/en reposo

El paciente se va a la cama y se duerme, pero se despierta 1-2 horas después con dolor intenso en el pie, por lo general en el lado interno. El dolor se debe a una perfusión escasa debida a pérdida de los efectos beneficiosos de la gravedad al adoptar la posición de decúbito y a la reducción de la frecuencia cardíaca, la PA y el gasto cardíaco que se produce durante el sueño. Con frecuencia los pacientes obtienen alivio dejando que la pierna cuelgue fuera de la cama y al incorporarse y caminar. Sin embargo, cuando vuelven a la cama el dolor reaparece y los pacientes muchas veces deciden dormir en una silla. Esto lleva a edema postural, aumento de la presión hística intersticial, reducción adicional de la perfusión hística y, en último término, empeoramiento del dolor.

El dolor en reposo (nocturno) indica AP grave a múltiples niveles en la extremidad inferior y es un síntoma de alarma que obliga a una derivación urgente a un cirujano vascular, porque no revascularizar la pierna habitualmente lleva a la aparición de isquemia crítica de la extremidad con pérdida hística (gangrena, úlceras) y amputación.

En los pacientes diabéticos puede resultar difícil diferenciar el dolor en reposo de la neuropatía diabética porque ambos pueden empeorar por la noche. El dolor neuropático no suele limitarse al pie, se asocia con quemazón y hormigueo, no se alivia dejando que cuelgue la extremidad y se asocia con disestesias (dolor o sensaciones desagradables), en ocasiones descritas como quemazón, hormigueo o entumecimiento. Muchos pacientes no pueden siquiera soportar la presión de la ropa de cama sobre los pies.

Pérdida de tejido (úlcera y/o gangrena)

En pacientes con AP grave de la extremidad inferior las lesiones triviales en el pie no cicatrizan. Esto permite la entrada de bacterias y la posterior formación de gangrena y/o úlceras. Habitualmente progresa con rapidez y, sin revascularización, muchas veces lleva en un breve espacio de tiempo a la amputación y/o la muerte.

Signos de AP de la extremidad inferior

Entre los signos sistémicos están ausencia de cabello, piel delgada y uñas frágiles (cuadro 6.34). La presencia de pulsos pedios no excluye por completo una AP significativa

booksmedicos.org

6.35 Signos de isquemia aguda de las extremidades

Signos menores	
• Ausencia de **p**ulso • **P**alidez	• Frío mortal (***p**erishing*)
Signos mayores (indican una extremidad en peligro)	
• **P**arestesias • **P**arálisis	• Dolor (***p**ain*) al comprimir el músculo

6.36 Isquemia aguda de las extremidades: comparación entre embolia y trombosis in situ

	Embolia	Trombosis
Inicio y gravedad	Agudo (segundos o minutos), isquemia profunda (sin colaterales preexistentes)	Insidioso (horas o días), isquemia menos intensa (colaterales preexistentes)
Origen embólico	Presente (generalmente fibrilación auricular)	Ausente
Claudicación previa	Ausente	Presente
Pulsos en la pierna contralateral	Presentes	Con frecuencia ausentes
Diagnóstico	Clínico	Angiografía
Tratamiento	Embolectomía y anticoagulación	Médico, cirugía de derivación, trombólisis

en las extremidades inferiores, aunque casi siempre están reducidos o ausentes. Si la historia es convincente pero se palpan pulsos, pida al paciente que camine hasta que el dolor de la claudicación le haga detenerse y después vuelva a explorar los pulsos; si han desaparecido es muy probable que haya AP.

Los pacientes con isquemia crítica de la extremidad (dolor en reposo, pérdida hística) habitualmente tienen una PA en el tobillo <50 mmHg y una prueba de Buerger positiva.

Isquemia aguda en la extremidad

Las manifestaciones clásicas de la isquemia aguda de la extremidad son las 6 P (en inglés) (cuadro 6.35). De éstas, la parálisis (imposibilidad de mover los dedos de los pies o las manos) y las parestesias (sensación de tacto ligero sobre el antepié/dorso de la mano) son las más importantes e indican isquemia grave que afecta a la función nerviosa. El dolor muscular a la presión es un signo ominoso que indica infarto muscular inminente. Una extremidad con estas manifestaciones habitualmente está dañada de forma irreversible a menos que se restablezca la circulación en pocas horas.

Las causas más frecuentes de la isquemia aguda de una extremidad son:

- Tromboembolia: generalmente procedente de la aurícula izquierda, asociada con fibrilación auricular.
- Trombosis in situ: oclusión trombótica de un segmento arterial aterosclerótico ya estenosado (cuadro 6.36).

La oclusión arterial aguda produce un intenso espasmo en el árbol arterial distal al bloqueo. La extremidad se muestra «blanca marmórea». En pocas horas el espasmo se relaja y la microcirculación cutánea se llena con sangre desoxigenada, lo que lleva a un moteado de color azul pálido o púrpura, tiene un fino patrón reticular y palidece al aplicar presión. A medida que progresa la isquemia, la sangre confluye en la piel y origina un patrón de moteado más grueso que es de color púrpura oscuro, casi negro, y que no palidece al aplicar presión. Finalmente, unos grandes parches de tinción fija llevan a la formación de vesículas y licuefacción. El moteado fijo de una extremidad anestesiada y paralizada, asociada con rigidez y turgencia musculares, indica isquemia irreversible; la amputación y los cuidados paliativos son las únicas opciones (fig. 6.36).

Fig. 6.36 Gangrena del pie.

Se produce síndrome compartimental cuando hay aumento de la presión dentro de los compartimentos fasciales de la extremidad, la mayoría de las veces la pantorrilla, lo cual pone en peligro la perfusión y la viabilidad del músculo y de los nervios. Las dos causas más frecuentes son traumatismo de la extremidad inferior, como fractura de tibia, y reperfusión después del tratamiento de la isquemia aguda de la extremidad inferior. Si no se reconoce y se trata el síndrome compartimental puede ser necesaria la amputación de la extremidad. El síntoma fundamental es dolor intenso, que a menudo no se alivia con opioides y empeora con los movimientos activos y pasivos. Habitualmente están presentes los pulsos periféricos.

Accidente cerebrovascular

Un accidente cerebrovascular es una deficiencia neurológica central focal de causa vascular. Aproximadamente el 80% de los accidentes cerebrovasculares son isquémicos en vez de hemorrágicos. El ataque isquémico transitorio (AIT) describe un accidente cerebrovascular en el que los síntomas se resuelven en el transcurso de 24 horas. El término «accidente cerebrovascular» queda reservado para los episodios en los que los síntomas tienen una duración superior a las 24 horas.

© Elsevier. Fotocopiar sin autorización es un delito.

booksmedicos.org

EBE **6.37 Estudios de imagen en la sospecha de accidente isquémico transitorio (AIT) o accidente cerebrovascular en el territorio carotídeo**

En todos los pacientes con sospecha de AIT o accidente cerebrovascular en el territorio carotídeo se debe realizar una ecografía Doppler urgente, porque el hallazgo de un soplo carotídeo no es fiable para detectar o excluir una arteriopatía carotídea significativa que puede ser una indicación de endarterectomía.

Sauve J-S, Laupacis A, Ostbye T y cols. Does this patient have a clinically important carotid bruit? En: Simel D, Rinne D (eds.). The rational clinical examination. New York: JAMA and Archives Journals/McGraw-Hill Professional, 2008, págs. 103-110.

Territorio de la arteria carótida (circulación anterior)

Hasta la mitad de los accidentes cerebrovasculares y de los AIT se deben a embolia a partir de una placa ateromatosa en el origen de la arteria carótida interna. Las manifestaciones clínicas varían según la zona cerebral afectada, pero pueden incluir deficiencia motora, defecto en un campo visual, como hemianopsia homónima (fig. 12.3), o dificultad en el habla (disfasia) (cuadro 6.37).

Territorio de la arteria vertebrobasilar (circulación posterior)

Los AIT y los accidentes cerebrovasculares en este territorio causan aturdimiento, colapso con o sin pérdida del conocimiento, ceguera occipital transitoria o pérdida completa de la visión en ambos ojos (cap. 11). La estenosis de la arteria subclavia o una oclusión proximal al origen de la arteria vertebral puede causar síntomas vertebrobasilares como parte del síndrome de «robo subclavio». Aparece cuando se realiza esfuerzo físico con el brazo. El aumento de la demanda del flujo de sangre en el brazo queda satisfecho por la sangre que viaja hasta las arterias carótidas y luego, por el polígono de Willis (fig. 11.29), descendiendo por la arteria vertebral al brazo, «robando» sangre de la circulación cerebral posterior. Los signos de este síndrome incluyen asimetría de los pulsos y de la presión arterial en los brazos, en ocasiones con un ruido sobre la arteria subclavia en la fosa supraclavicular.

Síntomas abdominales

Angina mesentérica

Debido a la rica circulación colateral, habitualmente ha de haber estenosis crítica u oclusión de dos de las tres principales arterias viscerales (tronco celíaco, arterias mesentérica superior e inferior) antes de que aparezcan síntomas y signos de insuficiencia arterial mesentérica crónica. Es habitual que aparezca un dolor abdominal central intenso 10-15 minutos después de comer. El paciente llega a tener temor a comer y la pérdida de peso significativa es un hallazgo universal. Puede haber diarrea, y la isquemia visceral puede remedar una gama completa de afecciones gastrointestinales. El paciente puede haber sido sometido a numerosas pruebas, incluso laparotomía, antes de que se establezca el diagnóstico clínico y se confirme por angiografía. En todos los pacientes en los que se sospeche isquemia visceral se debe realizar una angiografía urgente.

Fig. 6.37 Aneurismas de la aorta abdominal. (A) En la radiografía de abdomen se observa calcificación (flecha). **(B)** En la tomografía computarizada del abdomen se ve un aneurisma de la aorta abdominal (flecha). **(C)** En la laparotomía se observa que la aorta está aumentada de tamaño de manera manifiesta e irregular.

La isquemia mesentérica aguda es una urgencia quirúrgica. El paciente presenta dolor abdominal intenso, shock, diarrea sanguinolenta y una profunda acidosis metabólica. Sólo excepcionalmente hay dolor en el ángulo renal por infarto o isquemia renal y se asocia con hematuria microscópica o macroscópica.

Aneurisma de aorta abdominal

Un AAA es una dilatación anormal de la aorta (fig. 6.37) y está presente en el 5% de los hombres mayores de 65 años. Los principales factores de riesgo son el tabaco y la hipertensión; también hay un elemento familiar/genético de la enfermedad. El AAA es tres veces más frecuente en los hombres que en las mujeres. La mayoría de los pacientes están asintomáticos hasta que el aneurisma se rompe, aunque pueden acudir con dolor abdominal o en la espalda, o porque notan una pulsación abdominal.

booksmedicos.org

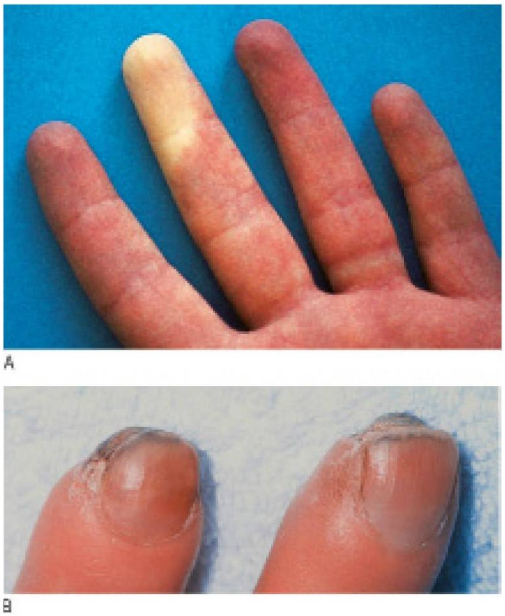

Fig. 6.38 Síndrome de Raynaud. (A) Fase aguda en la que hay palidez intensa de la punta de un dedo. **(B)** El síndrome de Raynaud primario en ocasiones progresa hasta úlceras o incluso gangrena de la punta del dedo.

La exploración clínica no es fiable para establecer la presencia y el tamaño de un AAA; en caso de duda realice una exploración ecográfica de la aorta. En Reino Unido actualmente hay un programa equilibrado del AAA mediante ecografía en hombres cuando llegan al 65.° cumpleaños.

Un AAA roto puede ser difícil de diagnosticar porque muchos pacientes no tienen las manifestaciones clásicas de dolor abdominal y/o de espalda, masa abdominal pulsátil y shock (hipotensión). El diagnóstico erróneo más frecuente es el de cólico renal (un hombre >60 años con un «cólico» renal tiene un AAA roto mientras no se demuestre lo contrario). Si sospecha rotura de un AAA hable directamente con un cirujano vascular, que posiblemente solicite una TC con contraste inmediata del abdomen (si el paciente está estable desde el punto de vista cardiovascular).

La ateroembolia que se origina en un AAA puede causar el «síndrome de los dedos de los pies azules», caracterizado por coloración púrpura de los dedos de los pies y del antepié a ambos lados. Habitualmente los pulsos pedios son normales.

Síntomas vasoespásticos

El fenómeno de Raynaud es la isquemia digital causada por el frío y la emoción y tiene tres fases (fig. 6.38):

- Palidez: debida a espasmo y/o obstrucción de la arteria digital.
- Cianosis: debida a desoxigenación de la sangre venosa estática (esta fase puede estar ausente).
- Enrojecimiento: debido a hiperemia reactiva.

El fenómeno de Raynaud puede ser primario (enfermedad de Raynaud) y deberse a vasoespasmo idiopático de la arteria digital, o secundario (síndrome de Raynaud) (cuadro 6.38).

Los pacientes de más de 40 años que presentan fenómeno de Raynaud unilateral tienen AP subyacente a menos que se demuestre lo contrario, especialmente si tienen factores de riesgo (tabaquismo, diabetes).

6.38 Enfermedades asociadas al síndrome de Raynaud secundario

- Síndromes del tejido conjuntivo, por ejemplo esclerosis sistémica, CREST (calcinosis, fenómeno de Raynaud, disfunción esofágica, esclerodactilia, telangiectasia) y lupus eritematoso sistémico
- Aterosclerosis/embolia a partir de un origen proximal (p. ej., aneurisma de la arteria subclavia)
- Relacionado con medicamentos (p. ej., nicotina, betabloqueantes, cornezuelo del centeno)
- Síndrome del desfiladero torácico superior
- Neoplasias malignas
- Síndromes de hiperviscosidad (p. ej., macroglobulinemia de Waldenström, policitemia)
- Trastornos de origen vibratorio (herramientas vibratorias eléctricas)
- Trastornos por crioaglutininas

HISTORIA CLÍNICA

Pregunte por los factores de riesgo de ateroma (tabaquismo, hipercolesterolemia, hipertensión, diabetes mellitus) y por cualquier antecedente familiar de arteriopatía prematura. Se debe preguntar específicamente por la diabetes, porque se asocia con el desarrollo temprano y la progresión rápida de ateroma generalizado.

Las consecuencias de la claudicación se relacionan con la edad y el estilo de vida del paciente. Un paciente cuya ocupación sea empleado de correos, si sólo puede andar 400 m tiene un problema grave, pero una persona de edad avanzada que simplemente necesita cruzar la calle para llegar a las tiendas puede arreglárselas. En vez de centrarse en distancias absolutas se deben realizar preguntas específicas:

- ¿Puede andar sin detenerse desde la clínica hasta la parada del autobús o el aparcamiento?
- ¿Puede hacer sus propias compras?
- ¿Qué es lo que no puede hacer a causa del dolor?

Pregunte por las otras afecciones médicas del paciente. Tiene poco sentido someter a los pacientes con claudicación intermitente a los riesgos de la cirugía vascular sólo para encontrar que se hallan también limitados por artrosis de cadera, angina o disnea importante.

Los hombres con claudicación intermitente en las nalgas (glúteos) debida a afección de la ilíaca interna tienen disfunción eréctil. Pregunte por la función sexual, ya que muchos pacientes y sus parejas se encuentran extraordinariamente preocupados por la disfunción eréctil y, sin embargo, se sienten demasiado incómodos para mencionarlo.

EXPLORACIÓN FÍSICA

Siga el orden de exploración descrito para el corazón, investigando en busca de signos de anemia, cianosis e insuficiencia cardíaca y datos directos o indirectos de AP (cuadro 6.39). A continuación, realice una exploración detallada de los pulsos arteriales. Una pulsación anormalmente prominente en el cuello de una persona de edad avanzada sólo de manera excepcional tiene significación clínica, y suele estar causada por arterias tortuosas en vez de por un aneurisma de la carótida o por tumor en el cuerpo carotideo. Sin embargo, en caso de duda programe los preparativos para realizar una exploración ecográfica Doppler.

© Elsevier. Fotocopiar sin autorización es un delito.

booksmedicos.org

6.39 Signos indicativos de vasculopatía

Signo	Implicación
Manos y brazos	
Manchas por tabaco	Tabaquismo
Coloración púrpura de las puntas de los dedos	Ateroembolia a partir de un aneurisma de la subclavia proximal
Fosas y cicatrices curadas en el pulpejo de los dedos	Síndrome de Raynaud secundario
Calcinosis y asas capilares visibles en los pliegues ungueales	Esclerosis sistémica y CREST (calcinosis, fenómeno de Raynaud, disfunción esofágica, esclerodactilia, telangiectasia)
Atrofia de los músculos pequeños de la mano	Síndrome del desfiladero torácico superior
Cara y cuello	
Arco corneal y xantelasmas	Hipercolesterolemia
Síndrome de Horner	Disección o aneurisma de la arteria carótida
Ronquera y tos «bovina»	Parálisis del nervio laríngeo recurrente por un aneurisma de la aorta torácica
Venas prominentes en el cuello, hombro y parte anterior del tórax	Oclusión de la vena axilar/subclavia
Abdomen	
Pulsación epigástrica/umbilical	Aneurisma aortoilíaco
Moteado del abdomen	Rotura de aneurisma de la aorta abdominal o embolia «en silla de montar» que ocluye la bifurcación aórtica
Documentación de pérdida de peso	Isquemia visceral

Secuencia de la exploración

Comience en la cabeza del paciente y vaya descendiendo por el cuerpo siguiendo la secuencia y los principios de la inspección, palpación y auscultación de cada zona.

Brazos

- Explore los pulsos radiales y braquiales.
- Determine la PA en las dos extremidades superiores.

Abdomen

- Observe en busca de una pulsación obvia.
- Palpe y ausculte sobre la aorta abdominal. La bifurcación aórtica está al nivel del ombligo, por lo que debe palpar el epigastrio para detectar un AAA palpable. Si la aorta se palpa fácilmente considere la posibilidad de un AAA. En pacientes delgados una aorta tortuosa pero de diámetro normal se puede palpar como aneurismática. En caso de duda programe los preparativos para una exploración ecográfica Doppler. Una masa pulsátil por debajo del ombligo indica un aneurisma ilíaco.

Piernas

- Inspeccione y palpe las piernas y los pies en busca de cambios isquémicos, como cambios de temperatura y de color.
- Observe las cicatrices de una cirugía vascular o no vascular previa y la localización, el borde, la profundidad y el color de cualquier úlcera.

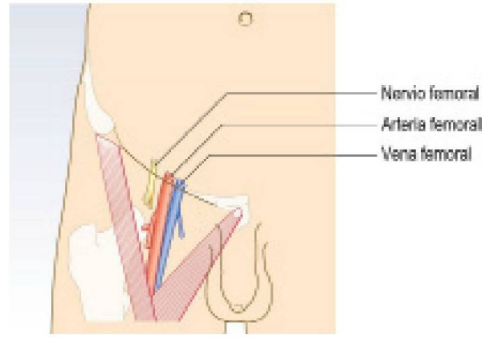

Fig. 6.39 Triángulo femoral: vasos y nervios.

- Mire de modo específico entre los dedos de los pies y en los talones en busca de cambios isquémicos (localización más frecuente de las «úlceras por decúbito»).

Pulso femoral

- Pida al paciente que se coloque en decúbito supino y explíquele lo que va a hacer.
- Ponga los pulpejos de los dedos índice y medio sobre la arteria femoral. En un paciente obeso puede resultar difícil apreciarla.
- Ausculte si hay ruidos sobre ambas arterias femorales con el diafragma del estetoscopio (figs. 6.39 y 6.40A).

Pulso poplíteo

- Pida al paciente que se acueste sobre una superficie firme y cómoda y que se relaje.
- Flexione 30° la rodilla del paciente.
- Con los pulgares delante de la rodilla y el resto de dedos detrás, presione firmemente en la línea media sobre la arteria poplítea.
- Deslice los dedos 2-3 cm por debajo del pliegue de la rodilla e intente comprimir la arteria sobre la parte posterior de la tibia cuando pasa debajo del arco del sóleo (fig. 6.40B).

Pulso tibial posterior

- Palpe 2 cm debajo y 2 cm detrás del maléolo interno con los pulpejos de los dedos índice, medio y anular (fig. 6.40C).

Pulso dorsal del pie

- Con los pulpejos de los dedos índice, medio y anular palpe en la parte media del dorso del pie inmediatamente por fuera del tendón del extensor del dedo gordo (fig. 6.40D).

Prueba de Buerger

Secuencia de la exploración

- Con el paciente en decúbito supino colóquese en el pie de la cama. Eleve los pies del paciente y apoye las piernas a 45° respecto a la horizontal durante 2-3 minutos.
- Observe para detectar palidez con el vaciado o «drenaje» de las venas superficiales.
- Pida al paciente que se siente y deje las piernas colgando sobre el borde de la cama.
- Observe para detectar hiperemia reactiva en la zona inferior; la pérdida de la palidez y la propagación del enrojecimiento constituyen una prueba positiva.

Índice de presión maleolar-braquial

La evaluación del pulso puede no ser fiable en pacientes con obesidad o edema. Mida sistemáticamente el IPMB en

booksmedicos.org

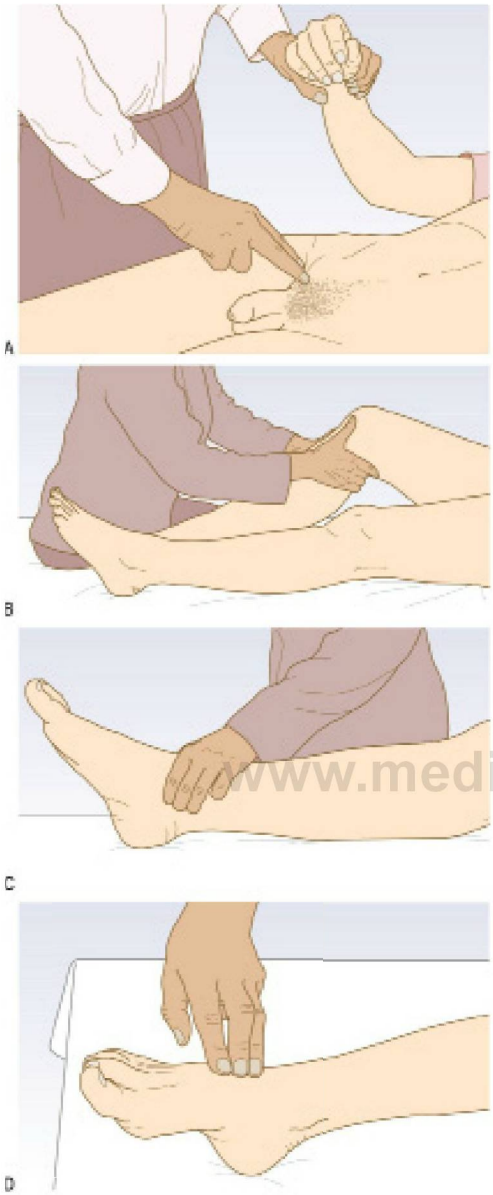

Fig. 6.40 **Exploración de las arterias femoral, poplítea, tibial posterior y dorsal del pie.** **(A)** Explore la arteria femoral mientras busca simultáneamente retraso radiofemoral. **(B)** Palpe la arteria poplítea con las puntas de los dedos tras haberlos curvado para introducirlos en la fosa poplítea. **(C)** Exploración de la arteria tibial posterior. **(D)** Exploración de la arteria dorsal del pie.

todos los pacientes en los que sea difícil palpar los pulsos de la extremidad inferior y en los que se sospeche AP por la historia clínica.

- Utilice un Doppler de mano y un esfigmomanómetro.
- Apoye la sonda sobre la arteria tibial posterior.
- Infle el manguito de PA alrededor del tobillo.
- Observe la presión a la que desaparece la señal Doppler. Ésta es la presión sistólica en dicha arteria cuando pasa debajo del manguito.

6.40 Pruebas complementarias en la arteriopatía periférica

Prueba	Indicación/comentario
Análisis de sangre	
Hemograma completo y velocidad de sedimentación	Anemia que desenmascara síntomas y conectivopatía
Urea y electrólitos	Función renal
Glucemia	Hipertensión más común en la diabetes
Serología	Conectivopatía
Microbiología	
Bacteriología	Pase una torunda por la base de la úlcera
Radiología	
Ecografía Doppler	Presión maleolar, índice de presión maleolar-braquial, análisis de la forma de las ondas del pulso
Ecografía en modo B	Aneurisma de aorta abdominal, aneurisma de la arteria poplítea
Ecografía dúplex	Estenosis de la arteria carótida, seguimiento de injerto de derivación venoso
Tomografía computarizada	Aneurisma de la aorta abdominal, detección de infarto/hemorragia cerebral
Resonancia magnética	Malformaciones arteriovenosas, estenosis de la arteria carótida
Angiografía	Isquemia aguda y crónica de la extremidad, estenosis de la arteria carótida

www.medilibros.com

- Repita la exploración con la sonda sobre la arteria dorsal del pie y después en la peronea perforante (cuadro 6.13).
- Mida la PA braquial en los dos brazos, manteniendo la sonda Doppler sobre la arteria braquial en el codo y en la arteria radial en la muñeca.

Hallazgos normales

El cociente de la máxima presión en la arteria pedia respecto a la mayor presión en la arteria braquial es el IPMB. En personas sanas el IPMB es >1,0 cuando el paciente está en supino. Siempre es difícil palpar la arteria poplítea; si la palpa fácilmente considere que es un aneurisma.

Hallazgos anormales

Los valores habituales en la claudicación y en la isquemia crítica de la extremidad son <0,9 y <0,4, respectivamente. Los valores absolutos pueden ser menos informativos que la tendencia en el tiempo.

Los pacientes con AP de la extremidad inferior, sobre todo los afectados de diabetes mellitus, a menudo tienen unas arterias crurales calcificadas que no se pueden comprimir, con presiones pedias e IPMB falsamente elevados. Utilice una sonda de ecografía Doppler para detectar las arterias del pie mientras éste se eleva. Las señales Doppler desaparecen a una altura (en cm) por encima de la cama que es próxima a la presión de perfusión (en mmHg).

Elija otras pruebas para obtener la máxima información con el menor riesgo para el paciente y al menor precio posible. En la mayoría de las situaciones la ecografía Doppler dúplex ha sustituido a la angiografía como estudio de elección de primera línea (cuadro 6.40).

© Elsevier. Fotocopiar sin autorización es un delito.

booksmedicos.org

SISTEMA VENOSO PERIFÉRICO

Mientras que el retorno venoso desde la cabeza y el cuello es pasivo, el que procede de las piernas se debe bombear activamente para que vuelva al corazón contra la gravedad. La presión en la planta del pie al caminar, junto con la contracción de los músculos de la pantorrilla (la «bomba muscular de la pantorrilla»), y en menor medida en los muslos y las nalgas, obliga a la sangre venosa a ascender por las venas profundas (90%) y superficiales (10%). El flujo retrógrado (reflujo) se previene por válvulas que dividen la larga columna de sangre desde el pie hasta la aurícula derecha en una serie de segmentos cortos de presión baja. En consecuencia, la «presión venosa ambulatoria» en los pies en personas sanas es habitualmente <20 mmHg. La inmensa mayoría de los síntomas y signos venosos de las extremidades inferiores se debe a insuficiencia de la bomba muscular o de las válvulas, con la consiguiente «hipertensión venosa crónica».

Las venas profundas siguen el trayecto de las arterias principales; muchas veces son pares y se pueden ver afectadas por la insuficiencia valvular primaria o postrombótica (después de una TVP). La TVP a menudo produce obstrucción venosa profunda además de reflujo (lo cual produce los síntomas y signos del síndrome postrombótico).

Las venas superficiales también se pueden ver afectadas por insuficiencia valvular primaria y por reflujo después de una tromboflebitis superficial.

La vena safena mayor (larga) pasa por delante del maléolo medial en el tobillo, por la cara medial de la pantorrilla hasta detrás de la rodilla, y después por la cara medial del muslo hasta unirse con la vena femoral común en la ingle en la unión safenofemoral (fig. 6.41).

La vena safena menor (corta) pasa por detrás del maléolo lateral en el tobillo y asciende por la cara posterior de la pantorrilla. Habitualmente se une a la vena poplítea en la unión safenopoplítea, que habitualmente está 2 cm por encima del pliegue posterior de la rodilla.

Hay numerosas intercomunicaciones entre la safenas corta y larga y entre los sistemas venosos profundo y superficial (a través de venas perforantes o comunicante); la anatomía venosa de la pierna es muy variable.

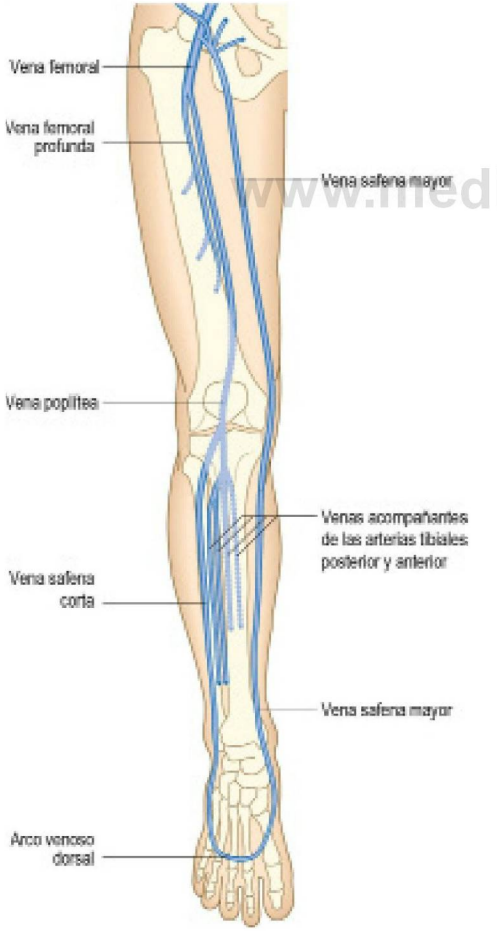

Fig. 6.41 Venas de la extremidad inferior.

MANIFESTACIONES CLÍNICAS

La enfermedad venosa de las extremidades inferiores se manifiesta de cuatro formas:

- Venas varicosas.
- Tromboflebitis superficial.
- TVP.
- Insuficiencia venosa crónica con úlceras.

La gravedad de los síntomas y signos puede tener poca relación con la gravedad de la alteración anatomopatológica subyacente y los signos físicos. Una TVP potencialmente mortal puede ser asintomática, mientras que unas venas varicosas aparentemente triviales se pueden asociar a síntomas significativos.

Dolor

Los pacientes con venas varicosas no complicadas (dilatadas, tortuosas, superficiales) a menudo refieren molestia sorda en las piernas, prurito y sensación de tumefacción. Los síntomas se agravan por estar de pie mucho tiempo y a menudo empeoran hacia el final del día. Una vez establecida, la TVP produce dolor espontáneo y a la palpación en la parte afectada (habitualmente la pantorrilla). Una tromboflebitis superficial produce una zona roja y dolorosa que recubre la vena afectada. Las úlceras varicosas pueden ser sorprendentemente indoloras; si son dolorosas esto se puede aliviar elevando la extremidad (aunque se debe excluir una arteriopatía coexistente) (cuadro 6.41). Está contraindicado el vendaje de una úlcera de la pierna salvo que haya datos documentados de una circulación arterial adecuada. Esto se puede realizar palpando los pulsos o midiendo el IPMB.

Tumefacción

La tumefacción (o edema), o una «sensación de tumefacción», se puede asociar a la enfermedad venosa de la extremidad inferior.

Discromía

La insuficiencia venosa crónica se asocia a lipodermatoesclerosis, que se debe al depósito de hemosiderina (por la degradación de la sangre extravasada) en la piel. El color de

booksmedicos.org

6.41 Manifestaciones clínicas de las úlceras venosas y arteriales

Manifestación clínica	Úlcera venosa	Úlcera arterial
Edad	Se desarrolla a la edad de 40-45 años, pero puede no manifestarse durante años; es común que haya múltiples recurrencias	Se presenta por vez primera pasados los 60 años
Sexo	Más habitual en mujeres	Más habitual en hombres
Antecedentes médicos	Trombosis venosa profunda (TVP) o datos que sugieren TVP oculta, como tumefacción de la pierna después del parto, sustitución de cadera/rodilla o fractura de hueso largo	Arteriopatía periférica, enfermedad cardiovascular y cerebrovascular
Factores de riesgo	Trombofilia, antecedentes familiares, TVP previa	Tabaquismo, diabetes, hipercolesterolemia e hipertensión
Dolor	Un tercio tienen dolor (por lo general no intenso) que mejora elevando la pierna	Dolor intenso, excepto en diabéticos con neuropatía; mejora cuando la extremidad se deja colgando
Localización	Las zonas que quedarían cubiertas por una bota; por lo general, mediales a la vena safena mayor; el 20% laterales a la vena safena corta	Zonas de presión (maléolos, talón, base del quinto metatarsiano, cabezas de los metatarsianos en los dedos de los pies)
Borde	Irregular, con frecuencia con neoepitelio (aspecto más blanco que la piel madura)	Regular, sin dolor a la presión, «en sacabocados»
Base	Con frecuencia de color rosado y con granulación bajo una escara verde	A modo de escara (verde) o necrótica (negra), sin granulación
Piel circundante	Lipodermatoesclerosis siempre presente	Sin cambios venosos en la piel
Venas	Plenas y generalmente varicosas	Vacías, con drenaje con la elevación
Hinchazón (edema)	Generalmente presente	Ausente
Temperatura	Caliente	Fría
Pulsos	Presentes, pero puede ser difícil apreciarlos	Ausentes

la lipodermatoesclerosis varía desde azul intenso/negro hasta púrpura o rojo brillante, y habitualmente afecta a la cara medial del tercio inferior de la pierna, aunque puede ser lateral si predomina el reflujo superficial en la vena safena menor.

www.medilibros.com

Úlcera venosa crónica

En los países desarrollados aproximadamente el 70-80% de las úlceras en las piernas se deben principalmente a enfermedad venosa. Otras causas son pioderma gangrenoso, sífilis, tuberculosis, lepra, anemia drepanocítica y enfermedades tropicales. Las úlceras venosas crónicas habitualmente afectan a la cara medial, son poco profundas, de color rosa (tejido de granulación) o amarillo/verde (esfacelo), tienen bordes irregulares y siempre se asocian a otros cambios cutáneos de insuficiencia venosa crónica (eccema varicoso, lipodermatoesclerosis) (fig. 6.42).

Trombosis venosa profunda

Pierna

Las manifestaciones clínicas de la TVP dependen de su localización y extensión y de si tiene o no carácter oclusivo (cuadro 6.42). Las denominadas manifestaciones «clásicas» de la TVP se relacionan con la presencia de un trombo oclusivo bien establecido. La mayoría de los pacientes que mueren por embolia pulmonar tienen trombosis no oclusiva y la pierna es normal en la exploración física. La TVP no oclusiva es la que más riesgo conlleva de embolia pulmonar porque el coágulo está dentro de una corriente de sangre venosa en movimiento, tiene más probabilidad de propagarse y todavía no ha inducido una respuesta inflamatoria en la pared vascular para anclar el trombo en su lugar. Los factores de riesgo de TVP se enumeran en el cuadro 6.43. Realice una ecografía Doppler urgente de la pierna en todos los pacientes en los que se sospeche TVP.

Fig. 6.42 Úlcera venosa.

Brazo

Se puede producir trombosis de la vena subclavia en la axila como consecuencia de traumatismos repetitivos en el desfiladero torácico superior por ejercicio intenso y repetitivo. La TVP de la extremidad superior también puede aparecer como complicación de los catéteres venosos subclavios/yugulares residentes. Entre los síntomas están tumefacción y molestia en el brazo, que a menudo empeoran con la actividad, especialmente cuando se eleva el brazo por encima de la cabeza.

© Elsevier. Fotocopiar sin autorización es un delito.

booksmedicos.org

6.42 Manifestaciones de la trombosis venosa profunda de la extremidad inferior

Manifestación clínica	Trombo no oclusivo	Trombo oclusivo
Dolor	Con frecuencia ausente	Generalmente presente
Dolor a la presión en la pantorrilla	Con frecuencia ausente	Generalmente presente
Hinchazón	Ausente	Presente
Temperatura	Normal o ligeramente aumentada	Aumentada
Venas superficiales	Normales	Distendidas
Embolia pulmonar	Alto riesgo	Bajo riesgo

6.43 Factores de riesgo de trombosis venosa profunda

- Reposo en cama u operaciones recientes (especialmente en la extremidad inferior, pelvis o abdomen)
- Viaje reciente, especialmente vuelos de larga duración
- Traumatismo previo en la extremidad inferior, especialmente fracturas de huesos largos, aplicación de escayola e inmovilización
- Embarazo o circunstancias que sugieran enfermedad pélvica
- Neoplasia maligna
- Trombosis venosa profunda previa
- Antecedentes familiares de trombosis
- Antecedente reciente de cateterismo venoso central, inyección de medicamentos, etc.

El brazo está tumefacto y tiene cianosis y aspecto moteado, principalmente cuando está en posición inferior. Explore para detectar venas superficiales distendidas (que actúan como colaterales) en el brazo, en la región del hombro y la pared torácica anterior (fig. 6.43).

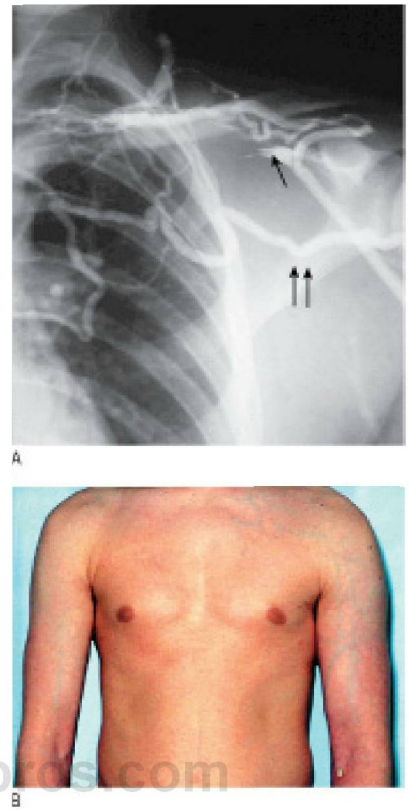

Fig. 6.43 Trombosis de la vena axilar. (A) Angiograma. La flecha única muestra la localización de la trombosis. Las flechas dobles muestran vasos colaterales dilatados. **(B)** Aspecto clínico con tumefacción del brazo izquierdo y venas superficiales dilatadas.

Tromboflebitis venosa superficial

Esta enfermedad afecta hasta el 10% de los pacientes con venas varicosas graves y es más frecuente en el embarazo. La tromboflebitis venosa superficial recurrente, especialmente cuando afecta de manera secuencial a diferentes áreas y a venas no varicosas, se puede asociar a una neoplasia maligna subyacente. Puede propagarse hacia el sistema profundo, donde produce TVP y potencialmente embolia pulmonar.

Exploración física

Secuencia de la exploración

Descubra las piernas del paciente y explórelas con él de pie y después en decúbito supino.

- Inspeccione la piel en busca de cambios cromáticos, tumefacción y dilatación y tortuosidad de las venas superficiales.
- Palpe para detectar diferencias de temperatura.
- Ejerza presión con la punta del dedo sobre el tobillo en la región medial durante varios segundos (suavemente, ya que puede ser una maniobra dolorosa; no la realice cerca de una úlcera) y después observe si el dedo ha dejado una excavación (edema con fóvea).
- Si la pierna tiene tumefacción manifiesta apriete a un nivel superior para establecer hasta dónde se extiende el edema.
- Si se encuentra edema, mida la PVY. Si la PVY está elevada esto indica cardiopatía o hipertensión pulmonar como causa.
- Eleve la extremidad hasta aproximadamente 15° por encima de la horizontal y reseñe la velocidad de vaciado venoso.
- Si procede realice la prueba de Trendelenburg para detectar reflujo en la unión safenofemoral.

Prueba de Trendelenburg

Secuencia de la exploración

- Pida al paciente que se siente en el borde de la mesa de exploración.
- Eleve la extremidad mientras sea cómodo para el paciente y vacíe las venas superficiales «ordeñando» la pierna hacia la ingle.
- Con la pierna del paciente todavía elevada presione con el pulgar sobre la unión safenofemoral (2-3 cm por debajo y 2-3 cm lateral al tubérculo púbico). En su lugar se puede utilizar un torniquete alto.
- Pida al paciente que se ponga de pie mientras usted mantiene la presión sobre la unión safenofemoral.
- Si hay reflujo en la unión safenofemoral, las venas varicosas del paciente no se llenarán hasta que se retire la presión digital o el torniquete.

La exploración física no es fiable, y en todos los pacientes en los que se plantee un tratamiento se debe realizar una ecografía Doppler en color antes de la intervención.

booksmedicos.org

Graham Devereux
Graham Douglas

Aparato respiratorio 7

EXPLORACIÓN RESPIRATORIA 138

Anatomía 139

Síntomas y definiciones 139
- Tos 139
- Disfonía (ronquera) 140
- Sibilancias 140
- Estridor 140
- Estertor 140
- Producción de esputo 140
- Hemoptisis 141
- Disnea 142
- Dolor torácico 143
- Patrón respiratorio 143

Historia clínica 144
- Motivo de consulta 144
- Antecedentes personales 144
- Antecedentes de medicamentos 144
- Antecedentes familiares 145
- Antecedentes sociales 145
- Antecedentes laborales 145

Exploración física 146
- Exploración general 146
- Manos 148
- Cuello 149
- Tórax 150

Integración de la información 155

Pruebas complementarias 155
- Radiografía de tórax 159
- Examen del esputo 159
- Pulsioximetría 159
- Análisis de los gases en la sangre arterial 159
- Espirometría 162
- Flujo espiratorio máximo 162

www.medilibros.com

© 2014. Elsevier España, S.L. Reservados todos los derechos
booksmedicos.org

EXPLORACIÓN RESPIRATORIA

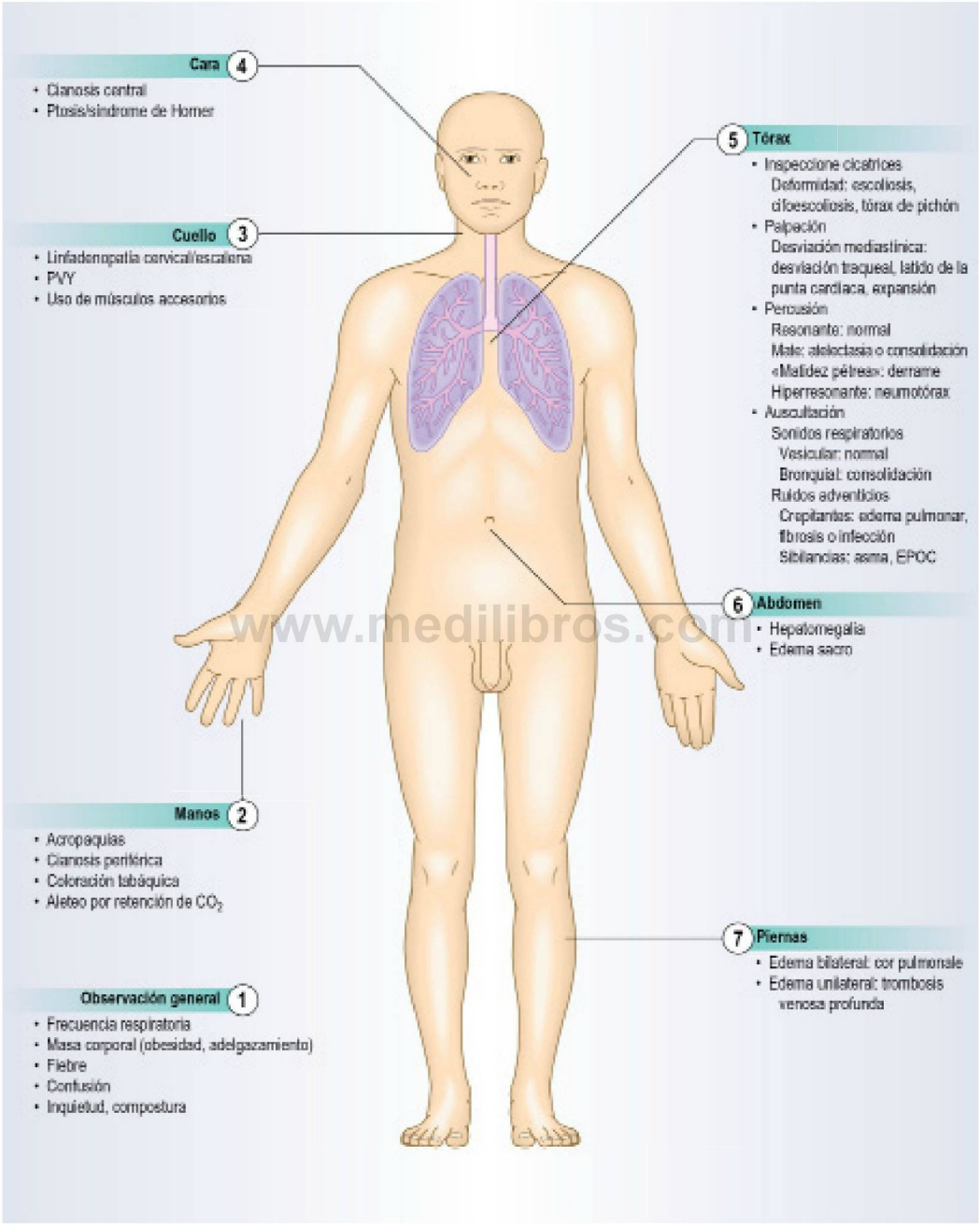

www.medilibros.com

booksmedicos.org

ANATOMÍA

El sistema respiratorio consta de la vía respiratoria superior; las fosas nasales, la boca, la orofaringe y la laringe, la tráquea y los pulmones. El pulmón izquierdo sólo contiene el 45% del área superficial total disponible para el intercambio gaseoso porque el corazón está principalmente en el lado izquierdo de la cavidad torácica. El pulmón derecho tiene tres lóbulos (superior, medio e inferior) y el izquierdo dos lóbulos (superior e inferior) (fig. 7.1).

Las vías respiratorias (bronquios) transportan aire hasta los alvéolos durante la inspiración y los gases de desecho (p. ej., dióxido de carbono) hacia el exterior en la espiración. La unidad de intercambio gaseoso del pulmón es el acino, con bronquiolos ramificados que conducen a grupos de alvéolos (fig. 7.2). Los alvéolos son sacos de aire de tamaño muy pequeño que están revestidos por células epiteliales planas (neumocitos de tipo I) y rodeados de capilares donde tiene lugar el intercambio gaseoso. Los alvéolos y los capilares contienen unas paredes extraordinariamente delgadas y entran en estrecho contacto (membrana alveolocapilar); el dióxido de carbono y el oxígeno difunden fácilmente entre ellas. Hay aproximadamente 300 millones de alvéolos en cada pulmón, con una superficie total para intercambio gaseoso de 40-80 m^2.

El pulmón tiene dos tipos de irrigación: las arterias bronquiales se originan en la aorta y transportan sangre oxigenada a las paredes bronquiales. Las arterias pulmonares llevan sangre desoxigenada hasta los capilares que rodean los alvéolos.

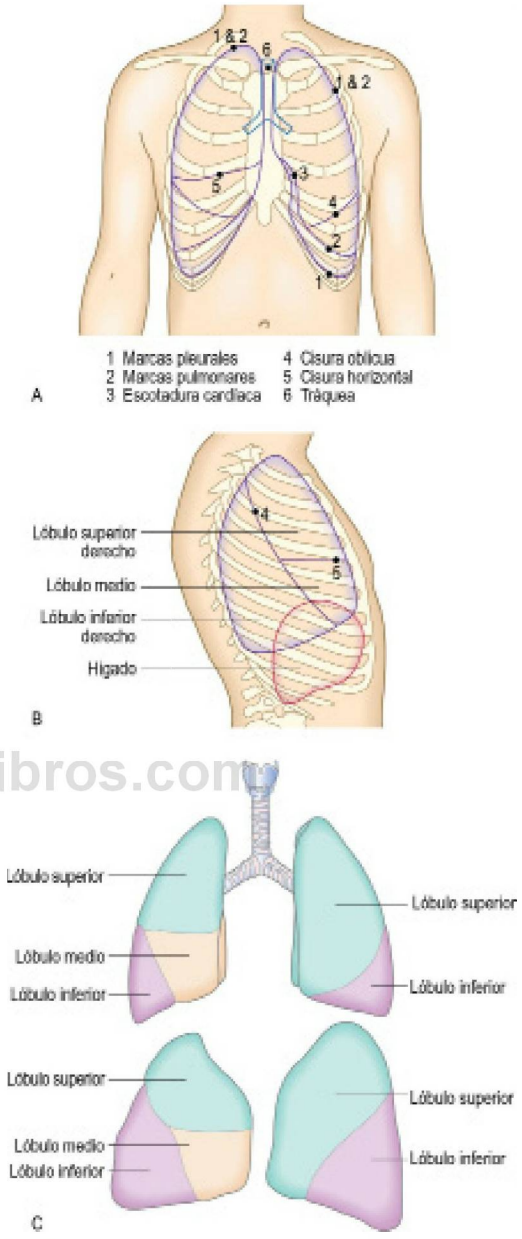

Fig. 7.1 Anatomía de la superficie del tórax. (A) Marcas superficiales de los pulmones y la pleura, la tráquea y los bronquios. La tráquea normalmente ocupa una posición central. En la pared torácica anterior la bifurcación de la tráquea corresponde al ángulo esternal, la cresta ósea transversal a la unión entre el esternón y el manubrio del esternón. Cuente las costillas hacia abajo desde el segundo cartílago costal al nivel del ángulo esternal. **(B)** Marcas de superficie del pulmón derecho y de las vísceras subyacentes. **(C)** Lóbulos de los pulmones: vista anterior (superior) y lateral (inferior).

SÍNTOMAS Y DEFINICIONES

Tos

La tos es un sonido característico causado por la expulsión forzada de aire contra una glotis inicialmente cerrada. La tos aguda es la que dura menos de 3 semanas y la tos crónica más de 8 semanas. La causa más frecuente de tos aguda es la infección vírica aguda de las vías respiratorias superiores. Generalmente la tos aguda cura espontáneamente y es de naturaleza benigna, pero puede ser un indicio de afecciones más graves (cuadro 7.1). La tos crónica en no fumadores con radiografía de tórax normal habitualmente está producida por enfermedad por reflujo gastroesofágico, sinusopatía crónica con goteo posnasal o por inhibidores de la enzima convertidora de la angiotensina (cuadro 7.2).

En el asma grave y la enfermedad pulmonar obstructiva crónica (EPOC) hay tos sibilante prolongada y a menudo tos seca paroxística después de una infección vírica, que dura varios meses (hiperreactividad bronquial).

Una tos débil no explosiva, «bovina», con ronquera sugiere cáncer de pulmón que invade el nervio laríngeo recurrente izquierdo y causa parálisis de la cuerda vocal izquierda, pero también puede ocurrir por debilidad de los músculos respiratorios debida a trastornos neuromusculares.

Las inflamaciones, las infecciones y los tumores de la laringe producen tos ruda, perruna o dolorosa, con ronquera asociada y el sonido inspiratorio rudo o áspero del estridor. Una tos húmeda sugiere la presencia de secreciones en las vías respiratorias superiores y en las vías respiratorias grandes por infección bronquial y bronquiectasia. Una «tos de fumador» persistente y húmeda nada más comenzar el día es típica de la bronquitis crónica. Los fumadores

© Elsevier. Fotocopiar sin autorización es un delito.

booksmedicos.org

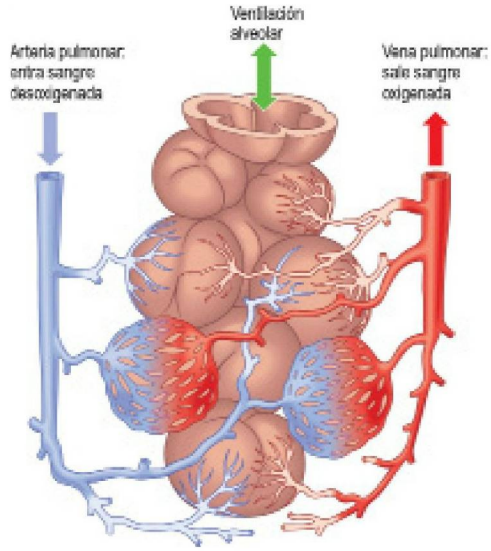

Fig. 7.2 El acino: la unidad básica de intercambio gaseoso del pulmón.

7.1 Síntomas de alarma asociados a la tos

- Hemoptisis
- Disnea
- Fiebre
- Dolor torácico
- Pérdida de peso

7.2 Causas de tos

	Radiografía de tórax normal	Radiografía de tórax anormal
Tos aguda (<3 semanas)	Infección respiratoria vírica Infección bacteriana (bronquitis aguda) Cuerpo extraño inhalado Inhalación de polvos/humos irritantes	Neumonía Cuerpo extraño inhalado Neumonitis por hipersensibilidad aguda
Tos crónica (>8 semanas)	Enfermedad por reflujo gastroesofágico Asma Hiperreactividad bronquial posvírica Rinitis/sinusitis Fumar cigarrillos Fármacos, especialmente inhibidores de la enzima convertidora de la angiotensina Polvos/humos irritantes	Tumor pulmonar Tuberculosis Neumopatía intersticial Bronquiectasias

consideran con frecuencia que esto es «normal», pero cualquier cambio en esta tos puede indicar cáncer de pulmón. La traqueítis y la neumonía pueden producir tos seca con dolor central y no productiva.

La tos crónica seca aparece en las neumopatías intersticiales, como la fibrosis pulmonar idiopática (antes conocida como alveolitis fibrosante).

Momento de aparición y manifestaciones asociadas

La tos nocturna que interrumpe el sueño es una manifestación del asma. El asma ocupacional y la exposición a polvo y humos causan tos crónica que mejora durante los fines de semana y las vacaciones. La tos al ingerir líquidos, y después de dicha ingesta, sugiere afección neuromuscular de la orofaringe.

Puede producirse síncope tusígeno por elevación de la presión intratorácica que reduce el retorno venoso al corazón, lo que causa una disminución del gasto cardíaco.

Disfonía (ronquera)

La disfonía (ronquera) está producida la mayoría de las veces por laringitis. La lesión del nervio laríngeo recurrente izquierdo por un cáncer de pulmón del hilio izquierdo produce ronquera con tos «bovina» prolongada de tono bajo porque la cuerda vocal izquierda no puede aproximarse hasta la línea media (cap. 13).

Sibilancias

Las sibilancias son un ruido silbante de tono agudo producido por el paso del aire por vías respiratorias pequeñas estrechadas. Se producen en espiración, aunque los pacientes pueden llamar sibilancias al ruido estertoroso por las secreciones en las vías respiratorias superiores o la laringe, o al ruido inspiratorio del estridor. Las sibilancias al esfuerzo son frecuentes en el asma y la EPOC. Los despertares nocturnos con sibilancias son indicativos de asma y disnea paroxística nocturna, aunque las sibilancias después de levantarse por la mañana son indicativas de EPOC.

www.medilibros.com

Estridor

El estridor es un ruido de tono agudo, a menudo rasposo, producido por la turbulencia del flujo aéreo a través de una obstrucción parcial de las vías respiratorias superiores. Se produce la mayoría de las veces en inspiración, aunque también puede aparecer en espiración o ser bifásico. El estridor inspiratorio indica estrechamiento de las cuerdas vocales, el estridor bifásico obstrucción traqueal y el estridor espiratorio obstrucción traqueobronquial. El estrechamiento de vías respiratorias periféricas de menor tamaño produce sibilancias (fig. 13.22). Siempre se debe estudiar el estridor. Algunas causas frecuentes son infección/inflamación, como epiglotitis aguda en niños y adultos jóvenes, y tumores de la tráquea y los bronquios principales, o compresión extrínseca por ganglios linfáticos, en ancianos. Otras causas menos frecuentes son anafilaxia y cuerpo extraño.

Estertor

El estertor, o habla de «patata caliente» amortiguada, se produce cuando hay bloqueo de la nasofaringe o la bucofaringe, como en la amigdalitis.

Producción de esputo

El esputo es el moco producido en el aparato respiratorio. Los pulmones normales producen aproximadamente 100 ml de esputo transparente al día, que se transporta hacia la bucofaringe y se deglute. Hay cuatro tipos principales de esputo (cuadro 7.3).

booksmedicos.org

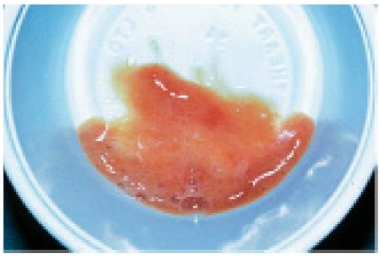

Fig. 7.3 Esputo rojo herrumbroso de la neumonía neumocócica.

Fig. 7.4 Tapón del moco de un paciente con asma.

7.3 Tipos de esputo

Tipo	Aspecto	Causa
Seroso	Transparente, acuoso	Edema pulmonar agudo
	Espumoso, rosa	Cáncer de células alveolares
Mucoide	Transparente, gris	Bronquitis crónica/ enfermedad pulmonar obstructiva crónica
	Blanco, expreso	Asma
Purulento	Amarillo	Infección broncopulmonar aguda
		Asma (eosinófilos)
	Verde	Infección de larga duración
		Neumonía
		Bronquiectasias
		Fibrosis quística
		Absceso pulmonar
Herrumbroso	Rojo herrumbroso	Neumonía neumocócica

7.4 Causas de hemoptisis

Tumor	
Maligno	**Benigno**
• Cáncer pulmonar	• Carcinoide bronquial
• Metástasis endobronquiales	
Infección	
• Bronquiectasias	• Micetoma
• Tuberculosis	• Fibrosis quística
• Absceso pulmonar	
Vascular	
• Infarto pulmonar	• Malformación arteriovenosa
• Vasculitis	• Síndrome de Goodpasture
• Poliangitis	• Iatrogénico
• Traumatismo	• Biopsia broncoscópica
• Cuerpo extraño inhalado	• Biopsia pulmonar transtorácica
• Traumatismo torácico	• Diatermia broncoscópica
• Cardíaca	• Insuficiencia ventricular izquierda aguda
• Valvulopatía mitral	• Anticoagulación
• Hematológica	
• Discrasias sanguíneas	

www.medilibros.com

Color

- Se produce esputo transparente o «mucoide» en la bronquitis crónica y la EPOC sin infección activa.
- El esputo de color amarillo se produce en la infección aguda del tracto respiratorio inferior (neutrófilos) y en el asma (eosinófilos).
- El esputo purulento verdoso (neutrófilos muertos) indica infección crónica, como en la EPOC y las bronquiectasias. El esputo purulento es verdoso porque los neutrófilos lisados liberan la enzima verdoperoxidasa, que tiene un pigmento verde. El primer esputo producido por la mañana por un paciente con EPOC puede ser verde por la acumulación nocturna de neutrófilos.
- En las primeras fases de la neumonía neumocócica el esputo puede ser de color rojo herrumbroso, ya que la inflamación neumónica causa lisis de los eritrocitos (fig. 7.3).

Cantidad

En las bronquiectasias se producen grandes cantidades de esputo purulento, que varía con la postura. La expectoración súbita de grandes cantidades de esputo purulento en una única ocasión indica rotura de un absceso pulmonar o un empiema hacia el árbol bronquial. Los grandes volúmenes de esputo acuoso con tinte rosado en un paciente con disnea aguda indican edema pulmonar, aunque si esto se produce en un plazo de semanas (broncorrea) indica cáncer bronquioloalveolar.

Sabor y olor

Un esputo con mal sabor u olor sugiere infección por bacterias anaerobias y se produce en las bronquiectasias, el absceso pulmonar y el empiema. En las bronquiectasias un cambio en el sabor del esputo puede indicar una agudización infecciosa.

Material sólido

En el asma y en la aspergilosis broncopulmonar alérgica se pueden acumular secreciones espesas en las vías respiratorias, que se expectoran como estructuras vermiformes que son moldes de los bronquios (fig. 7.4). En ocasiones se expectoran otras materias sólidas, como tumor necrótico y cuerpos extraños inhalados (p. ej., alimento, dientes y comprimidos).

Hemoptisis

La hemoptisis es la expulsión de sangre procedente del aparato respiratorio y siempre se debe investigar (cuadro 7.4).

Cantidad y aspecto

Un esputo transparente con estrías de sangre o la presencia de coágulos en el esputo durante más de una semana sugiere cáncer de pulmón. La hemoptisis con esputo purulento

© Elsevier. Fotocopiar sin autorización es un delito.

booksmedicos.org

7.5 Causas de disnea

No cardiorrespiratorias

- Anemia
- Acidosis metabólica
- Obesidad
- Psicógena
- Neurogénica

Cardíacas

- Insuficiencia ventricular izquierda
- Valvulopatía mitral
- Miocardiopatía
- Pericarditis constrictiva
- Derrame pericárdico

Respiratorias

Vías respiratorias
- Tumor laríngeo
- Cuerpo extraño
- Asma
- EPOC
- Bronquiectasias
- Cáncer de pulmón
- Bronquiolitis
- Fibrosis quística

Parénquima
- Fibrosis pulmonar
- Alveolitis
- Sarcoidosis
- Tuberculosis
- Neumonía
- Infecciones difusas, como neumonía por *Pneumocystis jirovecii*
- Tumor (metastásico, linfangitis)

Circulación pulmonar
- Tromboembolia pulmonar
- Vasculitis pulmonar
- Hipertensión pulmonar primaria

Pleural
- Neumotórax
- Derrame
- Fibrosis pleural difusa

Pared torácica
- Cifoescoliosis
- Espondilitis anquilosante

Neuromuscular
- Miastenia grave
- Neuropatías
- Distrofias musculares
- Síndrome de Guillain-Barré

www.medilibros.com

sugiere una infección. Es infrecuente expectorar grandes cantidades de sangre, aunque es potencialmente mortal; las causas incluyen cáncer de pulmón, bronquiectasias y tuberculosis y, con menos frecuencia, absceso pulmonar, micetoma, fibrosis quística, fístula aortobronquial y granulomatosis con poliangitis (previamente conocida como granulomatosis de Wegener).

Duración y frecuencia

Las bronquiectasias causan hemoptisis intermitente asociada con esputo purulento abundante durante años. La hemoptisis diaria durante una semana o más es un síntoma de cáncer pulmonar; otras causas son la tuberculosis y el absceso pulmonar.

Los episodios únicos de hemoptisis, si son de gran cantidad o se asocian con síntomas, como dolor torácico pleurítico y disnea, sugieren tromboembolia e infarto pulmonar y requieren una investigación inmediata.

Disnea

La disnea es una percepción inadecuada de la respiración y es normal con el esfuerzo físico vigoroso. Los pacientes la describen con expresiones como «falta de aire», «dificultad para conseguir aire suficiente» o «cansancio» (cuadro 7.5).

Modo de comienzo, duración y progresión

La disnea psicógena puede aparecer de forma súbita en reposo o mientras el paciente está hablando. Con frecuencia

7.6 Disnea: formas de inicio, duración y progresión

Minutos

- Tromboembolia pulmonar
- Neumotórax
- Asma
- Cuerpo extraño inhalado
- Insuficiencia ventricular izquierda aguda

De horas a días

- Neumonía
- Asma
- Agudización de EPOC

De semanas a meses

- Anemia
- Derrame pleural
- Trastornos neuromusculares respiratorios

De meses a años

- EPOC
- Fibrosis pulmonar
- Tuberculosis pulmonar

los pacientes manifiestan que no pueden introducir suficiente aire en el tórax y necesitan realizar inspiraciones profundas. La consiguiente hipocapnia produce sensación de debilidad, mareo, hormigueo de los dedos y alrededor de la boca y opresión torácica. Estos síntomas, a su vez, agravan la densidad y empeoran la situación (cuadro 7.6 y cap. 2).

Variabilidad y factores agravantes/aliviadores

La disnea en decúbito (ortopnea) habitualmente se asocia a insuficiencia ventricular izquierda. También puede ser una manifestación de la debilidad de los músculos respiratorios, los derrames pleurales grandes, la ascitis masiva, la obesidad mórbida y cualquier neumopatía grave.

La disnea mientras se está sentado (platipnea) y que se alivia al acostarse es poco frecuente y se debe a cortocircuito de derecha a izquierda a través de un agujero oval permeable, una comunicación interauricular o un cortocircuito intrapulmonar grande.

La disnea cuando se está en decúbito lateral (trepopnea) se debe a una neumopatía unilateral (el paciente prefiere tener el lado sano hacia abajo), miocardiopatía dilatada (el paciente prefiere el lado derecho hacia abajo) o tumores que comprimen las vías respiratorias centrales y los vasos sanguíneos principales.

La disnea que despierta al paciente del sueño es habitual en el asma y en la insuficiencia ventricular izquierda (disnea paroxística nocturna). Los pacientes con asma se suelen despertar entre las 3 y las 5 de la madrugada y presentan una respiración sibilante asociada. La disnea que es peor al despertarse es más habitual de la EPOC y puede mejorar después de eliminar esputos con la tos.

Los pacientes con asma inducida por el esfuerzo pueden observar que la disnea continúa empeorando durante 5-10 minutos después de haber finalizado la actividad física. En caso de sospecha de asma pregunte al paciente sobre exposición a alérgenos, humo de tabaco, perfumes, humos, aire frío o medicamentos, como ácido acetilsalicílico y antiinflamatorios no esteroideos. Son alérgenos comunes los ácaros del polvo de la casa (al sacudir la ropa de la cama al hacerla, pasar la aspiradora), animales (gatos, perros, caballos) y pólenes de hierbas (cortar el césped, la «estación de la fiebre del heno») y pólenes de árboles. La disnea que mejora el fin de semana o en vacaciones sugiere asma profesional. Pregunte por los síntomas que acompañan a la disnea, como dolor torácico, tos y sibilancias (cuadro 7.11).

booksmedicos.org

7.7 Escala de disnea del Medical Research Council (MRC)

Grado 1	Disnea cuando se camina apresuradamente por terreno llano o ligera cuesta arriba
Grado 2	Disnea al caminar con personas de la misma edad o en terreno llano
Grado 3	Tiene que detenerse por disnea cuando camina por terreno llano al propio ritmo
Grado 4	Tiene que detenerse después de caminar 100 m, o varios minutos, por terreno llano
Grado 5	Demasiado disneico para salir de casa
(Grado 5b)	Demasiado disneico para lavarse o vestirse

Intensidad

La disnea al caminar en llano o subir cuestas suaves o escaleras indica una enfermedad importante. Los pacientes con disnea intensa la sufren en reposo, al caminar por la casa, al lavarse o vestirse e incluso al comer (cuadro 7.7).

La EPOC se caracteriza por obstrucción al flujo aéreo que habitualmente es progresiva y no es completamente reversible. Se define como un cociente volumen espiratorio máximo en el primer segundo (FEV_1)/capacidad vital forzada (FVC) posbroncodilatador <70%.

El asma es la obstrucción reversible de las vías respiratorias.

Dolor torácico

El dolor torácico puede originarse en la pleura parietal, la pared torácica y estructuras mediastínicas (cuadro 7.8). Los pulmones no producen dolor porque su inervación es exclusivamente autónoma.

El dolor pleurítico es agudo y punzante y se intensifica con la inspiración y la tos. La irritación de la pleura parietal de las seis costillas superiores causa dolor localizado. La irritación de la pleura parietal que recubre el diafragma central, inervado por el nervio frénico, produce dolor referido en el cuello o el hombro. Los seis nervios intercostales inferiores inervan la pleura parietal de las costillas inferiores y de la parte externa del diafragma, y el dolor a partir de estas localizaciones puede referirse en la parte superior del abdomen. Las causas habituales del dolor torácico pleurítico son embolia pulmonar, neumonía, neumotórax y fracturas costales.

El dolor de la pared torácica localizado y de aparición súbita después de una tos enérgica o un traumatismo directo es característico de las fracturas costales o de la lesión de los músculos intercostales. El herpes zóster prevesicular y la compresión de la raíz de un nervio intercostal pueden causar dolor torácico con una distribución dermatómica torácica. El dolor torácico maligno debido a invasión directa por un cáncer de pulmón, un mesotelioma o metástasis costales generalmente es de naturaleza sorda y corrosiva, no se relaciona con la respiración, empeora progresivamente e interrumpe el sueño. El tumor de Pancoast del vértice pulmonar puede afectar a la primera costilla y al plexo braquial y causa dolor referido en la parte inferior de la cara interna del brazo ipsilateral.

El dolor mediastínico es central, retroesternal y no se relaciona con la respiración ni la tos. Los polvos irritantes y las infecciones del árbol traqueobronquial originan un dolor retroesternal cortante y urente que empeora al toser. Un dolor retroesternal sordo, vago y que interrumpe el sueño es una manifestación de un cáncer que invade los ganglios linfáticos mediastínicos, o de un timoma en crecimiento. La tromboembolia pulmonar masiva que aumenta la presión ventricular derecha puede causar dolor torácico central similar al de la isquemia miocárdica (cap. 6).

7.8 Causas de dolor torácico

No central

Pleural
- Infección: neumonía, bronquiectasias, tuberculosis
- Neoplasia maligna: cáncer de pulmón, mesotelioma, metástasis
- Neumotórax
- Infarto pulmonar
- Enfermedad del tejido conjuntivo: artritis reumatoide, LES

Pared torácica
- Neoplasia maligna: cáncer de pulmón, mesotelioma, metástasis óseas
- Tos/disnea persistente
- Sobrecarga/desgarro muscular
- Enfermedad de Bornholm (infección por el virus Coxsackie B)
- Síndrome de Tietze (costocondritis)
- Fractura costal
- Compresión de nervio intercostal
- Herpes zóster torácico

Central

Traqueal
- Infección
- Polvos irritantes

Cardíaco
- Tromboembolia pulmonar masiva
- Infarto/isquemia miocárdico agudo

Esofágico
- Esofagitis
- Rotura

Grandes vasos
- Disección aórtica

Mediastínico
- Cáncer de pulmón
- Timoma
- Linfadenopatía
- Metástasis
- Mediastinitis

Patrón respiratorio

Frecuencia respiratoria

La taquipnea es una frecuencia respiratoria >25 respiraciones/min. Está causada por un aumento del impulso respiratorio en la fiebre, el asma aguda y las agudizaciones de la EPOC, o por disminución de la capacidad ventiladora en la neumonía, el edema pulmonar y la enfermedad pulmonar intersticial (cuadros 7.17 y 7.18). Una frecuencia respiratoria lenta de <10 respiraciones/min (bradipnea) aparece en la toxicidad por opioides, la hipercapnia, el hipotiroidismo, el aumento de la presión intracraneal y las lesiones hipotalámicas.

Patrones respiratorios

La respiración periódica (respiración de Cheyne-Stokes) es cíclica, con aumento de la frecuencia y la profundidad de las respiraciones, a lo que sigue una disminución del esfuerzo respiratorio y de la frecuencia, terminando en un período de apnea o de hipopnea. Esto se relaciona con una alteración de la sensibilidad del centro respiratorio al CO_2 y con un retraso en el tiempo de circulación entre el pulmón y los quimiorreceptores.

La hiperventilación es una respuesta habitual a la ansiedad aguda o al sufrimiento emocional y se asocia con frecuencia a alcalosis respiratoria con hipocapnia. La respiración es profunda, irregular y suspirante, y los pacientes se sienten incapaces de llenar los pulmones completamente. Cuando la hiperventilación aguda se mantiene puede aparecer tetania y, en ocasiones, una crisis de gran mal. La hiperventilación

© Elsevier. Fotocopiar sin autorización es un delito.

booksmedicos.org

7.9 Disnea aguda: síntomas asociados con frecuencia

Sin dolor torácico	
• Embolia pulmonar • Neumotórax • Acidosis metabólica	• Hipovolemia/shock • Insuficiencia ventricular izquierda aguda/edema pulmonar
Dolor torácico pleurítico	
• Neumonía • Neumotórax	• Embolia pulmonar • Fractura costal
Dolor torácico central	
• Infarto de miocardio con insuficiencia ventricular izquierda	• Embolia/infarto pulmonar masivo
Sibilancias y tos	
• Asma	• EPOC

7.10 Síntomas del síndrome de apnea/hipopnea obstructiva del sueño (SAHOS)

• Ronquido	• Somnolencia diurna excesiva
• Apneas observadas	• Disminución de la concentración
• Sueño no reparador	• Episodios de ahogo durante el sueño
• Sueño intranquilo	• Irritabilidad/cambio de personalidad
• Nicturia	• Disminución de la libido

con respiraciones profundas y suspirantes (respiración de Kussmaul) aparece en la acidosis metabólica causada por cetoacidosis diabética, insuficiencia renal aguda, acidosis láctica e intoxicación por salicilatos y metanol. Aunque puede que los pacientes no se den cuenta de su disnea, su frecuencia respiratoria aumenta y parecen tener «hambre de aire».

La apnea es la ausencia de respiración; la hipopnea es la disminución del flujo aéreo o de los movimientos respiratorios de >50% durante 10 segundos o más. El síndrome de apnea/hipopnea obstructiva del sueño (SAHOS) es la combinación de un estado de somnolencia excesiva durante el día y obstrucción recurrente de las vías respiratorias superiores con fragmentación del sueño producida por obstrucción de las vías respiratorias superiores por colapso de la retrofaringe. Un total del 2-4% de los hombres de mediana edad y del 1-2% de las mujeres de mediana edad (cuadro 7.10) tienen SAHOS con múltiples apneas durante el sueño. Suelen describir ronquidos intensos y a continuación una pausa en la respiración, seguida de un ruido similar a un gruñido y el restablecimiento de los ronquidos. El ronquido simple (benigno) es más común que el SAHOS y afecta al 40% de los hombres y al 20% de las mujeres, ambos de mediana edad. Estudie con urgencia a los pacientes con somnolencia diurna y estado de sopor cuando conducen, especialmente si tienen permiso de conducción para transportar mercancías pesadas o conducir vehículos de transporte público.

HISTORIA CLÍNICA

Motivo de consulta

Tos

Pregunte por la duración de la tos y en qué momento del día es más intensa. La tos al acostarse por la noche se puede deber a reflujo gastroesofágico; la tos que interrumpe el sueño es típica del asma; la tos al levantarse por la mañana puede estar producida por rinosinusitis y goteo posnasal.

Sibilancias

Pregunte por factores precipitantes como ejercicio y exposición a alérgenos (mascotas, pólenes) y su relación con el trabajo.

Esputo

Pregunte específicamente a los pacientes por el esputo porque pueden tener dificultad para hablar de ello o pueden tragarlo. Pregunte por el color de todo el esputo que se produzca y cuántas cucharaditas de té expectora al día.

Hemoptisis

Determine el volumen y la naturaleza de la sangre. Clarifique si la sangre se ha expectorado desde el aparato respiratorio, si se ha vomitado (tubo digestivo superior) o si ha aparecido súbitamente en la boca sin tos (nasofaringe).

Disnea

Utilice la escala de gradación del Medical Research Council para caracterizar la disnea (cuadro 7.7). ¿Cuánto puede caminar el paciente antes de tener que parar para descansar? Obtenga una estimación del tiempo que tarda en recorrer una distancia determinada y el número de paradas que se deben realizar, por ejemplo, desde el domicilio del paciente hasta una tienda del barrio. Pregunte por el efecto sobre el trabajo y aficiones como el golf, la jardinería, el baile, la natación o caminar por montañas. ¿Puede el paciente subir montañas con personas de su misma edad? En el cuadro 7.9 se presentan algunas combinaciones de síntomas en pacientes con disnea aguda.

Dolor torácico

Caracterice el dolor torácico utilizando el esquema del cuadro 2.10.

Patrón respiratorio

Pregunte por cualquier cambio de la frecuencia o el patrón de la respiración. Si el paciente tiene somnolencia diurna pregunte al compañero de cama del paciente por la presencia de apnea, ronquido intenso, inquietud nocturna, irritabilidad y cambio de personalidad (cuadro 7.11).

Antecedentes personales

Pregunte por toda las enfermedades respiratorias y no respiratorias previas (cuadro 7.12).

Antecedentes de medicamentos

Detalle el tipo de inhalador, la dosis en microgramos (no en inhalaciones) y la frecuencia. Pida a los pacientes que le muestren cómo utilizan el inhalador para comprobar que lo estén realizando correctamente. Reseñe la eficacia de todos los fármacos prescritos previamente, como corticoides orales e inhaladores con agonistas β, y los fármacos actuales y previos si sospecha una neumopatía medicamentosa (cuadro 7.13).

booksmedicos.org

7.11 Escala de somnolencia de Epworth

Para cada una de las situaciones de la vida cotidiana reciente pida al paciente que clasifique la probabilidad de adormilarse o de dormirse:
0 = Nunca se adormila
1 = Ligera probabilidad de adormilarse
2 = Moderada probabilidad de adormilarse
3 = Alta probabilidad de adormilarse

Situación	Probabilidad de adormilarse
• Sentado y leyendo • Mirando la televisión • Sentado inactivo en un lugar público (p. ej., teatro o reunión) • Como pasajero en un automóvil durante 1 hora sin interrupción • Al acostarse para descansar por la tarde cuando las circunstancias lo permiten • Sentado y charlando con alguien • Sentado tranquilamente después de una comida sin alcohol • En un automóvil, mientras se encuentra detenido unos minutos por el tráfico	
Total	

ESS © MW Johns 1990-1997. Utilizada con autorización.

Antecedentes familiares

La fibrosis quística es la enfermedad autosómica recesiva grave más frecuente en europeos, con una prevalencia de portadores de 1:25 y una incidencia de ~1:2.500 recién nacidos vivos. La deficiencia de alfa-1-antitripsina (asociada al enfisema y la EPOC) también tiene herencia recesiva.

Los antecedentes familiares de asma, eccema y fiebre del heno aumentan la probabilidad de una predisposición a producir un exceso de IgE en respuesta a un alérgeno (atopia). El «asma» en padres o abuelos que eran fumadores puede haber sido una EPOC diagnosticada incorrectamente. Un antecedente familiar de tuberculosis puede representar una exposición intensa en el pasado, que se puede reactivar en fases posteriores de la vida. Los pacientes con enfermedad relacionada con el amianto y sin una exposición laboral evidente pueden haber tenido una exposición significativa a través de las ropas de trabajo contaminadas que un familiar que sí trabajaba con amianto llevó a casa para su limpieza.

Antecedentes sociales

Tabaquismo

Aunque el tabaquismo ha disminuido en Reino Unido, la prevalencia actual de la EPOC y la incidencia del cáncer de pulmón reflejan patrones de tabaquismo históricos. Determine cuándo comenzó a fumar el paciente, cuándo lo dejó y su consumo medio en cigarrillos/día o gramos de tabaco para liar/semana. Calcule el consumo en «paquetes-años»: fumar 1 paquete de 20 cigarrillos al día durante 1 año es igual a 1 paquete-año (cuadro 2.20). Los pacientes con EPOC habitualmente han fumado >20 paquetes-años. Dejar de fumar a cualquier edad es fundamental para mejorar la salud; más allá de los 40 años las personas pierden en promedio 3 meses de esperanza de vida por cada año que siguen fumando.

7.12 Antecedentes de enfermedades

Antecedentes	Implicaciones actuales
Eccema, fiebre del heno	Tendencia alérgica relevante en relación con asma
Asma infantil	En el pasado el término asma se denominaba habitualmente «bronquitis sibilante»
Sibilancias recurrentes asociadas a virosis en la infancia	Importante en relación con el asma de comienzo en el adulto (recurrencia)
Tos ferina, sarampión	Causas reconocidas de bronquiectasias, especialmente si se complican con neumonía
Neumonía, pleuresía	Causa reconocida de bronquiectasias Los episodios recurrentes pueden ser una manifestación de bronquiectasias
Tuberculosis	Reactivación si no se había tratado eficazmente antes La insuficiencia respiratoria puede complicar la toracoplastia Un micetoma en una cavidad pulmonar puede manifestarse con hemoptisis
Trastornos del tejido conjuntivo (p. ej., artritis reumatoide)	Se reconocen como complicaciones algunas enfermedades pulmonares (p. ej., fibrosis pulmonar, derrames, bronquiectasias)
Neoplasia maligna previa	Recurrencia, enfermedad metastásica/pleural Quimioterápicos reconocidos como causas de fibrosis pulmonar Fibrosis pulmonar inducida por radioterapia
Viaje reciente, inmovilidad, cáncer	Tromboembolia pulmonar
Cirugía reciente, pérdida de consciencia	Aspiración de cuerpo extraño, de contenido gástrico Neumonía, absceso pulmonar
Trastornos neuromusculares	Insuficiencia respiratoria Aspiración

Mascotas

Pregunte sobre la exposición a mascotas. El pelo y la piel de perros, gatos, roedores y caballos pueden agravar el asma. La neumonitis por hipersensibilidad y la psitacosis se asocian a las aves.

Antecedentes laborales

El trabajo es importante en muchos trastornos respiratorios. Registre todos los trabajos, a tiempo completo y a tiempo parcial, que ha desarrollado el paciente desde que finalizó su formación y el número de años que ha estado en cada trabajo (cuadro 7.14). Averigüe exactamente lo que suponía el trabajo y la duración de cualquier exposición. La exposición a un riesgo conocido facilita el diagnóstico, tiene implicaciones para el trabajo actual y puede formar la base de una compensación.

www.medilibros.com

© Elsevier. Fotocopiar sin autorización es un delito.

booksmedicos.org

7.13 Ejemplos de enfermedades respiratorias de origen medicamentoso

Afección respiratoria	Fármacos
Broncoconstricción	Betabloqueantes Opioides Antiinflamatorios no esteroideos
Tos	Inhibidores de la enzima convertidora de la angiotensina
Bronquiolitis obliterativa	Penicilamina
Neumopatía parenquimatosa difusa	Citotóxicos: bleomicina, metotrexato Antiinflamatorios: sulfasalazina, penicilamina, sales de oro, ácido acetilsalicílico Medicamentos cardiovasculares: amiodarona, hidralazina Antibióticos: nitrofurantoína Consumo de drogas por vía intravenosa Radiación
Tromboembolia pulmonar	Estrógenos
Hipertensión pulmonar	Estrógenos Dexfenfluramina, fenfluramina
Derrame pleural	Amiodarona Nitrofurantoína Fenitoína Metotrexato Pergolida
Depresión respiratoria	Opioides Benzodiazepinas

El amianto se ha utilizado mucho en astilleros, construcción de edificios y fontanería hasta la década de 1970, y las neumopatías relacionadas con el amianto, como el mesotelioma y la asbestosis, son la principal causa única de muerte de origen laboral en Reino Unido. El trabajo es particularmente importante en el asma de aparición en la edad adulta, como el asma del panadero por el polvo de harina, y la neumopatía intersticial, como el pulmón del granjero. Algunas enfermedades laborales empeoran al comienzo de la semana laboral, como la bisinosis por polvo de algodón y la fiebre de los humidificadores debido a que el agua de los sistemas de aire acondicionado está contaminada por microorganismos. El asma laboral mejora durante las vacaciones.

EXPLORACIÓN FÍSICA

Exploración general

Observe al paciente cuando entre en contacto con él por primera vez. Busque disnea, pérdida de peso y cianosis y evalúe su estado mental.

Secuencia de la exploración

- Mida la frecuencia respiratoria en todos los pacientes con disnea (cuadro 7.16).
- Observe si el paciente tiene disnea en reposo y cuente la frecuencia respiratoria (respiraciones/min) durante 30 a 60 segundos a la vez que palpa el pulso y evalúa los movimientos del tórax.
- Observe si el paciente utiliza los músculos accesorios de la respiración.

www.medilibros.com

7.14 Ejemplos de neumopatías de origen laboral

Neumopatía	Exposición	Ocupación
Fibrosis pulmonar	Amianto	Trabajadores de astilleros/construcción, fontaneros, caldereros
	Cuarzo (sílice)	Mineros, picapedreros, albañiles
	Carbón	Mineros del carbón
	Berilio	Industrias nucleares, aeroespaciales
EPOC	Carbón	Mineros del carbón
Neoplasia maligna	Amianto	Trabajadores de astilleros/construcción, fontaneros, caldereros
	Radón	Mineros del metal
Bisinosis	Algodón, lino, cáñamo	Fabricación de algodón, lino, cáñamo
Neumonitis por hipersensibilidad		
Pulmón del granjero	Esporas fúngicas de actinomicetos termófilos o *Micropolyspora faeni*	Granjeros expuestos al heno mohoso
Pulmón del trabajador de la malta	*Aspergillus clavatus*	Exposición a maltas del whisky
Pulmón del criador de aves	Pelusa en las plumas/excrementos de aves	Criadores de palomas, propietarios de aves
Asma	Animales	Veterinarios, trabajadores de laboratorio
	Cereales, harina	Granjeros, panaderos, molineros
	Polvos de maderas duras	Ebanistas, carpinteros
	Colofonia	Soldadura, soldadores
	Enzimas	Fabricación de detergentes, productos farmacéuticos
	Isocianatos	Pintura con pulverizador, barnices
	Resinas epoxídicas	Adhesivos, barnices
	Medicamentos	Industria farmacéutica
	Formaldehído, paraldehído, látex	Trabajadores de hospitales

booksmedicos.org

EBE **7.15 Factor predictivo de la mortalidad en la neumonía contraída en la comunidad**

La puntuación **CURB-65** (1 punto por cada uno de: **c**onfusión; **u**rea sanguínea >7 mmol/l; frecuencia **r**espiratoria >30 respiraciones/min; presión arterial ***(b**lood)* diastólica <60 mmHg; y edad **65** años o mayor) predice la mortalidad en pacientes con neumonía contraída en la comunidad.

Guidelines for the management of community-acquired pneumonia in adults: update 2009. Thorax 2009;64(Supl. III):26-27.

EBE **7.16 Frecuencia respiratoria y neumonía contraída en la comunidad**

Una frecuencia respiratoria >30 respiraciones/min es un importante signo de pronóstico adverso en la neumonía contraída en la comunidad (cuadro 7.17).

Garcia-Ordonez MA, Garcia-Jimenez JM, Paez F y cols. Clinical aspects and prognostic factors in elderly patients hospitalised for community-acquired pneumonia. Eur J Clin Microbiol Infect Dis 2001;20:14-19.—Neill AM, Martin IR, Weir R y cols. Community acquired pneumonia: aetiology and usefulness of severity criteria on admission. Thorax 1996;51:1010-1016.

Hallazgos normales

Músculos de la respiración Durante la respiración normal (en reposo) las mujeres utilizan los músculos intercostales más que el diafragma, y sus movimientos respiratorios son predominantemente torácicos. Los hombres utilizan más el diafragma y sus movimientos respiratorios son predominantemente abdominales.

Hallazgos anormales

Los músculos esternocleidomastoideo, cutáneo del cuello y trapecio son músculos accesorios de la respiración, y su uso es un signo temprano de obstrucción de las vías respiratorias. Si el paciente se sienta hacia adelante con las manos/brazos apoyados sobre los muslos o las rodillas para «fijar» la cintura escapular, eleva las clavículas y la parte superior del tórax, lo que aumenta el volumen pulmonar y la presión intratorácica negativa. El uso de los músculos accesorios es característico de los pacientes con EPOC grave y asma aguda grave.

En la insuficiencia respiratoria grave, y raras veces en las lesiones bilaterales del nervio frénico que producen parálisis diafragmática, el abdomen y el tórax se mueven de manera paradójica; en inspiración el abdomen se mueve hacia dentro y la pared torácica hacia fuera.

Algunos pacientes con EPOC parecen respirar con los «labios fruncidos». Esta maniobra aumenta la presión positiva espiratoria final, lo que reduce el colapso de las vías respiratorias pequeñas y mejora la ventilación.

Estridor

Secuencia de la exploración

- Pida al paciente que tosa y que después respire profundamente tomando y expulsando aire con la boca muy abierta. Escuche cerca de la boca del paciente para detectar estridor.

Cianosis

Secuencia de la exploración

Labios y lengua

- Pida al paciente que abra la boca y mire los labios y la cara inferior de la lengua para detectar una coloración azul purpúrea con luz natural (fig. 7.5).

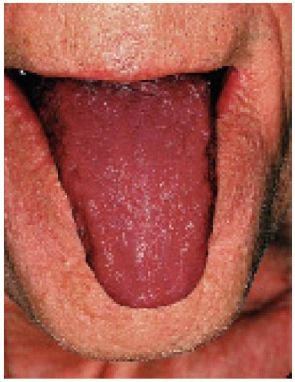

Fig. 7.5 Cianosis central de la lengua.

7.17 Manifestaciones de la neumonía contraída en la comunidad grave (CRB-65)

- **C**onfusión
- Frecuencia **r**espiratoria >30 respiraciones/min
- Presión arterial ***(b**lood):* diastólica <60 mmHg
- Edad >**65** años

Hallazgos anormales

La cianosis es el color azul producido por una concentración absoluta de hemoglobina desoxigenada >50 g/l.

La cianosis central refleja hipoxemia arterial. Con una concentración de hemoglobina normal se produce cianosis central cuando la saturación arterial de oxígeno disminuye por debajo del 90%, que corresponde a una PaO_2 de aproximadamente 8 kPa (60 mmHg). En pacientes anémicos o hipovolémicos puede no verse la cianosis porque hace falta una hipoxia grave para producir la concentración necesaria de hemoglobina desoxigenada. Los pacientes con policitemia tienen cianosis con mayores presiones parciales arteriales de oxígeno. Raras veces la cianosis central está producida por metahemoglobinemia causada por hemólisis intravascular o fármacos.

La cianosis periférica se observa únicamente en los dedos de las manos y pies y se debe habitualmente a trastornos circulatorios o al frío, aunque también se puede producir en pacientes con cianosis central intensa.

Presión arterial

Secuencia de la exploración

- Mida la presión arterial y determine el pulso (cap. 6).

Hallazgos anormales

Una presión diastólica <60 mmHg se asocia a aumento de la mortalidad en la neumonía contraída en la comunidad (cuadros 7.15 y 7.17). En el neumotórax la hipotensión puede indicar la aparición de «tensión» con reducción del retorno venoso hacia el corazón y riesgo de parada cardíaca. El pulso paradójico es la exageración de la variabilidad normal del volumen del pulso con el ciclo respiratorio (cuadro 7.18). La disminución del volumen del pulso y la consiguiente disminución de la presión arterial sistólica >10 mmHg en inspiración es anormal y puede producirse en el taponamiento cardíaco (cap. 6).

© Elsevier. Fotocopiar sin autorización es un delito.

booksmedicos.org

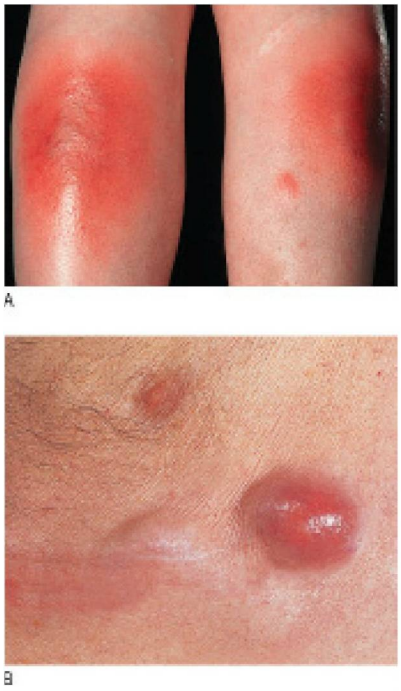

Fig. 7.6 **Lesiones cutáneas asociadas a enfermedades respiratorias.** **(A)** Eritema nudoso en las espinillas. **(B)** Nódulos cutáneos metastásicos en el cáncer de pulmón.

www.medilibros.com

EBE 7.18 Pulso paradójico y asma aguda

El pulso paradójico es un indicador inadecuado de la gravedad del asma aguda.

Pearson MG, Spence DP, Ryland I y cols. Value of pulsus paradoxus in assessing acute severe asthma. BMJ 1993;307:659.

Aspecto de la piel

El eritema nudoso en las espinillas es una manifestación de sarcoidosis aguda y de tuberculosis (fig. 7.6A). Pueden aparecer nódulos subcutáneos elevados, firmes y no dolorosos a la presión en pacientes con cáncer diseminado (fig. 7.6B).

Manos

Acropaquias

La mayoría de los pacientes con acropaquias en los dedos de las manos tienen enfermedades torácicas (cáncer de pulmón, bronquiectasias, neumopatía intersticial), aunque también se asocian a trastornos digestivos y pueden ser familiares (cuadro 3.10). Raras veces las acropaquias se producen con una velocidad relativamente rápida, a lo largo de varias semanas, en el empiema.

La osteoartropatía pulmonar hipertrófica es infrecuente y casi siempre se asocia a cáncer de pulmón, habitualmente epidermoide. Se producen acropaquias llamativas de los dedos de las manos y de los pies, con dolor y tumefacción que afectan a las muñecas y los tobillos. Las radiografías del antebrazo distal y las piernas muestran formación de nuevo hueso subperióstico separado de la corteza de los huesos largos (fig. 7.7).

Fig. 7.7 **Radiografía de las piernas en la osteoartropatía pulmonar hipertrófica.** Las flechas muestran reacción perióstica.

Fig. 7.8 **Dedos de las manos teñidos por el «alquitrán» del tabaco.**

Alteraciones de la coloración de los dedos y las uñas

El color marronáceo de los dedos de las manos y las uñas en fumadores está producido por el alquitrán, no por la nicotina (fig. 7.8). El infrecuente «síndrome de las uñas amarillas» se asocia a linfedema y derrame pleural exudativo (fig. 7.9).

Un temblor fino en los dedos de las manos muchas veces está producido por un uso excesivo de broncodilatadores como agonistas β y teofilinas.

Se observa temblor aleteante amplio (asterixis) en la insuficiencia ventilatoria grave con retención de dióxido de carbono. Se debe a la imposibilidad intermitente de los mecanismos parietales necesarios para mantener la postura. La asterixis unilateral se debe a alteraciones estructurales del hemisferio cerebral contralateral.

booksmedicos.org

Fig. 7.9 Síndrome de las uñas amarillas.

Fig. 7.10 **Asterixis.** Posición del brazo y de la mano para observar el «temblor aleteante» de la retención de CO_2.

A

B

Fig. 7.11 **Obstrucción de la vena cava superior. (A)** Distensión de las venas del cuello. **(B)** Dilatación de las venas superficiales del tórax.

www.medilibros.com

Secuencia de la exploración

- Pida al paciente que extienda los brazos con las manos extendidas en las muñecas (fig. 7.10). Observe si aparece un temblor aleteante en sacudidas (asterixis).
- Otra posibilidad es pedir al paciente que le apriete a usted los dedos índice y medio y que mantenga esta acción durante 30-60 segundos. Los pacientes con temblor aleteante no pueden mantener la prensión.

Cuello

Presión venosa yugular (PVY)

Hallazgos anormales

La PVY está elevada en la insuficiencia del corazón derecho. La hipoxia crónica en la EPOC lleva a vasoconstricción arterial pulmonar, hipertensión pulmonar, dilatación del corazón derecho y edema periférico con elevación de la PVY. Se trata del cor pulmonale. La PVY está elevada si aumenta la presión intratorácica en el neumotórax a tensión o el asma aguda grave. La embolia pulmonar masiva puede hacer que la PVY sea tan alta que el paciente tenga que sentarse en posición erguida para que se vea.

En la obstrucción de la vena cava superior (OVCS) (fig. 7.11A) la PVY está elevada y no es pulsátil, y está ausente el reflujo abdominoyugular. La mayoría de los casos se deben a cáncer de pulmón que comprime la vena cava superior. Otras causas son linfoma, timoma y fibrosis mediastínica. En la OVCS puede producirse enrojecimiento facial, distensión de las venas del cuello y estridor cuando se elevan los brazos por encima de la cabeza.

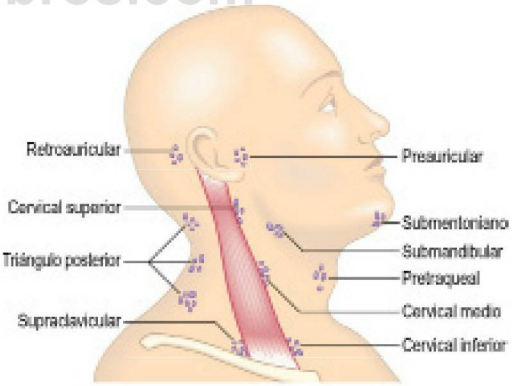

Fig. 7.12 Grupos de ganglios linfáticos cervicales.

Ganglios linfáticos cervicales

Secuencia de la exploración

- Busque aumento del tamaño de los ganglios linfáticos cervicales, supraclaviculares y escalenos (figs. 7.12 y 7.13).
- Palpe el cuello. Reseñe el tamaño y la consistencia de todos los ganglios palpables y si están fijos a las estructuras circundantes.

© Elsevier. Fotocopiar sin autorización es un delito.

booksmedicos.org

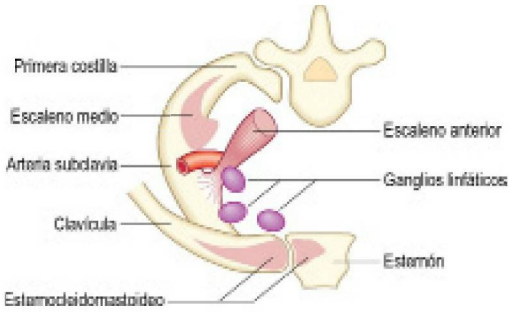

Fig. 7.13 Relación de los ganglios linfáticos con el escaleno anterior.

EBE 7.19 Linfadenopatía y cáncer de pulmón

En un paciente con cáncer de pulmón un ganglio supraclavicular palpable es muy indicativo de diseminación metastásica.

van Overhagen H, Brakel K, Heijenbrok MW y cols. Metastases in supraclavicular lymph nodes in lung cancer: assessment with palpation, US and CT. Radiology 2004;232:75-80.

Hallazgos anormales

El aumento del tamaño de un ganglio linfático escaleno puede ser el primer dato de cáncer de pulmón metastásico y la linfadenopatía cervical localizada es una manifestación inicial frecuente del linfoma. En la enfermedad de Hodgkin los ganglios linfáticos habitualmente son «elásticos»; en la sepsis dental y la amigdalitis generalmente son dolorosos a la presión; en la tuberculosis y el cáncer metastásico muchas veces están «empastados» y unidos para formar una masa; los ganglios linfáticos calcificados tienen una consistencia pétrea. Los ganglios linfáticos palpables, fijos a estructuras profundas o a la piel, generalmente son malignos (cuadro 7.19).

Tórax

Pida al paciente que se siente en el borde de la cama o de una silla si es posible con el tórax y el abdomen superior expuestos por completo. Explore con detalle la parte posterior del tórax primero y después la delantera.

Secuencia de la exploración

- Explore el tórax y la relación entre los diámetros anteroposterior y lateral.
- Busque cicatrices de operaciones cardíacas o pulmonares previas y tumefacciones, marcas y manchas en la piel.

Forma del tórax

Hallazgos normales

El tórax debe ser simétrico y elíptico en un corte transversal. El diámetro anteroposterior debe ser menor que el lateral.

Hallazgos anormales

Cuando el diámetro anteroposterior es mayor que el lateral el tórax tiene forma de «tonel». Esto se asocia a hiperinsuflación pulmonar en pacientes con EPOC grave (fig. 7.14A), aunque el grado de deformidad no se relaciona con la gravedad de la obstrucción de las vías respiratorias ni con la función pulmonar.

La cifosis es una curvatura anterior exagerada de la columna vertebral y la escoliosis es la curvatura lateral. La cifoescoliosis, que comporta las dos deformidades (fig. 7.14B), puede ser idiopática o secundaria a poliomielitis infantil o tuberculosis vertebral, y puede ser muy desfigurante e incapacitante. Puede reducir la capacidad ventilatoria e incrementar el trabajo de la respiración. Estos pacientes presentan insuficiencia ventilatoria progresiva con retención de dióxido de carbono y cor pulmonale a una edad temprana.

El tórax en quilla (tórax de pichón) es una prominencia localizada del esternón y de los cartílagos costales adyacentes, acompañada muchas veces por tiraje de las costillas para formar unos surcos horizontales simétricos (surcos de Harrison) por encima del borde costal (fig. 7.14C). Se deben a la hiperinsuflación pulmonar por las contracciones vigorosas y repetidas del diafragma en una fase en la que el tórax óseo está en un estado flexible prepuberal. La mayoría de las veces está producido por asma infantil grave mal controlada, aunque puede aparecer en la osteomalacia y el raquitismo.

El tórax excavado (tórax infundibuliforme) es una malformación congénita con una excavación localizada del extremo inferior del esternón (fig. 7.14D) o, con menos frecuencia, de toda la longitud del esternón. Los pacientes habitualmente están asintomáticos, aunque están preocupados por su aspecto. En los casos graves el corazón está desplazado hacia la izquierda y la capacidad ventilatoria está reducida.

Piel

Pueden verse lesiones subcutáneas, como nódulos tumorales metastásicos, neurofibromas y lipomas, además de muchas alteraciones vasculares, como dilataciones venosas en la OVCS (fig. 7.11B).

Palpación

Determine la posición del mediastino explorando la tráquea y el latido de la punta cardíaca (cuadro 7.20).

Secuencia de la exploración

- Con el paciente mirando directamente al frente busque desviaciones de la tráquea.
- Coloque suavemente la punta del dedo índice derecho en la escotadura supraesternal y palpe la tráquea (fig. 7.15). Esto puede ser incómodo; actúe con suavidad y explique lo que está haciendo. Un ligero desplazamiento hacia la derecha es frecuente en personas sanas.
- Mida la distancia entre la escotadura supraesternal y el cartílago cricoides, normalmente 3-4 traveses de dedo; cualquier valor menor indica hiperinsuflación pulmonar.

Hallazgos anormales

El desplazamiento del mediastino superior produce desviación traqueal. El desplazamiento del latido de la punta cardíaca puede indicar desplazamiento del mediastino inferior (cap. 6). El desplazamiento del impulso cardíaco sin desviación traqueal habitualmente se debe a hipertrofia ventricular izquierda, aunque se puede producir en

booksmedicos.org

Fig. 7.14 Alteraciones de la forma del tórax. (A) Tórax hiperinsuflado con tiraje intercostal. **(B)** Cifoescoliosis. **(C)** Tórax de pichón con surco de Harrison prominente (flecha). **(D)** Tórax infundibuliforme.

7.20 Causas frecuentes de desviación traqueal

Hacia el lado de la lesión pulmonar	
• Atelectasia lobular superior o pulmonar	• Neumonectomía
• Fibrosis de lóbulos superiores	
Hacia el lado contralateral a la lesión pulmonar	
• Neumotórax a tensión	• Derrame pleural masivo
Masa mediastínica superior	
• Bocio retroesternal	• Cáncer de pulmón
• Linfoma	

la escoliosis, la cifoescoliosis y el tórax infundibuliforme grave. Puede ser difícil localizar el latido de la punta en personas obesas, derrame pericárdico, función ventricular izquierda baja o hiperinsuflación pulmonar, como en la EPOC. El tirón de la hipertrofia ventricular derecha, que se encuentra en la hipertensión pulmonar grave, se percibe mejor en el borde esternal izquierdo (fig. 6.22C).

Un «tirón traqueal» se encuentra en la hiperinsuflación importante; si apoya los dedos sobre la tráquea del paciente puede notar cómo se mueven hacia abajo con cada inspiración.

Expansión torácica

Secuencia de la exploración

- Colóquese de pie detrás del paciente y evalúe la expansión de los lóbulos superiores observando las clavículas durante la respiración tranquila.
- Evalúe la expansión de los lóbulos inferiores apoyando firmemente las manos sobre la pared torácica. Extienda los dedos alrededor de los lados del tórax del paciente (fig. 7.16). Los pulgares casi se deben unir en la línea media y no deben estar en contacto con el tórax para que se puedan mover libremente con la respiración.
- Pida al paciente que haga una respiración profunda. Los pulgares deben moverse simétricamente alejándose al menos 5 cm.
- Con el paciente en decúbito supino busque movimiento interno paradójico del abdomen en inspiración.

© Elsevier. Fotocopiar sin autorización es un delito.

booksmedicos.org

Fig. 7.15 Exploración para detectar desviación traqueal.

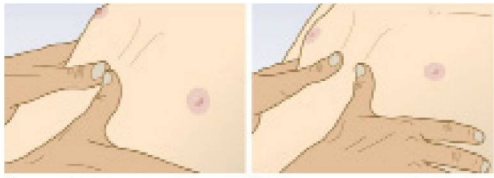

Fig. 7.16 Evaluación de la expansión torácica desde delante. **(A)** Espiración. **(B)** Inspiración.

Hallazgos normales

Los dos lados del tórax se deben expandir por igual durante la respiración normal (a volumen corriente) y en inspiración máxima.

Hallazgos anormales

La reducción de la expansión en un lado indica una alteración en ese lado: por ejemplo, derrame pleural, atelectasia pulmonar o lobular, neumotórax y fibrosis unilateral. La reducción bilateral del movimiento de la pared torácica es frecuente en la EPOC grave y en la fibrosis pulmonar difusa.

El movimiento paradójico interno puede indicar parálisis diafragmática o, con más frecuencia, EPOC grave. Las fracturas dobles de una serie de costillas o del esternón permiten que la pared torácica entre las fracturas sea móvil o esté «flácida» (fig. 19.6).

El enfisema subcutáneo produce una sensación de crepitación característica al palpar el tejido que contiene gas (fig. 7.17) y puede haber tumefacción difusa de la pared torácica, el cuello y la cara. Puede aparecer como complicación de asma grave, neumotórax espontáneo o traumático y rotura esofágica, y es una complicación del drenaje intercostal. Se produce enfisema mediastínico si el aire diseca el mediastino y se asocia a un ruido sistólico característico de «crujido» en la auscultación del precordio (signo de Hamman).

El dolor a la presión de los cartílagos costales se encuentra en la costocondritis del síndrome de Tietze. Se puede encontrar dolor localizado a la palpación en las costillas en zonas de infarto pulmonar o fractura.

Percusión

La percusión permite oír el tono y la sonoridad de la nota percutida y sentir las vibraciones que genera la percusión. Percuta secuencialmente sobre las zonas correspondientes en ambos lados del tórax (fig. 7.18).

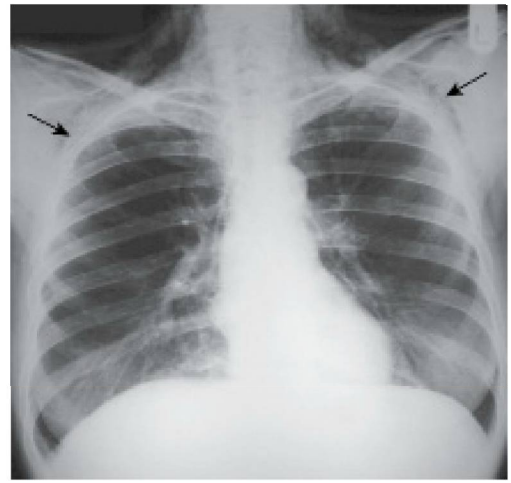

Fig. 7.17 Enfisema subcutáneo en el cuello y la pared torácica en una radiografía de tórax (flechas).

Secuencia de la exploración

- Coloque la palma de la mano izquierda sobre el tórax, con los dedos ligeramente separados (fig. 7.18C).
- Apoye firmemente el dedo medio de la mano izquierda sobre el tórax, alineado con las costillas subyacentes sobre la zona que vaya a percutir.
- Percuta el centro de la falange media del dedo medio izquierdo con la punta del dedo medio derecho, utilizando un ligero movimiento de oscilación de la muñeca y no del antebrazo.
- Retire rápidamente el dedo percutor de modo que no se amortigüe la nota generada.
- Percuta los vértices pulmonares colocando la superficie palmar del dedo medio izquierdo horizontalmente en el borde anterior del músculo trapecio, sobre la fosa supraclavicular, y percuta hacia abajo.
- Percuta la clavícula directamente sobre el tercio medial, ya que la percusión lateral sobre los músculos del hombro da un tono mate.
- Pida al paciente que cruce los brazos delante del tórax, con lo que se mueven las escápulas hacia fuera, y percuta la parte posterosuperior del tórax. No percuta cerca de la línea media, ya que se produce una nota mate por las estructuras sólidas de la columna vertebral torácica y de la musculatura paravertebral.
- Detecte las áreas anormales desplazándose desde las partes resonantes a las mates. Percuta los dos lados de manera alternativa y compare las notas.

Hallazgos normales

La percusión de un pulmón normal produce una nota resonante (cuadro 7.21).

Hallazgos anormales

Un neumotórax produce una nota hiperresonante, mientras que la percusión sobre estructuras sólidas, como el hígado, el corazón o una zona consolidada del pulmón, produce una nota mate. La percusión sobre líquido, como

www.medilibros.com
booksmedicos.org

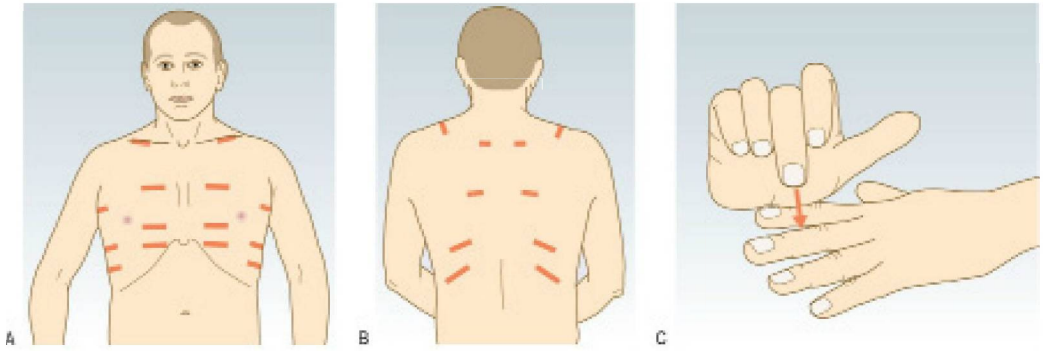

Fig. 7.18 **Puntos para la percusión. (A)** Pared torácica anterior y lateral. **(B)** Pared torácica posterior. **(C)** Técnica de la percusión.

7.21 Nota en la percusión

Tipo	Lugar donde se detecta
Resonante	Pulmón normal
Hiperresonante	Neumotórax
Mate	Consolidación pulmonar Atelectasia pulmonar Fibrosis pulmonar grave
Matidez pétrea	Derrame pleural Hemotórax

un derrame pleural (cuadro 7.21), produce una nota muy mate («matidez pétrea»). Encuentre el nivel superior de matidez hepática percutiendo hacia abajo por la pared anterior del hemitórax derecho; en los adultos el nivel superior de la matidez hepática está en la 5.ª costilla en la línea medioclavicular. La resonancia por debajo es un signo de hiperinsuflación (EPOC o asma grave). La zona de matidez cardíaca sobre la pared torácica anterior puede estar reducida cuando los pulmones se hallan hiperinsuflados. La matidez basal debida a elevación del diafragma se confunde fácilmente con líquido pleural.

Auscultación

La mayoría de los sonidos que alcanzan la pared torácica tienen una frecuencia baja y se auscultan mejor con la campana del estetoscopio. El diafragma localiza los sonidos más agudos, como los roces pleurales. Estirar la piel y los pelos por debajo del diafragma durante una respiración profunda puede dar lugar a unos ruidos anormales parecidos a crepitantes, y en los pacientes delgados puede ser difícil aplicar por completo el diafragma sobre la piel de la pared torácica.

Secuencia de la exploración

- Ausculte con el paciente relajado y respirando profundamente con la boca abierta. Evite pedirle que respire profundamente durante períodos prolongados, ya que causa aturdimiento e incluso tetania. Ausculte ambos lados alternativamente, comparando los hallazgos sobre un gran número de posiciones equivalentes para asegurarse de que no se pasan por alto alteraciones localizadas.
- Ausculte:
  - En la parte anterior, desde arriba de la clavícula hacia abajo, hasta la 6.ª costilla.
  - En la parte lateral, desde la axila hasta la 8.ª costilla.
  - En la parte posterior, hacia abajo hasta el nivel de la 11.ª costilla.
- Valore las características y la amplitud de los sonidos respiratorios. Identifique cualquier retraso entre la inspiración y la espiración, y escuche si hay ruidos adventicios. Evite la auscultación en los 3 cm exteriores a la línea media, tanto en la parte anterior como en la posterior, ya que estas zonas pueden transmitir sonidos directamente desde la tráquea o los bronquios principales.

www.medilibros.com

Hallazgos normales

Un flujo turbulento en las grandes vías respiratorias origina unos sonidos respiratorios normales que se escuchan en la pared torácica. A través del estetoscopio tienen una calidad susurrante (vesicular). La laringe contribuye poco en la respiración tranquila, pero puede acentuar el ruido en la respiración profunda. La intensidad de los sonidos respiratorios se relaciona con el flujo aéreo y con el tejido por el que pasa el aire.

El patrón y la intensidad de los sonidos respiratorios reflejan la ventilación regional. Los sonidos están reducidos a través de los pulmones normales, ya que el parénquima transmite mal los sonidos. En un paciente erguido los sonidos respiratorios normalmente son más intensos en la punta al comienzo de la inspiración, y en las bases en la parte media de la inspiración. Durante la espiración los sonidos respiratorios normales se apagan rápidamente a medida que disminuye el flujo de aire.

Hallazgos anormales

Hay disminución del murmullo vesicular en la obesidad, el derrame pleural, el engrosamiento pleural acusado, el neumotórax, la hiperinsuflación debida a EPOC y sobre una zona de atelectasia cuando el bronquio principal subyacente está ocluido (cuadro 7.22). Si los sonidos respiratorios están reducidos pida al paciente que tosa. Si la disminución de los sonidos respiratorios se debe a obstrucción bronquial por secreciones, probablemente dichos sonidos se volverán más audibles después de toser.

La respiración bronquial es un sonido respiratorio agudo con una calidad hueca o soplante similar a la que se escucha sobre la tráquea y la laringe durante la respiración normal. Los sonidos respiratorios tienen una duración y una intensidad

© Elsevier. Fotocopiar sin autorización es un delito.

booksmedicos.org

7.22 Causas de disminución de la respiración vesicular

Disminución de la conducción	
• Obesidad/pared torácica gruesa • Derrame o engrosamiento pleural	• Neumotórax
Reducción del flujo aéreo	
• Generalizada, como en la EPOC	• Localizada, como atelectasia pulmonar por cáncer pulmonar oclusivo

7.23 Puntuación de Well simplificada para la embolia pulmonar

Factores de riesgo	Puntos
• Embolia o trombosis venosa profunda previa	1,5
• Inmovilización o cirugía mayor en las 4 semanas previas	1,5
• Cáncer	1
Hallazgos clínicos	
• Hemoptisis	1
• Frecuencia cardíaca >100 lpm	1,5
• Signos de trombosis venosa profunda	3
El diagnóstico alternativo es menos probable que la embolia pulmonar	3

Interpretación de la puntuación total; 0 o 1 punto = probabilidad baja; 2-6 puntos = probabilidad moderada; 7 o más puntos = probabilidad elevada.

7.24 Principales factores de riesgo de tromboembolia pulmonar

- Fractura de cadera, pelvis o pierna
- Sustitución de cadera o rodilla
- Cirugía abdominal o pélvica mayor
- Traumatismo grave
- Lesión medular
- Neoplasia maligna

similares en inspiración y espiración, con una pausa característica entre las dos fases (fig. 7.19). Los sonidos respiratorios bronquiales se encuentran cuando el tejido pulmonar normal está sustituido por tejido de conducción uniforme y el bronquio principal subyacente es permeable (cuadro 7.27), de modo que tiende a excluir la posibilidad de un cáncer pulmonar obstructivo. La respiración bronquial y la pectoriloquia áfona se escuchan sobre la consolidación pulmonar (neumonía), en la parte superior de un derrame pleural y sobre zonas de fibrosis densa.

La egofonía es un sonido parecido a un balido o nasal que se escucha sobre un pulmón consolidado (neumonía) o en el nivel superior de un derrame pleural. Se debe a aumento de la transmisión del sonido de alta frecuencia a través de pulmón anormal, con eliminación mediante filtrado de las frecuencias más bajas (cuadro 7.28).

Ruidos adventicios

Los crepitantes son sonidos no musicales discontinuos y se deben al colapso de las vías respiratorias periféricas en la espiración. En la inspiración el aire entra rápidamente

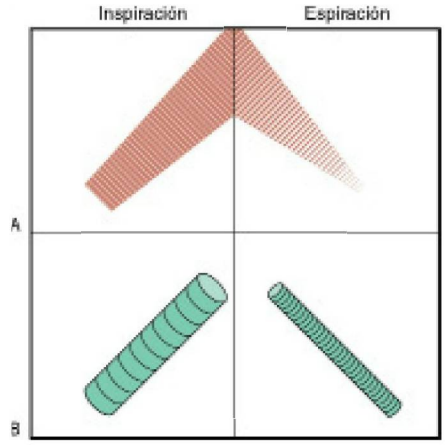

Fig. 7.19 Representación esquemática de los sonidos respiratorios. **(A)** Vesicular. **(B)** Bronquial. Obsérvese el intervalo entre inspiración y espiración y el cambio de tono y el carácter soplante y tubular de los sonidos respiratorios bronquiales.

7.25 Causas de los crepitantes

Fase de la inspiración	Causa
Tempranos	Enfermedad de las vías respiratorias pequeñas, como en la bronquiolitis
Medios	Edema pulmonar
Tardíos	Fibrosis pulmonar (finos) Edema pulmonar (medios) Secreciones bronquiales en la EPOC, neumonía, absceso pulmonar, cavidades pulmonares tuberculosas (gruesos)
Bifásicos	Bronquiectasias (gruesos)

en estas vías respiratorias distales, y los alvéolos y los pequeños bronquios se abren súbitamente, produciendo el ruido del estertor.

Observe la fase del ciclo respiratorio en la que se producen los crepitantes (cuadro 7.25). Los crepitantes inspiratorios tempranos sugieren afección de las vías respiratorias y pueden aparecer en la bronquiolitis. En el edema pulmonar los crepitantes aparecen en la parte media de la inspiración. Los crepitantes inspiratorios finos tardíos, que tienen un sonido similar al que se oye al frotar el cabello entre los dedos, son característicos de la fibrosis pulmonar. Las bronquiectasias causan crepitantes en la inspiración y en la espiración.

Los crepitantes pueden oírse cuando el aire forma burbujas a través de las secreciones en los bronquios principales, en bronquios dilatados en las bronquiectasias o en las cavidades pulmonares. Estos crepitantes tienen un sonido áspero y una calidad de gorgoteo, y cambian si las secreciones se desprenden con la tos.

Las sibilancias están producidas por la oscilación continua de las paredes opuestas de las vías respiratorias y tienen una calidad musical. Estas sibilancias implican que hay un estrechamiento de la vía respiratoria, y se debe observar su relación con el ciclo respiratorio. Las sibilancias tienden a ser más intensas en la espiración porque las vías

www.medilibros.com
booksmedicos.org

EBE 7.26 Factores predictivos de embolia pulmonar

No hay ningún síntoma o signo único que permita predecir la tromboembolia pulmonar. Debe utilizarse una prueba multivariante validada, como la puntuación modificada de Wells (cuadro 7.23).

Wells PS, Ginsberg JS, Anderson DR y cols. Use of a clinical model for safe management of patients with suspected pulmonary embolism. Ann Intern Med 1998;129:997-1005.—Wells PS, Anderson DR, Rodger M y cols. Excluding pulmonary embolism at the bedside without diagnostic imaging: management of patients with suspected pulmonary embolism presenting to the emergency department by using a simple clinical model and D-dimer. Ann Intern Med 2001;135:98-107.

respiratorias se dilatan normalmente durante la inspiración y se estrechan en la espiración. Las sibilancias inspiratorias implican un intenso estrechamiento de las vías respiratorias. Las sibilancias de tono agudo se originan en las vías respiratorias más pequeñas y tiene una calidad similar a un pitido. Las sibilancias de tono grave se originan en los bronquios más grandes. Distinga las sibilancias del sonido áspero del estridor.

Las sibilancias son características del asma y de la EPOC, pero constituyen una mala guía de la gravedad de la obstrucción del flujo aéreo. En la obstrucción grave de las vías respiratorias puede no haber sibilancias por reducción del flujo aéreo, lo que produce un tórax «silente». Una obstrucción bronquial fija, causada la mayoría de las veces por cáncer de pulmón, puede dar lugar a sibilancias localizadas con una nota musical única que no se aclara al toser.

Un roce pleural es un sonido chirriante similar al que se oye al doblar cuero rígido o al pisar nieve reciente. Se produce cuando se mueven las pleuras parietal y visceral una sobre otra. Se oye mejor con el diafragma del estetoscopio. Puede oírse sólo en la respiración profunda al final de la inspiración y al comienzo de la espiración. Un roce pleural suele asociarse con dolor pleurítico y puede oírse sobre zonas de pleura inflamada en el infarto pulmonar por embolia pulmonar. La embolia pulmonar es la obstrucción de parte del árbol vascular pulmonar por trombos que han viajado desde un foco distante, como venas profundas de las piernas o la pelvis (figs. 7.18 y 7.19; cuadros 7.23 y 7.24). La embolia pulmonar muchas veces pasa desapercibida, y menos de un tercio de los pacientes tienen síntomas o signos de trombosis venosa profunda (cuadro 7.26). Puede auscultarse un roce pleural en la neumonía y las vasculitis pulmonares. Si está afectada la pleura adyacente al pericardio puede oírse también un roce pleuropericárdico. Los roces pulmonares desaparecen si un derrame separa las superficies pleurales.

El clic de un neumotórax es un sonido rítmico, sincrónico con la sístole cardíaca, y se produce cuando hay aire entre las dos capas de pleura que cubren el corazón.

El «quejido» mesoespiratorio es característico de la bronquiolitis obliterativa (una complicación infrecuente de la artritis reumatoide) cuando las vías respiratorias pequeñas están estrechadas u obliteradas por la inflamación crónica y la fibrosis.

Resonancia vocal

Secuencia de la exploración

- Pida al paciente que diga «uno, uno, uno» mientras usted ausculta para valorar la calidad y amplitud de la resonancia vocal.
- Pida al paciente que susurre «uno, uno, uno» mientras usted sigue auscultando.

7.27 Causas de sonidos respiratorios bronquiales

Frecuentes

- Consolidación pulmonar (neumonía)

Infrecuentes

- Fibrosis pulmonar localizada
- Parte superior de un derrame pleural
- Atelectasia pulmonar (cuando el bronquio principal subyacente está permeable)

EBE 7.28 Diagnóstico clínico de neumonía

La presencia de sonidos respiratorios bronquiales y egofonía en un paciente febril con tos es muy indicativa de neumonía.

Heckerling PS, Tape TG, Wigton RS y cols. Clinical prediction rule for pulmonary infiltrates. Ann Intern Med 1990;113:664-670.

Hallazgos normales

Sobre un pulmón normal los componentes graves del habla se escuchan y los agudos se atenúan, por lo que no se oye el susurro.

Hallazgos anormales

Sobre un pulmón consolidado (neumonía) los números hablados se oyen con claridad. Sobre una zona de derrame o de atelectasia los sonidos están amortiguados.

El susurro no se oye sobre el pulmón normal, pero en la consolidación (neumonía) el sonido se transmite, produciendo «pectoriloquia áfona».

www.medicalibros.com

INTEGRACIÓN DE LA INFORMACIÓN

Secuencia de la exploración

- Observe el aspecto general y el comportamiento del paciente.
- Observe si hay cianosis central de los labios y de la lengua.
- Examine la piel en busca de erupciones y nódulos.
- Escuche si hay disfonía y estridor.
- Explore las manos en busca de acropaquias, cianosis periférica y temblor.
- Determine la presión arterial.
- Explore el cuello en busca de aumento de la PVY y de linfadenopatías cervicales.
- Mida la frecuencia respiratoria.
- Observe el patrón respiratorio y si se emplean los músculos accesorios.
- Inspeccione las partes anterior y posterior del tórax en busca de alteraciones de la forma y cicatrices.
- Palpe la tráquea y el latido de la punta cardíaca en busca de datos de desviación mediastínica.
- Percuta las partes anterior y posterior del tórax en busca de zonas de matidez o de hiperresonancia.
- Ausculte las partes anterior y posterior del tórax en busca de sonidos respiratorios alterados y de ruidos adventicios.

Ciertos grupos de signos físicos se suelen asociar con cambios anatomopatológicos particulares en los pulmones (figs. 7.20 y 7.21).

PRUEBAS COMPLEMENTARIAS

Véase el cuadro 7.29.

© Elsevier. Fotocopiar sin autorización es un delito.

booksmedicos.org

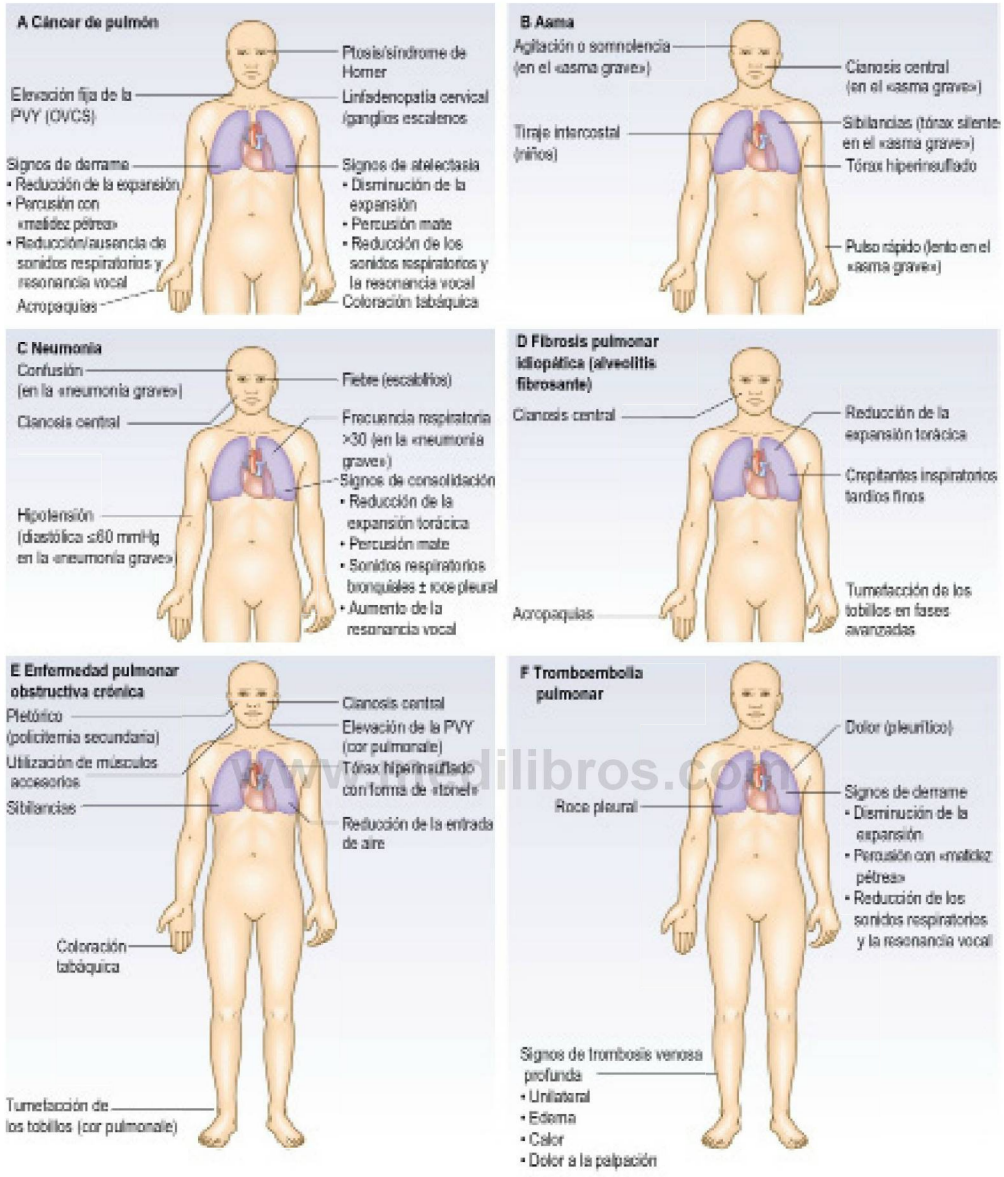

Fig. 7.20 **Signos clínicos de enfermedades respiratorias frecuentes.** OVCS, obstrucción de la vena cava superior; PVY, presión venosa yugular.

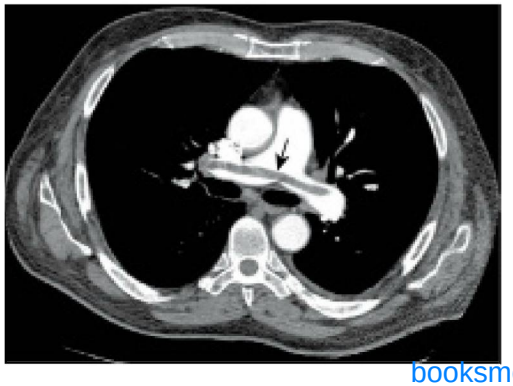

Fig. 7.21 **Angiograma pulmonar (TC)** en el que se observa un gran émbolo dentro de la arteria pulmonar principal (flechas).

www.medilibros.com
booksmedicos.org

7.29 Pruebas complementarias en las enfermedades respiratorias

Prueba	Indicación/comentario
Cabecera del paciente	
Flujo respiratorio máximo Pulsioximetría	Seguimiento del asma/asma aguda Insuficiencia respiratoria Valoración de la necesidad de oxígeno
Análisis de sangre	
Recuento leucocitario	Elevado en las infecciones respiratorias inferiores
Hematocrito	Elevado en la policitemia
Recuento de eosinófilos	Elevado en: Asma alérgica Eosinofilia pulmonar Aspergilosis broncopulmonar alérgica Síndrome de Churg-Strauss
Proteína C reactiva	Elevada en: Neumonía Empiema
Sodio sérico	Reducido en: Cáncer de pulmón microcítico (secreción inadecuada de vasopresina [ADH]) Legionelosis y cualquier neumonía grave
Osmolaridad sanguínea y urinaria	Secreción inadecuada de ADH
Calcio sérico	Elevado en metástasis óseas, sarcoidosis y cáncer pulmonar epidermoide
Pruebas funcionales hepáticas	Metástasis hepáticas
Inmunoglobulinas	Deficiencias en las bronquiectasias
Actividad de la enzima convertidora de la angiotensina	Elevada en la sarcoidosis
Alfa-1-antitripsina	Deficiencia en el enfisema panacinar hereditario
IgE total y específica (prueba de radioalergoadsorción)	Estado atópico (asma)
Factor antinuclear	Fibrosis pulmonar idiopática (alveolitis fibrosante)
Anticuerpos anticitoplasma de neutrófilos (ANCA) Proteinasa 3 (cANCA) Mieloperoxidasa (pANCA)	 Granulomatosis con poliangitis (granulomatosis de Wegener) Poliangitis microscópica Síndrome de Churg-Strauss
Pulmón del granjero y precipitinas aviares	Neumonitis por hipersensibilidad (alveolitis alérgica extrínseca)
Crioaglutininas (IgM)	Infección por *Mycoplasma*
Serología (anticuerpos IgG)	Infección vírica del aparato respiratorio, como gripe, virus respiratorio sincitial Infección por bacterias pequeñas, como *Mycoplasma, Legionella, Chlamydia*
Dímero D	Tromboembolia venosa
Tripsina inmunorreactiva	Cribado de fibrosis quística
Genotipificación del regulador transmembrana de la fibrosis quística (CFTR)	Fibrosis quística
Ensayo de liberación de interferón gamma	Infección latente por *Mycobacterium tuberculosis*
Análisis de orina	
Antígeno capsular neumocócico	Bacteriemia neumocócica
Antígeno urinario de *Legionella*	Legionelosis
Pruebas cutáneas	
Prueba de Mantoux	Exposición a *Mycobacterium tuberculosis*
Pruebas epicutáneas con alérgenos	Estado atópico (asma)
Prueba del sudor	Fibrosis quística en niños

(Continúa)

© Elsevier. Fotocopiar sin autorización es un delito.

www.medilibros.com
booksmedicos.org

7.29 Pruebas complementarias en las enfermedades respiratorias *(cont.)*

Prueba	Indicación/comentario
Función respiratoria	
Presión parcial de gases en sangre arterial	Insuficiencia respiratoria, equilibrio acidobásico
Espirometría	Diagnóstico/seguimiento de EPOC y asma
Transferencia de gases: monóxido de carbono	Reducida en: Neumopatía intersticial Enfisema/EPOC
Curvas de flujo-volumen	Detección de obstrucción de vías respiratorias grandes extratorácicas e intratorácicas
Presiones máximas en la boca	Trastornos neuromusculares respiratorios
Capacidad vital forzada en bipedestación y decúbito supino	Trastornos neuromusculares respiratorios
Prueba de esfuerzo	
Carrera durante 6 minutos	Diagnóstico de asma en niños y adultos jóvenes
Paseo durante 6 minutos	Evaluación de discapacidad, como en la EPOC
Prueba de esfuerzo cardiopulmonar	Consumo máximo de oxígeno (VO_2) Diferencia la disnea por neumopatía de la disnea por cardiopatía
Prueba de provocación bronquial	Exclusión de asma
Estudios de provocación bronquial	Asma, especialmente asma laboral
Óxido nítrico espirado	Dosis de esteroides inhalados en el asma
Estudio del sueño nocturno	Síndrome de apnea/hipopnea del sueño
Radiología	
TC de tórax	Masa pulmonar o mediastínica Estadificación del cáncer de pulmón Enfermedad pleural
TC de alta resolución	Neumopatía intersticial Bronquiectasias
Gammagrafía pulmonar de VQ	Tromboembolia pulmonar
Angiografía pulmonar por TC	Tromboembolia pulmonar Hipertensión pulmonar
Ecocardiograma	Dilatación de cavidades derechas (cor pulmonale)
Ecografía de la pared torácica	Localización de derrame pleural
Tomografía por emisión de positrones/TC	Estadificación del cáncer de pulmón
Invasivas	
Aspiración de ganglios linfáticos	Linfadenopatía cervical
Broncoscopia	Sospecha de cáncer de pulmón Sospecha de inhalación de cuerpo extraño Obtención de muestras para microbiología
Biopsia pulmonar transbronquial	Sospecha de sarcoidosis pulmonar Sospecha de neoplasia maligna difusa
Aspiración y biopsia pleurales	Derrame pleural no diagnosticado
Aspiración pulmonar percutánea con aguja fina	Lesión periférica/sospecha de cáncer de pulmón
Mediastinoscopia	Estadificación del cáncer de pulmón Masa mediastínica
Toracoscopia	Enfermedad pleural no diagnosticada
Biopsia pulmonar (abierta o cirugía toracoscópica asistida por vídeo)	Neumopatía intersticial

www.medilibros.com

booksmedicos.org

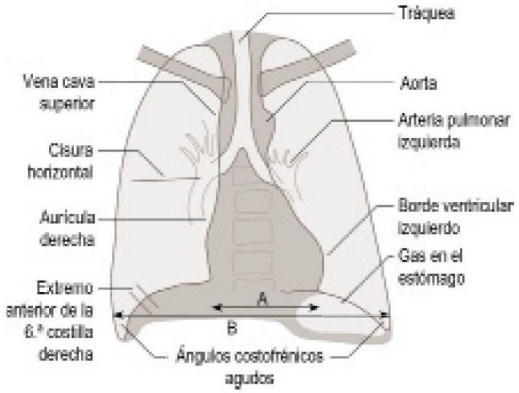

Fig. 7.22 Radiografía de tórax posteroanterior normal. Obsérvense los contornos vertebrales que se ven a través de la sombra cardíaca. A/B: el cociente cardiotorácico debe ser <50%.

Radiografía de tórax

La radiografía de tórax estándar es una proyección posteroanterior (PA) tomada con la película enfrente de la parte anterior del tórax y la fuente generadora de rayos X 2 metros detrás del paciente (fig. 7.22). En una placa anteroposterior (AP) la fuente de rayos X está delante del paciente y tiende a agrandar las estructuras anteriores como el corazón. Compare siempre una radiografía anormal con radiografías previas para ver si las alteraciones se están resolviendo o son antiguas.

Secuencia de la exploración

Compruebe sistemáticamente:

- Nombre, fecha y orientación de la placa: en las placas AP se suele indicar la proyección. De no ser así se debe suponer que es PA.
- Campos pulmonares: deben tener la misma transparencia. Identifique la cisura horizontal que va desde el hilio derecho hasta la 6.ª costilla en la línea axilar.
- Vértices pulmonares: observe específicamente si hay masas, cavitación y consolidación por encima y detrás de las clavículas.
- Tráquea: confirme que está situada en el centro, entre los extremos de las clavículas. Observe si hay masas paratraqueales y bocio retroesternal.
- Corazón: compruebe que el corazón tiene una forma normal y que el diámetro máximo sea menos de la mitad del diámetro transtorácico interno (índice cardiotorácico). Observe específicamente si hay masas retrocardíacas.
- Hilios: el hilio izquierdo debe estar en un nivel más elevado que el derecho. Compare la forma y la densidad de los dos hilios; ambos deben mostrar un aspecto cóncavo lateralmente. Un aspecto convexo sugiere una masa o linfadenopatía.
- Diafragmas: el hemidiafragma derecho debe estar en un nivel más elevado que el izquierdo. La extremidad anterior de la 6.ª costilla derecha debe cruzar la mitad del diafragma. De no ser así los pulmones están hiperinsuflados.
- Ángulos costofrénicos: deben ser ángulos agudos bien definidos. La pérdida de uno o de ambos sugiere derrame pleural o engrosamiento pleural.
- Tejidos blandos: observe la presencia de las sombras de ambas mamas en las mujeres. Observe alrededor de la pared costal en busca de cualquier masa de tejido blando y de enfisema subcutáneo.
- Huesos: observe con atención las costillas, las escápulas y las vértebras en busca de fracturas y depósitos metastásicos (figs. 7.23 y 7.24).

Examen del esputo

Los pacientes ingresados con síntomas respiratorios deben disponer de un tarro para recoger el esputo para su inspección.

La tinción de Gram ayuda a una identificación rápida del organismo causal: por ejemplo, grampositivos (neumococos y estafilococos) y gramnegativos *(Haemophilus influenzae)*. Si los síntomas y la radiografía del paciente indican tuberculosis se deben remitir de modo urgente varias muestras de esputo para tinción con auramina (prueba de detección); si son positivas realice una tinción de Ziehl-Neelsen. Las muestras positivas indican un alto grado de infectividad, y se debe aislar y tratar urgentemente al paciente, y además se declarará la afección.

Pulsioximetría

Un oxímetro es un aparato espectrofotométrico que mide la saturación arterial de oxígeno (SpO_2) determinando la absorción diferencial de la luz por la oxihemoglobina y la desoxihemoglobina. Los oxímetros modernos utilizan una sonda que incorpora una fuente de luz y un sensor unido al pabellón auricular o el dedo del paciente (fig. 7.25).

Los oxímetros son fáciles de utilizar, son portátiles, no son invasivos y no son caros. Se utilizan mucho para la determinación continua de la SpO_2 y para ajustar la oxigenoterapia. En los pacientes con enfermedad aguda sin riesgo de retención de CO_2 la SpO_2 debe mantenerse al 94-98%. Un artefacto de movimiento, una mala perfusión hística, la hipotermia y el esmalte de uñas pueden llevar a unos valores de SpO_2 engañosamente bajos. La pigmentación oscura de la piel y unas concentraciones elevadas de bilirrubina o de carboxihemoglobina pueden dar lugar a falsos aumentos de la SpO_2. La pulsioximetría es menos exacta con saturaciones <75%.

Análisis de los gases en la sangre arterial

Se obtiene el estado de los gases (PaO_2, $PaCO_2$) y del equilibrio acidobásico (pH y HCO_3^-) en la sangre arterial a partir de muestras heparinizadas de sangre arterial obtenidas de la arteria radial, braquial o femoral (cuadro 7.30 y fig. 7.26).

Acidosis respiratoria

Una elevación aguda de la $PaCO_2$ causada por hipoventilación alveolar y asociada a disminución del pH se produce en el asma aguda grave, la neumonía grave, las agudizaciones de la EPOC y las enfermedades neuromusculares. Puede producirse aumento de la $PaCO_2$ durante más de 2-3 días en la EPOC, la debilidad de los músculos respiratorios debida a trastornos neuromusculares y las deformidades del esqueleto torácico, y lleva a retención renal de HCO_3^- y normalización del pH, es decir, acidosis respiratoria compensada. En algunos pacientes con EPOC unas concentraciones bajas de PaO_2 impulsan un esfuerzo respiratorio. La eliminación de este estímulo por una administración excesiva de oxígeno puede dar lugar a hipoventilación alveolar con un aumento posterior de la $PaCO_2$, que puede llevar a deterioro y muerte.

© Elsevier. Fotocopiar sin autorización es un delito.

booksmedicos.org

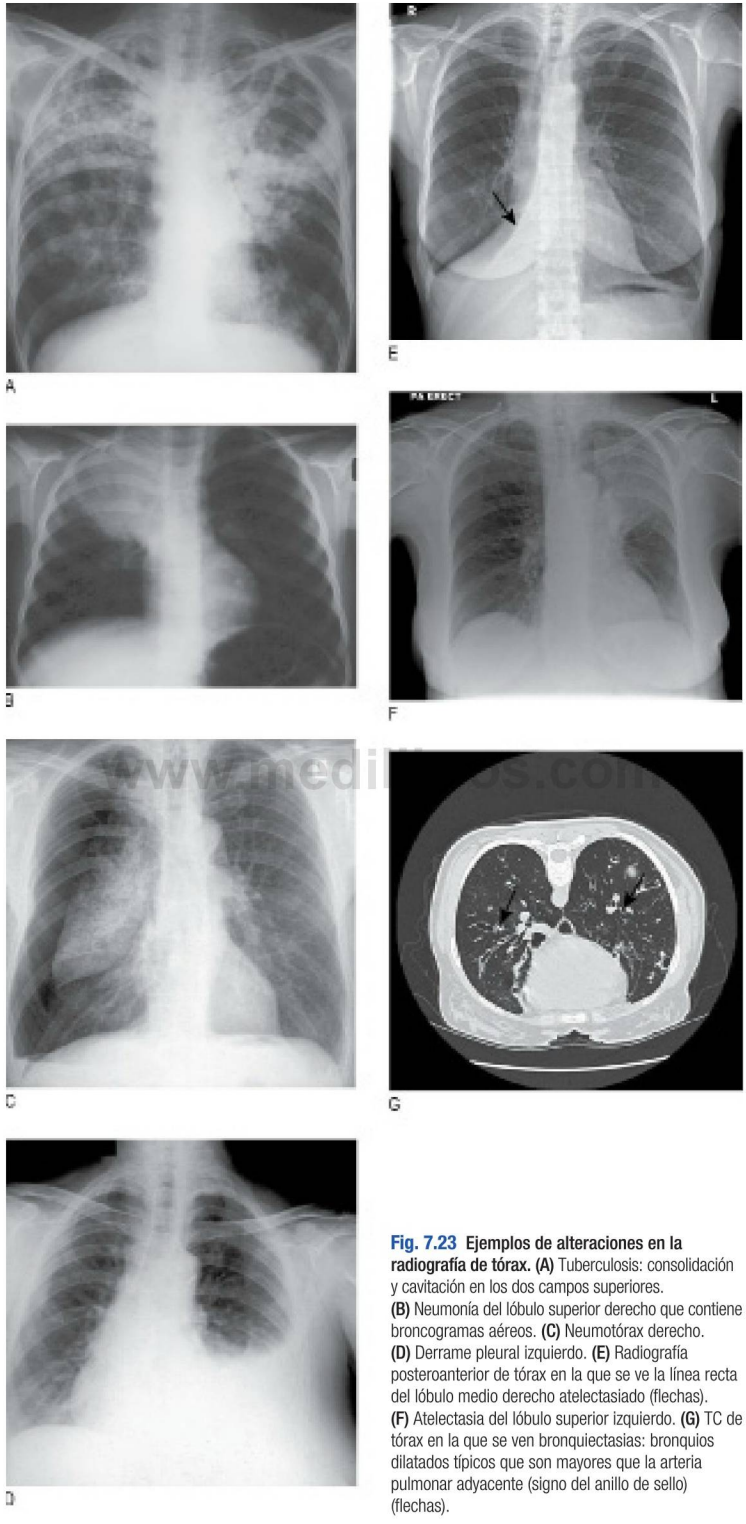

Fig. 7.23 Ejemplos de alteraciones en la radiografía de tórax. (A) Tuberculosis: consolidación y cavitación en los dos campos superiores. **(B)** Neumonía del lóbulo superior derecho que contiene broncogramas aéreos. **(C)** Neumotórax derecho. **(D)** Derrame pleural izquierdo. **(E)** Radiografía posteroanterior de tórax en la que se ve la línea recta del lóbulo medio derecho atelectasiado (flechas). **(F)** Atelectasia del lóbulo superior izquierdo. **(G)** TC de tórax en la que se ven bronquiectasias: bronquios dilatados típicos que son mayores que la arteria pulmonar adyacente (signo del anillo de sello) (flechas).

booksmedicos.org

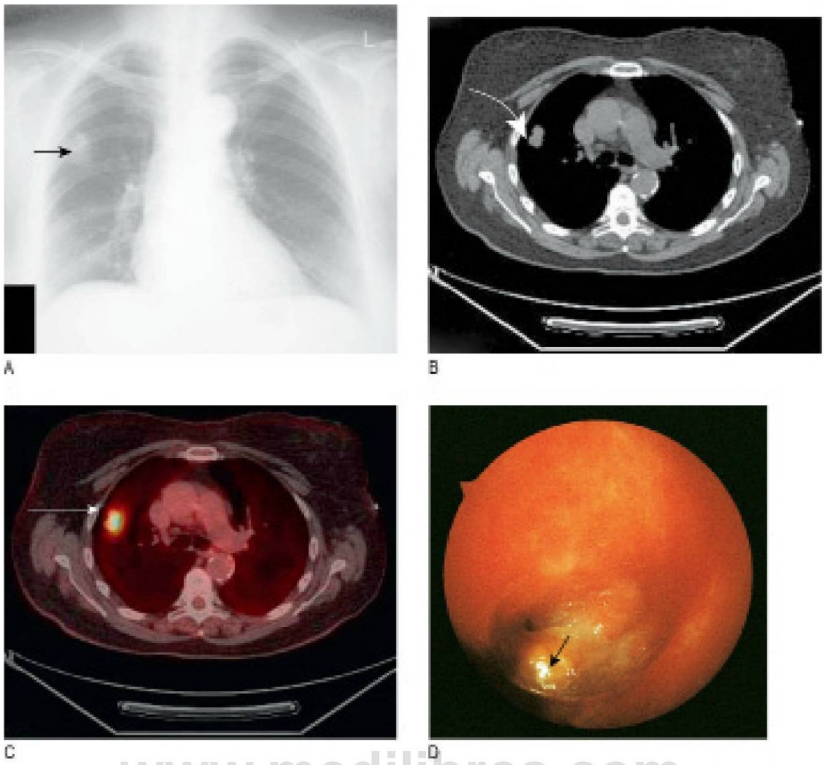

www.medilibros.com

Fig. 7.24 **Cáncer del pulmón derecho. (A)** Radiografía de tórax. **(B)** TC de tórax. **(C)** Tomografía por emisión de positrones en la que se observa aumento de la captación por el tumor. **(D)** Cáncer de pulmón visto a través de un broncoscopio (flecha).

7.30 Causas frecuentes de trastorno acidobásico

Trastorno	pH	CO_2	HCO_3^-	Causa
Acidosis respiratoria	↓	↑	↑	Insuficiencia ventilatoria aguda con: Asma aguda grave Neumonía grave Agudización de EPOC Alteración del esqueleto torácico, como cifoescoliosis Trastornos neuromusculares, como distrofia muscular
Alcalosis respiratoria	↑	↓	↓	Hiperventilación por ansiedad/angustia Causas del sistema nervioso central, como accidente cerebrovascular y hemorragia subaracnoidea Intoxicación por salicilato, fase temprana
Acidosis metabólica	↓	↓	↓	Aumento de la producción de ácidos orgánicos: Cetoacidosis diabética Intoxicación: alcohol, metanol, etilenglicol, hierro, salicilato Insuficiencia renal aguda Acidosis láctica, como shock y después de parada cardíaca Pérdida de bicarbonato: Acidosis tubular renal, diarrea grave, enfermedad de Addison
Alcalosis metabólica	↑	↑	↑	Pérdida de ácido: Vómitos intensos, aspiración nasogástrica Pérdida de potasio: Tratamiento diurético excesivo, hiperaldosteronismo, síndrome de Cushing, ingestión de regaliz, ingestión excesiva de álcalis: síndrome de leche-álcali

© Elsevier. Fotocopiar sin autorización es un delito.

booksmedicos.org

Fig. 7.25 Pulsioxímetro con el detector en un dedo de la mano.

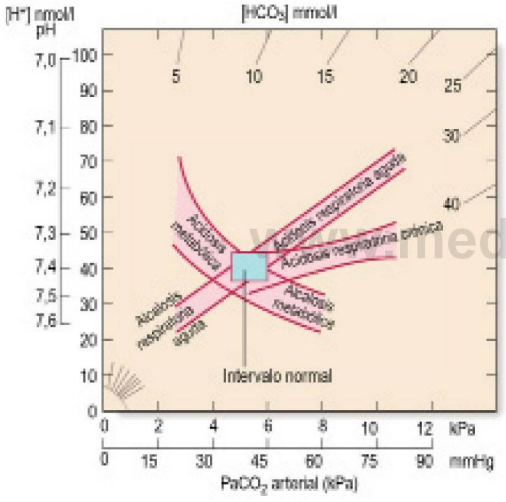

Fig. 7.26 **Diagrama acidobásico.** Nomograma acidobásico en el que se observan las relaciones entre pH (H^+), $PaCO_2$ y bicarbonato. Las bandas representan los límites de confianza del 95% de los trastornos acidobásicos.

Alcalosis respiratoria

La hiperventilación aparece en afecciones respiratorias (asma, tromboembolia pulmonar, pleuresía), altitud elevada y ansiedad aguda. La hiperventilación alveolar lleva a una disminución de la $PaCO_2$ y a un posterior aumento del pH. Si la hiperventilación persiste, como es el caso de las estancias en altitudes elevadas, un aumento de la excreción renal de HCO_3^- da lugar a la normalización del pH, es decir, a alcalosis respiratoria compensada.

Acidosis metabólica

En la insuficiencia renal aguda, la cetoacidosis diabética y la acidosis láctica se produce acidosis metabólica por pérdida de HCO_3^- y disminución del pH, lo cual estimula los quimiorreceptores arteriales, que causan hiperventilación alveolar con la consiguiente disminución de la $PaCO_2$.

EBE **7.31 Enfermedad pulmonar obstructiva crónica (EPOC)**

La EPOC se caracteriza por obstrucción al flujo aéreo que habitualmente es progresiva y no es totalmente reversible, y se define como una reducción del cociente volumen respiratorio máximo en el primer segundo (FEV_1)/capacidad vital forzada (FVC) menor del 70% tras la administración de un broncodilatador.

National Clinical Guideline Centre. Chronic obstructive pulmonary disease: management of COPD in adults in primary and secondary care. London: National Institute for Health and Clinical Excellence, 2010.

Alcalosis metabólica

La alteración primaria de la alcalosis metabólica es la retención de HCO_3^-, que con frecuencia está relacionada con depleción de K^+ en el túbulo renal o pérdida de H^+, lo que da lugar a un aumento del pH. El aumento en el pH induce hipoventilación alveolar por medio de los quimiorreceptores arteriales, con el consiguiente aumento de la $PaCO_2$.

Espirometría

Los volúmenes pulmonares dinámicos se determinan inhalando hasta la capacidad pulmonar total y luego exhalando en un espirómetro con máximo esfuerzo hasta el volumen residual. El volumen exhalado en el primer segundo es FEV_1, y el volumen total exhalado es FVC. Los valores predictivos normales de FEV_1 y FVC dependen de la edad, el sexo, la altura y el grupo étnico. En adultos sanos jóvenes y de mediana edad el cociente FEV_1/FVC suele ser >75%. En las personas de edad avanzada el cociente suele ser del 70-75%. Una reducción del cociente FEV_1/FVC indica obstrucción de la vía aérea. La intensidad de la obstrucción está representada por el FEV_1 absoluto expresado como porcentaje de lo previsto. La obstrucción de las vías respiratorias que se invierte con agonistas β_2 en inhalación o un esteroide oral durante 5 días o más (aumento absoluto en FEV_1 >200 ml que es >15% del basal) indica un diagnóstico de asma y no de EPOC (cuadro 7.31).

En los trastornos pulmonares intersticiales, como fibrosis pulmonar idiopática, sarcoidosis pulmonar o neumonitis por hipersensibilidad, hay disminución de la FVC con preservación del cociente FEV_1/FVC, defecto restrictivo (fig. 7.27).

Flujo espiratorio máximo

El flujo espiratorio máximo (PEF) se determina inhalando hasta la capacidad pulmonar total y exhalando en un aparato medidor del flujo máximo con esfuerzo máximo. La determinación del PEF es fundamental para la valoración del asma aguda y el diagnóstico del asma ocupacional cuando hay disminuciones del PEF durante la semana laboral, pero mejora durante los fines de semana y las vacaciones. Una disminución del PEF >60 l/min (>20% PEF máximo) al comienzo de la mañana indica una probabilidad elevada de asma. Una disminución del PEF >60 l/min (>15% respecto al basal) después de un esfuerzo es diagnóstica de asma (cuadro 7.29).

booksmedicos.org

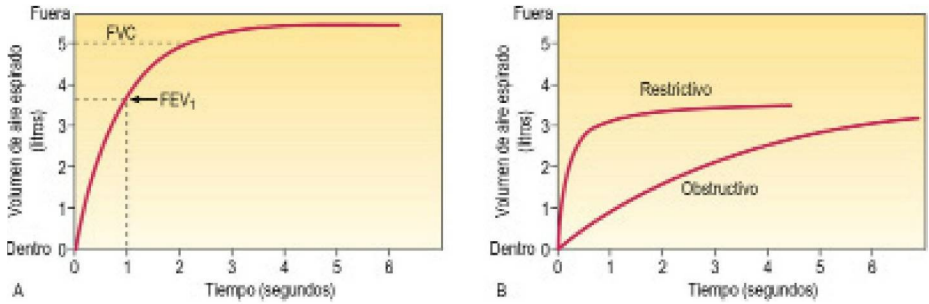

Fig. 7.27 **Curvas de volumen-tiempo obtenidas con un espirómetro de fuelle. (A)** El paciente realiza una inspiración completa y exhala con fuerza y por completo. El flujo máximo se desacelera a medida que se produce la expansión forzada. **(B)** Patrones obstructivo y restrictivo. En la obstrucción el cociente FEV_1/FVC es bajo; en la restricción es normal o elevado. FEV_1, volumen respiratorio máximo en el primer segundo; FVC, capacidad vital forzada.

© Elsevier. Fotocopiar sin autorización es un delito.

booksmedicos.org

Alastair MacGilchrist
John Iredale
Rowan Parks

Sistema gastrointestinal 8

EXPLORACIÓN GASTROINTESTINAL 166

Anatomía 167
- El abdomen 167

Síntomas y definiciones 167
- Anorexia y pérdida de peso 168
- Dolor 168
- Disfagia 172
- Náuseas y vómitos 172
- Meteorismo y flatulencia 173
- Distensión abdominal 173
- Hábito intestinal alterado 173
- Hemorragia 174
- Ictericia 175

Historia clínica 176
- Forma de presentación 176
- Antecedentes 178
- Antecedentes farmacológicos 178
- Antecedentes familiares 178
- Antecedentes sociales 178

Exploración física 178
- El abdomen 180
- Hernias 186
- Exploración rectal 187
- Proctoscopia 189

Abdomen agudo 189

Pruebas complementarias 190
- Heces 190
- Orina 194
- Líquido ascítico 194

www.medilibros.com

© 2014. Elsevier España, S.L. Reservados todos los derechos
booksmedicos.org

EXPLORACIÓN GASTROINTESTINAL

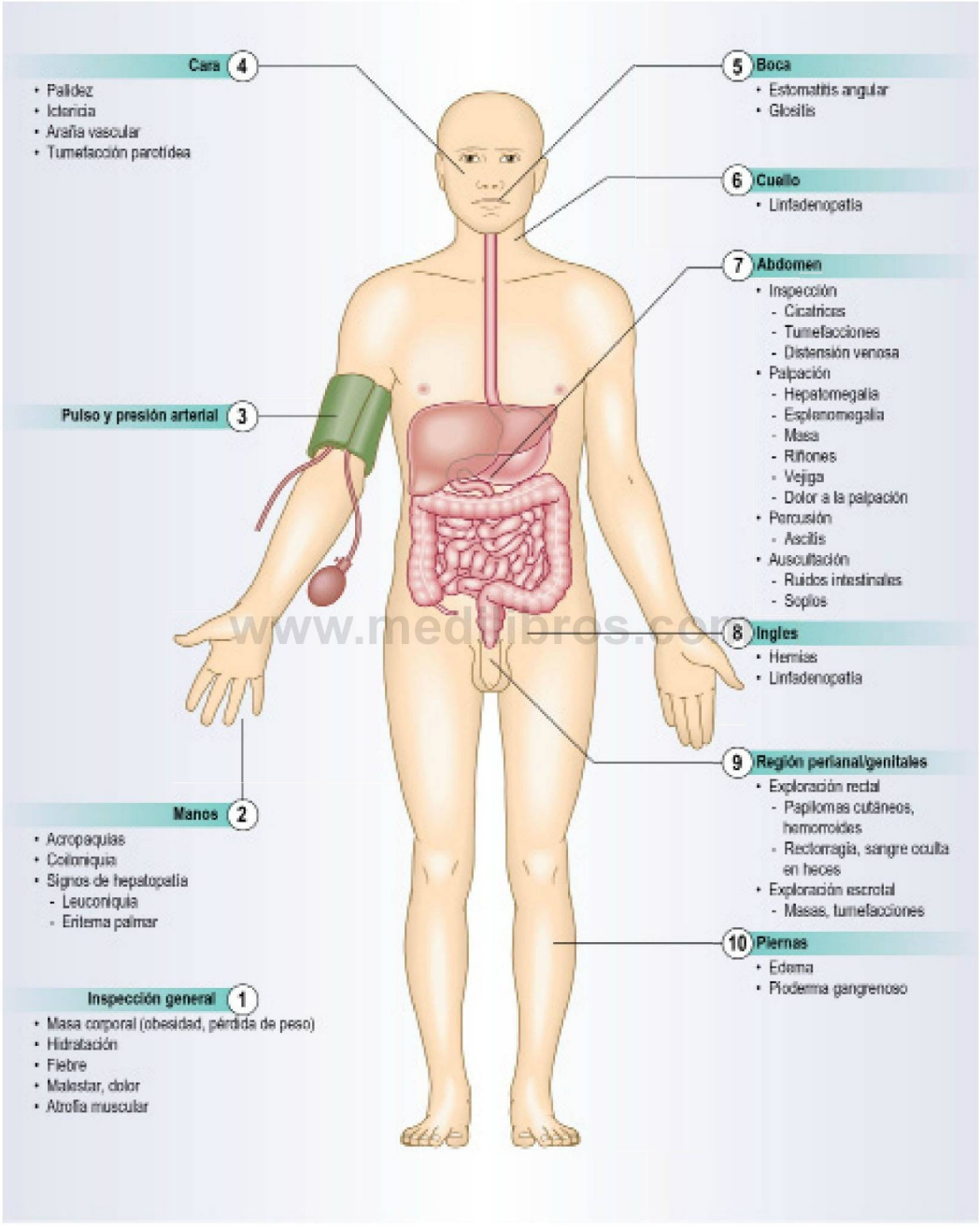

www.medilibros.com

booksmedicos.org

ANATOMÍA

El sistema gastrointestinal está compuesto por el tracto alimentario más el sistema hepático y biliar (incluyendo la vesícula biliar) el páncreas y el bazo. El tracto alimentario se extiende desde la boca hasta el ano e incluye el esófago, el estómago, el intestino delgado (compuesto por el duodeno, el yeyuno y el íleon), el colon (denominado también intestino grueso) y el recto (figs. 8.1 y 8.2 y cuadro 8.1).

El abdomen

El abdomen se puede dividir en nueve regiones por la intersección de planos imaginarios: dos horizontales y dos verticales (fig. 8.3).

SÍNTOMAS Y DEFINICIONES

Véase el cuadro 8.2

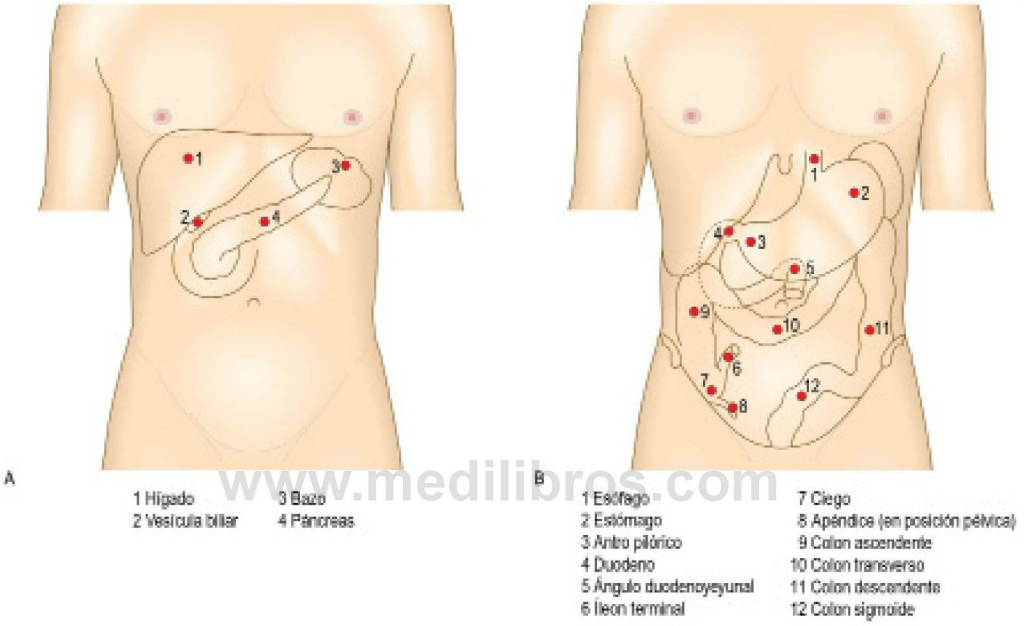

www.medilibros.com

Fig. 8.1 Anatomía superficial. (A) Marcas superficiales de vísceras abdominales no pertenecientes al tracto alimentario. **(B)** Marcas superficiales del tracto alimentario.

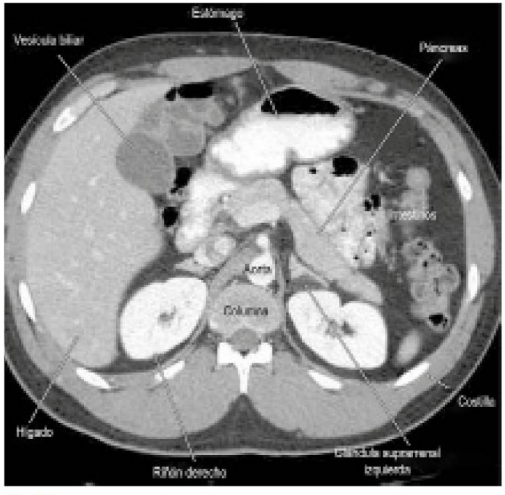

Fig. 8.2 Imagen de tomografía computarizada (TC) del abdomen normal a la altura de L1.

8.1 Marcas superficiales del sistema gastrointestinal

Estructura	Posición
Hígado	Borde superior: quinto espacio intercostal derecho en espiración completa Borde inferior: margen costal, línea medioclavicular en inspiración completa
Bazo	Bajo las costillas 9-11 izquierdas, posteriores a la línea axilar media
Vesícula biliar	Intersección del plano vertical lateral derecho y el margen costal, es decir, punta del noveno cartílago costal
Páncreas	El cuello del páncreas está situado a la altura de L1; la cabeza está situada debajo y a la izquierda; la cola se encuentra encima y a la derecha
Riñones	Polo superior situado en la profundidad de la 12.ª costilla en la parte posterior, a 7 cm de la línea media; el derecho está 2-3 cm más bajo que el izquierdo

© Elsevier. Fotocopiar sin autorización es un delito.

booksmedicos.org

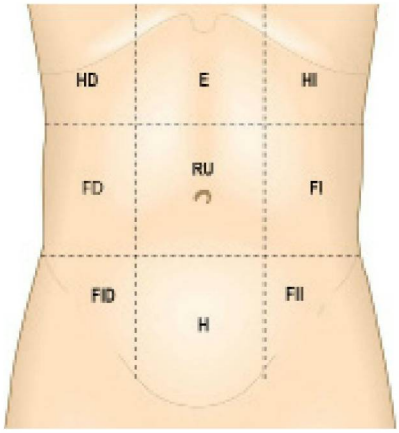

Fig. 8.3 Regiones del abdomen. E, epigastrio; FD, flanco o región lumbar derecha; FI, flanco o región lumbar izquierda; FID, fosa ilíaca derecha; FII, fosa ilíaca izquierda; H, hipogastrio o región suprapúbica; HD, hipocondrio derecho; HI, hipocondrio izquierdo; RU, región umbilical.

8.2 Otros términos gastrointestinales

Síntoma	Definición
Gastrointestinal superior	
Xerostomía	Boca seca
Halitosis	Mal aliento por infección gingival, dental o faríngea
Disgeusia	Sensibilidad gustativa alterada
Cacogeusia	Mal sabor de boca (p. ej., a alimentos putrefactos)
Hipo	Si es persistente sugiere un trastorno diafragmático
Gastrointestinal inferior	
Esteatorrea	Heces grasas, pálidas, difíciles de eliminar del retrete
Hematoquecia	Hemorragia rectal
Anismo/ disquecia	Dificultad para vaciar el recto a pesar del esfuerzo prolongado

Anorexia y pérdida de peso

La anorexia es la pérdida de apetito y/o la falta de interés por los alimentos. La pérdida de peso suele ser resultado de la ingesta reducida de energía, no del aumento de su consumo (cuadro 8.3). La reducción de la ingesta de energía es consecuencia de una dieta insuficiente, de la pérdida de apetito o de la malabsorción y la malnutrición. La pérdida de energía en la diabetes mellitus descontrolada es consecuencia de la acusada glucosuria. El consumo elevado de energía se produce en el hipertiroidismo, la fiebre o el cambio a un estilo de vida más activo. Una deficiencia neta de calorías de 1.000 kcal/día dará lugar a una pérdida de peso de aproximadamente 1 kg/semana (7.000 kcal equivalen a 1 kg de grasa). La mayor pérdida de peso durante las fases iniciales de la restricción de energía es producto de la pérdida de sal y agua y de la disminución de las reservas hepáticas de glucógeno, y no de la pérdida de grasa. La pérdida de peso rápida, en cuestión de días, sugiere pérdida de líquido corporal, como resultado de vómitos, diarrea o terapia diurética (1 l de agua = 1 kg).

8.3 Requerimientos de energía

Hombres	2.500 kcal/día
Mujeres	2.000 kcal/día
Deficiencia de 500 kcal/día = pérdida de peso de 0,5 kg/semana	
Ausencia total de ingesta de calorías = pérdida de peso de aproximadamente 2 kg/semana	

8.4 Causas de boca dolorosa

Idiopática
- Úlceras orales aftosas recurrentes

Infecciones
- Candidiasis
- Sepsis dental
- Virus del herpes simple (VHS1 y 2)
- Virus Coxsackie A: herpangina; mano-pie-boca; angina de Vincent (gingivitis ulcerosa)

Miscelánea
- Traumatismo por dientes/prótesis dentales
- Leucoplasia

Asociada a trastorno sistémico
- Alergias a fármacos (p. ej., sulfamidas, oro, citotóxicos)
- Deficiencia de hierro, folato, vitamina B_{12}
- Leucopenia, leucemia aguda
- Artritis reactiva, enfermedad de Behçet
- Enfermedad de Crohn, colitis ulcerosa
- Enfermedad celíaca

Asociada con trastorno cutáneo
- Liquen plano, eritema multiforme
- Penfigoide, pénfigo vulgar

La pérdida de peso aislada raramente se asocia a enfermedad orgánica seria, y la pérdida de menos de 3 kg durante los 6 meses previos casi nunca es significativa. La pérdida de peso no indica de modo específico enfermedad gastrointestinal, pero es habitual en muchos trastornos gastrointestinales altos, entre ellos las neoplasias malignas y las enfermedades hepáticas. La pérdida de peso con amenorrea en una chica adolescente sugiere anorexia nerviosa, aunque la irregularidad menstrual es común en mujeres que pierden peso por cualquier otra causa.

Dolor

Boca dolorosa

Hay muchas causas de lesiones en los labios, la lengua o la mucosa bucal, entre ellas las deficiencias de hierro, folato, vitamina B_{12} o vitamina C, trastornos dermatológicos como el liquen plano, la quimioterapia, las úlceras aftosas aisladas y la estomatitis infecciosa (cuadro 8.4 y fig. 8.4). La enfermedad intestinal inflamatoria y la enteropatía por gluten se asocian a úlceras orales.

Acidez y reflujo

La acidez es una molestia retroesternal, con ardor y calor, que se irradia hacia arriba. Cuando la acidez representa el síntoma principal el diagnóstico más probable es el de

www.medilibros.com
booksmedicos.org

A

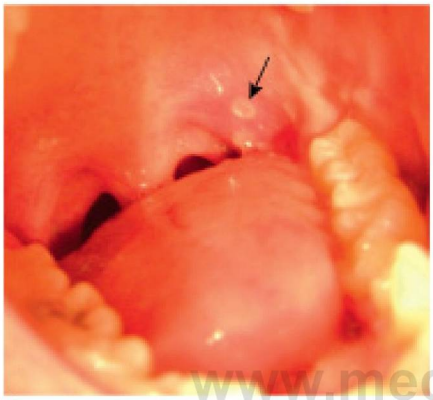

B

Fig. 8.4 **Algunas causas de boca dolorosa. (A)** Liquen plano. **(B)** Úlcera aftosa pequeña «en sacabocado» (flecha).

enfermedad por reflujo gastroesofágico (ERGE). La regurgitación de ácido gástrico que produce un sabor amargo en la boca se conoce como reflujo. El ardor se diferencia del dolor torácico cardíaco por su carácter urente, la radiación hacia arriba, la asociación con reflujo ácido y la aparición al tenderse o inclinarse hacia delante. La acedía acuosa consiste en la aparición súbita de líquido en la boca debido a salivación refleja y asociado a la ERGE o, raramente, a la enfermedad ulcerosa péptica.

Dispepsia

La dispepsia es el dolor o la molestia localizada en el abdomen superior. Por el contrario, «indigestión» es un término usado con frecuencia para los síntomas mal definidos que se originan en el tracto gastrointestinal superior. La dispepsia afecta hasta al 80% de la población en algún momento de la vida. En la mayoría de los casos no se encuentra causa identificable (dispepsia funcional). Para clasificar la dispepsia se emplean grupos de síntomas:

- Dispepsia similar al reflujo (dispepsia con predominio de la acidez).
- Dispepsia similar a la úlcera (dolor epigástrico aliviado por los alimentos o los antiácidos).
- Dispepsia similar a la dismotilidad (náuseas, eructos, meteorismo y saciedad prematura).

La superposición es considerable y es imposible diagnosticar la dispepsia funcional por la historia sola, sin pruebas complementarias. La dispepsia que se agrava con el estómago vacío y mejora al comer constituye el síntoma clásico de la ulceración péptica. El paciente puede indicar un solo punto localizado en el epigastrio (signo del punto) y quejarse de náuseas y plenitud abdominal que empeoran después de las comidas con contenido alto de especias o grasa. La «intolerancia a la grasa» es común en todas las causas de dispepsia, entre ellas la enfermedad vesicular.

Odinofagia

La odinofagia es el dolor producido por la deglución, que a menudo aparece al beber líquidos calientes. Se puede presentar con o sin disfagia y puede indicar ulceración esofágica activa por esofagitis péptica o candidiasis esofágica. Indica sensibilidad mucosa intacta, lo que convierte en improbable el cáncer esofágico.

Dolor abdominal

Localización

El dolor abdominal visceral por distensión de órganos huecos, tracción mesentérica o contracción excesiva del músculo liso es una sensación profunda, mal delimitada, en la línea media. Ese dolor se transmite a través de los nervios esplácnicos simpáticos. El dolor somático procedente del peritoneo parietal y la pared abdominal es lateralizado y se localiza en la zona de inflamación. Se transmite a través de los nervios intercostales (espinales).

El dolor procedente de estructuras del intestino proximal (estómago, páncreas, hígado y sistema biliar) se localiza por encima del ombligo (fig. 8.5). El dolor abdominal central se origina en estructuras derivadas del intestino medio, como por ejemplo el intestino delgado y el apéndice. El dolor abdominal inferior se origina en estructuras del intestino caudal, por ejemplo el colon. La inflamación puede producir dolor localizado, por ejemplo el dolor de la fosa ilíaca derecha, debido a enfermedad diverticular del colon sigmoide.

El dolor de una estructura impar, como el páncreas, se percibe en la línea media y se irradia a la espalda. El dolor procedente de estructuras pares se nota y se irradia hacia el lado afectado, por ejemplo el cólico renal. Los chicos con dolor abdominal pueden tener torsión de testículo (fig. 10.51). En las mujeres considere causas ginecológicas como quiste ovárico roto, enfermedad inflamatoria pélvica o embarazo ectópico.

Comienzo

El comienzo brusco de dolor abdominal intenso, que progresa con rapidez hasta convertirse en generalizado y constante, sugiere perforación de una víscera hueca, rotura de aneurisma aórtico abdominal o infarto mesentérico. El estreñimiento previo sugiere cáncer colorrectal o enfermedad diverticular como causas de perforación y la dispepsia previa sugiere ulceración péptica. La enfermedad vascular periférica coexistente, la hipertensión, la insuficiencia cardíaca o la fibrilación auricular pueden sugerir un aneurisma aórtico o isquemia mesentérica.

El desarrollo de insuficiencia circulatoria después del comienzo del dolor sugiere sepsis intraabdominal o hemorragia, por ejemplo aneurisma aórtico roto o embarazo ectópico. La torsión del testículo o el ovario produce dolor abdominal agudo intenso y náuseas. La torsión del ciego o el colon sigmoide (vólvulo) se presenta con dolor abdominal súbito asociado a obstrucción intestinal aguda.

Carácter

La inflamación y la obstrucción son los principales procesos patológicos causantes de dolor abdominal agudo.

© Elsevier. Fotocopiar sin autorización es un delito.

booksmedicos.org

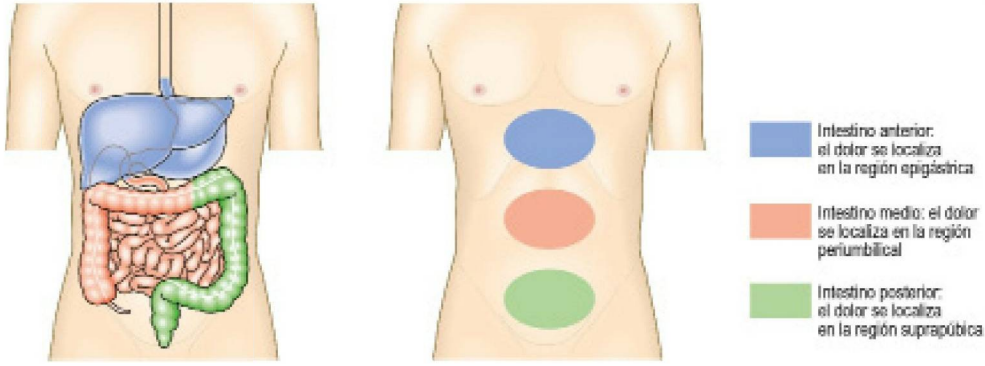

Fig. 8.5 **Dolor abdominal.** La percepción del dolor visceral está localizada en la región epigástrica, umbilical o suprapúbica, de acuerdo con el origen embriológico del órgano afectado.

8.5 Diagnóstico del dolor abdominal

	Trastorno			
	Úlcera péptica	**Cólico biliar**	**Pancreatitis aguda**	**Cólico renal**
Sitio	Epigastrio	Epigastrio/hipocondrio derecho	Epigastrio/hipocondrio izquierdo	Región lumbar
Comienzo	Gradual	Aumento rápido	Súbito	Aumento rápido
Carácter	Corrosivo	Constante	Constante	Constante
Radiación	A la espalda	Debajo escápula derecha	A la espalda	Genitales y zona interna del muslo
Cronología				
Frecuencia/ periodicidad	Remisión durante semanas/meses	Puede enumerar los episodios	Puede enumerar los episodios	Usualmente un episodio discreto
Momentos especiales	Nocturno y en especial con hambre	Impredecible	Después de ingesta abundante de alcohol	Después de períodos de deshidratación
Duración	½-2 horas	4-24 horas	>24 horas	4-24 horas
Factores agravantes	Estrés, especias, alcohol, fármacos antiinflamatorios no esteroideos (AINE)	No tolera la comida durante los episodios	Alcohol. No tolera la comida durante los episodios	
Factores aliviadores	Alimentos, antiácidos, vómitos		Mejora al sentarse incorporado	
Intensidad	Leve a moderada	Intensa	Intensa	Intensa

www.medilibros.com

La inflamación generalmente produce dolor constante, que empeora con el movimiento o la tos. El dolor cólico procede de estructuras huecas, por ejemplo la obstrucción del intestino delgado o grueso o el útero durante el parto. Dura un período breve (segundos o minutos), mejora y después reaparece.

Los términos «cólico» biliar y renal son incorrectos, ya que el dolor raramente es cólico; el dolor aumenta con rapidez hasta una intensidad máxima y persiste varias horas antes de resolverse poco a poco (cuadro 8.5).

El cólico biliar o renal se suele aliviar pronto con la analgesia parenteral. El dolor sordo, vago y mal localizado es más habitual en un proceso inflamatorio o una infección de grado bajo, por ejemplo salpingitis, apendicitis o diverticulitis.

Irradiación

El dolor irradiado desde el hipocondrio derecho hasta el hombro o la región interescapular puede reflejar irritación del diafragma, por ejemplo en la colecistitis aguda (fig. 8.6). El dolor irradiado desde la región lumbar a la ingle y los genitales es típico del cólico nefrítico. El dolor en el centro del abdomen superior irradiado a la espalda, que se alivia en parte al sentarse inclinado hacia delante, es frecuente en los pacientes con pancreatitis. El dolor abdominal central, que posteriormente se desplaza hacia la fosa ilíaca derecha, se presenta en la apendicitis aguda (fig. 8.27). La combinación de dolor intenso en la espalda y el abdomen puede indicar rotura o disección de un aneurisma aórtico abdominal.

booksmedicos.org

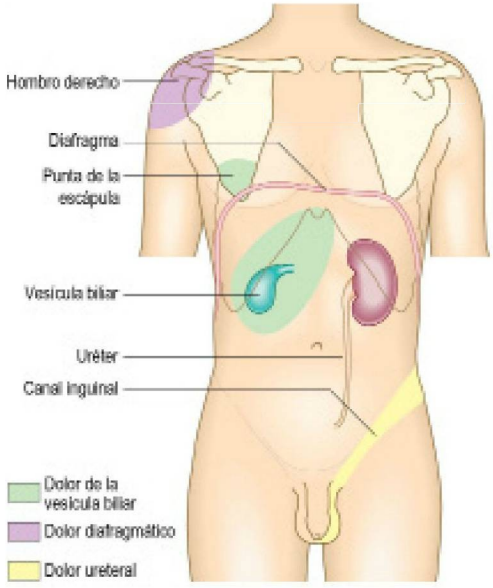

Fig. 8.6 Radiación característica del dolor desde la vesícula biliar, el diafragma y los uréteres.

8.6 Causas no digestivas de dolor abdominal

Trastorno	Manifestaciones clínicas
Infarto de miocardio	Dolor epigástrico sin hipersensibilidad Sensación de muerte inminente (angor animi), hipotensión, arritmias cardíacas
Aneurisma aórtico disecante	Dolor desgarrante interescapular Sensación de muerte inminente (angor animi), hipotensión Asimetría de los pulsos femorales
Colapso vertebral agudo	Dolor lateralizado que restringe el movimiento Hipersensibilidad sobre la vértebra afectada
Compresión medular	Dolor durante la percusión de la columna dorsal Hiperestesia con distribución dermatómica Signos medulares espinales
Pleuresía	Dolor lateralizado al toser Signos torácicos (p. ej., roce pleural)
Herpes zóster	Hiperestesia con distribución dermatómica Erupción vesicular
Cetoacidosis diabética	Retortijones, vómitos, hambre de aire Taquicardia, aliento cetósico
Salpingitis o embarazo tubárico	Dolor suprapúbico y en la fosa ilíaca, hipersensibilidad localizada, náuseas, vómitos, fiebre
Torsión de testículo/ovario	Dolor en abdomen inferior Náuseas, vómitos, hipersensibilidad localizada

Síntomas asociados

La anorexia, las náuseas y los vómitos son síntomas frecuentes pero inespecíficos que reflejan la naturaleza y la intensidad del dolor; pueden faltar incluso en la enfermedad intraabdominal avanzada. Los vómitos intensos sin dolor significativo sugieren obstrucción de la desembocadura gástrica o del intestino delgado proximal. Los vómitos fecaloideos, de contenido del intestino delgado (no de heces), son una característica tardía de obstrucción del intestino delgado distal o el colon. En la peritonitis el vómito suele ser de pequeño volumen, pero persistente. Los vómitos intensos con arcadas pueden conducir a desgarro de la unión gastroesofágica (desgarro de Mallory-Weiss) o rotura esofágica (síndrome de Boerhaave).

Progresión de los síntomas

Durante la primera o las dos primeras horas después de la perforación puede haber un «intervalo silente» en el que el dolor abdominal se resuelve de modo transitorio. La peritonitis química inicial puede ceder antes de que se establezca la peritonitis bacteriana. En la apendicitis aguda el dolor se localiza inicialmente alrededor del ombligo (dolor visceral) y se extiende conforme la respuesta inflamatoria progresa para afectar a la fosa ilíaca derecha (dolor somático). Si el apéndice se rompe puede dar lugar a peritonitis generalizada. En ocasiones se desarrolla un absceso apendicular localizado, con una masa palpable y dolor localizado en la fosa ilíaca derecha.

El cambio en el patrón de síntomas sugiere que el diagnóstico inicial estaba equivocado o que se han desarrollado complicaciones. En la obstrucción aguda del intestino delgado, un cambio desde el dolor cólico intestinal característico al dolor persistente con hipersensibilidad abdominal sugiere isquemia intestinal, por ejemplo hernia estrangulada, e indica la necesidad de intervención quirúrgica urgente.

Factores aliviadores y agravantes

El dolor que empeora con el movimiento o la tos sugiere inflamación. El paciente tiende a mantenerse inmóvil para que no empeore el dolor. Los pacientes con cólico típicamente se mueven inquietos o acercan las rodillas al tórax durante los espasmos dolorosos. El dolor abdominal persistente durante horas o días sugiere un trastorno inflamatorio, como apendicitis aguda, colecistitis o diverticulitis.

Características acompañantes

Las náuseas y los vómitos pueden acompañar a cualquier dolor grave. El dolor abdominal debido a síndrome del intestino irritable, enfermedad diverticular o cáncer colorrectal se acompaña invariablemente de alteración del hábito intestinal. Otras características como la dificultad para respirar o las palpitaciones sugieren causas no alimentarias (cuadro 8.6).

Gravedad

El dolor intenso que no cede con analgésicos opioides sugiere un origen vascular isquémico, por ejemplo infarto intestinal o rotura de un aneurisma aórtico abdominal. El dolor intenso que mejora con rapidez con analgésicos potentes es más típico de la pancreatitis aguda o de la peritonitis secundaria a la rotura de una víscera.

www.medilibros.com

© Elsevier. Fotocopiar sin autorización es un delito.

booksmedicos.org

Disfagia

La disfagia (cuadros 8.7 y 8.8) es la dificultad para deglutir y siempre debe ser objeto de investigación. No confunda la disfagia con saciedad precoz o con la imposibilidad de completar una comida por sensación prematura de llenado, ni con el globo, una sensación de nudo en la garganta. El globo no interfiere con la deglución y no está relacionado con la comida.

La disfagia neurológica debida a parálisis bulbar o seudobulbar habitualmente es más intensa para los líquidos que para los sólidos y se puede acompañar de sofocación, salpicadura y regurgitación de líquido por la nariz.

La disfagia neuromuscular o dismotilidad esofágica se presenta con más frecuencia en pacientes de edad media. Es más intensa para los sólidos y puede mejorar con líquidos y con la postura incorporada. La acalasia, debida a la falta de relajación normal del esfínter esofágico inferior, conduce a dilatación esofágica progresiva por encima del esfínter. Se puede producir rebosamiento de los alimentos y las secreciones hacia el tracto respiratorio, sobre todo durante la noche, cuando el paciente está tendido en horizontal, y causar neumonía por aspiración. La dismotilidad esofágica puede causar espasmo del esófago y dolor torácico central y se puede confundir con el dolor de origen cardíaco.

La disfagia «mecánica» con frecuencia se debe a estenosis del esófago. Sospeche cáncer esofágico si se asocia a pérdida de peso, evolución rápida y ausencia de síntomas de reflujo. La disfagia de larga duración sin pérdida de peso pero acompañada de acidez se debe más probablemente a estenosis péptica benigna. El sitio donde el paciente nota atascado el alimento no proporciona una guía fiable sobre la localización de la obstrucción esofágica.

8.7 Causas de disfagia

Oral	
• Amigdalitis, fiebre glandular, faringitis, absceso peritonsilar	• Úlceras orales dolorosas
Neurológica	
• Parálisis bulbar o seudobulbar	• Accidente cerebrovascular
Neuromuscular	
• Acalasia • Bolsa faríngea	• Miastenia grave • Dismotilidad esofágica
Mecánica	
• Cáncer esofágico • Esofagitis péptica • Otras estenosis benignas (p. ej., después de intubación nasogástrica prolongada)	• Compresión extrínseca (p. ej., cáncer de pulmón) • Esclerosis sistémica

8.8 Lista de comprobación de síntomas en la disfagia

- ¿Es la disfagia dolorosa o indolora?
- ¿Es la disfagia intermitente o progresiva?
- ¿Qué duración tiene la historia de disfagia?
- ¿Existe una historia previa de disfagia o pirosis?
- ¿Es la disfagia para sólidos, para líquidos o para ambos?
- ¿A qué altura se atasca el alimento?
- ¿Existe obstrucción completa con regurgitación?

Náuseas y vómitos

Las náuseas son una sensación de malestar con necesidad de vomitar. El vómito es la expulsión del contenido gástrico por la boca. Ambos síntomas se asocian a palidez, sudoración e hiperventilación. Las náuseas y los vómitos, en particular con dolor o molestia abdominal, sugieren trastornos gastrointestinales superiores. Recuerde considerar las causas no gastrointestinales de náuseas y vómitos, en especial los efectos adversos de fármacos, el embarazo y las alteraciones vestibulares (cuadros 8.9 y 8.10).

La dispepsia causa náuseas sin vómitos. Las úlceras pépticas casi nunca causan vómitos indoloros, a menos que estén complicadas por estenosis pilórica. La obstrucción de la desembocadura gástrica causa vómitos en proyectil y de gran volumen del contenido gástrico no teñido con bilis (verde). La obstrucción distal al píloro causa vómitos teñidos con bilis. Cuanto más distal sea la obstrucción intestinal más intensos son los síntomas acompañantes de distensión abdominal y dolor cólico intestinal.

El vómito es común en la gastroenteritis, la colecistitis, la pancreatitis y la hepatitis. En los casos característicos está precedido por náuseas, pero en la presión intracraneal elevada puede aparecer sin aviso. Los vómitos pueden estar causados por dolor intenso, como cólico renal o biliar, infarto de miocardio o enfermedad sistémica, trastornos metabólicos y terapia farmacológica.

La anorexia nerviosa y la bulimia son trastornos alimentarios caracterizados por vómitos autoinducidos ocultos. En la bulimia el peso se mantiene o aumenta, a diferencia de la anorexia nerviosa, en la que la pérdida de peso es obvia.

www.medilibros.com

8.9 Causas no alimentarias de vómitos

Neurológicas	
• Presión intracraneal elevada (p. ej., meningitis, tumor encefálico) • Laberintitis y enfermedad de Ménière	• Migraña • Síncope vasovagal, shock, miedo y dolor intenso (p. ej., cólico renal, infarto de miocardio)
Fármacos	
• Alcohol, opioides, teofilinas, digoxina, fármacos citotóxicos, antidepresivos	• Considere cualquier fármaco
Metabólicas/endocrinas	
• Embarazo • Cetoacidosis diabética • Insuficiencia renal	• Insuficiencia hepática • Hipercalcemia • Enfermedad de Addison
Psicológicas	
• Anorexia nerviosa • Bulimia	

8.10 Lista de comprobación de síntomas en los vómitos

- ¿Qué medicamentos ha estado tomando el paciente?
- ¿Están precedidos los vómitos por náuseas u ocurren sin aviso?
- ¿Se asocia el vómito con dispepsia o dolor abdominal?
- ¿Se alivian la dispepsia o el dolor abdominal con los vómitos?
- ¿Están relacionados los vómitos con las comidas, ocurren a primera hora de la mañana o al final de la tarde?
- ¿Está el vómito teñido de bilis, teñido de sangre o es fecaloideo?

booksmedicos.org

Meteorismo y flatulencia

El eructo, el flato excesivo, la distensión abdominal y los borborigmos (sonidos intestinales audibles) se conocen con frecuencia como «gases» o flatulencia. Aclare con exactitud lo que quiere decir el paciente. El eructo se debe a la deglución de aire (aerofagia) y carece de significado médico. Puede indicar ansiedad, pero a veces ocurre en un intento de aliviar el dolor o la molestia abdominal y acompaña a la ERGE.

Normalmente se emiten entre 200 y 2.000 ml de aire (flato) al día. El flato es una mezcla de gases procedentes del aire deglutido y de la fermentación bacteriana colónica de hidratos de carbono insuficientemente absorbidos. El flato excesivo plantea un problema particular en la deficiencia de lactasa y en la malabsorción intestinal. La imposibilidad de eliminar gases es una característica de la obstrucción intestinal.

Los borborigmos se deben al movimiento de líquido y gas a lo largo del intestino. Los borborigmos intensos, en particular si se asocian a molestias cólicas, sugieren obstrucción o dismotilidad del intestino delgado.

Distensión abdominal

El aumento lento de la cintura abdominal a lo largo de meses o años se suele deber a obesidad, pero en el paciente con pérdida de peso sugiere enfermedad intraabdominal (cuadro 8.11).

La ascitis es una acumulación de líquido en la cavidad peritoneal. Los exudados de la membrana peritoneal tienen un contenido de proteínas más alto que los trasudados e indican una enfermedad inflamatoria o maligna (fig. 8.7 y cuadro 8.12).

El meteorismo funcional es la distensión abdominal fluctuante que se desarrolla durante el día y cede por la noche. Rara vez se debe a enfermedad orgánica y suele ocurrir en el síndrome del intestino irritable.

El estreñimiento simple crónico rara vez causa distensión dolorosa, a menos que se asocie al síndrome del intestino irritable. La distensión abdominal indolora en las mujeres puede constituir la presentación de patología ovárica o de un embarazo no conocido.

Hábito intestinal alterado

Diarrea

La diarrea consiste en la eliminación frecuente de heces sueltas. La frecuencia normal de la evacuación intestinal oscila entre tres veces al día y una vez cada 3 días.

8.11 Causas de la distensión abdominal

Factor	Considerar
Grasa	Obesidad
Flato	Seudoobstrucción, obstrucción
Heces	Obstrucción subaguda, estreñimiento
Fluido	Ascitis, tumores (en especial ováricos), vejiga distendida
Feto	Comprobar la fecha de la última menstruación
Funcional	Meteorismo, a menudo asociado al síndrome del intestino irritable

La diarrea de volumen alto (>1 l por día) ocurre cuando aumenta el contenido de agua de las heces (la absorción de agua tiene lugar sobre todo en el colon) y puede ser:

- Secretoria, debida a inflamación intestinal, por ejemplo infección o enfermedad intestinal inflamatoria.
- Osmótica, debida a malabsorción, efectos adversos de ciertos fármacos o trastornos de la motilidad (cuadro 8.13).

Con el ayuno cede la diarrea osmótica, mientras que persiste la secretoria. En la esteatorrea la diarrea se asocia a malabsorción de las grasas. Las heces son grasientas, pálidas y voluminosas, flotan en el agua y resulta difícil eliminarlas del retrete.

La diarrea de volumen bajo se asocia a síndrome del intestino irritable (cuadro 8.14). El diagnóstico del síndrome se basa en un conjunto de síntomas gastrointestinales (cuadro 8.15). El meteorismo abdominal, la dispepsia y los síntomas no alimentarios frecuentes acompañan habitualmente a los síntomas del intestino irritable.

Fig. 8.7 Distensión abdominal por ascitis.

8.12 Causas de ascitis

Diagnóstico	Comentario
Común	
Cirrosis hepática con hipertensión portal	Trasudado
Neoplasia maligna intraabdominal con diseminación peritoneal	Exudado, la citología puede ser positiva
Infrecuente	
Oclusión venosa hepática (síndrome de Budd-Chiari)	Trasudado en la fase aguda
Pericarditis constrictiva y otras insuficiencias cardíacas derechas	Compruebe la presión venosa yugular y ausculte para descartar roce pericárdico
Hipoproteinemia (síndrome nefrótico, enteropatía con pérdida de proteínas)	Trasudado
Peritonitis tuberculosa	Bajo contenido de glucosa
Pancreatitis	Concentración muy elevada de amilasa

www.medilibros.com

© Elsevier. Fotocopiar sin autorización es un delito.

booksmedicos.org

8.13 Causas de diarrea

Aguda

- Gastroenteritis infecciosa, por ejemplo por *Clostridium difficile*
- Fármacos (sobre todo antibióticos)

Crónica (>4 semanas)

- Síndrome del intestino irritable
- Enfermedad intestinal inflamatoria
- Infecciones parasitarias (p. ej., *Giardia lamblia*, amebiasis, especies de *Cryptosporidium*)
- Cáncer colorrectal
- Neuropatía autonómica (especialmente diabética)
- Abuso de laxantes y otras terapias farmacológicas
- Hipertiroidismo
- Estreñimiento e impactación fecal (rebosamiento)
- Resección del intestino delgado o del colon derecho
- Malabsorción, por ejemplo déficit de lactosa, enfermedad celíaca

8.14 Lista de comprobación de síntomas en los pacientes con trastornos diarreicos

- ¿Es la diarrea aguda, crónica o intermitente?
- ¿Existen tenesmo, urgencia o incontinencia?
- ¿Son las heces acuosas, sin forma o semisólidas?
- ¿Es la deposición de gran volumen y no excesivamente frecuente, lo que sugiere enfermedad del intestino delgado?
- ¿Es la deposición de pequeño volumen y frecuencia excesiva, lo que sugiere enfermedad del intestino grueso?
- ¿Existe sangre, moco o pus en las heces?
- ¿Trastorna la diarrea el sueño, lo que sugiere enfermedad orgánica?
- ¿Hay antecedentes de contacto con diarrea o de viaje al extranjero?
- ¿Hay antecedentes sexuales importantes («síndrome del intestino del homosexual», virus de la inmunodeficiencia humana [VIH])?
- ¿Existe historia de abuso de alcohol o de terapia farmacológica relevante?
- ¿Existen antecedentes de cirugía gastrointestinal, enfermedad gastrointestinal o enfermedad intestinal inflamatoria?
- ¿Existen antecedentes familiares de enfermedad gastrointestinal; por ejemplo enteropatía por gluten, enfermedad de Crohn?
- ¿Existen otros síntomas gastrointestinales; por ejemplo dolor abdominal y vómitos?
- ¿Existen síntomas de enfermedad sistémica; por ejemplo escalofríos o artralgias?

8.15 Criterios de Roma III: diagnóstico del síndrome de intestino irritable

Dolor abdominal recurrente durante al menos los últimos 6 meses, al menos 3 días por mes en los 3 últimos meses, asociado a dos o más de los datos siguientes:

- Mejoría con la defecación
- Comienzo asociado a un cambio en la frecuencia de las heces
- Comienzo asociado a un cambio en la forma de las heces

La diarrea sanguinolenta se puede deber a enfermedad intestinal inflamatoria, isquemia del colon o gastroenteritis infecciosa.

Estreñimiento

El estreñimiento es la emisión infrecuente de heces duras (cuadro 8.16) y puede deberse a la alteración de la motilidad del colon, a la obstrucción física del colon, a la alteración de la sensibilidad rectal o a disfunción anorrectal que altera el proceso de evacuación (anismo) (cuadro 8.17). El estreñimiento absoluto (ausencia de emisión de gases o heces) sugiere obstrucción intestinal y se suele asociar a dolor abdominal, vómitos y distensión del abdomen. El tenesmo es la sensación de necesidad de defecar aunque el recto esté vacío y sugiere una inflamación rectal o tumor.

8.16 Lista de comprobación de síntomas en pacientes con estreñimiento

- ¿El estreñimiento es crónico o ha comenzado recientemente?
- ¿Cuántas deposiciones a la semana?
- ¿Cuánto tiempo tarda esforzándose en defecar?
- ¿Existe dolor abdominal, dolor anal con la defecación o hemorragia rectal?
- ¿Ha cambiado la forma de las heces (p. ej., como bolitas)?
- ¿Se ha introducido algún cambio en el tratamiento farmacológico?

8.17 Causas de estreñimiento

- Falta de fibra en la dieta
- Síndrome del intestino irritable
- Obstrucción intestinal (cáncer)
- Fármacos (opioides, hierro)
- Metabólicas/endocrinas (hipotiroidismo, hipercalcemia)
- Inmovilidad (ictus, enfermedad de Parkinson)

8.18 Lista de comprobación de síntomas en la hematemesis y la melena

- ¿Existe una historia previa de dispepsia, úlcera péptica, hemorragia gastrointestinal o enfermedad hepática?
- ¿Existe historia de ingestión de alcohol, AINE o corticoides?
- ¿Contiene el vómito sangre reciente o «posos de café»?
- ¿Fue precedida la hematemesis por arcadas intensas?
- ¿La sangre estaba presente ya en el primer vómito?

www.medilibros.com

Hemorragia

Hematemesis

La hematemesis es el vómito de sangre, que puede ser reciente y roja o degradada por la pepsina gástrica, en cuyo caso tiene color pardo oscuro y recuerda a los posos de café (cuadro 8.18). Si el origen de la hemorragia se localiza por encima del esfínter gastroesofágico, por ejemplo a causa de varices esofágicas, la sangre fresca puede ascender hasta la boca, además de ser objeto de vómito activo. En el desgarro de la mucosa esofágica inferior debido a traumatismo causado por arcadas enérgicas (síndrome de Mallory-Weiss), el paciente vomita con fuerza varias veces y la sangre reciente sólo aparece después del vómito inicial.

Melena

La melena consiste en la evacuación de heces como alquitrán, de un color negro brillante y con un olor característico. Es consecuencia de la hemorragia gastrointestinal alta. Se debe diferenciar de las heces de color negro mate

booksmedicos.org

relacionadas con la ingestión oral de hierro o bismuto. El consumo excesivo de alcohol puede causar hematemesis por gastritis erosiva, desgarro de Mallory-Weiss o varices esofágicas sangrantes. La ulceración péptica es una causa habitual de hemorragia gastrointestinal alta (cuadro 8.19). Las puntuaciones de Rockall y Blatchford se emplean para evaluar la gravedad (cuadro 8.20). Una hemorragia gastrointestinal alta importante puede dar lugar a la evacuación de heces de color púrpura, o raramente de sangre reciente (v. más adelante).

Hemorragia rectal

La hemorragia rectal de sangre reciente indica un trastorno en el canal anal, el recto o el colon (cuadro 8.21). La sangre puede estar mezclada con heces, recubrir la superficie de heces por lo demás normales o ser observada en el papel higiénico o en la batea. La melena comporta pérdida de sangre en el tracto gastrointestinal superior. Durante la hemorragia gastrointestinal superior intensa la sangre puede recorrer el intestino sin alterarse, lo que da lugar a la emisión rectal de sangre reciente.

8.19 Causas de hemorragia gastrointestinal superior

- Úlcera gástrica o duodenal
- Desgarro esofágico de Mallory-Weiss
- Esofagitis, gastritis, duodenitis
- Varices esofagogástricas
- Cáncer esofágico o gástrico
- Malformación vascular

8.20 Predicción del riesgo de muerte en pacientes con hemorragia gastrointestinal superior: escala de Rockall

Criterio	Puntuación
Edad	
<60 años	0
60-79 años	1
>80 años	2
Shock	
Ninguno	0
Pulso >100 lpm y presión arterial (PA) sistólica >100 mmHg	1
PA sistólica <100 mmHg	2
Comorbididad	
Ninguna	0
Insuficiencia cardíaca, cardiopatía isquémica u otras enfermedades importantes	2
Insuficiencia renal o neoplasia maligna diseminada	3
Hallazgos endoscópicos	
Desgarro de Mallory-Weiss sin hemorragia visible	0
Todos los demás diagnósticos	1
Neoplasia maligna gastrointestinal alta	2
Estigmas mayores de hemorragia reciente	
Ninguno	0
Vaso sangrante visible/coágulo adherido	2
Puntuación total	
Preendoscopia (puntuación máxima = 7)	Puntuación 4 = 25% mortalidad preendoscopia
Postendoscopia (puntuación máxima = 11)	Puntuación 8 + = 40% mortalidad postendoscopia

Ictericia

La ictericia es una coloración amarillenta de la piel, las escleróticas (fig. 8.8) y las membranas mucosas debida a hiperbilirrubinemia (cuadro 8.22). No existe una concentración absoluta a partir de la cual se detecte la ictericia, pero con una buena iluminación la mayoría de los médicos la identifican cuando la concentración de bilirrubina supera los 50 µmol/l.

8.21 Causas de hemorragia rectal

- Hemorroides
- Fisura anal
- Pólipos colorrectales
- Cáncer colorrectal
- Enfermedad intestinal inflamatoria
- Colitis isquémica
- Enfermedad diverticular complicada
- Malformación vascular

8.22 Causas comunes de ictericia

Producción de bilirrubina aumentada

- Hemólisis (hiperbilirrubinemia no conjugada)

Alteración de la excreción de bilirrubina

- Congénita
  - Síndrome de Gilbert (no conjugada)
- Hepatocelular
  - Hepatitis vírica
  - Cirrosis
  - Fármacos
  - Hepatitis autoinmunitaria
- Colestasis intrahepática
  - Fármacos
  - Cirrosis biliar primaria
- Colestasis extrahepática
  - Cálculos biliares
  - Cáncer: páncreas, colangiocarcinoma

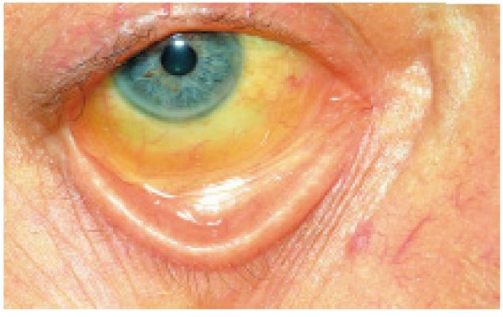

Fig. 8.8 Esclerótica amarilla por ictericia.

www.medilibros.com

© Elsevier. Fotocopiar sin autorización es un delito.

booksmedicos.org

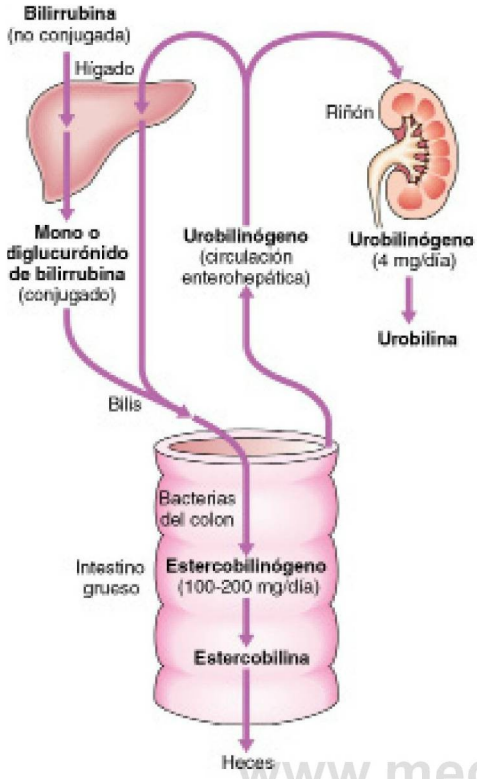

Fig. 8.9 Vía de excreción de la bilirrubina.

8.23 Análisis de orina y de heces en la ictericia

	Orina			Heces
	Color	Bilirrubina	Urobilinógeno	Color
No conjugada	Normal	–	++++	Normal
Hepatocelular	Oscuro	++	++	Normal
Obstructiva	Oscuro	++++	–	Pálido

La bilirrubina no conjugada es insoluble y se transporta en el plasma unida a la albúmina; por tanto, no es filtrada por los glomérulos renales. En la ictericia por hiperbilirrubinemia no conjugada la orina tiene un color normal (ictericia acolúrica; cuadro 8.23).

En el hígado la bilirrubina es conjugada para formar diglucurónido de bilirrubina, que es excretado en la bilis, lo que proporciona a la misma su color verde característico (fig. 8.9). En la hiperbilirrubinemia conjugada la orina es de color pardo oscuro debido a la presencia de diglucurónido de bilirrubina. En el colon la bilirrubina conjugada es metabolizada por la flora bacteriana para formar estercobilinógeno y estercobilina, que son excretados con las heces y contribuyen a su color pardo. El estercobilinógeno es absorbido en el intestino y excretado con la orina como urobilinógeno, una sustancia incolora soluble en el agua.

8.24 Lista de comprobación de la historia de ictericia

- Apetito y cambio de peso
- Dolor abdominal, ritmo intestinal alterado
- Hemorragia gastrointestinal
- Prurito, orina oscura, escalofríos
- Historia de fármacos y alcohol
- Antecedentes médicos (pancreatitis, cirugía biliar)
- Ictericia o hepatitis previas
- Transfusiones de sangre (hepatitis B o C)
- Historia familiar (p. ej., esferocitosis congénita, hemocromatosis)
- Antecedentes sexuales y de contactos (hepatitis B o C)
- Antecedentes de viajes e inmunizaciones (hepatitis A)
- Tatuaje cutáneo (hepatitis B o C)

Ictericia prehepática

En los trastornos hemolíticos la palidez anémica acompañante combinada con la ictericia puede producir una coloración amarillo claro. Las heces y la orina son de color normal. El síndrome de Gilbert es frecuente y causa hiperbilirrubinemia no conjugada. Las concentraciones séricas de enzimas hepáticas se mantienen normales y la ictericia es ligera (bilirrubina plasmática <100 μmol/l), pero aumenta en caso de ayuno prolongado o enfermedad febril intercurrente.

Ictericia hepática

La enfermedad hepatocelular causa hiperbilirrubinemia tanto conjugada como no conjugada. La bilirrubina conjugada es soluble y los riñones la filtran, por lo que la orina tiene color pardo oscuro. El color de las heces es normal.

Ictericia posthepática/colestásica

En la obstrucción biliar la bilirrubina conjugada de la bilis no llega al intestino, por lo que las heces son pálidas. La ictericia obstructiva se puede acompañar de prurito (picor generalizado) debido al depósito de sales biliares en la piel. La ictericia obstructiva con dolor abdominal se suele deber a litiasis biliar; si existen también fiebre o escalofríos (tríada de Charcot) es probable la colangitis ascendente. La ictericia obstructiva indolora sugiere obstrucción biliar maligna, por ejemplo colangiocarcinoma o cáncer de cabeza de páncreas. La ictericia obstructiva se puede deber a colestasis intrahepática o extrahepática, por ejemplo cirrosis biliar primaria, algunas reacciones farmacológicas hepatotóxicas y lesiones hepatocelulares graves (cuadros 8.24 y 8.25).

HISTORIA CLÍNICA

Forma de presentación

Los síntomas gastrointestinales son habituales y con frecuencia están causados por dispepsia funcional y síndrome del intestino irritable. Examine la situación general del paciente (ideas, preocupaciones y expectativas) para comprender el contexto en el que han aparecido los síntomas. Los signos de alarma plantean la probabilidad de un diagnóstico alternativo o coexistente serio (cuadro 8.26). El riesgo de enfermedad grave aumenta con la edad, y los pacientes con más de 50 años deben someterse a pruebas antes de establecer el diagnóstico de un trastorno funcional como el síndrome de intestino irritable. Aclare con exactitud el significado de los términos empleados por el paciente, especialmente con el estreñimiento y la diarrea.

www.medilibros.com
booksmedicos.org

8.25 Ejemplos de trastornos gastrointestinales inducidos por fármacos

Síntoma	Fármaco
Aumento de peso	Corticoides orales
Dispepsia y hemorragia gastrointestinal	Aspirina AINE
Náuseas	Numerosos fármacos, incluyendo los antidepresivos inhibidores selectivos de la recaptación de serotonina
Diarrea (colitis seudomembranosa)	Antibióticos Inhibidores de la bomba de protones
Estreñimiento	Opioides
Ictericia: hepatitis	Paracetamol (sobredosis) Pirazinamida Rifampicina Isoniazida
Ictericia: colestásica	Flucloxacilina Clorpromazina Amoxicilina con clavulánico
Fibrosis hepática	Metotrexato

8.26 «Manifestaciones de alarma» gastrointestinales (GI)

- Vómitos persistentes
- Disfagia
- Fiebre
- Pérdida de peso
- Hemorragia GI
- Anemia
- Diarrea de gran volumen, acuosa, indolora
- Síntomas nocturnos que alteran el sueño

www.medilibros.com

Anorexia y pérdida de peso

Además de preguntar al paciente sobre su apetito, pregúntele: «¿todavía disfruta cuando come?» Confirme la evaluación subjetiva de la pérdida de peso por las prendas de vestir mal ajustadas y mediante la revisión de los pesos documentados en el historial.

Disfagia y odinofagia

Pregunte al paciente si se le atraganta la comida (o la bebida) al deglutir y si la deglución es dolorosa. Pregunte si existe dificultad para la deglución de líquidos (trastorno neuromuscular) o sólidos (obstrucción esofágica debida a cáncer, estenosis péptica, acalasia).

Vómitos

Pregunte acerca de la relación con las comidas y sobre los síntomas asociados, como el dolor abdominal, la pérdida de peso y la hematemesis (cuadro 8.10).

Síntomas de reflujo y dispepsia

Pregunte sobre dispepsia similar al reflujo (dispepsia con predominio de la acidez), dispepsia similar a la úlcera (dolor epigástrico aliviado por los alimentos o los antiácidos) y dispepsia similar a la dismotilidad (náuseas, eructos, meteorismo y saciedad prematura).

Fig. 8.10 Escala de la forma de las heces de Bristol.

8.27 Factores de riesgo para la hepatitis vírica

- Consumo de drogas intravenosas
- Tatuajes
- Viajes al extranjero
- Transfusión de sangre
- Sexo entre hombres o con prostitutas
- Múltiples parejas sexuales

Hematemesis

Interrogue sobre ingestión reciente de aspirina, antiinflamatorios no esteroideos (AINE) y alcohol.

Dolor abdominal

Caracterice el dolor empleando el esquema del cuadro 2.10 y realice las preguntas enumeradas en el cuadro 8.8.

Alteración del hábito intestinal

Aclare lo que el paciente quiere decir con los términos diarrea y estreñimiento. Utilice la escala de heces de Bristol para confirmar (fig. 8.10). Realice las preguntas enumeradas en el cuadro 8.14 en los pacientes con diarrea y las enumeradas en el cuadro 8.16 en los pacientes con estreñimiento. Pregunte siempre a los pacientes con diarrea o estreñimiento: «¿ha observados sangre roja en las heces?».

Ictericia

Pregunte acerca de la ingesta de alcohol, viajes recientes al extranjero, uso de fármacos intravenosos o drogas y realice una historia sobre actividades sexuales (cuadro 8.27).

© Elsevier. Fotocopiar sin autorización es un delito.

booksmedicos.org

Revise siempre los fármacos recetados recientemente. Pregunte sobre la presencia de prurito, orina oscura o heces pálidas (ictericia obstructiva) y si existe pérdida de peso, dolor abdominal o fiebre asociada.

Antecedentes

Los antecedentes de un problema similar puede sugerir el diagnóstico: por ejemplo, úlcera péptica sangrante o enfermedad intestinal inflamatoria. La cirrosis biliar primaria y la hepatitis autoinmunitaria se asocian con la enfermedad tiroidea y la enfermedad hepática grasa no alcohólica (EHGNA) se asocia con la diabetes y la obesidad. Interrogue sobre cirugía abdominal previa, pruebas radiológicas y otros estudios complementarios.

Antecedentes farmacológicos

Pregunte al paciente sobre todos los medicamentos recetados y sin receta y sobre preparados de herbolario. Numerosos fármacos afectan al tracto gastrointestinal (cuadro 8.25) y son hepatotóxicos.

Antecedentes familiares

La enfermedad intestinal inflamatoria es más habitual en pacientes con historia familiar de enfermedad de Crohn o colitis ulcerosa. El cáncer colorrectal en un familiar en primer grado aumenta el riesgo de cáncer colorrectal y pólipos. La enfermedad ulcerosa péptica tiene incidencia familiar, pero ese carácter se puede deber a factores medioambientales, por ejemplo transmisión de la infección por *Helicobacter pylori*. El síndrome de Gilbert es un trastorno autosómico dominante; la hemocromatosis y la enfermedad de Wilson son trastornos autosómicos recesivos. Las enfermedades autoinmunitarias, especialmente la enfermedad tiroidea, son frecuentes en los parientes de pacientes con cirrosis biliar primaria y hepatitis autoinmunitaria. Los antecedentes familiares de diabetes se observan con frecuencia en el contexto de la EHGNA.

Antecedentes sociales

Haga una historia dietética y evalúe la ingesta aproximada de calorías y las fuentes de nutrientes esenciales (cuadro 8.28). La diarrea indolora puede indicar abuso de alcohol, intolerancia a la lactosa o enteropatía por gluten. Los pacientes con síndrome del intestino irritable comunican con frecuencia intolerancias a alimentos específicos, como trigo, productos lácteos y otros.

Calcule el consumo de alcohol del paciente en unidades.

Los fumadores sufren un aumento del riesgo de cáncer esofágico, cáncer colorrectal, enfermedad de Crohn y úlcera péptica, mientras que los pacientes con colitis ulcerosa es menos probable que sean fumadores. Numerosos trastornos gastrointestinales, en particular el síndrome del intestino irritable y la dispepsia, se agravan con el estrés y los problemas emocionales. Interrogue sobre las potenciales causas de estrés, así como sobre los síntomas de ansiedad y depresión (cuadro 2.49).

En pacientes con enfermedad hepática interrogue sobre factores de riesgo específicos (cuadro 8.27). Las hepatitis B y C pueden presentarse con enfermedad hepática crónica o cáncer de hígado décadas después de la infección primaria; así pues, interrogue sobre el uso de fármacos y otros factores de riesgo en el pasado distante y reciente. Los viajes al extranjero pueden ser una información importante ante una enfermedad diarreica.

8.28 Valor calórico de algunos grupos de alimentos

Grupo de alimentos	Valor calórico de los alimentos
Productos lácteos (leche, mantequilla, queso, yogur)	Leche = 500 kcal/l Grasa = 9 kcal/g
Trigo (pan, pasta)	Hidratos de carbono = 4 kcal/g
Carne, pescado	Proteínas = 4 kcal/g
Alcohol	Vino = 500 kcal/70 cl Cerveza = 400 kcal/l

EXPLORACIÓN FÍSICA

Secuencia de la exploración

- Observe la conducta del paciente y el aspecto general. ¿Presenta dolor, se encuentra caquéctico u obeso? Observe sus manos para descartar la presencia de acropaquias, coiloniquia (uñas con forma de cuchara) y signos de hepatopatía, incluyendo leuconiquia y eritema palmar. ¿El paciente se encuentra bien alimentado, obeso o delgado?
- Identifique signos de déficit de hierro, como queilitis angular (grietas dolorosas en las comisuras de la boca) y glositis atrófica (lengua pálida, lisa). En el déficit de folato y vitamina B_{12} la lengua posee un aspecto erosionado y carnoso. Examine la boca y la faringe en busca de úlceras aftosas, que son habituales en la enteropatía por gluten y la enfermedad intestinal inflamatoria (fig. 8.4B).
- Examine los ganglios linfáticos cervicales, axilares e inguinales; el cáncer gástrico y el pancreático se pueden extender y causar el aumento de tamaño de los ganglios linfáticos supraclaviculares izquierdos (signo de Troisier). Las adenopatías más generalizadas con hepatoesplenomegalia sugieren linfoma.

Estado nutricional

- Tome nota de la altura, el peso, la circunferencia de la cintura y el índice de masa corporal del paciente.
- Anote si la obesidad es troncal o generalizada. Busque estrías abdominales, que indican un aumento rápido de peso, embarazo previo o, excepcionalmente, síndrome de Cushing. Los pliegues cutáneos sueltos significan pérdida de peso reciente.

Enfermedad hepática

Si la ictericia no es obvia, pida al paciente que mire hacia abajo y retraiga el párpado superior para descubrir la esclerótica, a fin de comprobar si tiene coloración amarillenta con luz natural (fig. 8.8). No confunda la coloración amarillenta difusa de la ictericia con los pequeños depósitos grasos amarillentos (pinguéculas) observados a veces en la periferia de las escleróticas.

booksmedicos.org

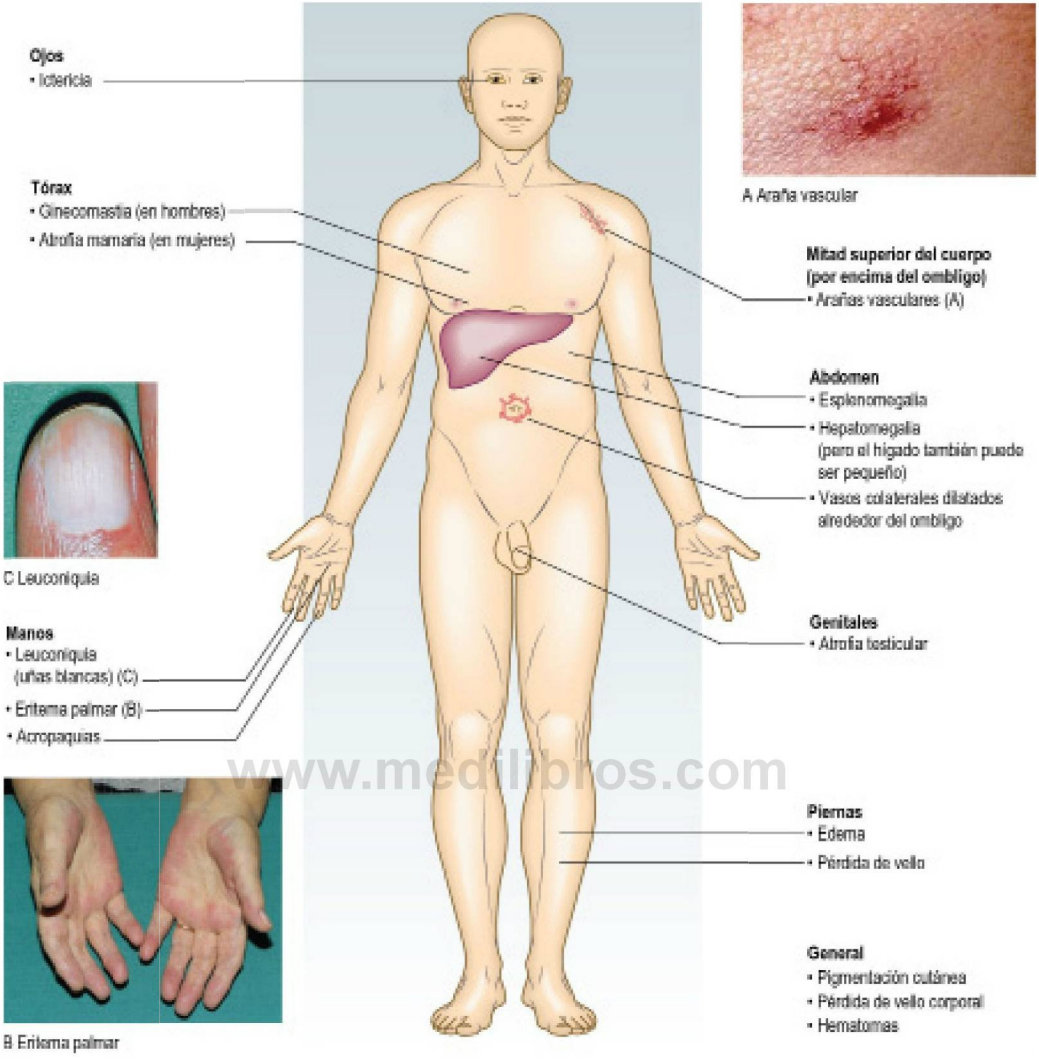

www.medilibros.com

Fig. 8.11 Manifestaciones de la enfermedad hepática crónica.

Existen varios signos que sugieren enfermedad hepática crónica (fig. 8.11):

- El eritema palmar y las arañas vasculares se deben a exceso de estrógenos por catabolismo reducido de los esteroides sexuales en el hígado. Las arañas vasculares son telangiectasias aisladas que característicamente se llenan desde un vaso nutriente central en la distribución de la cava superior, en la parte superior del tronco, los brazos y la cara (fig. 8.11). Las mujeres sanas pueden tener hasta cinco arañas vasculares; el eritema palmar y numerosas arañas vasculares son normales durante el embarazo. En los varones estos signos sugieren la presencia de enfermedad hepática crónica (cuadro 8.29).
- La ginecomastia (agrandamiento de las mamas en los varones), con pérdida de vello corporal y atrofia testicular, puede producirse por la disminución del catabolismo de los estrógenos.

EBE 8.29 Enfermedad hepática crónica

El hallazgo de arañas vasculares, eritema palmar y ascitis en un paciente ictérico es más sugestivo de enfermedad hepática crónica que de ictericia obstructiva.

O'Connor KW, Snodgrass PJ, Swonder JE y cols. A blinded prospective study comparing four current non-invasive approaches in the differential diagnosis of medical versus surgical jaundice. Gastroenterology 1983;84:1498-1504.

- La leuconiquia (uñas blancas), causada por hipoalbuminemia, se puede encontrar también en la desnutrición proteico-calórica (kwashiorkor), la malabsorción por enteropatía perdedora de proteínas, por ejemplo la enfermedad celíaca, o la proteinuria intensa y prolongada (síndrome nefrótico).

© Elsevier. Fotocopiar sin autorización es un delito.

booksmedicos.org

8.30 Signos de insuficiencia hepática

- Fetor hepático: olor «rancio» de la amina volátil dimetilsulfuro en el aliento
- Temblor de aleteo de los brazos extendidos con las manos dorsiflexionadas («asterixis»)

El estado mental varía desde somnolencia con inversión del patrón día/noche, pasando por confusión y desorientación, hasta coma sin respuesta

- Manifestaciones neurológicas tardías
  - Espasticidad y extensión de brazos y piernas
  - Respuestas plantares en extensión

- Las acropaquias se pueden asociar a cirrosis hepática, enfermedad intestinal inflamatoria y síndromes de malabsorción.

Entre los signos que sugieren una insuficiencia hepática se incluyen los siguientes (cuadro 8.30):

- La asterixis es un temblor grueso en aleteo que se presenta en la encefalopatía hepática.
- El fetor hepático consiste en el aliento con olor característico «a ratón», debido al compuesto volátil dimetilsulfuro, y es signo de derivación portosistémica (con o sin encefalopatía).

Otros signos que pueden asociarse con la enfermedad hepática son:

- La contractura de Dupuytren (contractura de la fascia palmar) se asocia con la hepatopatía crónica relacionada con el alcohol. Sin embargo, con mayor frecuencia se trata de un trastorno familiar (autosómico dominante con penetrancia variable) o se asocia con enfermedades que causan patología microvascular, por ejemplo diabetes mellitus, tabaquismo, hiperlipidemia o infección por el virus de la inmunodeficiencia humana (VIH).
- La tumefacción parotídea bilateral debida a sialoadenosis de las glándulas salivales puede ser una característica del abuso de alcohol crónico; también se observa en la bulimia asociada a vómitos recurrentes.

El abdomen

Secuencia de la exploración

Inspección

- Examine al paciente con iluminación y temperatura adecuadas.
- Coloque al paciente cómodo en decúbito supino, con la cabeza apoyada en una o dos almohadas para relajar los músculos de la pared abdominal.
- Use almohadas adicionales para apoyar al paciente con cifosis o disnea.
- Examine los dientes, la lengua y la mucosa bucal del paciente e interrogue sobre posibles úlceras orales.
- Tome nota de cualquier olor, como alcohol, fetor hepático, uremia, melena o cetona.
- Descubra el abdomen desde la apófisis xifoides hasta la sínfisis púbica, dejando el tórax y las piernas cubiertos.

Hallazgos normales

El abdomen suele ser plano o ligeramente escafoideo y simétrico. En reposo la respiración es principalmente diafragmática; la pared abdominal se mueve hacia fuera y el hígado, el bazo y los riñones se mueven hacia abajo durante la inspiración. El ombligo suele estar invertido.

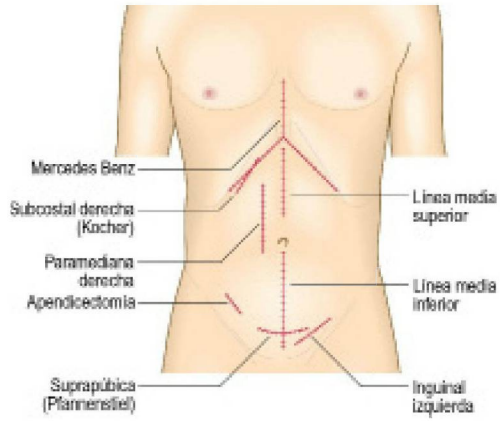

Fig. 8.12 Algunas incisiones abdominales. Las incisiones de la línea media y oblicuas evitan el daño de la inervación de la musculatura abdominal y el desarrollo posterior de hernias incisionales. Sin embargo, estas incisiones han sido ampliamente sustituidas por la cirugía laparoscópica.

Hallazgos anormales

Piel En los pacientes mayores son habituales y normales las verrugas seborreicas, que van de rosadas a pardas o negras, y los hemangiomas (manchas de Campbell de Morgan), pero tome nota de posibles estrías, hematomas o marcas de rascado.

www.medilibros.com

Venas visibles Las venas anormalmente prominentes de la pared abdominal sugieren hipertensión portal u obstrucción de la vena cava. En la hipertensión portal la recanalización de la vena umbilical a lo largo del ligamento falciforme produce distensión de las venas que drenan desde el ombligo: la «cabeza de medusa». El ombligo puede aparecer azulado y distendido debido a una variz umbilical. En cambio, la hernia umbilical muestra un ombligo distendido y evertido que no parece vascular y puede tener un impulso palpable con la tos. Las venas tortuosas dilatadas con flujo sanguíneo hacia arriba son venas colaterales debidas a obstrucción de la cava inferior. Excepcionalmente, la obstrucción de la cava superior da lugar a venas abdominales distendidas similares cuya sangre fluye en dirección inferior.

Distensión abdominal ¿Está distendido el abdomen? En caso afirmativo, ¿es la distensión general o localizada? En la obesidad el ombligo suele aparecer hundido; en la ascitis aparece plano o evertido. Examine en dirección tangencial a través del abdomen y desde los pies de la mesa de exploración en busca de cualquier asimetría relacionada con una masa localizada, como el hígado agrandado o la vesícula.

Estomas y cicatrices abdominales Tome nota de cualquier estoma o cicatriz quirúrgica y clarifique las operaciones realizadas (figs. 8.12 y 8.13). Una incisión infraumbilical pequeña suele ser resultado de laparoscopia previa. Quizás sean visibles las cicatrices de punción de los puertos empleados para la cirugía laparoscópica. La hernia incisional en el lugar de una cicatriz se palpa como un defecto en la musculatura de la pared abdominal, y se hace más evidente al elevar la cabeza desde la mesa de exploración o al toser.

booksmedicos.org

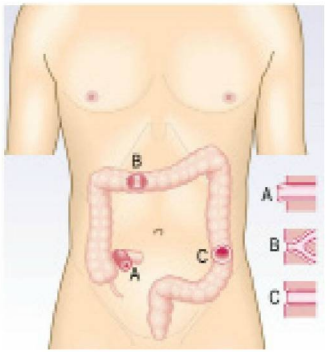

Fig. 8.13 Estomas quirúrgicos. A, La ileostomía se suele hacer en la fosa ilíaca derecha y tiene forma de tubo. **B,** La colostomía en asa se realiza para eliminar de modo temporal la función del intestino distal. Se suele hacer en el colon transverso y tiene una rama aferente y otra eferente. **C,** La colostomía puede ser terminal; es decir, con resección del intestino distal. Usualmente se construye en la superficie y se localiza en la fosa ilíaca izquierda.

Palpación

Secuencia de la exploración

- Asegúrese de que tiene las manos templadas.
- Si la mesa de exploración es baja arrodíllese al lado de ella.
- Pídale al paciente que le indique dónde le duele y que comunique cualquier hipersensibilidad percibida durante la palpación.
- Pida al paciente que coloque los brazos a lo largo del cuerpo para facilitar la relajación de la pared abdominal.
- Utilice su mano derecha, manteniéndola plana en contacto con la pared abdominal.
- Observe la cara del paciente para apreciar cualquier signo de dolor durante la exploración.
- Comience con palpación superficial ligera en una zona alejada del sitio del dolor.
- Palpe cada zona por turno y después repita con una palpación más profunda.
- Evalúe el tono de la musculatura abdominal mediante movimientos ligeros con los dedos.
- Describa toda masa utilizando los principios básicos expuestos en el capítulo 3 (cuadro 3.11). Describa su localización, tamaño, superficie, forma y consistencia, y observe si se mueve con la respiración. ¿Es la masa fija o móvil?
- Para determinar si la masa es superficial y se encuentra en la pared abdominal y no dentro de la cavidad abdominal, pida al paciente que tense los músculos abdominales elevando la cabeza.
- Una masa de la pared abdominal se seguirá palpando, mientras que una masa intraabdominal desaparecerá.
- ¿Corresponde la masa a un órgano abdominal aumentado o está separada de los órganos sólidos?

Hallazgos normales

Una masa pulsátil palpable en el abdomen superior puede ser una pulsación aórtica normal en un individuo delgado, un tumor gástrico o pancreático que transmite la pulsación aórtica subyacente o un aneurisma aórtico.

El hígado normal es identificado como una zona de matidez a la percusión sobre el tórax anterior derecho entre la quinta costilla y el margen costal. El bazo normal se identifica como una zona de matidez a la percusión posterior a la línea axilar media izquierda debajo de las costillas 9-11.

Hallazgos anormales

Hipersensibilidad Las molestias durante la palpación pueden variar y acompañarse de resistencia a la palpación. Considere el grado de ansiedad del paciente al evaluar la intensidad del dolor y la hipersensibilidad provocada. La hipersensibilidad en varias zonas con la presión mínima se puede deber a peritonitis generalizada, pero con frecuencia está causada por la ansiedad. El dolor superficial intenso sin hipersensibilidad durante la palpación profunda, o el dolor que desaparece cuando el paciente se distrae también sugieren ansiedad. Con esas excepciones, la hipersensibilidad es una indicación útil de patología subyacente.

La defensa voluntaria es la contracción voluntaria de los músculos abdominales cuando la palpación provoca dolor. La defensa involuntaria es la contracción refleja de los músculos abdominales cuando existe inflamación del peritoneo parietal. Si todo el peritoneo está inflamado (peritonitis generalizada) a causa de una víscera perforada, la pared abdominal ya no se mueve con la respiración; ésta se vuelve cada vez más torácica y los músculos de la pared abdominal anterior se mantienen rígidos (rigidez en tabla).

El lugar de la hipersensibilidad es importante. La hipersensibilidad en el epigastrio sugiere úlcera péptica, en el hipocondrio derecho colecistitis, en la fosa ilíaca izquierda diverticulitis y en la fosa ilíaca derecha apendicitis o ileítis de Crohn. La «hipersensibilidad al rebote» es un signo de enfermedad intraabdominal, pero no necesariamente de inflamación peritoneal parietal (peritonismo). Pida al paciente que tosa o percuta con suavidad el abdomen para provocar cualquier dolor o sensibilidad. Al retirar la mano con rapidez después de la palpación profunda aumentará el dolor (fig. 8.14).

Masa palpable Una masa patológica en general puede diferenciarse de heces palpables porque estas últimas se pueden mellar con los dedos y desaparecen después de la defecación (fig. 8.15). Un nódulo subcutáneo duro a nivel umbilical puede indicar un cáncer metastásico («nódulo de la hermana María José»).

Palpación de órganos agrandados

Examine el hígado, la vesícula biliar, el bazo y los riñones por turno durante la inspiración profunda. Mantenga inmóvil la mano examinadora y espere a que el órgano descienda. No comience la palpación demasiado cerca del margen costal, ya que podría pasar por alto el borde del hígado o el bazo.

Hepatomegalia

Secuencia de la exploración

- Coloque la mano plana sobre la piel de la fosa ilíaca derecha.
- Coloque los dedos apuntando hacia arriba y los dedos índice y medio en posición lateral respecto al músculo recto, de forma que las puntas de los dedos queden paralelas a la vaina del recto (fig. 8.16). Mantenga la mano estacionaria.
- Pida al paciente que inspire profundamente a través de la boca.
- Palpe el borde del hígado conforme desciende con la inspiración.
- Mueva la mano progresivamente hacia arriba del abdomen, 1 cm cada vez, entre cada respiración del paciente hasta que llegue al margen costal o detecte el borde hepático. El hígado puede estar agrandado o desplazado hacia abajo por los pulmones hiperinsuflados (fig. 8.17A).

© Elsevier. Fotocopiar sin autorización es un delito.

www.medilibros.com

booksmedicos.org

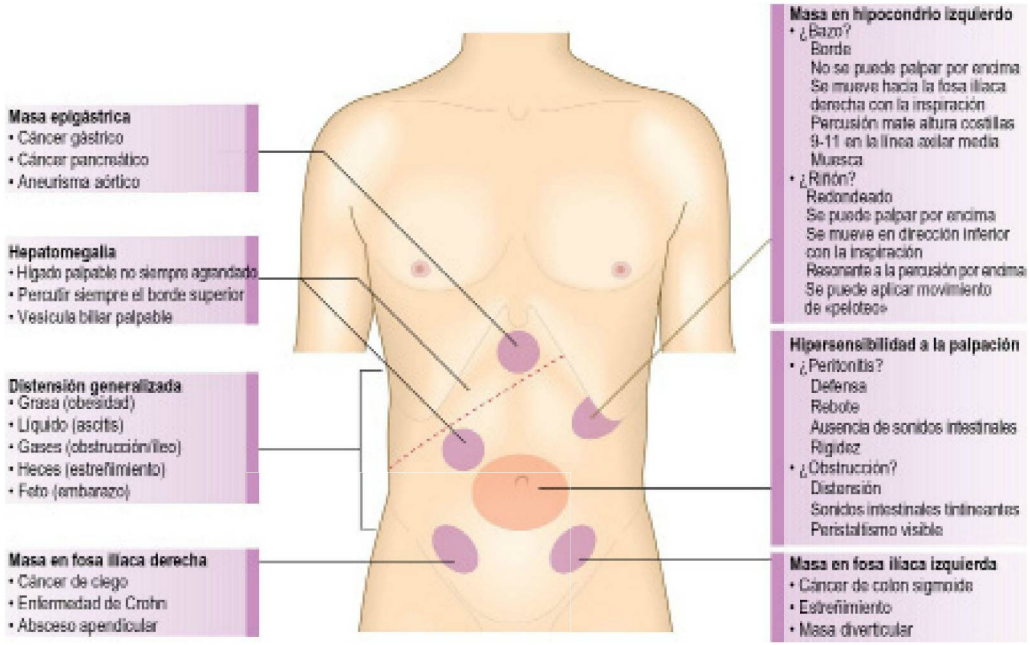

Fig. 8.14 Alteraciones palpables en el abdomen.

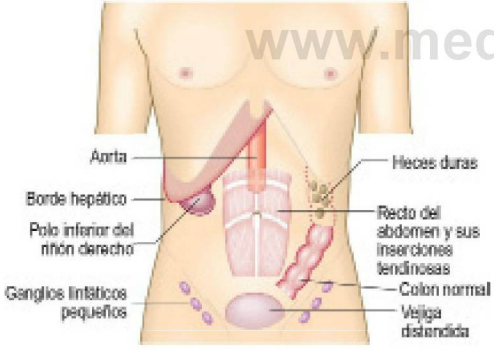

Fig. 8.15 Masas palpables fisiológicas, no patológicas.

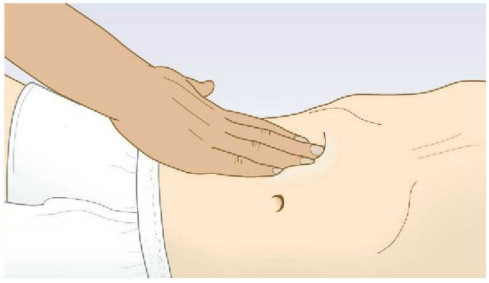

Fig. 8.16 Palpación del hígado.

- Si palpa un borde hepático describa:
  - Tamaño.
  - Superficie: lisa o irregular.
  - Borde: liso o irregular.
  - Consistencia: blanda o dura.
  - Hipersensibilidad.
  - Carácter pulsátil.

Percusión

Secuencia de la exploración

- Pida al paciente que aguante la respiración en espiración completa.
- Percuta hacia abajo desde el quinto espacio intercostal derecho en la línea medioclavicular y preste atención a la matidez que indica el borde superior del hígado.
- Mida la distancia en centímetros debajo del margen costal en la línea medioclavicular o desde el borde superior de la matidez hasta el borde hepático palpable.

Para explorar la hipersensibilidad de la vesícula biliar (en la colecistitis):

- Pida al paciente que respire profundamente mientras usted palpa con suavidad el cuadrante superior derecho del abdomen en la línea clavicular media. Conforme el hígado desciende la vesícula biliar inflamada entra en contacto con las puntas de los dedos, lo que causa dolor y detención súbita de la inspiración (signo de Murphy) (cuadros 8.31 y 8.32).

Hallazgos normales

El borde del hígado se puede palpar debajo del margen costal derecho. Otros hallazgos normales incluyen:

- La aorta se puede palpar como una tumoración pulsátil por encima del ombligo.
- El polo inferior del riñón derecho se puede palpar en el flanco derecho.

www.medilibros.com
booksmedicos.org

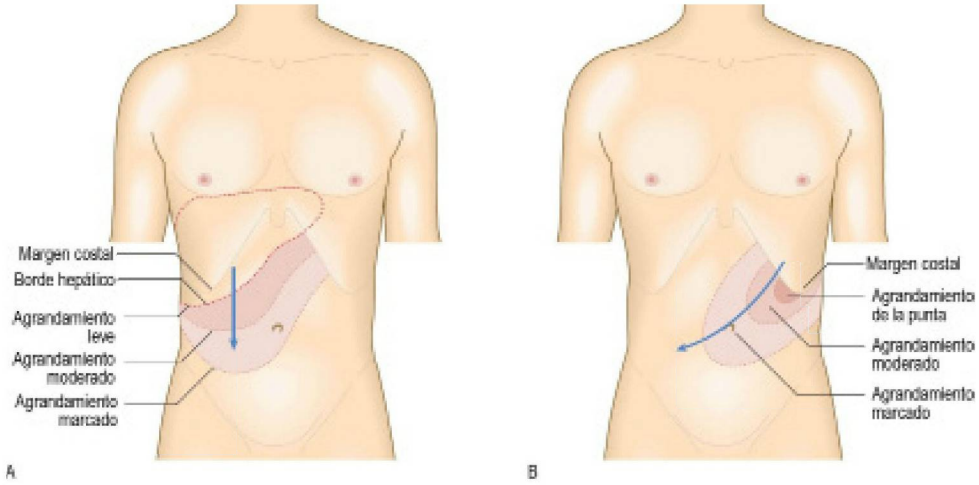

Fig. 8.17 Patrones de agrandamiento progresivo del hígado y el bazo. (A) Dirección del agrandamiento del hígado. **(B)** Dirección del agrandamiento del bazo. El bazo se mueve hacia abajo y hacia la línea media durante la inspiración.

EBE 8.31 Colecistitis aguda

El signo de Murphy positivo en un paciente con dolor en el hipocondrio derecho aumenta ligeramente la probabilidad de que se trate de una colecistitis aguda.

McGee S. Evidence based physical diagnosis. St Louis, MO: Saunders/ Elsevier, 2007, págs. 575-587.

EBE 8.32 Ictericia y vesícula biliar palpable

En un paciente ictérico, la presencia de una vesícula biliar palpable probablemente es debida a una obstrucción extrahepática, por ejemplo por un cáncer de páncreas o, más raramente, litiasis biliar (signo de Courvoisier).

McGee S. Evidence based physical diagnosis. St Louis, MO: Saunders/ Elsevier, 2007, págs. 560-563.

8.33 Causas de hepatomegalia

Enfermedad hepática parenquimatosa crónica

- Hepatopatía alcohólica
- Esteatosis hepática
- Hepatitis autoinmunitaria
- Hepatitis vírica
- Cirrosis biliar primaria

Neoplasia maligna

- Cáncer hepatocelular primario
- Cáncer secundario metastásico

Insuficiencia cardíaca derecha

Trastornos hematológicos

- Linfoma
- Leucemia
- Mielofibrosis
- Policitemia

Causas excepcionales

- Amiloidosis
- Síndrome de Budd-Chiari
- Sarcoidosis
- Trastornos con almacenamiento de glucógeno

www.medilibros.com

- Es posible palpar escíbalos en el colon sigmoide, en la fosa ilíaca izquierda.
- En la región suprapúbica se puede palpar una vejiga llena que sobresalga de la pelvis.

Hallazgos anormales

El agrandamiento hepático se puede deber a enfermedad hepática parenquimatosa crónica de cualquier causa (cuadro 8.33). El hígado está agrandado en la cirrosis precoz, pero con frecuencia retraído en la cirrosis avanzada. El hígado graso (esteatosis hepática) puede causar una hepatomegalia acusada. El agrandamiento hepático debido a tumor metastásico es duro e irregular. Un lóbulo izquierdo agrandado se puede palpar en el epigastrio o incluso en el hipocondrio izquierdo. Es posible oír un soplo sobre el hígado en el cáncer hepatocelular y a veces en la hepatitis alcohólica. En la insuficiencia cardíaca derecha el hígado congestionado es usualmente blando y doloroso; un hígado pulsátil indica insuficiencia tricúspide. Es posible oír un soplo sobre el hígado en la hepatitis alcohólica, el cáncer hepatocelular y las malformaciones arteriovenosas. La insuficiencia hepática produce síntomas asociados y su gravedad puede clasificarse (cuadro 8.34).

La resonancia por debajo del quinto espacio intercostal sugiere enfisema o en ocasiones interposición del colon transverso entre el hígado y el diafragma (signo de Chilaiditi).

La distensión palpable de la vesícula biliar tiene una forma globular característica. Es excepcional y se debe a obstrucción del conducto cístico, como en el mucocele o el empiema de la vesícula biliar, o a obstrucción del conducto biliar común (si el conducto cístico es permeable), como en el cáncer de páncreas. En la enfermedad litiásica la vesícula biliar puede ser dolorosa, pero impalpable por fibrosis de su pared.

© Elsevier. Fotocopiar sin autorización es un delito.

booksmedicos.org

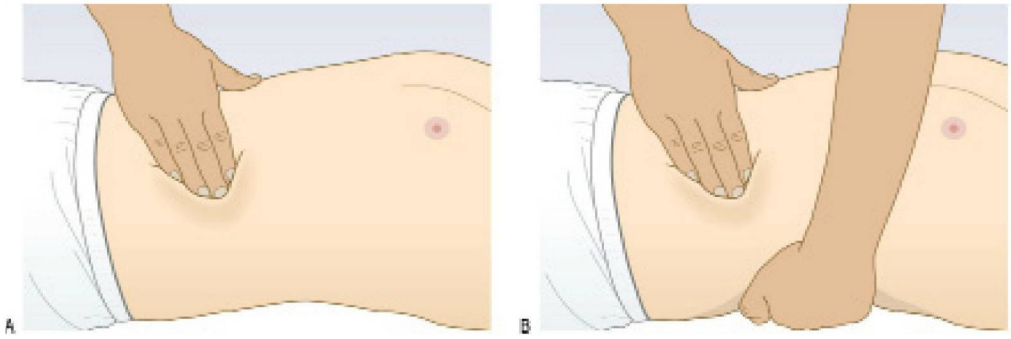

Fig. 8.18 Palpación del bazo.

8.34 Graduación de la encefalopatía hepática (West Haven)

Fase	Estado de consciencia
0	Sin cambio de la personalidad o la conducta Sin asterixis (temblor de aleteo)
1	Alteración de la concentración y la duración de la atención Trastorno del sueño, habla balbuceante Euforia o depresión Asterixis
2	Letargia, somnolencia, apatía o agresividad Desorientación, conducta inapropiada, habla balbuceante
3	Confusión y desorientación, conducta extraña Somnolencia o estupor Suele faltar la asterixis
4	Comatoso sin respuesta a las órdenes verbales Respuesta mínima o nula a los estímulos dolorosos

8.35 Causas de esplenomegalia

Trastornos hematológicos	
• Linfoma y leucemias linfáticas • Enfermedades mieloproliferativas,	policitemia vera y mielofibrosis • Anemia hemolítica, esferocitosis congénita
Hipertensión portal	
Infecciones	
• Fiebre glandular • Paludismo, kala azar (leishmaniasis)	• Brucelosis, tuberculosis, salmonelosis • Endocarditis bacteriana
Afecciones reumatológicas	
• Artritis reumatoide (síndrome de Felty)	• Lupus eritematoso sistémico
Causas excepcionales	
• Sarcoidosis • Amiloidosis	• Trastornos con almacenamiento de glucógeno

Esplenomegalia

Secuencia de la exploración

- Coloque su mano sobre el ombligo. Mantenga la mano quieta y pida al paciente que respire profundamente a través de la boca.
- Palpe el borde esplénico conforme desciende con la inspiración (fig. 8.18A).
- Mueva la mano en sentido diagonal hacia arriba, hacia el hipocondrio izquierdo, por pasos de 1 cm entre cada dos respiraciones.
- Palpe el margen costal en toda su longitud, puesto que la posición de la punta del bazo es variable.
- Si no puede palpar el borde esplénico, pida al paciente que ruede hacia usted y sobre su lado derecho; repita la maniobra anterior. Palpe con la mano derecha mientras coloca la mano izquierda detrás de las costillas inferiores izquierdas del paciente y empuje la jaula costal hacia delante (fig. 8.18B).
- Palpe a lo largo del margen costal izquierdo y percuta sobre la pared torácica lateral para confirmar o excluir la presencia de matidez esplénica.

Hallazgos anormales

El bazo tiene que aumentar de tamaño tres veces antes de hacerse palpable, por lo que un bazo palpable indica siempre esplenomegalia. El bazo normal se sitúa bajo las costillas 9-11 en la línea media axilar izquierda. Se agranda desde debajo del margen costal izquierdo hacia abajo y en sentido medial, hacia el ombligo (fig. 8.17B). Se puede palpar una muesca característica a lo largo de su borde, que lo diferencia de un riñón izquierdo agrandado.

Aunque existen numerosas causas de esplenomegalia (cuadros 8.35-8.37), en el mundo desarrollado una esplenomegalia masiva suele deberse a enfermedad mieloproliferativa o a una neoplasia maligna. En todo el mundo la malaria es una causa común.

Ascitis

La ascitis consiste en la acumulación de líquido intraperitoneal. Entre sus causas se encuentran las neoplasias malignas intraabdominales, las hepatopatías crónicas, la insuficiencia cardíaca grave, el síndrome nefrótico y la hipoproteinemia.

www.medilibros.com
booksmedicos.org

Fig. 8.19 **Percusión para ascitis.** **(A y B)** Percuta hacia el flanco desde resonante hasta mate. **(C)** Después pida al paciente que gire hacia el otro lado. En caso de ascitis la nota se convierte en resonante.

8.36 Diferenciación entre un bazo palpable y el riñón izquierdo

Característica distintiva	Bazo	Riñón
Masa lisa y de forma regular	Más probable	Los riñones poliquísticos son masas bilaterales irregulares
La masa desciende con la inspiración	Sí, se desplaza en sentidos superficial y diagonal	Sí, se desplaza en la profundidad y verticalmente
Se puede palpar por debajo de la masa	Sí	No
Muesca palpable en la superficie medial	Sí	No
Masas bilaterales palpables	No	A veces; por ejemplo, riñones poliquísticos
Percusión resonante sobre la masa	No	A veces
La masa se extiende más allá de la línea media	A veces	No (excepto riñón en herradura)

8.37 Causas de hepatoesplenomegalia

- Linfoma
- Enfermedades mieloproliferativas
- Cirrosis con hipertensión portal
- Amiloidosis, sarcoidosis, enfermedad con almacenamiento de glucógeno

Secuencia de la exploración

Matidez cambiante

- Con el paciente en decúbito supino percuta desde la línea media hacia los flancos (fig. 8.19). Tome nota de cualquier cambio desde resonante hasta mate, junto con las zonas de matidez y resonancia.
- Mantenga el dedo en el sitio de matidez en el flanco y pida al paciente que gire hacia el lado opuesto.
- Espere por lo menos 10 segundos para permitir que la posible ascitis se asiente, y después percuta otra vez. Si la zona de matidez es ahora resonante, quiere decir que la matidez ha cambiado e indica la presencia de ascitis (cuadro 8.38).

Fig. 8.20 **Provocación de un frémito de líquido.**

www.medilibros.com

EBE 8.38 Ascitis

La presencia conjunta de ganancia de peso, aumento de la cintura abdominal y matidez cambiante son muy indicativos de ascitis.

Simel D, Rinne D (eds.). The rational clinical examination. New York: JAMA and Archives Journals/McGraw-Hill Professional, 2008, págs. 65-72.

Frémito de líquido

- Si el abdomen aparece intensamente distendido y no es segura la existencia de ascitis, busque la presencia de un frémito de líquido.
- Coloque la palma de la mano izquierda plana contra el lado izquierdo del abdomen y percuta repetidamente con un dedo de la mano derecha contra el lado derecho del abdomen.
- Si usted nota una ondulación contra la mano izquierda, pida a un ayudante o al paciente que coloque el borde de la mano en la línea media del abdomen (fig. 8.20). Eso evita la transmisión del impulso a través de la piel en vez de a través de la ascitis. Si usted continúa notando una ondulación contra la mano izquierda existe un frémito de líquido (que sólo se detecta en la ascitis abundante).

© Elsevier. Fotocopiar sin autorización es un delito.

booksmedicos.org

Auscultación

Secuencia de la exploración

- Con el paciente en decúbito supino coloque el diafragma del estetoscopio a la derecha del ombligo y no lo mueva.
- Escuche hasta durante 2 minutos antes de concluir que los sonidos intestinales faltan.
- Escuche encima del ombligo sobre la aorta en busca de soplos arteriales.
- Escuche ahora 2-3 cm por encima y lateral al ombligo en busca de posibles soplos de estenosis arterial renal.
- Escuche sobre el hígado para detectar soplos.
- El chapoteo con la sacudida es un sonido similar al de una botella medio llena de agua al agitarla. Explique el procedimiento al paciente y después agite el abdomen elevándolo con ambas manos colocadas debajo de la pelvis.

Hallazgos normales

Los sonidos intestinales son ruidos de gorgoteo provocados por la actividad peristáltica normal del intestino. Normalmente se oyen cada 5-10 segundos, pero la frecuencia varía.

Hallazgos anormales

La ausencia de sonidos intestinales comporta íleo paralítico o peritonitis. En la obstrucción intestinal aumentan la frecuencia, el volumen y el tono de los sonidos intestinales, que tienen una cualidad tintineante. Los soplos sugieren una aorta ateromatosa o aneurismática o estenosis de la arteria mesentérica superior. Se puede oír un roce de fricción, similar al producido cuando se frotan los dedos, sobre el hígado (perihepatitis) o el bazo (periesplenitis). El chapoteo audible más de 4 horas después de comer o beber indica retraso del vaciamiento gástrico, por ejemplo estenosis pilórica.

Hernias

Las hernias son frecuentes y suelen aparecer en aberturas de la pared abdominal; por ejemplo, los canales inguinal, femoral y obturador, el ombligo y el hiato esofágico. Pueden aparecer en lugares de debilidad de la pared abdominal o estar relacionadas con incisiones quirúrgicas previas.

Una hernia abdominal externa es una protrusión anormal del intestino y/o el epiplón desde la cavidad abdominal. Las hernias externas son más obvias cuando aumenta la presión dentro del abdomen, por ejemplo al ponerse de pie, toser o hacer fuerza para defecar. Las hernias internas ocurren a través de defectos en el mesenterio o en el espacio retroperitoneal y no son visibles.

A menudo se puede sentir un impulso en la hernia durante la tos (impulso con la tos). Identifique la hernia por su sitio anatómico y sus características e intente diferenciar entre los tipos inguinales directo e indirecto (cuadro 8.39).

Anatomía

El canal inguinal se extiende desde el tubérculo púbico hasta la espina ilíaca anterosuperior (fig. 8.21). Tiene un anillo interno en el punto inguinal medio y un anillo externo en el tubérculo púbico. El punto inguinal medio está a mitad de camino entre la sínfisis púbica y la espina ilíaca anterosuperior, y no en el punto medio del ligamento inguinal. El canal femoral está situado debajo del ligamento inguinal y lateral al tubérculo púbico.

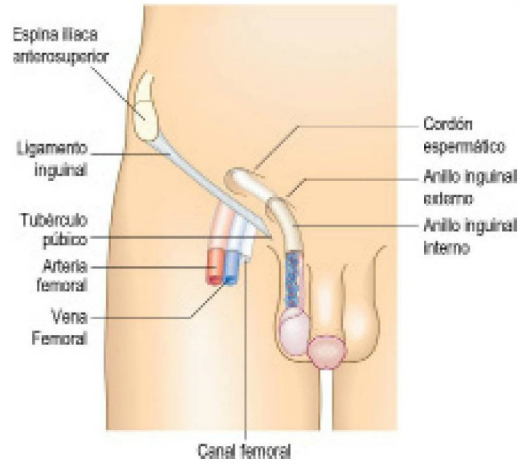

Fig. 8.21 Anatomía del canal inguinal y la vaina femoral.

8.39 Causas de tumefacción palpable en la ingle

- Hernia inguinal: indirecta y directa
- Hernia femoral
- Ganglio(s) linfático(s)
- Varix safena (una varicosidad de la vena safena larga)
- Nódulos cutáneos y subcutáneos; por ejemplo, lipoma, quiste sebáceo
- Hidrocele del cordón espermático
- Testículo no descendido
- Aneurisma femoral
- Absceso del psoas

Historia

Las hernias inguinales con frecuencia se presentan como una molestia sorda constante y no como un dolor agudo, que a menudo empeora con los esfuerzos. La presencia de una tumefacción o un bulto en la ingle puede ser el único signo de presentación. Pregunte al paciente sobre posibles factores precipitantes/agravantes como los esfuerzos, por ejemplo debidos al estreñimiento crónico, la tos crónica, las tareas manuales enérgicas o los esfuerzos para miccionar. Típicamente los síntomas empeoran al final del día cuando el paciente ha estado de pie o ha realizado actividades por un período prolongado. A menudo los pacientes pueden reducirse la hernia manualmente ejerciendo una presión suave sobre la tumefacción o tumbándose.

Secuencia de la exploración

- Examine la ingle con el paciente de pie.
- Inspeccione los canales inguinal y femoral y el escroto en busca de nódulos o abombamientos.
- Pida al paciente que tosa; busque un impulso sobre los canales femoral e inguinal y el escroto.
- Identifique las relaciones anatómicas entre el abombamiento, el tubérculo púbico y el ligamento inguinal para distinguir entre hernia femoral e inguinal.
- Palpe el anillo inguinal externo y a lo largo del canal inguinal en busca de posibles defectos musculares. Pida al paciente que tosa y busque un impulso con la tos.

booksmedicos.org

Fig. 8.22 Hernia inguinal derecha.

- Pida al paciente que se tienda y aclare si la hernia se reduce de forma espontánea.
- En caso afirmativo, presione con dos dedos sobre el anillo inguinal interno en el punto inguinal medio y pida al paciente que tosa o se ponga de pie mientras usted continúa presionando sobre el anillo inguinal interno. Si la hernia reaparece es una hernia directa. Si se puede evitar que reaparezca es una hernia inguinal indirecta.
- Examine el lado opuesto para excluir la posibilidad de hernias asintomáticas.

Hallazgos anormales

Una hernia inguinal indirecta sobresale a través del anillo interno y sigue el curso del canal inguinal. Se puede extender más allá del anillo inguinal y entrar en el escroto. Las hernias indirectas comprenden el 85% de todas las hernias y son habituales en los hombres jóvenes.

La hernia inguinal directa se forma en un punto de debilidad muscular en la pared posterior del canal inguinal y sólo excepcionalmente se extiende en el escroto. Es más frecuente en los hombres mayores y en las mujeres (fig. 8.22).

La hernia femoral se proyecta a través del anillo femoral y en el canal femoral.

Las hernias inguinales son palpables por encima y mediales al tubérculo púbico. Las hernias femorales son palpables por debajo del ligamento inguinal y laterales al tubérculo púbico.

En una hernia reducible el contenido puede ser devuelto a la cavidad abdominal de forma espontánea o mediante manipulación: si no se puede la hernia es irreducible. La hernia abdominal tiene un saco de cobertura de peritoneo y el cuello de la hernia constituye un lugar común de compresión del contenido (fig. 8.23). Si el intestino está contenido dentro de la hernia puede aparecer obstrucción. Si el suministro sanguíneo del contenido de la hernia (intestino o epiplón) es limitado la hernia experimenta estrangulación. Aparece tensa y dolorosa, sin impulso con la tos; puede aparecer obstrucción intestinal y más adelante signos de sepsis y shock. La hernia estrangulada es una emergencia quirúrgica y si no se trata conduce a infarto intestinal y peritonitis.

Exploración rectal

La exploración digital del recto es importante (cuadro 8.40). No prescinda de la misma sólo porque el paciente o usted lo consideran desagradable.

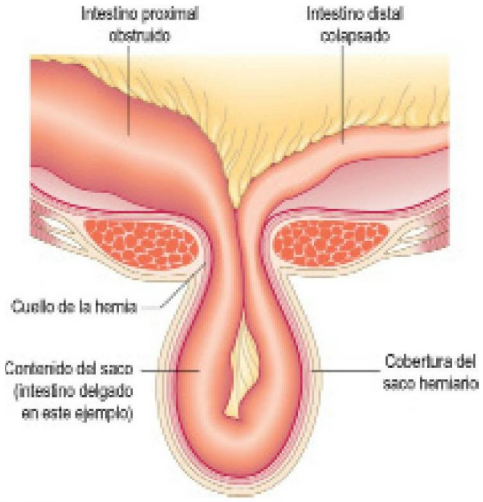

Fig. 8.23 Hernia: estructura anatómica.

8.40 Indicaciones para la exploración rectal

Alimentarias
• Sospecha de apendicitis, absceso pélvico, peritonitis, dolor en el abdomen inferior • Diarrea, estreñimiento, tenesmo o dolor anorrectal • Hemorragia rectal o anemia ferropénica • Pérdida de peso de origen desconocido • Exploración bimanual de una masa del abdomen inferior para diagnóstico o estadificación • Neoplasias malignas de origen desconocido
Genitourinarias
• Evaluación de la próstata en el prostatismo o el cáncer prostático sospechado • Disuria, polaquiuria, hematuria, orquiepididimitis • Como sustituto de la exploración vaginal cuando ésta resultaría inapropiada
Miscelánea
• Dolor óseo de origen desconocido, dolor de espalda o dolor de las raíces nerviosas lumbosacras • Fiebre de origen desconocido • Traumatismo abdominal, pélvico o espinal

Anatomía

El recto normal suele estar vacío y tener paredes lisas, con el cóccix y el sacro en posición posterior. En los hombres, anterior al recto desde abajo hacia arriba se encuentran la uretra membranosa, la próstata y la base de la vejiga. La próstata normal es lisa y tiene una consistencia firme, con los lóbulos laterales y un surco mediano entre ellos. En la mujer la vagina y el cérvix ocupan una posición anterior. El extremo superior del canal anal está marcado por el músculo puborrectal, que es fácilmente palpable y se contrae como una acción refleja al toser o de modo consciente por el paciente. Más allá del canal anal el recto discurre hacia arriba y hacia atrás a lo largo de la curva del sacro.

© Elsevier. Fotocopiar sin autorización es un delito.

booksmedicos.org

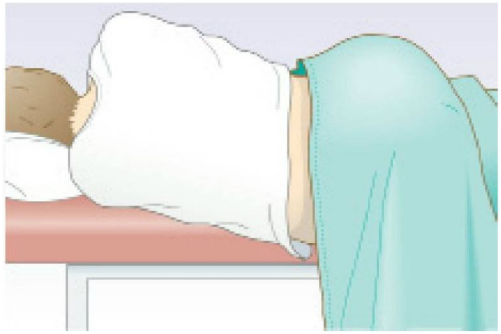

Fig. 8.24 Posición correcta del paciente para una exploración rectal.

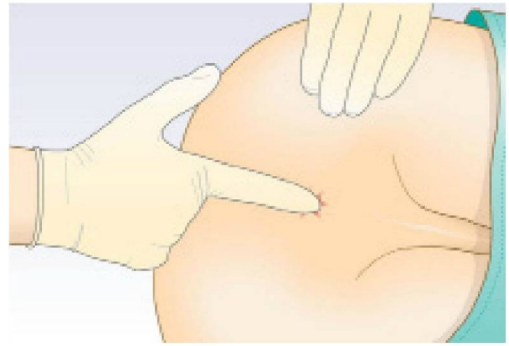

Fig. 8.25 **Exploración rectal.** Método correcto para insertar el dedo índice con el fin de proceder al tacto rectal.

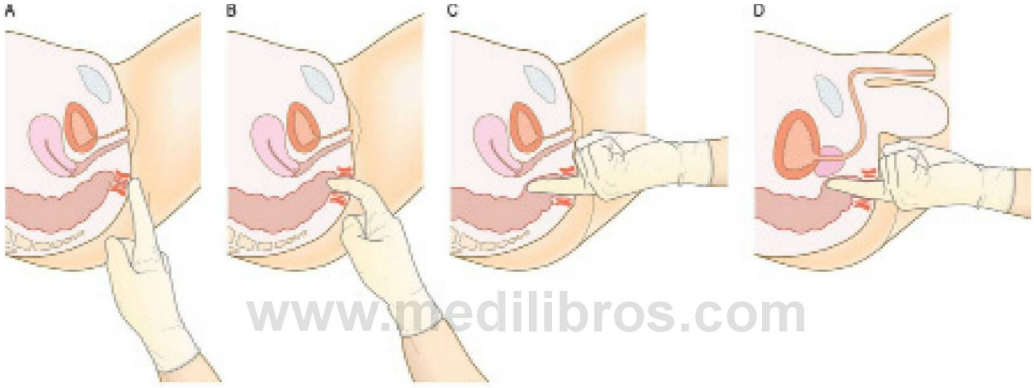

www.medilibros.com

Fig. 8.26 **Exploración del recto.** **(A y B)** Inserción del dedo. Después se rota la mano. **(C)** El hallazgo más importante en las mujeres es el cérvix. **(D)** El hallazgo más importante en el hombre es la próstata.

El espasmo del esfínter anal externo es habitual en el paciente ansioso. Cuando se asocia a dolor local probablemente se debe a una fisura anal (un desgarro de la mucosa). Si sospecha una fisura anal, utilice un supositorio de anestésico local 10 minutos antes de la exploración para reducir el dolor y el espasmo y facilitar una exploración satisfactoria.

Secuencia de la exploración

- Explique lo que va a hacer, la necesidad de hacerlo y pida permiso para continuar. Explique al paciente que la exploración puede ser molesta, pero que no debe producir dolor.
- Ofrezca la presencia de un testigo; si la propuesta se rechaza tome nota del hecho. Anote el nombre del testigo.
- Coloque al paciente en decúbito lateral izquierdo con las nalgas en el borde de la mesa de exploración, las rodillas flexionadas al tórax y los talones separados del periné (fig. 8.24).
- Póngase los guantes y examine la piel perianal, con buena iluminación.
- Busque indicios de lesiones cutáneas, hemorroides externas y fístulas.
- Lubríquese el dedo índice con el gel hidrófilo.
- Coloque el pulpejo del dedo índice en el margen anal y, con presión mantenida sobre el esfínter, empuje el dedo con suavidad a través del canal anal en el recto (fig. 8.25).
- Si se produce espasmo anal, pida al paciente que respire profundamente y se relaje. En caso necesario utilice un supositorio de anestésico local antes de intentar otra vez la exploración. Si persiste el dolor puede ser necesaria la exploración bajo anestesia general.
- Pida al paciente que comprima el dedo de usted con los músculos anales y tome nota de cualquier debilidad de la contracción del esfínter.
- Palpe de modo sistemático alrededor del recto entero; tome nota de cualquier alteración y examine cualquier masa. Anote el porcentaje de la circunferencia rectal afectado por la enfermedad y la distancia desde el ano (fig. 8.26).
- Identifique el cérvix uterino en las mujeres y la próstata en los hombres; evalúe el tamaño, la forma y la consistencia de la próstata y anote cualquier hipersensibilidad.
- Si el recto contiene heces y usted tiene dudas sobre masas palpables, repita la exploración después de que el paciente haya defecado.
- Retire con lentitud el dedo. Examine el color de las heces que aparezcan y la presencia de sangre o moco (cuadro 8.41).

booksmedicos.org

8.41 Causas de aspecto anormal de las heces

Aspecto de las heces	Causa
Anormalmente pálidas	Obstrucción biliar
Pálidas y grasientas	Esteatorrea
Negras y alquitranadas (melena)	Hemorragia del tracto gastrointestinal superior
Grises/negras	Terapia oral con hierro o bismuto
Plateadas	Esteatorrea más hemorragia gastrointestinal superior; por ejemplo, cáncer pancreático
Sangre reciente en o sobre las heces	Hemorragia del intestino grueso, rectal o anal
Heces mezcladas con pus	Colitis infecciosa o enfermedad intestinal inflamatoria
Heces en agua de arroz (acuosas con moco y restos celulares)	Cólera

Hallazgos anormales

Las hemorroides («almorranas», plexos venosos congestionados alrededor del canal anal) sólo son palpables si están trombosadas. En los pacientes con estreñimiento crónico el recto está lleno de heces con frecuencia. Las masas fecales a menudo son palpables, deben ser movibles y pueden estar melladas. En las mujeres el útero retrovertido y el cérvix normal son palpables con frecuencia a través de la pared rectal anterior y un tampón vaginal puede originar confusión. El cáncer del recto inferior se palpa como una irregularidad de la mucosa. El cáncer obstructor del recto superior puede producir balonamiento de la cavidad rectal vacía por debajo. Las metástasis o los tumores del colon dentro de la pelvis se pueden confundir con heces y viceversa. La hipersensibilidad lateralizada sugiere peritonitis pélvica. Las neoplasias malignas ginecológicas pueden causar una «pelvis congelada» con consistencia dura y rígida de los órganos pélvicos por enfermedad peritoneal extensa, por ejemplo a causa de radioterapia o cáncer metastásico cervical u ovárico.

La hiperplasia prostática benigna con frecuencia da lugar a agrandamiento simétrico palpable, pero no si la hiperplasia está limitada al lóbulo medio. Una glándula dura, irregular o asimétrica sin surco medio palpable sugiere cáncer de próstata. La hipersensibilidad acompañada de un cambio en la consistencia de la glándula se puede deber a prostatitis o absceso prostático. La próstata es anormalmente pequeña en el hipogonadismo.

Proctoscopia

Realice siempre una exploración rectal digital antes de la exploración visual del canal anal mediante proctoscopia. Si es necesaria una exploración de la mucosa rectal está indicada la sigmoidoscopia flexible en vez de la proctoscopia.

Secuencia de la exploración

- Coloque al paciente en posición lateral izquierda, como para realizar una exploración rectal digital.
- Con las manos enguantadas separe las nalgas con el índice y el pulgar de una mano; con la otra mano inserte suavemente un proctoscopio lubricado con su obturador en posición en el canal anal y el recto en la dirección del ombligo.
- Elimine el obturador y examine con cuidado la mucosa rectal bajo buena iluminación, tomando nota de cualquier alteración.
- Examine con cuidado el canal anal en busca de fisuras, sobre todo si el paciente ha experimentado dolor durante el procedimiento.
- Pida al paciente que haga fuerza hacia abajo conforme retira el instrumento lentamente para detectar cualquier grado de prolapso rectal y la presencia e intensidad de las posibles hemorroides.

Hallazgos anormales

La exploración proctoscópica del ano y el recto inferior puede confirmar o excluir la presencia de hemorroides, fisuras anales y prolapso rectal. La mucosa rectal tiene un aspecto similar al de la mucosa bucal, aparte de la presencia de venas submucosas prominentes. Con los esfuerzos las hemorroides se distienden con sangre y se pueden prolapsar. Si el grado de protrusión es superior a 3-4 cm puede haber un prolapso rectal.

ABDOMEN AGUDO

Los casos de «abdomen agudo» comprenden la mayoría de las emergencias quirúrgicas generales. Las causas oscilan desde procesos autolimitados hasta enfermedades graves que ponen en peligro la vida (cuadro 8.42). Evalúe con rapidez y después reanime sin dilación a los pacientes en situación crítica antes de proceder a una mayor evaluación e intervención quirúrgica. Administre con prontitud analgesia opioide parenteral para aliviar el dolor abdominal intenso, lo que facilitará la evaluación clínica. En los pacientes con dolor abdominal agudo no diagnosticado reevalúe con regularidad el estado clínico, realice pruebas complementarias urgentes y considere la intervención quirúrgica antes de administrar analgesia repetida.

8.42 Causas habituales no traumáticas de abdomen agudo

Patología	Órgano	Enfermedad
Inflamación	Apéndice	Apendicitis aguda
	Vesícula biliar	Colecistitis aguda
	Colon	Diverticulitis
	Trompa de Falopio	Salpingitis
	Páncreas	Pancreatitis aguda
Obstrucción	Intestino	Obstrucción intestinal
	Vesícula/conducto biliar	Obstrucción biliar
	Uréter	Obstrucción ureteral
	Uretra/vejiga	Retención urinaria
Isquemia	Intestino	Hernia estrangulada
		Vólvulo
		Tromboembolia
	Ovario	Torsión de quiste ovárico
Perforación	Duodeno	Úlcera péptica perforada
	Estómago	Perforación de úlcera/cáncer
	Colon	Divertículo perforado
		Cáncer perforado
	Vesícula biliar	Peritonitis biliar
Rotura	Trompa de Falopio	Embarazo ectópico roto
	Aorta abdominal	Aneurisma roto

© Elsevier. Fotocopiar sin autorización es un delito.

booksmedicos.org

Los pacientes pueden estar tan preocupados por síntomas recientes y graves que olviden detalles importantes a menos que se les interrogue directamente (cuadro 8.43). Solicite a los familiares o amigos información adicional si el dolor intenso, el shock o la alteración de la consciencia dificultan la obtención de una historia exacta del paciente. Tome nota de cualquier antecedente que pudiera ser relevante, por ejemplo perforación aguda en un paciente con enfermedad diverticular conocida. Recuerde que la patología fuera del abdomen, como infarto de miocardio, neumonía, cetoacidosis diabética o herpes zóster, se puede presentar con dolor abdominal agudo (cuadro 8.5). Los signos abdominales pueden estar enmascarados en pacientes tratados con esteroides, inmunosupresores o antiinflamatorios, en la intoxicación alcohólica o en los estados de consciencia alterada (cuadros 8.44 y 8.45).

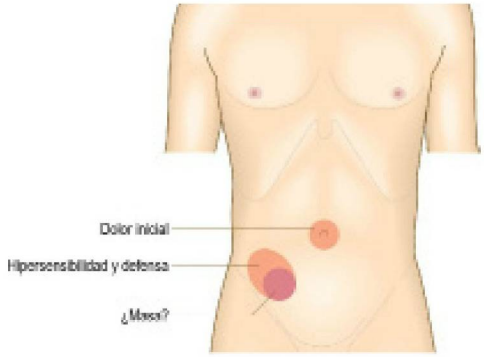

Fig. 8.27 Apendicitis aguda.

PRUEBAS COMPLEMENTARIAS

Véase el cuadro 8.46 y las figuras 8.29-8.33.

Heces

Determine la presencia de sangre oculta en heces (prueba SOH). Una SOH positiva es consecuencia de cualquier causa de hemorragia gastrointestinal, por ejemplo úlcera péptica sangrante, cáncer colorrectal o enfermedad intestinal inflamatoria. Las pruebas para SOH son sensibles pero inespecíficas; se obtienen resultados falsos positivos después del cepillado vigoroso de los dientes y tras comer un bistec crudo u otras carnes rojas. Los resultados falsos negativos se obtienen en pacientes con cáncer colorrectal o

www.medilibros.com

8.43 Manifestaciones clínicas habituales en los pacientes con «abdomen agudo»

Proceso	Historia	Exploración
Apendicitis aguda	Náuseas, vómitos, dolor abdominal central que más tarde se desvía a fosa ilíaca derecha	Fiebre, hipersensibilidad, defensa o masa palpable en fosa ilíaca derecha, peritonitis pélvica en tacto rectal
Úlcera péptica perforada con peritonitis aguda	Vómitos iniciales asociados a dolor abdominal intenso de comienzo agudo, historia previa de dispepsia, enfermedad ulcerosa, terapia con AINE o corticoides	Respiración superficial con movimiento mínimo de la pared abdominal, hipersensibilidad y defensa abdominales, rigidez en tabla, distensión abdominal y ausencia de sonidos intestinales
Pancreatitis aguda	Anorexia, náuseas, vómitos, dolor epigástrico intenso y constante, abuso previo de alcohol/colelitiasis	Fiebre, hematoma periumbilical o lumbar, hipersensibilidad epigástrica, defensa variable, sonidos intestinales reducidos o ausentes
Aneurisma aórtico roto	Comienzo brusco de dolor intenso, desgarrador, en espalda/región lumbar/abdomen, hipotensión y antecedentes de enfermedad vascular y/o presión arterial alta	Shock e hipotensión, masa abdominal pulsátil dolorosa, pulsos femorales asimétricos
Isquemia mesentérica aguda	Anorexia, náuseas, vómitos, diarrea sanguinolenta, dolor abdominal constante, antecedentes de enfermedad vascular y/o presión arterial alta	Fibrilación auricular, insuficiencia cardíaca, pulsos periféricos asimétricos, sonidos intestinales ausentes, hipersensibilidad y defensa variables
Obstrucción intestinal	Dolor abdominal central cólico, náuseas, vómitos y estreñimiento	Cicatrices quirúrgicas, hernias, masa, distensión, peristaltismo visible, sonidos intestinales aumentados
Embarazo ectópico roto	Premenopausia; retraso o ausencia de menstruación, hipotensión, dolor en fosa ilíaca unilateral, dolor pleurítico en el extremo del hombro, exudado vaginal en «jugo de ciruela»	Hipersensibilidad suprapúbica, hematoma periumbilical, dolor e hipersensibilidad en la exploración vaginal (irritabilidad cervical), plenitud/tumefacción del fórnix en la exploración vaginal
Enfermedad inflamatoria pélvica	Mujer joven sexualmente activa, historia previa de enfermedad de transmisión sexual, procedimiento ginecológico reciente, embarazo o uso de dispositivo anticonceptivo intrauterino, menstruación irregular, dispareunia, dolor abdominal central o bajo, dolor de espalda, dolor pleurítico en el cuadrante superior derecho (síndrome de Fitz-Hugh-Curtis)	Fiebre, exudado vaginal, peritonitis pélvica con hipersensibilidad en el tacto rectal, hipersensibilidad en el cuadrante superior derecho (perihepatitis), dolor/hipersensibilidad en la exploración vaginal (irritabilidad cervical), tumefacción/plenitud del fórnix en la exploración vaginal

booksmedicos.org

8.44 Signos clínicos en el «abdomen agudo»

Signo	Asociaciones con la enfermedad	Exploración
De Murphy	Colecistitis aguda Sensibilidad 50-97% Especificidad 50-80%	Mientras el paciente realiza una inspiración profunda palpe con suavidad el hipocondrio derecho; la vesícula biliar con inflamación aguda choca contra los dedos del explorador y provoca dolor con detención de la inspiración
De Rovsing	Apendicitis aguda Sensibilidad 20-70% Especificidad 40-96%	La palpación de la fosa ilíaca izquierda provoca dolor en la fosa ilíaca derecha
Iliopsoas	Apendicitis retroileal, absceso del iliopsoas, absceso perirrenal	Pida al paciente que flexione el muslo contra la resistencia de la mano de usted; la respuesta dolorosa indica un proceso inflamatorio con afección del músculo psoas derecho
De Grey-Turner y de Cullen	Pancreatitis hemorrágica, rotura aórtica y embarazo ectópico roto (v. fig. 8.28)	Hemorragia en el ligamento falciforme; aparece un hematoma alrededor del ombligo (Cullen) o en los flancos (Grey-Turner)

EBE 8.45 Apendicitis aguda

En los adultos la ausencia de dolor, hipersensibilidad o defensa en la fosa ilíaca derecha hace improbable el diagnóstico de apendicitis aguda.

Wagner JM, McKinney WP, Carpenter JL. En: Simel D, Rinne D (eds.). The rational clinical examination. New York: JAMA and Archives Journals/McGraw-Hill Professional, 2008, págs. 53-63.

8.46 Pruebas en las enfermedades gastrointestinales (GI) y hepatobiliares

Prueba	Indicación/comentario
Radiología	
Radiografía de tórax	Abdomen agudo, perforación visceral, absceso subfrénico Neumonía, aire libre debajo del diafragma, derrame pleural, elevación del diafragma
Radiografía de abdomen	Obstrucción intestinal, perforación, cólico renal Niveles de líquido, aire por encima del hígado, cálculos en las vías urinarias
Papilla de bario	Disfagia, dispepsia si la gastroscopia no es posible Obstrucción esofágica (la endoscopia es preferible, sobre todo si ha habido cirugía gástrica previa)
Tránsito de intestino delgado con bario o resonancia magnética (RM) con enteroclisis	Malabsorción, obstrucción subaguda, hemorragia GI de origen desconocido Diverticulosis duodenal, enfermedad de Crohn, linfoma
Enema de bario o colonografía con tomografía computarizada (TC)	Hábito intestinal alterado, anemia ferropénica, hemorragia rectal. Útil en el cribado del cáncer de colon, en el paciente frágil en mal estado y si la colonoscopia no tiene éxito Cáncer de colon, enfermedad intestinal inflamatoria, enfermedad diverticular
Ecografía del abdomen superior	Cólico biliar, ictericia, pancreatitis, neoplasia maligna Litiasis biliar, metástasis hepáticas, colestasis, calcificación pancreática, absceso subfrénico
TC abdominal	Abdomen agudo, masa renal o pancreatitis sospechada, estadificación de tumores, aneurisma de la aorta abdominal. Útil para confirmar o excluir enfermedad metastásica y fuga de aneurisma aórtico
Colangiopancreatografía por RM (CPRM)	Ictericia obstructiva, pancreatitis aguda y crónica
Ecografía pélvica	Masas pélvicas, enfermedades inflamatorias, embarazo ectópico, síndrome de ovarios poliquísticos Estructuras y alteraciones pélvicas Líquido ascítico
Invasivas	
Endoscopia GI superior	Disfagia, dispepsia, hemorragia GI, úlcera péptica, malabsorción Son útiles las biopsias gástricas y/o duodenales
Endoscopia GI inferior (colonoscopia)	Hemorragia rectal, hemorragia GI inexplicada, alteración del hábito intestinal Sirve para biopsiar lesiones y resecar pólipos
Endoscopia con videocápsula	Hemorragia GI inexplicada, enfermedad del intestino delgado Malformaciones vasculares, enfermedad intestinal inflamatoria

(Continúa)

© Elsevier. Fotocopiar sin autorización es un delito.

booksmedicos.org

8.46 Pruebas en las enfermedades gastrointestinales (GI) y hepatobiliares *(cont.)*

Prueba	Indicación/comentario
Colangiopancreatografía retrógrada endoscópica (CPRE)	Ictericia obstructiva, pancreatitis aguda y crónica Utilidad diagnóstica y terapéutica Endoprótesis de estenosis y eliminación de cálculos
Laparoscopia	Abdomen agudo, dolor pélvico crónico, enfermedad ovárica sospechada, enfermedad peritoneal y hepática Apendicitis, cirrosis hepática, embarazo ectópico, quistes ováricos, endometriosis, enfermedad inflamatoria pélvica
Citología por aspiración y biopsia guiada por ecografía o TC	Metástasis hepáticas, tumores intraabdominales o retroperitoneales
Biopsia hepática	Enfermedad parenquimatosa del hígado Biopsia tisular por ruta transcutánea, transyugular o laparoscópica
Otras	
Pruebas de función pancreática	Elastasa en heces Prueba de pancreolauril

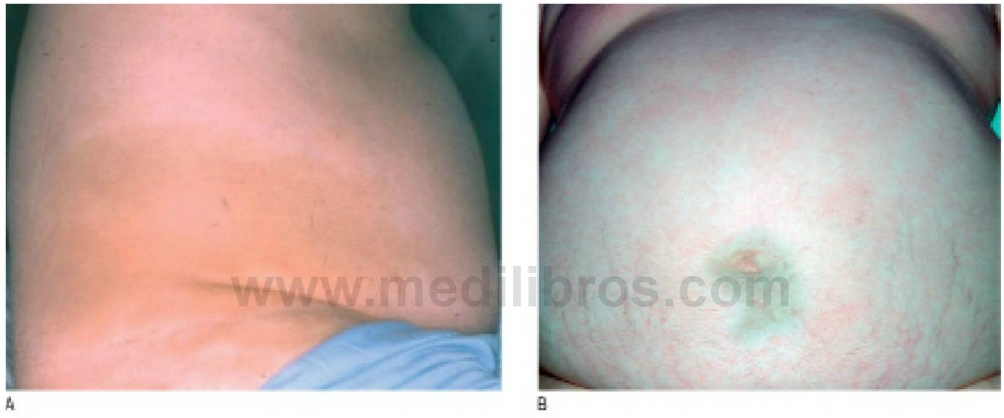

www.medilibros.com

Fig. 8.28 Pancreatitis aguda. (A) Hematoma en los flancos (signo de Grey-Turner). **(B)** Hematoma alrededor del ombligo (signo de Cullen).

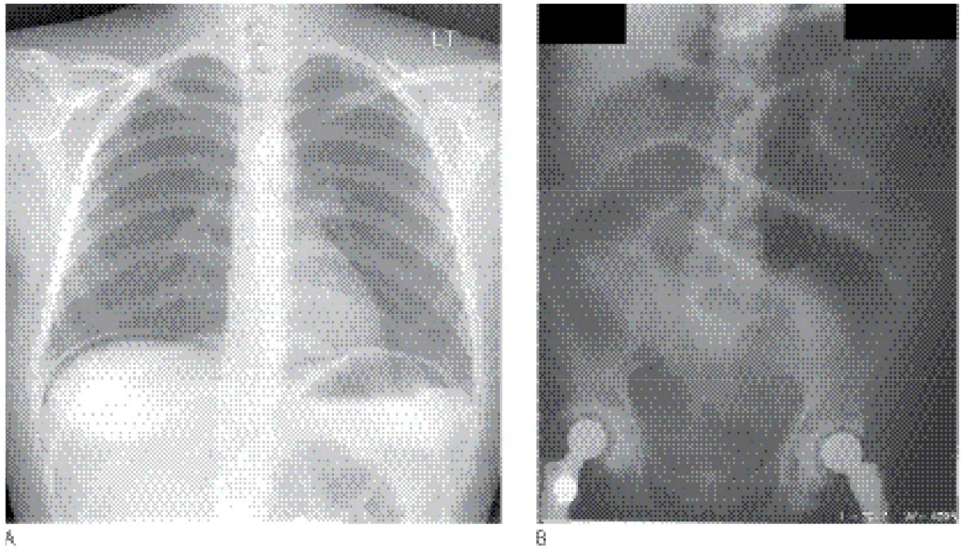

Fig. 8.29 Radiografía en la enfermedad gastrointestinal. (A) Aire debajo del diafragma en la radiografía de tórax por úlcera duodenal perforada. **(B)** Dilatación del intestino delgado por obstrucción intestinal aguda.

booksmedicos.org

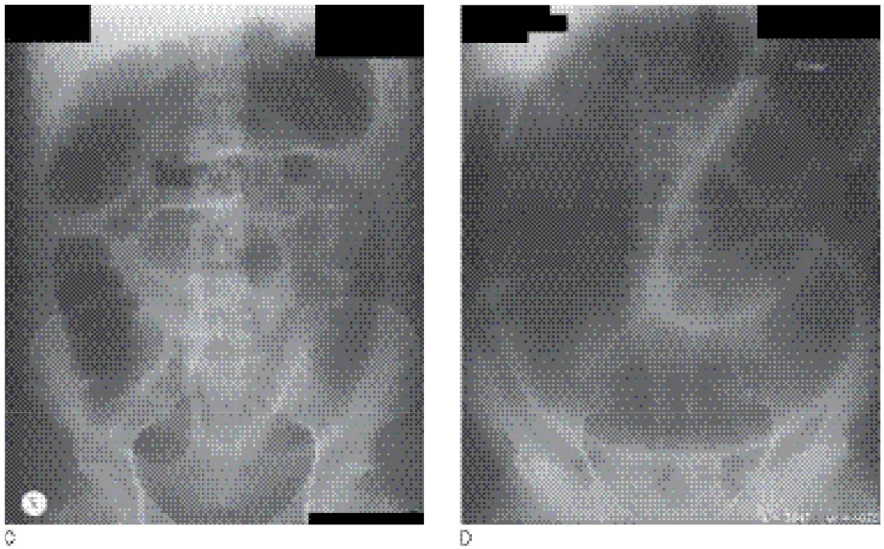

Fig. 8.29 ***(cont.)*** **(C)** Dilatación del intestino grueso por megacolon tóxico. **(D)** Asa dilatada del intestino delgado por vólvulo de sigma.

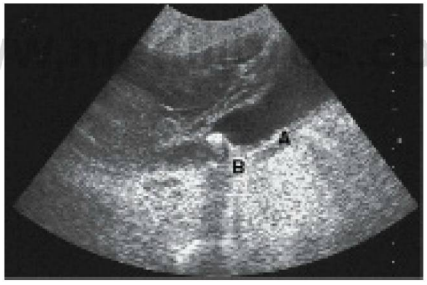

Fig. 8.30 La **ecografía** muestra una vesícula biliar con una pared gruesa **(A)** que contiene cálculos biliares con sombra acústica posterior **(B).**

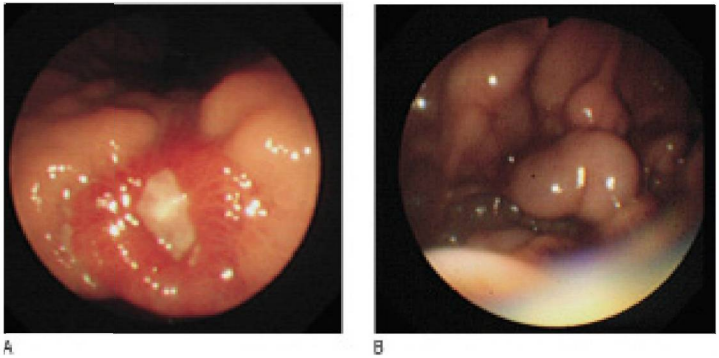

Fig. 8.31 **Endoscopia gastrointestinal. (A)** Úlcera gástrica. **(B)** Varices gástricas.

© Elsevier. Fotocopiar sin autorización es un delito.

booksmedicos.org

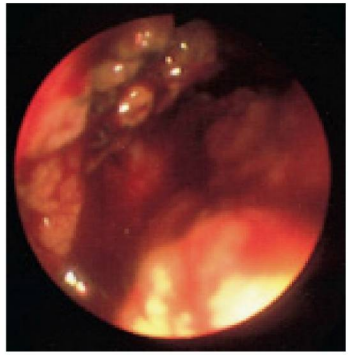

Fig. 8.32 Colonoscopia. Cáncer de colon.

Fig. 8.33 Tomografía computarizada (TC) de la pelvis que muestra un absceso diverticular **(A).**

gástrico demostrado, hemorragia gastrointestinal superior crónica y enfermedad intestinal inflamatoria. La prueba posee valor como herramienta de detección selectiva para el diagnóstico del cáncer colorrectal en la población.

Orina

El análisis de bilirrubina y urobilinógeno en orina confirma la ictericia y sugiere su causa (cuadro 8.23). El análisis de orina resulta útil para diagnosticar causas no quirúrgicas de dolor abdominal agudo, como la diabetes mellitus (glucosa, cetonas), la porfiria (porfobilinógeno) y el cólico renal (hematuria).

8.47 Gravedad y pronóstico de la cirrosis (clasificación de Child-Pugh)

Puntuación	1	2	3
Bilirrubina (μmol/l)	<34	34-50	>50
Albúmina (g/l)	>35	28-35	<28
Tiempo de protrombina (segundos de prolongación)	<4	4-6	>6
Ascitis	Ninguna	Leve	Acusada
Encefalopatía	Ninguna	Leve	Acusada

Child A = puntuación <7; Child B = puntuación 7-9; Child C = puntuación >9.

Líquido ascítico

Obtenga una muestra de líquido para inspección y análisis en todos los pacientes con ascitis (punción ascítica diagnóstica o paracentesis abdominal). Utilice cualquiera de las fosas ilíacas en un punto situado a la tercera parte de la distancia entre la espina ilíaca anterosuperior y el ombligo, evitando cualquier cicatriz quirúrgica previa. Inserte la aguja con técnica aséptica estricta y aspire hasta 20 ml.

El líquido ascítico suele ser transparente y de color pajizo. El aspecto sanguinolento uniforme sugiere neoplasia maligna intraabdominal. El líquido turbio puede indicar un contenido elevado de células debido a infección, o una cantidad elevada de proteínas. En ocasiones el líquido ascítico puede ser quiloso, con aspecto lechoso debido al contenido alto de lípidos, lo que suele indicar obstrucción linfática. Envíe el líquido para análisis del contenido de albúmina/proteínas, recuento de células y cultivo, citología para células malignas y medición de amilasa y glucosa. Mida el gradiente de albúmina entre el líquido ascítico y el suero, es decir, la diferencia en el contenido de albúmina entre el suero y el líquido ascítico. Un gradiente <11 g/l indica un exudado y sugiere neoplasia maligna o procesos inflamatorios; un gradiente >11 g/l indica la presencia de un trasudado, que se observa con mayor frecuencia en la cirrosis y la hipertensión portal (cuadros 8.12 y 8.47).

booksmedicos.org

Allan Cumming
Stephen Payne

Sistema renal

9

EXPLORACIÓN RENAL 196

Anatomía 197

Síntomas y definiciones 198
- Dolor 198
- Síntomas miccionales 198

Historia clínica 202
- Enfermedad actual 202
- Antecedentes 202
- Historia de fármacos 202
- Antecedentes familiares 202
- Antecedentes sociales 202
- Historia laboral 203

Exploración física 203
- Exploración abdominal 204
- Exploración cardiovascular 206
- Exploración respiratoria 206
- Exploración del sistema nervioso 207

Visión general 207

Pruebas complementarias 207
- Análisis de orina 207

www.edilibros.com

© 2014. Elsevier España, S.L. Reservados todos los derechos
booksmedicos.org

EXPLORACIÓN RENAL

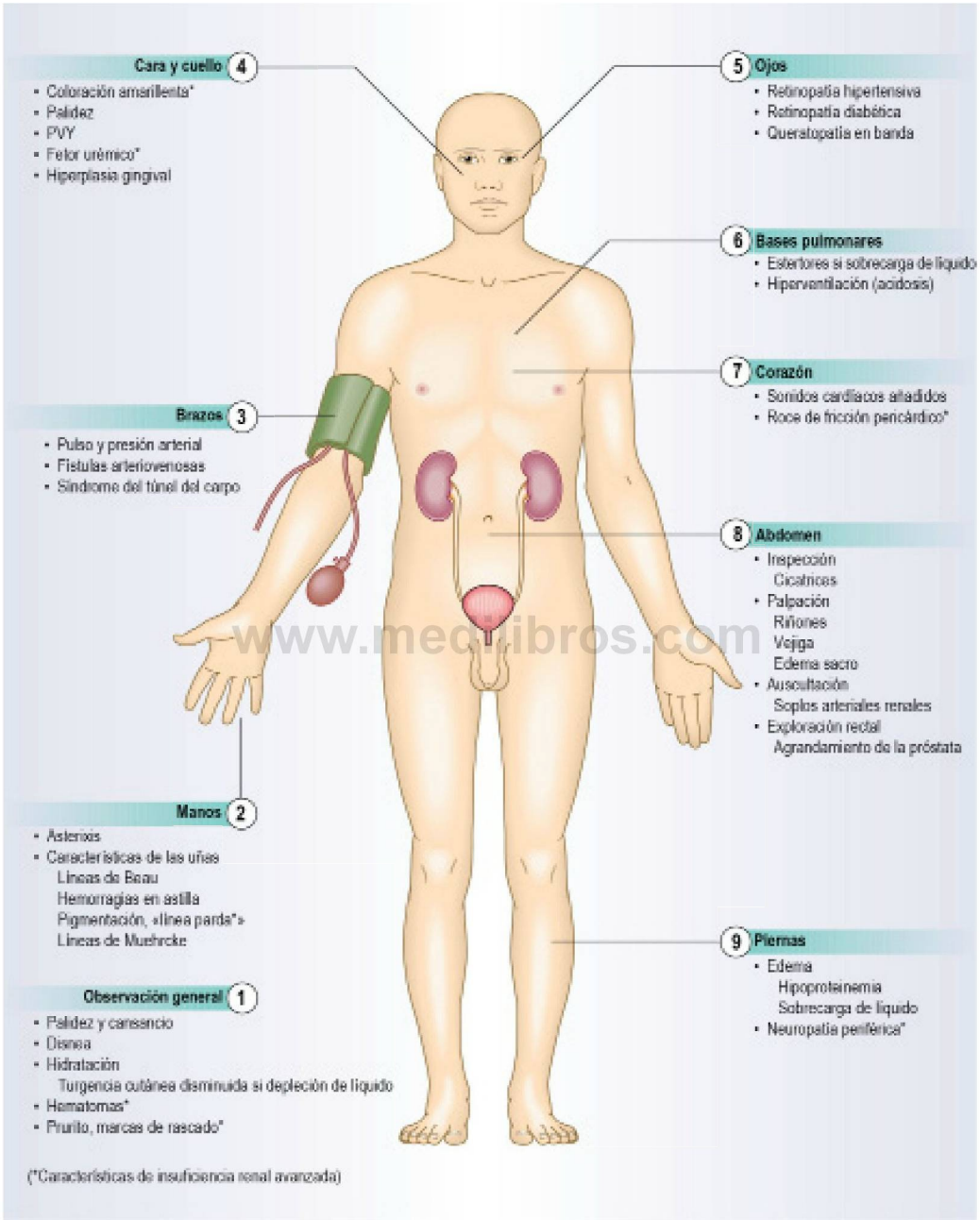

www.medilibros.com

booksmedicos.org

ANATOMÍA

Los riñones son órganos que se localizan en la región posterior del abdomen, retroperitoneales, están situados a ambos lados de la columna, a la altura de T12-L3 (fig. 9.1) y miden 11-14 cm de longitud. El riñón derecho está situado 1,5 cm más bajo que el izquierdo a causa del hígado. El hígado y el bazo se localizan por delante de los riñones. Los riñones de desplazan hacia abajo durante la inspiración a medida que se expanden los pulmones.

En conjunto los riñones reciben aproximadamente el 25% del gasto cardíaco. Cada riñón contiene alrededor de un millón de nefronas, que constan del glomérulo, el túbulo proximal, el asa de Henle, el túbulo distal y el conducto colector (fig. 9.2). La orina se forma por la filtración glomerular, que es modificada por procesos complejos de secreción y reabsorción en los túbulos antes de alcanzar los cálices y la pelvis renal.

Las funciones principales de los riñones son:

- La excreción de los productos de desecho del metabolismo, como la urea y la creatinina.
- La conservación de la homeostasis de sal, agua y electrólitos.
- La regulación de la presión arterial a través del sistema renina-angiotensina.
- Funciones endocrinas relacionadas con la eritropoyesis y el metabolismo de la vitamina D.

Las raíces T10-12/L1 inervan la cápsula renal y el uréter, y el dolor de estas estructuras se percibe en esos dermatomas (fig. 11.28). La vejiga actúa como un depósito y al llenarse se convierte en oval y sobresale de la pelvis en la línea media hacia el ombligo, debajo de la pared abdominal anterior. La pared de la vejiga contiene una capa de músculo liso, el músculo detrusor, que se contrae bajo control parasimpático y permite la emisión de orina a través de la uretra (micción). El deseo consciente de orinar aparece cuando la vejiga contiene alrededor de 250-350 ml de orina. La uretra masculina llega desde la vejiga hasta el extremo del pene y tiene tres partes: prostática, membranosa y esponjosa (fig. 9.3). La uretra femenina es mucho más corta, con el meato externo situado anterior al orificio vaginal y detrás del clítoris (fig. 10.20). Dos anillos musculares actúan como válvulas (esfínteres) y controlan la micción:

- El esfínter interno se encuentra en el cuello vesical y su funcionamiento es involuntario.
- El esfínter externo rodea a la uretra membranosa y funciona bajo control voluntario; está inervado por los nervios pudendos (S2-4).

www.medilibros.com

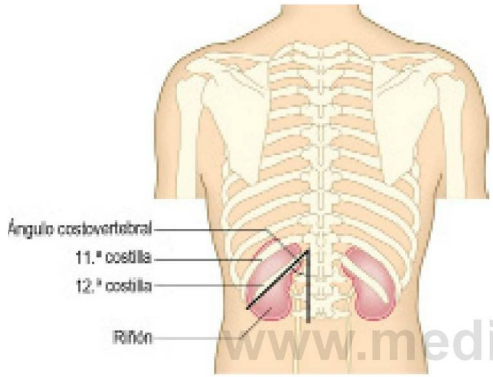

Fig. 9.1 Anatomía superficial de los riñones vistos desde atrás.

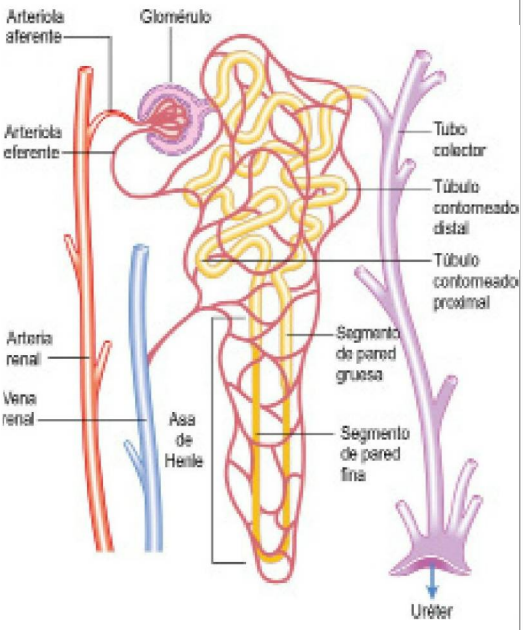

Fig. 9.2 Nefrona aislada.

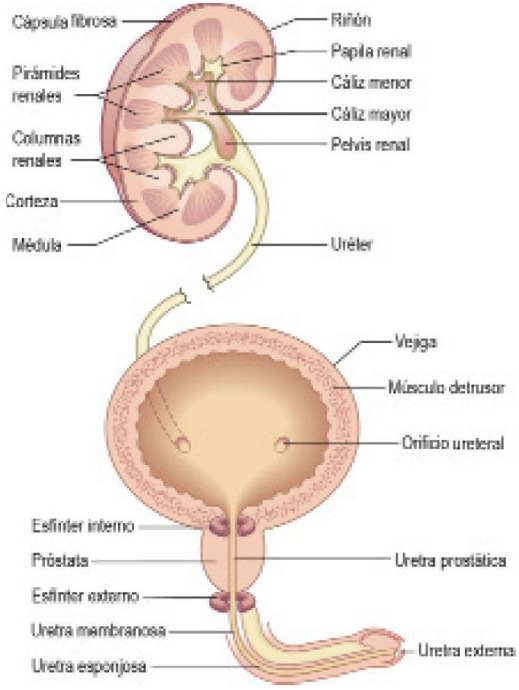

Fig. 9.3 Tracto urinario masculino.

© Elsevier. Fotocopiar sin autorización es un delito.

booksmedicos.org

SÍNTOMAS Y DEFINICIONES

La enfermedad renal grave puede ser asintomática o cursar con síntomas inespecíficos, como cansancio o disnea por insuficiencia renal o por la anemia asociada. La detección a menudo es casual tras realizar un análisis de sangre y orina. Interrogue sobre los síntomas siguientes, pero pida siempre análisis de sangre y de orina para evaluar la función renal.

Dolor

La mayoría de las nefropatías son indoloras. Sin embargo, el dolor puede proceder de la cápsula renal (dolor lumbar), del uréter (dolor ureteral) o de la vejiga/uretra.

El dolor en el ángulo renal (entre la 12.ª costilla y la columna) o el dolor lumbar son consecuencia del estiramiento de la cápsula o de la pelvis del riñón. Las causas posibles incluyen la infección, la inflamación o la obstrucción mecánica. El dolor lumbar constante, con alteración del estado general, fiebre, escalofríos y disuria, sugiere infección del tracto urinario superior y el riñón (pielonefritis aguda). El dolorimiento lumbar sordo crónico puede aparecer en la infección renal crónica y en la fibrosis por reflujo vesicoureteral, la enfermedad renal poliquística del adulto (ERPA) o la obstrucción crónica del tracto urinario. Sin embargo, la obstrucción crónica puede ser indolora. El dolor lumbar sordo también aparece en la litiasis renal y en algunas formas de glomerulonefritis, por ejemplo en la nefropatía IgA. Puede ser difícil diferenciar el dolor renal de procesos musculoesqueléticos, por ejemplo osteoartritis de la columna vertebral.

El cólico ureteral («renal») está causado por obstrucción aguda con distensión de la pelvis renal y el uréter por un cálculo, un coágulo sanguíneo o, excepcionalmente, una papila renal necrótica.

- Localización: unilateral, en el ángulo renal y en el área del flanco.
- Comienzo: súbito.
- Carácter: generalmente muy intenso y mantenido. La intensidad puede variar con carácter cíclico.
- Irradiación: puede irradiar a la fosa ilíaca, la ingle y los genitales, en especial al testículo.
- Características asociadas: el paciente se muestra inquieto, con náuseas y a menudo con vómitos.
- Cronología: puede durar durante varias horas o incluso días, una vez que la causa de la obstrucción alcanza la vejiga se suelen resolver los síntomas.
- Factores agravantes/aliviantes: es necesario administrar analgesia con fármacos antiinflamatorios no esteroideos (AINE) u opioides.
- Gravedad: variable, pero a menudo muy grave e incapacitante.
- Diagnóstico diferencial: se debe diferenciar de un cólico intestinal o biliar, apendicitis, torsión de un quiste ovárico o embarazo ectópico roto. Estudie la presencia de sangre en la orina, la hematuria (macroscópica o microscópica) es habitual, y su ausencia pone en duda el diagnóstico (cuadro 9.1).

En el síndrome de dolor lumbar-hematuria los pacientes refieren molestias lumbares crónicas unilaterales o bilaterales, con intensidad variable. En los casos habituales tienen hematuria microscópica y hematuria macroscópica episódica.

La disuria (dolor miccional) aparece durante o inmediatamente después de la emisión de orina; a menudo se describe como una sensación de «ardor» percibida en el meato uretral o la región suprapúbica.

EBE 9.1 Cólico renal

En un paciente con dolor agudo en el flanco, la hipersensibilidad lumbar junto con la hematuria microscópica sugieren con firmeza litiasis ureteral.

Eskelinen M, Ikonen J, Lipponen P. Usefulness of history-taking, physical examination and diagnostic scoring in acute renal colic. Eur Urol 1998;34:467-473.

La estranguria consiste en la emisión lenta y dolorosa de pequeños volúmenes de orina relacionada con contracciones vesicales involuntarias.

La polaquiuria consiste en el deseo de orinar con más frecuencia.

La causa más común de los síntomas mencionados es la infección y/o inflamación de la vejiga (cistitis). La prostatitis y la uretritis provocan síntomas similares. La prostatitis puede causar dolor perineal y rectal al mismo tiempo. El dolor localizado en el pene indica patología local, como estenosis inflamatoria, cálculo o, excepcionalmente, tumor.

El dolor del testículo y el epidídimo se puede percibir principalmente en la ingle y el abdomen inferior. La hipersensibilidad y la tumefacción del testículo pueden deberse a una orquiepididimitis aguda; en los adolescentes y los hombres jóvenes considere la posibilidad de torsión testicular y preste atención para diferenciar estos cuadros de una hernia inguinal estrangulada.

Síntomas miccionales

Los síntomas de las vías urinarias inferiores ocurren:

- Durante la fase de almacenamiento de la micción.
- Durante la fase de eliminación de la micción.
- Después de la micción.
- Con incontinencia.

Síntomas durante el almacenamiento

- La frecuencia (polaquiuria) consiste en la micción más frecuente sin aumento de la cantidad total de orina.
- La urgencia es la necesidad intensa y brusca de eliminar orina. La urgencia se debe a hiperactividad del músculo detrusor o a actividad anormal de los receptores de estiramiento de la vejiga (urgencia sensitiva). Puede cursar con incontinencia.
- El término nicturia designa la necesidad de levantarse más de dos veces durante la noche para orinar.

Los síntomas percibidos durante el almacenamiento se suelen asociar a problemas vesicales, prostáticos o uretrales, como infección del tracto urinario inferior, tumor, litiasis u obstrucción debida al aumento de tamaño prostático, o se deben a enfermedad neurológica.

Síntomas durante la fase de micción

Puede existir dificultad para iniciar el flujo de orina (disuria inicial). En los hombres de más de 40 años este síntoma de debe con frecuencia a obstrucción de la desembocadura vesical por agrandamiento prostático (cuadro 9.2). Valore el grado de afectación del estilo de vida por este síntoma mediante la puntuación internacional de síntomas prostáticos (IPSS) *(International Prostate Symptom Score)* (cuadro 9.3) En las mujeres sugiere obstrucción uretral por estenosis o asociada a prolapso genital (cuadros 9.4 y 9.5).

booksmedicos.org

9.2 Manifestaciones de la obstrucción de la desembocadura vesical debida a hiperplasia prostática

- Flujo lento
- Dificultad para iniciar la micción
- Vaciamiento incompleto (necesidad de orinar otra vez pocos minutos después de una micción)
- Goteo después de la micción
- Polaquiuria y nicturia (por vaciamiento vesical incompleto)
- Vejiga palpable

EBE 9.3 Puntuación internacional de síntomas prostáticos

El sistema de puntuación internacional de síntomas prostáticos (IPSS) valora de modo fiable la gravedad de los síntomas de la fase de micción en los varones mayores de 40 años.

Barry MJ, Fowler FJ, O'Leary MP y cols. The American Urological Association symptom index for benign prostatic hyperplasia. J Urol 1992;148:1549-1557.

9.4 Puntuación internacional de síntomas prostáticos (IPSS)

Síntoma	Nada	Menos de 1 de cada 5 veces	Menos de la mitad de las veces	Alrededor de la mitad de las veces	Más de la mitad de las veces	Casi siempre	Puntuación
Vaciamiento incompleto							
Durante el mes pasado, ¿cuántas veces ha tenido la sensación de no vaciar la vejiga completamente después de la micción?	0	1	2	3	4	5	
Frecuencia							
Durante el último mes, ¿cuántas veces ha tenido que orinar otra vez menos de 2 horas después de la micción anterior?	0	1	2	3	4	5	
Intermitencia							
Durante el último mes, ¿con qué frecuencia ha notado interrupción y reinicio de la micción?	0	1	2	3	4	5	
Urgencia							
Durante el último mes, ¿cuántas veces le ha resultado difícil posponer la micción?	0	1	2	3	4	5	
Chorro débil							
Durante el último mes, ¿con qué frecuencia ha notado usted un chorro de orina débil?	0	1	2	3	4	5	
Esfuerzo							
Durante el último mes, ¿con qué frecuencia ha tenido usted que empujar o hacer fuerza para iniciar la micción?	0	1	2	3	4	5	
Nicturia							
Durante el último mes, ¿cuántas veces ha sido habitual tener que levantarse por la noche para orinar desde el momento en el que se acostó hasta el momento de levantarse por la mañana?	0	1	2	3	4	5	
Calidad de vida debida a síntomas urinarios	Encantado	Satisfecho	Casi siempre satisfecho	Aproximadamente igual de satisfecho que de insatisfecho	Casi siempre insatisfecho	Infeliz	Terrible
Si usted tuviera que pasar el resto de la vida con la afección urinaria actual, ¿cómo se sentiría?	0	1	2	3	4	5	6

Puntuación IPSS total: 0-7, síntomas leves; 8-19, síntomas moderados; 20-35, síntomas intensos.
International Prostate Symptom Score © (I-PSS ©) Michael J Barry, 1992. Reservados todos los derechos.

www.medilibros.com

© Elsevier. Fotocopiar sin autorización es un delito.

booksmedicos.org

9.5 Evaluación de la función del tracto urinario inferior

Gráfica de frecuencia/volumen

- Úsela para vigilar los patrones de micción, incluida la nicturia y la ingesta de líquido
- El paciente recoge su orina, mide cada micción y la anota en la gráfica cronológicamente a lo largo de 3-5 días

Velocidad del flujo de orina

- El paciente orina en un receptáculo especial que mide la velocidad de emisión de orina
- Un flujo bajo no diferencia entre contractilidad deficiente del detrusor y obstrucción de la desembocadura vesical

Pruebas urodinámicas

- Pruebas invasivas que requieren inserción de catéteres vesicales y rectales para medir la presión vesical total y la presión abdominal y permitir el llenado de la vejiga
- Las pruebas de llenado determinan la actividad y la distensibilidad del detrusor
- Las presiones bajas del detrusor con flujo de orina bajo sugieren problemas en la función del detrusor
- Las presiones altas del detrusor con flujo bajo sugieren obstrucción de la desembocadura vesical

9.6 Causas de incontinencia urinaria

- Debilidad del suelo pélvico después del parto
- Cirugía pélvica o radioterapia
- Hiperactividad del detrusor
- Obstrucción de la desembocadura vesical
- Infección del tracto urinario
- Enfermedades cerebrales degenerativas e ictus
- Enfermedades neurológicas, por ejemplo esclerosis múltiple
- Daño de la médula espinal

Después de la micción

El goteo posmiccional y el vaciamiento incompleto son debidos a obstrucción del cuello vesical, pero si se asocian con síntomas de almacenamiento pueden indicar la existencia de alteraciones de la función del detrusor.

Incontinencia

La emisión involuntaria de orina puede aparecer con necesidad de orinar (incontinencia de urgencia), relacionada con un aumento de la presión intraabdominal (incontinencia de esfuerzo) o deberse a una combinación de ambas situaciones (incontinencia mixta) (cuadro 9.6). La incontinencia de urgencia aparece cuando el detrusor es hiperactivo. La incontinencia de esfuerzo ocurre en mujeres y se debe a debilidad del suelo pélvico, generalmente después del parto. La incontinencia continua indica una fístula entre la vejiga y la uretra o la vagina debida a complicaciones del parto, cirugía pélvica, radioterapia, tumor o traumatismo. Dichas fístulas constituyen un problema de salud pública importante en muchos países no desarrollados debido a los cuidados obstétricos inadecuados y a la elevada incidencia de partos con impactación. La enuresis es la incontinencia durante el sueño y es frecuente en la niñez. En los adultos indica obstrucción de la desembocadura vesical o alteraciones del mecanismo de despertar.

Alteraciones en el volumen y la composición de la orina

Los adultos sanos producen 2-3 l de orina al día, una cantidad equivalente a la ingesta de líquido menos las pérdidas insensibles a través de la piel y el tracto respiratorio (500-800 ml/día).

Poliuria

La poliuria es un volumen anormalmente grande de orina, la mayor parte de las veces por ingesta excesiva de líquidos. Casi nunca constituye una manifestación de enfermedad psiquiátrica (polidipsia psicógena). La poliuria también aparece cuando los riñones son incapaces de concentrar la orina. Las causas pueden ser extrarrenales, por ejemplo fármacos diuréticos, hiperglucemia con glucosuria, que causa una diuresis osmótica, falta de arginina vasopresina (AVP) procedente de la hipófisis en la diabetes insípida craneal, o fallo de la secreción de aldosterona por las glándulas suprarrenales en la enfermedad de Addison. La poliuria de origen renal aparece cuando los túbulos de los riñones son incapaces de reabsorber agua apropiadamente en respuesta a la AVP. Esto se produce en la diabetes insípida nefrogénica, que se suele deber a mutación genética en el receptor de AVP tubular. También puede reflejar daño tubulointersticial crónico, nefropatía por reflujo y nefropatía por analgésicos y otros fármacos, entre ellos el litio.

Oliguria

La oliguria es una reducción del volumen de orina hasta <800 ml/día. Puede ser apropiada en el caso de una ingesta de líquidos muy baja, pero también puede indicar pérdida de función renal. El volumen mínimo de orina necesario para excretar la carga diaria de solutos varía con la dieta, la actividad física y la metabólica, pero es de al menos 400 ml/día. La insuficiencia renal aguda se suele asociar a oliguria, aunque el 20% de estos pacientes presenta insuficiencia renal aguda no oligúrica.

Anuria

La anuria es la ausencia total de la emisión de orina. Se debe descartar una obstrucción del tracto urinario, que puede ser inferior (cuando la obstrucción del cuello vesical o la uretra produce retención urinaria aguda) o superior; por ejemplo, un cálculo ureteral en un paciente con un solo riñón funcionante.

Neumaturia

La neumaturia o emisión de burbujas de gas en la orina es excepcional. Se puede asociar a fecaluria o micción de heces. Sugiere una fístula entre la vejiga y el colon por absceso diverticular, cáncer o enfermedad de Crohn.

Hematuria

La hematuria consiste en la presencia de hematíes en la orina procedentes de los riñones o del tracto urinario. Puede ser macroscópica (apreciable a simple vista) o microscópica (detectada en el análisis de orina). La hematuria microscópica es una manifestación de la enfermedad renal o del tracto urinario, en especial si se asocia a proteinuria, hipertensión, creatinina sérica elevada o disminución de la tasa de filtración glomerular estimada. La hematuria macroscópica puede deberse a una infección del tracto urinario, en cuyo caso se presenta con síntomas asociados, pero los casos indoloros requieren investigación mediante cistoscopia y técnicas de imagen del tracto urinario superior, ya que pueden deberse a cáncer de riñón, vejiga o

www.medilibros.com
booksmedicos.org

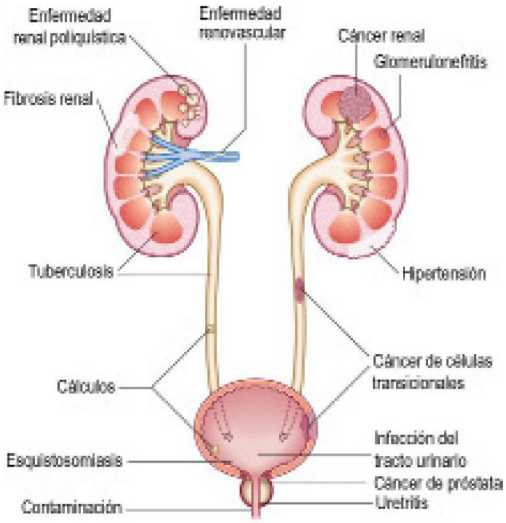

Fig. 9.4 Causas principales de hematuria.

9.7 Alteraciones del color de la orina

Naranja-pardo

- Bilirrubina conjugada
- Ruibarbo, sena
- Orina normal concentrada, por ejemplo ingesta muy baja de líquido
- Fármacos: sulfasalazina

Rojo-pardo

- Sangre, mioglobina, hemoglobina libre, porfirinas
- Remolacha, zarzamora
- Fármacos: rifampicina, rifabutina, clofazimina, entacapona

Pardo-negro

- Bilirrubina conjugada
- Fármacos: L-dopa, metronidazol, nitrofurantoína, cloroquina, primaquina
- Ácido homogentísico (en alcaptonuria u ocronosis)

Azul-verde

9.8 Causas de hematuria

Indolora

- Glomerulonefritis
- Tumores de riñón, uréter, vejiga o próstata*
- Tuberculosis*
- Esquistosomiasis*
- Nefroesclerosis hipertensiva
- Nefritis intersticial (a menos que sea muy aguda/intensa)
- Necrosis tubular aguda
- Isquemia renal (enfermedad renovascular)
- Carrera de larga distancia u otro ejercicio intenso
- Trastornos de la coagulación, terapia anticoagulante

Dolorosa

- Infección del tracto urinario
- Cálculos renales con obstrucción
- Síndrome de dolor lumbar-hematuria

Con o sin dolor

- Infección del tracto urinario
- Nefropatía por reflujo y fibrosis renal
- Enfermedad renal poliquística del adulto
- Cálculos renales sin obstrucción

*Indolora siempre que no exista obstrucción aguda del tracto urinario.

9.9 Causas de proteinuria

Enfermedad renal

- Glomerulonefritis
- Diabetes mellitus
- Amiloidosis
- Lupus eritematoso sistémico
- Fármacos, por ejemplo oro, penicilamina
- Neoplasia maligna, por ejemplo mieloma
- Infección

Enfermedad no renal

- Fiebre
- Ejercicio intenso
- Hipertensión grave
- Quemaduras
- Insuficiencia cardíaca
- Proteinuria ortostática*

*Aparece cuando el paciente está de pie pero no tendido; en la muestra de orina de primera hora de la mañana no se encontrará proteinuria.

9.10 Causas de proteinuria transitoria

- Exposición al frío
- Ejercicio vigoroso
- Enfermedad febril
- Cirugía abdominal
- Insuficiencia cardíaca

próstata. Realice pruebas complementarias en todos los pacientes de más de 40 años con hematuria (macroscópica o microscópica), ya que la incidencia de estas enfermedades aumenta con la edad.

Hay que distinguir entre hematuria y contaminación de la orina por sangre procedente del tracto genital femenino durante la menstruación. La hemoglobina libre en orina debida a hemólisis, la mioglobina en la rabdomiólisis y otras alteraciones del color de la orina pueden imitar la hematuria (cuadro 9.7), pero puede diferenciarse mediante análisis y microscopia de la orina (fig. 9.4 y cuadro 9.8).

Proteinuria

La proteinuria consiste en el exceso de proteínas en la orina e indica la existencia de una enfermedad renal (cuadros 9.9 y 9.10). Suele ser asintomática y se detecta en un análisis de orina. La albúmina (del plasma) es el principal componente, aunque en ciertas enfermedades, por ejemplo el mieloma, la leucemia linfática crónica o la amiloidosis, pueden predominar las cadenas ligeras de inmunoglobulinas y globulinas (proteína de Bence Jones). Sospeche estas enfermedades si la prueba de la tira reactiva es negativa pero otras pruebas indican proteinuria, ya que los reactivos de la tira son específicos para la albúmina.

La proteinuria de hasta 2 g/24 horas es inespecífica. Las cifras superiores indican una alteración glomerular, la mayoría de las veces glomerulonefritis o nefropatía diabética. Las técnicas de radioinmunoanálisis permiten detectar tasas de excreción de albúmina tan bajas como de 30 mg/día. La microalbuminuria (30-300 mg/día) aparece en las

© Elsevier. Fotocopiar sin autorización es un delito.

www.medilibros.com

booksmedicos.org

fases iniciales de la nefropatía diabética y es un factor de riesgo de infarto de miocardio, accidente cerebrovascular y tromboembolismo venoso.

La proteinuria se puede encontrar en pacientes sanos con enfermedades febriles. La proteinuria ortostática es la proteinuria <1 g/l que desaparece en posición de decúbito, se encuentra a veces en individuos jóvenes sanos, en los que la proteína no se detecta en la orina de la primera micción de la mañana después de haber dormido tumbado toda la noche, pero está presente a lo largo del día.

La proteinuria intensa puede dar lugar a una orina espumosa. Si la concentración de albúmina plasmática disminuye lo suficiente para reducir la presión oncótica del plasma, el paciente desarrolla edemas generalizados (síndrome nefrótico).

El prurito (picor) es un síntoma destacado de la enfermedad renal crónica (ERC) avanzada (ERC en estadio 4-5).

HISTORIA CLÍNICA

Enfermedad actual

Pregunte por las razones por las que el paciente solicita atención médica y a continuación pregunte por los síntomas clave expuestos anteriormente, incluyendo el dolor, los síntomas relacionados con la micción y cualquier cambio en el volumen o el aspecto de la orina (cuadro 9.11).

Otros síntomas comprenden cansancio, disnea, pérdida de apetito, trastornos del sueño, inquietud de las piernas en particular durante la noche, contracciones musculares debidas a hipocalcemia y, en la insuficiencia renal avanzada, vómitos, diarrea, confusión y conciencia alterada.

El retraso del crecimiento es común en los niños con ERC.

Antecedentes

Interrogue sobre cualquier historia previa de enfermedad del sistema renal.

Pregunte también acerca de:

- Hipertensión (que puede ser causa o consecuencia de la enfermedad renal).
- Diabetes mellitus (asociada a nefropatía diabética y a enfermedad renovascular).
- Enfermedad vascular en otros sitios (que aumenta la probabilidad de enfermedad renovascular).
- Antecedentes de cálculos o cirugía del tracto urinario.
- Infecciones recurrentes (en particular infecciones urinarias, asociadas a fibrosis renal, e infecciones del tracto respiratorio superior, que pueden asociarse a glomerulonefritis y/o vasculitis).
- Anemia (que puede deberse a ERC).

9.11 Incontinencia urinaria: puntos que cumplimentar en la historia clínica

- Edad de comienzo y frecuencia de la incontinencia
- Aparición durante el sueño (enuresis)
- Cualquier otro síntoma urinario
- Factores desencadenantes, por ejemplo tos, estornudo, ejercicio
- Antecedentes médicos, obstétricos y quirúrgicos
- Número de compresas utilizadas. ¿Están húmedas, mojadas o empapadas?
- Impacto sobre la vida diaria

Historia de fármacos

La insuficiencia renal afecta al metabolismo y la farmacocinética de los fármacos, y a su vez los fármacos pueden afectar a la función renal.

Obtenga una historia de fármacos completa, prestando especial atención a los fármacos que se acumulan en la insuficiencia renal, como la digoxina, el litio, los aminoglucósidos, los opioides y los betabloqueantes hidrosolubles, por ejemplo el atenolol. Los fármacos capaces de afectar la función renal comprenden inhibidores de la enzima convertidora de la angiotensina, antagonistas del receptor de la angiotensina y AINE. Esos fármacos no afectan a la función de los riñones normales, pero reducen aún más el filtrado glomerular cuando los riñones están subperfundidos. Interrogue sobre AINE de venta sin receta, que pueden reducir de forma intensa la función renal en el contexto de infección sistémica o en la hipovolemia. Los aminoglucósidos, la anfotericina, el litio, la ciclosporina, el tacrolimús y, en caso de sobredosis, el paracetamol son tóxicos para los riñones normales. Algunos fármacos causan insuficiencia renal indirectamente; por ejemplo, la cocaína y el éxtasis pueden causar rabdomiólisis y mioglobinuria, que provocan insuficiencia renal aguda.

Antecedentes familiares

Los procesos hereditarios más comunes son la ERPA (autosómica dominante) y el síndrome de Alport (dominante ligado al cromosoma X) (cuadro 9.12). La ERPA se asocia a hemorragia subaracnoidea por aneurismas intracraneales saculares. El síndrome de Alport se asocia a sordera neurosensorial para los tonos altos. Algunos pacientes con diabetes mellitus tipo 1 presentan un aumento de la susceptibilidad genética a la nefropatía diabética, lo que puede identificarse a través de los antecedentes familiares.

Antecedentes sociales

Evalúe los sentimientos, las ideas, las preocupaciones y las expectativas del paciente. La enfermedad renal terminal con necesidad de diálisis y/o trasplante tiene implicaciones importantes para el estilo de vida, la vida profesional y las relaciones. De modo similar, la incontinencia representa un problema importante en la vida diaria.

El tabaco es un factor de riesgo para la enfermedad vascular renal ateromatosa, para la nefropatía en los pacientes diabéticos y para los cánceres uroteliales. El consumo excesivo de alcohol se asocia a daño renal hipertensivo y a un aumento de la incidencia de nefropatía IgA.

Recoja una historia dietética en los pacientes con cálculos renales: ingesta de agua, calcio, por ejemplo leche y productos lácteos, y oxalato, por ejemplo chocolate, ruibarbo, espinacas y soja. Evalúe la ingesta dietética de proteínas en pacientes con ERC para asegurarse de que no es excesiva. Interrogue sobre la ingesta de sal (sodio) a los pacientes con hipertensión y ERC.

Algunos trastornos renales se encuentran en grupos étnicos particulares: por ejemplo, la nefropatía de los Balcanes (nefritis intersticial y tumores del tracto urinario, probablemente causados por toxinas micóticas en los cereales), el lupus eritematoso sistémico (LES) con nefritis en Extremo Oriente y la hipertensión grave o la diabetes mellitus con insuficiencia renal en pacientes de origen africano.

booksmedicos.org

9.12 Algunos procesos hereditarios y congénitos que afectan a los riñones y el tracto urinario

Nombre	Manifestaciones principales	Alteraciones asociadas frecuentemente	Forma más común de herencia
Enfermedad renal poliquística del adulto	Agrandamiento renal bilateral, a veces masivo, con superficie nodular	Quistes hepáticos Aneurismas intracraneales saculares Alteraciones valvulares mitrales o aórticas	Dominante autosómica
Síndrome de Alport	Hematuria, proteinuria, insuficiencia renal	Sordera neurosensorial Alteraciones del cristalino y la retina	Dominante ligada al cromosoma X
Riñón con médula en esponja	Dilatación tubular; cálculos renales	Otras alteraciones congénitas, por ejemplo hemihipertrofia, alteraciones de las válvulas cardíacas, síndrome de Marfan	Congénita, rara vez familiar
Síndrome uña-rótula	Proteinuria Insuficiencia renal (30%)	Displasia ungueal, displasia o aplasia de la rótula	Dominante autosómica
Cistinosis	Disfunción tubular; insuficiencia renal	Raquitismo, retraso del crecimiento, despigmentación retiniana y afección visual	Recesiva autosómica
Complejo de esclerosis tuberosa	Quistes renales Angiolipomas renales	Convulsiones, retraso mental, angiofibromas faciales, lesiones retinianas	Dominante autosómica
Síndrome del vientre de ciruela	Vejiga y tracto urinario dilatados; infección urinaria e insuficiencia renal	Ausencia de musculatura en la pared abdominal	Mutación esporádica

9.13 Cálculos renales: factores predisponentes

Ambientales y dietéticos

- Volumen de orina bajo: temperatura ambiente elevada, ingesta baja de líquido
- Dieta: ingesta elevada de proteínas y de sodio, baja de calcio
- Excreción elevada de sodio
- Excreción alta de oxalato
- Excreción alta de urato
- Excreción baja de citrato

Otros procesos médicos

- Hipercalcemia de cualquier causa
- Enfermedad o resección del íleon (produce aumento de la absorción y la excreción urinaria de oxalato)
- Acidosis tubular renal tipo I (distal), por ejemplo en el síndrome de Sjögren

Procesos congénitos y hereditarios

- Hipercalciuria familiar
- Riñón con médula esponjosa
- Cistinuria
- Acidosis tubular renal tipo I (distal)
- Hiperoxaluria primaria

Historia laboral

La vida y el trabajo en condiciones de calor con orina más concentrada pueden aumentar los cálculos renales (cuadro 9.13). La exposición a disolventes orgánicos puede causar glomerulonefritis. Las personas que trabajan con colorantes de anilina y con caucho sufren un aumento de la incidencia de cáncer urotelial. La exposición prolongada al plomo y el cadmio puede causar daño renal.

EXPLORACIÓN FÍSICA

La exploración física puede ser normal, incluso en presencia de enfermedad renal significativa.

Secuencia de la exploración

Evalúe el aspecto general y el nivel de consciencia del paciente. ¿Tiene buen aspecto o parece enfermo?

- Busque cansancio, palidez, disnea, coloración urémica, aspecto cushingoide e hirsutismo.
- Mida la temperatura.
- Examine los ojos para palidez conjuntival de anemia y queratopatía en banda, o calcificación límbica en la periferia de la córnea.
- Tome nota de cualquier hematoma o excoriación.
- Examine las manos para alteraciones ungueales.
- Pida al paciente que mantenga los brazos y las manos totalmente extendidos. Busque temblor aleteante (asterixis) que puede aparecer al cabo de pocos segundos (fig. 7.10).
- Huela el aliento del paciente para fetor urémico.
- Evalúe la hidratación observando la turgencia cutánea, el tono de los globos oculares, la presión venosa yugular (PVY) y la presencia de edema.

Hallazgos anormales

La ERC puede causar coloración amarillo-limón de la piel (coloración urémica; fig. 9.5) y hematomas y excoriaciones secundarios al prurito (fig. 9.6). Estos pacientes con frecuencia están anémicos y su aliento tiene un olor similar al de la orina (fetor urémico). Los cambios ungueales incluyen coloración pardusca del lecho ungueal distal (fig. 9.7), leuconiquia (uñas blancas), uñas de Muehrcke (coiloniquia estriada; coloración pálida en forma de bandas) y líneas de Beau (surcos o pliegues transversales en la placa ungueal) en la hipoalbuminemia crónica (fig. 4.15C).

En la insuficiencia renal terminal no tratada pueden existir alteración de la consciencia y asterixis.

Puede haber fístulas arteriovenosas (AV) creadas quirúrgicamente en la muñeca o el codo con el fin de obtener acceso vascular para la hemodiálisis.

© Elsevier. Fotocopiar sin autorización es un delito.

booksmedicos.org

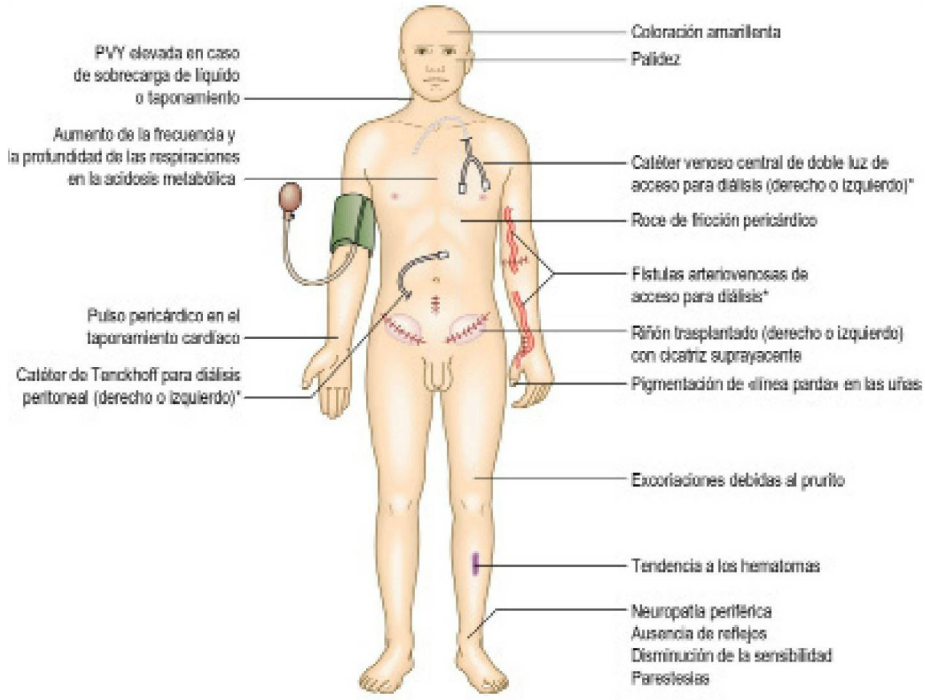

Fig. 9.5 **Signos físicos en la enfermedad renal crónica.** *Características de la terapia de sustitución renal. PVY, presión venosa yugular.

www.medilibros.com

Fig. 9.6 **Prurito/excoriación en la enfermedad renal crónica.**

El tratamiento farmacológico puede causar alteraciones: por ejemplo, rasgos cushingoides por esteroides, hirsutismo e hipertrofia gingival por ciclosporina, y verrugas y cánceres cutáneos relacionados con la inmunosupresión en los pacientes sometidos a trasplante renal.

Fig. 9.7 **Bandas pardas en las uñas.**

Exploración abdominal

Secuencia de la exploración

Pida al paciente que se tienda con la cabeza sobre una almohada y los brazos a los lados del cuerpo para relajar los músculos abdominales. Descubra el abdomen totalmente.

Inspección

- Busque distensión (por riñones agrandados en la enfermedad renal poliquística, o a veces en la uropatía obstructiva), así como en la región suprapúbica para descartar distensión vesical.
- Busque cicatrices lumbares por cirugía del tracto renal y en las fosas ilíacas por cirugía de trasplante. Puede existir un catéter de diálisis peritoneal o cicatrices pequeñas en la línea media y el hipocondrio.

booksmedicos.org

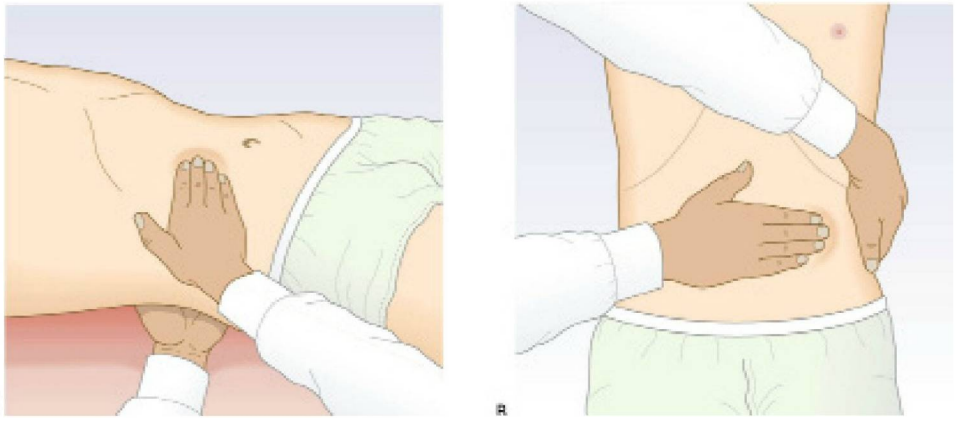

Fig. 9.8 **Palpación del riñón. (A)** Riñón derecho. **(B)** Riñón izquierdo.

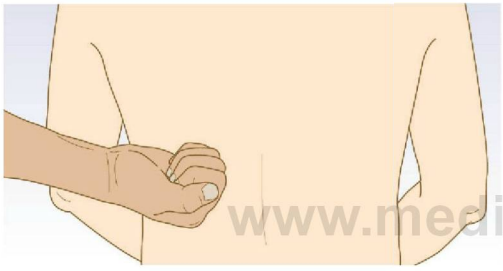

Fig. 9.9 **Evaluación de la hipersensibilidad sobre los ángulos renales.**

www.medilibros.com

Palpación

- Use los dedos de la mano derecha. Comience en el cuadrante inferior derecho y palpe cada zona de modo sistemático (fig. 8.3).
- Para detectar grados menores de agrandamiento renal, coloque la mano izquierda detrás de la espalda del paciente debajo de las costillas inferiores y la mano derecha en la parte anterior sobre el cuadrante superior justo lateral al músculo recto (fig. 9.8).
- Con un movimiento firme pero suave, intente juntar las manos mientras el paciente exhala. Pida al paciente que respire profundamente; intente palpar el polo inferior del riñón conforme se mueve hacia abajo entre sus manos. Si lo consigue, empuje suavemente el riñón hacia atrás y adelante entre las dos manos para comprobar la movilidad. Ese movimiento se conoce como peloteo y confirma que la estructura es realmente el riñón.
- Si el riñón es palpable, evalúe el tamaño, la superficie y la consistencia.
- Pida al paciente que se incorpore y que se siente. Palpe el ángulo renal (entre la columna y la 12.ª costilla posteriormente) con firmeza pero con suavidad. Si eso no causa molestias al paciente, golpee con firmeza (pero con fuerza sólo moderada) en el ángulo renal una vez con la superficie cubital del puño cerrado, después de avisar al paciente lo que cabe esperar (fig. 9.9), y fíjese si aparece alguna molestia.

Percusión

La percusión de los riñones es inútil.

- Percuta para detectar la vejiga sobre una zona resonante en el abdomen superior en la línea media y después hacia abajo hasta la sínfisis del pubis. El cambio a percusión mate indica el borde superior de la vejiga.

Auscultación

- Ausculte para detectar soplos originados en las arterias renales. Escuche cuidadosamente sobre ambas zonas lumbares posteriores y en el epigastrio, utilizando el diafragma del estetoscopio. Los soplos de las arterias renales no se pueden distinguir de los de los vasos adyacentes, por ejemplo las arterias mesentéricas, pero cualquier soplo abdominal, la disminución o ausencia de los pulsos arteriales femorales y los soplos de esas arterias aumentan la probabilidad de enfermedad arterial renal ateromatosa coexistente.
- Busque ascitis, que se puede encontrar en el síndrome nefrótico o en pacientes sometidos a diálisis peritoneal.
- En los hombres examine los genitales externos y realice un tacto rectal para evaluar la próstata en busca de lesiones benignas o malignas.
- En las mujeres realice una exploración vaginal para excluir una enfermedad maligna pélvica y para valorar el prolapso y la integridad del suelo pélvico.

Hallazgos anormales

Los riñones suelen ser móviles y descienden hasta 3 cm con la inspiración. Generalmente es más fácil palpar el riñón derecho, que ocupa una posición más baja que el izquierdo. Los grados menores de agrandamiento renal son difíciles de evaluar. En los sujetos muy delgados puede ser palpable el polo inferior de un riñón derecho normal, mientras que en los sujetos obesos tal vez sea imposible palpar ni los riñones muy agrandados. Cuando existe agrandamiento acusado del hígado puede ser difícil diferenciarlo del riñón derecho, en especial si la ERPA se asocia a enfermedad quística del hígado.

El agrandamiento de un riñón se puede deber a hipertrofia compensadora por agenesia, hipoplasia, atrofia o extirpación quirúrgica del otro riñón. También puede ser

© Elsevier. Fotocopiar sin autorización es un delito.

booksmedicos.org

EBE 9.14 Estenosis de la arteria renal

La auscultación de un soplo abdominal (especialmente si es sistólico y diastólico) en un paciente con hipertensión arterial grave o de difícil control es un indicador sólido de estenosis de la arteria renal.

Krijnen P, van Jaarsveld BC, Steyerberg EW y cols. A clinical prediction rule for renal artery stenosis. Ann Intern Med 1998;129:705-711.

consecuencia de un tumor renal o de hidronefrosis. El agrandamiento de ambos riñones aparece en la ERPA, la amiloidosis y la glomerulonefritis aguda. El riñón trasplantado es palpable como una masa lisa en una de las fosas ilíacas con una cicatriz suprayacente.

Los riñones poliquísticos tienen una superficie nodular irregular característica y su tamaño puede variar desde el agrandamiento moderado hasta llenar todo un lado del abdomen. Los riñones que contienen tumores suelen ser firmes e irregulares, y a veces están adheridos a las estructuras adyacentes. Los riñones agrandados obstruidos o hipertróficos tienen una superficie lisa. La hipersensibilidad renal se suele deber a pielonefritis aguda o a obstrucción urinaria aguda. La vejiga distendida se palpa como una masa firme lisa que se eleva desde la pelvis y desaparece después del cateterismo uretral (cuadro 9.14).

Exploración cardiovascular

Secuencia de la exploración

- Mida el pulso y la presión arterial (no utilice para la medición de la presión arterial el brazo con una fístula AV; fig. 9.10).
- Compruebe la PVY (fig. 6.19).
- Palpe el latido de la punta.
- Ausculte en busca de:
  - Soplo de «flujo» mesosistólico.
  - Tercero o cuarto tono cardíaco.
  - Roce de fricción pericárdico.
- Busque edema con fóvea en los tobillos, el sacro y el dorso de los muslos de los pacientes en decúbito (fig. 9.11).

www.freemedilibros.com

Hallazgos anormales

La presión arterial con frecuencia está elevada en la enfermedad renal, pero puede ser baja con caída postural en los pacientes con enfermedad tubulointersticial que pierden sodio y agua de forma inapropiada a causa del trastorno de la reabsorción tubular. El pulso paradójico puede existir en el taponamiento pericárdico debido a pericarditis urémica, junto a elevación de la PVY e hipotensión arterial. En el síndrome nefrótico, aunque existe edema, la PVY no suele estar elevada y no existen sonidos cardíacos añadidos, ya que el volumen intravascular se conserva normal o está reducido.

El latido de la punta cardíaca puede estar desplazado en la sobrecarga de líquido y la insuficiencia cardíaca, o ser agitado en los pacientes con hipertrofia ventricular izquierda secundaria a hipertensión. Los soplos de «flujo» son comunes en los pacientes con anemia «renal», sobre todo si hay un aumento del gasto cardíaco a causa de una fístula AV. En la sobrecarga de líquido y/o la insuficiencia cardíaca aparecen sonidos cardíacos añadidos y puede haber un roce de fricción pericárdico debido a pericarditis urémica.

El edema periférico por lo general indica retención de líquido y aumento del volumen de líquido extracelular.

Fig. 9.10 Fístula arteriovenosa; se aprecian los puntos de canulación con aguja para hemodiálisis.

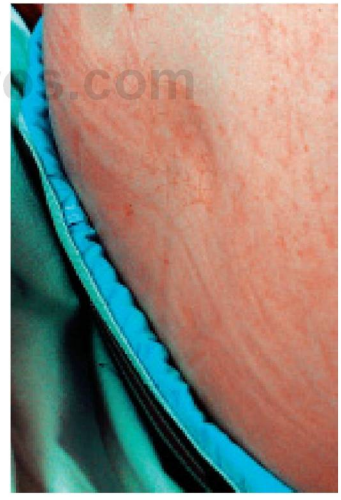

Fig. 9.11 Edema del sacro con fóvea.

Como excepción cabe mencionar la hipoalbuminemia (disminuye la presión oncótica capilar) y el uso de fármacos vasodilatadores, por ejemplo bloqueantes de los canales de calcio (aumentan la presión hidrostática capilar).

Exploración respiratoria

- Mida la frecuencia respiratoria.
- Percuta el tórax para detectar derrames pleurales.
- Ausculte en busca de estertores basales bilaterales, que sugieren sobrecarga de líquido o insuficiencia cardíaca.

booksmedicos.org

Hallazgos anormales

En la ERC la compensación respiratoria de la acidosis metabólica asociada conduce al aumento de la frecuencia respiratoria y de la profundidad de las respiraciones (respiración de Kussmaul). Pueden existir derrames pleurales debido a sobrecarga de líquido o hipoalbuminemia.

Exploración del sistema nervioso

- Evalúe el grado de consciencia (cuadro 19.14).
- Explore la sensibilidad y los reflejos tendinosos.
- Examine el fondo de ojo.

Hallazgos anormales

En la ERC muy avanzada puede existir alteración del nivel de conciencia o incluso coma, así como neuropatía periférica. Se observan infartos de retina en la vasculitis grave o el LES, y la retinopatía es un hallazgo importante en la diabetes mellitus y la hipertensión arterial.

VISIÓN GENERAL

Los análisis de sangre y de orina, así como las pruebas de imagen apropiadas, resultan fundamentales para el diagnóstico de la enfermedad renal. Aunque algunas enfermedades renales son primarias, por ejemplo muchos tipos de glomerulonefritis, otras son secundarias a enfermedades sistémicas, por ejemplo diabetes, enfermedades autoinmunitarias y vasculitis sistémicas, reacciones adversas medicamentosas, neoplasias malignas como el linfoma e infecciones como la septicemia.

www.medilibros.com

PRUEBAS COMPLEMENTARIAS

Análisis de orina

Examine la orina de todos los pacientes (cuadros 9.15 y 9.16). Las alteraciones de la orina pueden reflejar:

- Concentraciones anormalmente elevadas de una sustancia en la sangre que superan la capacidad de reabsorción tubular normal, por ejemplo glucosa, cetonas, bilirrubina conjugada y urobilinógeno (fig. 9.12).
- Alteración de la función renal, por ejemplo proteinuria, incapacidad de concentrar la orina.
- Contenido anormal, por ejemplo entrada de sangre en cualquier punto desde el riñón hasta la uretra.

La orina reciente normal es clara pero de color variable. Los fosfatos y los uratos pueden precipitar en la orina para formar un poso y darle un aspecto turbio. La orina reciente turbia se suele deber a la presencia de leucocitos (piuria), muchas veces con bacterias. Un olor a pescado inusualmente intenso sugiere infección urinaria. Algunos alimentos, por ejemplo los espárragos, confieren un olor característico a la orina (cuadro 9.17).

Otras pruebas complementarias

Mida el volumen de orina en 24 horas para confirmar la oliguria o la poliuria. En los pacientes con enfermedad crítica, el flujo horario de orina es un buen indicador dinámico de la perfusión de los órganos (cuadro 9.4; cuadros 9.18 y 9.19).

9.15 Usos del análisis de orina

Uso	Indicación	De valor en:
Detección selectiva	Aleatoria	Diabetes mellitus Bacteriuria asintomática
	Selectiva	Cuidado prenatal Pacientes hipertensos
Diagnóstico	Enfermedad renal primaria Enfermedad renal secundaria Trastornos no renales	Glomerulonefritis Endocarditis bacteriana Diabetes mellitus
Vigilancia	Progresión de la enfermedad	Nefropatía diabética
	Toxicidad por fármacos	Terapia con oro
	Cumplimiento en la toma de los fármacos	Terapia con rifampicina
	Uso de drogas ilegales	Opioides, benzodiazepinas

9.16 Análisis de orina con tira reactiva*

Prueba	Comentario
Densidad	Refleja la concentración de solutos de la orina. Varía entre 1,002 y 1,035; ↑ cuando los riñones reabsorben agua de forma activa, por ejemplo depleción de líquido o insuficiencia renal por ↓ perfusión. Los valores anormalmente bajos indican falta de concentración de la orina
pH	Normalmente 4,5-8,0. En la acidosis tubular renal el pH no cae nunca a <5,3 a pesar de la acidemia
Glucosa	Los riñones normales pueden excretar pequeñas cantidades
Cetonas	La prueba es específica para acetoacetato y no detecta otras cetonas, por ejemplo β-OH butirato, acetona. Se encuentra cetonuria en la cetoacidosis diabética, el ayuno, el consumo de alcohol y las dietas muy pobres en hidratos de carbono
Proteína	Lecturas > «indicios» (300 mg/l) indican proteinuria significativa. La proteinuria >2 g/día sugiere enfermedad glomerular
Sangre	La prueba no diferencia entre hemoglobina y mioglobina. Si se sospecha rabdomiólisis se mide la mioglobina con prueba específica de laboratorio
Bilirrubina y urobilinógeno	La bilirrubina suele ser negativa. El urobilinógeno puede llegar a 33 μmol/l en el individuo sano. Las alteraciones de la bilirrubina y el urobilinógeno requieren investigación para posible hemólisis o enfermedad hepatobiliar
Esterasa leucocitaria	Indica la presencia de leucocitos en la orina. Se observa en la infección o inflamación del tracto urinario, la enfermedad litiásica y los cánceres uroteliales
Nitritos	La mayoría de las bacterias gramnegativas convierten el nitrato urinario en nitrito. Un resultado positivo indica bacteriuria, pero un resultado negativo no excluye su presencia

*Use orina reciente (fig. 9.12).

© Elsevier. Fotocopiar sin autorización es un delito.

booksmedicos.org

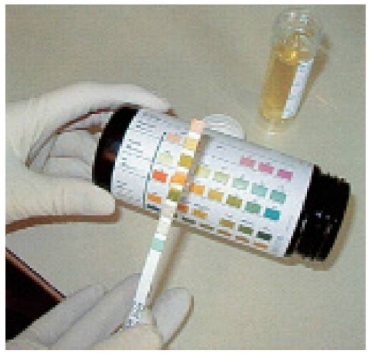

Fig. 9.12 Análisis de orina con tira reactiva.

EBE 9.17 Infección del tracto urinario en las mujeres

En una mujer con uno o más síntomas pertinentes (disuria, polaquiuria, hematuria, dolor lumbar), la probabilidad de una infección del tracto urinario (con cultivo positivo) es de alrededor del 50%. La probabilidad aumenta a aproximadamente el 80% con un resultado positivo para nitritos y leucocito esterasa en el análisis de orina con tira reactiva.

Bent S, Nallamothu BK, Simel DL y cols. Does this woman have an acute uncomplicated urinary tract infection? En: Simel D, Rinne D (eds.) The rational clinical examination. New York: JAMA and Archives Journals/ McGraw-Hill Professional, 2008, págs. 675-685.

9.18 Pruebas complementarias bioquímicas y serológicas

Prueba	Indicación/comentario
Urea/creatinina en plasma	Las concentraciones generalmente ↑ cuando la TFG ↓, pero los valores son afectados por la dieta y la masa muscular y no miden la función renal con exactitud
Aclaramiento de creatinina	Proporciona una buena medición de la TFG, pero requiere recogida de orina de 24 horas y una muestra de sangre
Tasa de filtración glomerular estimada (TFGE)	Calcule la TFGE con una ecuación La TFGE normal es ~100 ml/min/1,73 m^2 La enfermedad renal crónica (ERC) se clasifica en función de la TFGE del siguiente modo:

Etapa	Descripción	TFG ml/min/1,73 m^2
ERC1	Daño renal con TFG normal o ↑	≥90
ERC2	Daño renal con TFG ligeramente ↓	60-89
ERC3	TFG moderadamente ↓	30-59
ERC4	TFG gravemente ↓	15-29
ERC5	Enfermedad renal terminal (con necesidad de diálisis)	<15

Electrólitos plasmáticos	↑ Potasio (↓ excreción) en la insuficiencia renal aguda y en la crónica avanzada ↓ Bicarbonato (↓ H^+ excreción) común en la insuficiencia renal aguda y crónica ↓ Calcio (trastorno de la activación renal de la vitamina D_3) y ↑ fosfato (↓ excreción) en la insuficiencia renal crónica ↑ Urato común en la insuficiencia renal crónica (pero rara vez asociada a gota)
Osmolaridad urinaria	La medición definitiva de la capacidad de concentración renal en la hiponatremia inexplicada. Si la osmolaridad plasmática es baja, la osmolaridad urinaria debe ser todavía menor (<150 mOsm/kg); en ausencia de hipovolemia, cualquier otro resultado es indicativo de síndrome de secreción inapropiada de hormona antidiurética (ADH) En los pacientes con poliuria inexplicada evalúe la capacidad de concentración de los riñones mediante la prueba de privación de líquido durante una noche. En los sujetos sanos la osmolaridad urinaria debe subir a >800 mOsm/kg; cualquier otro resultado sugiere falta de ADH o falta de respuesta tubular renal a la ADH
Fosfatasa alcalina y hormona paratiroidea	↑ En el hiperparatiroidismo secundario relacionado con ↓ de las concentraciones de calcio y ↑ de las de fosfato
Anticuerpos antinucleares y anticitoplasma de neutrófilo (ANCA)	El lupus eritematoso sistémico y la vasculitis pueden afectar al riñón

www.medilibros.com

booksmedicos.org

9.19 Estudios radiológicos y de biopsia

Prueba	Indicación/comentario
Radiografía simple de abdomen	Evalúa el contorno/tamaño de los riñones, cálculos (>90% son radiopacos), gas en el sistema colector urinario
Ecografía	Evalúa tamaño/forma/posición de los riñones; signos de obstrucción; quistes renales o lesiones sólidas; cálculos; flujo de orina ureteral; alteraciones macroscópicas de la vejiga, volumen residual posmiccional Se usa para guiar la biopsia renal
Ecografía Doppler de los vasos renales	Evalúa la enfermedad renovascular, trombosis venosa renal El índice de resistencia arterial puede indicar obstrucción
Urografía IV	Hematuria; cólico renal; masa renal; cálculos renales, ureterales o vesicales; quistes; tumores; hidronefrosis En muchos hospitales la UIV ha sido reemplazada por la TC y otras técnicas de imagen
Uro-TC	Enfermedad litiásica; masa renal; obstrucción ureteral; estadificación de tumor; masas tumorales o fibrosis renales retroperitoneales
Angiografía TC o RM	Hipertensión ± insuficiencia renal, estenosis arterial renal; angioplastia y/o endoprótesis
Gammagrafía isotópica	Fibrosis renal sospechada, por ejemplo nefropatía por reflujo; obstrucción Evaluación de la TFG en cada riñón; mide la captación y excreción renales de sustancias radiomarcadas
Biopsia renal	Se usa para diagnosticar la enfermedad renal parenquimatosa

© Elsevier. Fotocopiar sin autorización es un delito.

booksmedicos.org

Elaine Anderson
Colin Duncan
Jane Norman
Stephen Payne

Sistema reproductor 10

EXPLORACIÓN MAMARIA 212

Anatomía 212

Síntomas y definiciones 212
- Nódulo mamario 212
- Dolor mamario 213
- Cambios cutáneos 213
- Cambios del pezón 214
- Ginecomastia 214

Historia clínica 214
- Motivo de consulta 215

Exploración física 215

Pruebas complementarias 217

EXPLORACIÓN GINECOLÓGICA 218

Anatomía 218
- Útero 218
- Trompas de Falopio 218
- Ovarios 218
- Cérvix 218
- Vagina 218
- Genitales externos femeninos 218

Síntomas y definiciones 218
- Ciclo menstrual 218
- Sangrado uterino anormal 219
- Incontinencia urinaria 220
- Prolapso 220
- Dolor 220
- Secreción vaginal 220
- Masas pélvicas 221
- Dispareunia 221

Historia clínica 221
- Motivo de consulta 221
- Antecedentes personales 221
- Antecedentes farmacológicos 221
- Antecedentes familiares 221
- Antecedentes sociales 221
- Antecedentes sexuales 221

Exploración física 222
- Exploración general 222
- Exploración abdominal 222
- Exploración pélvica 222

Pruebas complementarias 226

EXPLORACIÓN OBSTÉTRICA 227

Anatomía 227

Síntomas y definiciones 227
- Último período menstrual 227
- Fecha estimada del parto (FEP) 227
- Paridad 227
- Gestación 227
- Situación 227
- Presentación 227
- Oligohidramnios y polihidramnios 227
- Aborto espontáneo 227
- Recién nacido vivo 228
- Muerto intrauterino 228
- Viabilidad 228
- Puerperio 228
- Línea negra 228
- Estrías gestacionales (gravidarum) 228
- Movimientos fetales 228
- Síntomas fisiológicos 228
- Sangrado en el embarazo 228
- Preeclampsia 228
- Prurito 228
- Disnea 228

Historia clínica 229
- Antecedentes personales 229
- Antecedentes farmacológicos 229
- Antecedentes familiares 229
- Antecedentes sociales 229
- Antecedentes laborales 229

Exploración física 230
- Exploraciones prenatales 230

Pruebas complementarias 232

EXPLORACIÓN DE LOS GENITALES MASCULINOS 232

Anatomía 232

Síntomas y definiciones 234
- Escroto 234
- Alteraciones del pene y de la uretra 234
- Alteraciones de la próstata 235

Historia clínica 235
- Motivo de consulta 235
- Antecedentes personales 235
- Antecedentes farmacológicos 235
- Antecedentes familiares 235
- Antecedentes sociales 235

Exploración física 236
- Piel 236
- Pene 236
- Escroto 236
- Próstata 237

Pruebas complementarias 238

www.edlibros.com

© 2014. Elsevier España, S.L. Reservados todos los derechos

booksmedicos.org

10 EXPLORACIÓN MAMARIA

ANATOMÍA

Las mamas son glándulas sudoríparas modificadas. Una piel pigmentada recubre la aréola y el pezón, que está constituido por tejido eréctil. Las aberturas de los conductos galactóforos se localizan en el ápex del pezón. El pezón se sitúa en el cuarto espacio intercostal, a la altura de la línea medioclavicular, pero puede desarrollarse tejido mamario/pezón accesorio en cualquier punto a lo largo de la línea mamaria (desde la axila hasta la ingle) (figs. 10.2 y 10.3). La mama adulta puede dividirse en pezón, aréola y cuatro cuadrantes, superior e inferior, externo e interno, con una prolongación axilar que se proyecta desde el cuadrante superior externo (fig. 10.4).

El tamaño y la forma de las mamas dependen de la edad, de factores hereditarios, de la maduración sexual, de la fase del ciclo menstrual, de la paridad, del embarazo, de la lactancia y del estado general de nutrición. La grasa y el estroma que rodea al tejido glandular determinan el tamaño de la mama, excepto durante la lactancia, cuando el engrosamiento es fundamentalmente glandular. La mama responde a las fluctuaciones en las concentraciones de estrógenos y de progesterona. La hinchazón y la sensibilidad dolorosa son más habituales en la fase premenstrual. Con la edad, la cantidad de tejido glandular disminuye y la grasa aumenta, de modo que las mamas pasan a ser más blandas y más péndulas. Las mamas lactantes están hinchadas y rellenas de leche, por lo que se exploran mejor después de la toma.

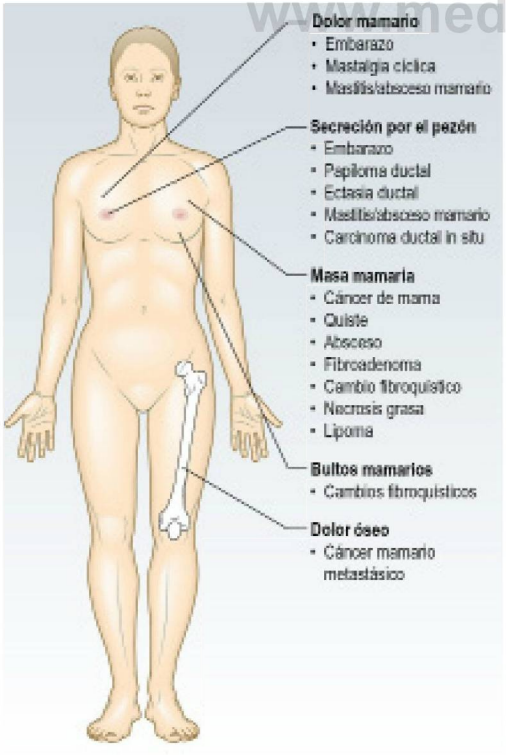

Fig. 10.1 Patologías mamarias.

SÍNTOMAS Y DEFINICIONES

Nódulo mamario

Cáncer de mama

Las neoplasias son masas sólidas con un contorno irregular. Aunque no siempre, suelen ser indoloras, firmes y duras, de consistencia distinta a la del tejido mamario circundante. El cáncer puede extenderse de manera directa hacia los tejidos circundantes como la piel y la fascia pectoral, o metastatizar en los ganglios linfáticos regionales o a través de la circulación sistémica. En Reino Unido esta neoplasia afecta a 1 de cada 9 mujeres. Su incidencia se incrementa con la edad, pero se debe considerar cualquier nódulo como potencialmente maligno, mientras no se pruebe lo con-

Fig. 10.2 Tejido mamario accesorio en la axila.

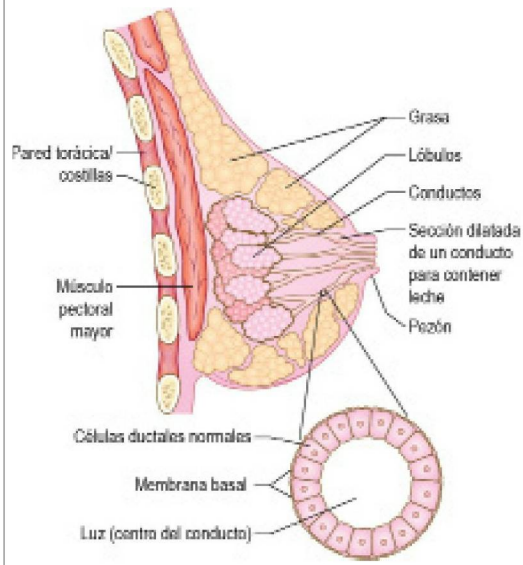

Fig. 10.3 Sección transversal de la mama de la mujer.

www.medilibros.com
booksmedicos.org

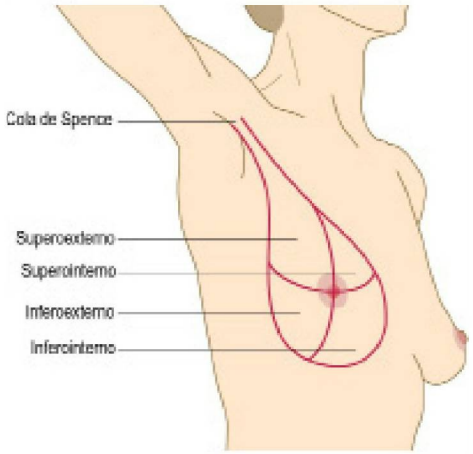

Fig. 10.4 Mama derecha adulta.

trario. El cáncer de mama masculino es excepcional y está estrechamente relacionado con factores genéticos.

Cambios fibroquísticos

Los cambios fibroquísticos suelen tener una textura elástica, suelen ser bilaterales y benignos y son más prominentes en la fase premenstrual, pero cualquier cambio focal nuevo en una mujer joven que persiste después de la menstruación debería ser investigado. Estos cambios y la nodularidad irregular de la mama son habituales, especialmente en el cuadrante superior externo en las mujeres jóvenes.

Fibroadenomas

Estos nódulos lisos, móviles, definidos y elásticos representan la segunda causa de masa mamaria más frecuente en las mujeres de menos de 35 años. Corresponden a sobrecrecimientos benignos de partes de los ductos de los lóbulos terminales.

Quistes mamarios

Se trata de sacos rellenos de líquido, con superficie lisa, que se presentan con mayor frecuencia en mujeres de entre 35 y 55 años. Son blandos y fluctuantes cuando la presión en el interior del saco es baja, pero si ésta es elevada pueden ser duros y dolorosos. Los quistes pueden presentarse en agrupaciones múltiples. La mayoría son benignos, pero cualquier quiste en el que el aspirado es hemático o en el que persiste una masa tras la aspiración del mismo, o recidiva tras la aspiración, debería ser investigado.

Abscesos mamarios

Existen de dos tipos:

- Abscesos lactacionales en mujeres que están lactando. Suelen ser periféricos.
- Abscesos no lactacionales, que se presentan como una extensión de una mastitis periductal. Se suelen encontrar debajo de la aréola y a menudo se asocian con inversión del pezón. Suelen presentarse en mujeres jóvenes fumadoras. Ocasionalmente, un absceso no lactacional puede vaciarse de manera espontánea a través de una fístula, habitualmente en el límite areolocutáneo (fig. 10.5).

Fig. 10.5 Fístula mamaria en el borde areolocutáneo.

Fig. 10.6 Retracción cutánea debida a una neoplasia subyacente.

www.mediLibros.com

10.1 Características de la mastalgia

Mastalgia cíclica
• Relacionada con el ciclo menstrual; suele empeorar en la segunda mitad del ciclo y aliviarse con la menstruación
Mastalgia acíclica
• Sin variación

Dolor mamario

En algún momento de su vida la mayoría de las mujeres presentan mastalgia cíclica (cuadro 10.1). El dolor en la pared torácica puede confundirse con dolor mamario.

Cambios cutáneos

Retracción cutánea simple

La piel sigue siendo móvil sobre el cáncer (fig. 10.6).

Retracción fija de la piel

La piel se encuentra fijada sobre el cáncer.

Linfedema de la mama

La piel está inflamada entre los folículos pilosos y adquiere el aspecto de la piel de naranja (fig. 10.7). Este cambio puede ser ocasionado con mayor frecuencia por una infección o

© Elsevier. Fotocopiar sin autorización es un delito.

booksmedicos.org

Fig. 10.7 Piel de naranja de la mama.

Fig. 10.8 Enfermedad de Paget del pezón.

un tumor y acompañarse de eritema, calor y dolor. Debe investigarse cualquier «infección» que no responda a una tanda de antibióticos para excluir un cáncer inflamatorio. Estos tumores son agresivos y tienen mal pronóstico.

Eccema del pezón y de la aréola

Puede ser parte de una enfermedad dermatológica generalizada. Si afecta al verdadero pezón, puede ser debido a enfermedad de Paget del pezón (fig. 10.8) o a invasión de la epidermis por un carcinoma intraductal.

Cambios del pezón

Inversión del pezón

La retracción del pezón es frecuente y a menudo es benigna; sin embargo, puede ser el primer signo sutil de neoplasia maligna, en cuyo caso suele ser asimétrica (fig. 10.9 y cuadro 10.2).

Secreción por el pezón

Con el masaje de la mama puede aparecer la secreción de una pequeña cantidad de líquido a través de múltiples conductos. Puede ser claro, amarillo, blanco o verdoso. Debe investigarse la secreción persistente de un único conducto o cuando ésta es hemática (macroscópica o microscópicamente) para excluir la ectasia ductal, la mastitis periductal, el papiloma intraductal o el carcinoma intraductal.

Fig. 10.9 **Cáncer de mama que se presenta por una invaginación del pezón.** Obsérvese la secreción sanguinolenta en la ropa interior.

10.2 Inversión del pezón

Benigna	
• Simétrica	• En forma de hendidura
Maligna	
• Asimétrica • Distorsionante	• Pezón retraído hacia un lado

www.medilibros.com

Galactorrea

La galactorrea es una secreción lechosa a través de múltiples ductos de ambas mamas que se debe a hiperprolactinemia. A menudo puede causar hiperplasia de los tubérculos de Montgomery, pequeñas proyecciones redondeadas que recubren las glándulas areolares.

Ginecomastia

La ginecomastia es el engrosamiento de la mama masculina y ocurre con frecuencia en niños puberales. En la hepatopatía crónica la ginecomastia está causada por las elevadas concentraciones de estrógenos circulantes que no son metabolizadas por el hígado. Numerosos fármacos pueden ocasionar un crecimiento mamario anormal (cuadro 10.3 y fig. 10.10).

HISTORIA CLÍNICA

Las enfermedades benignas y malignas pueden ocasionar síntomas similares, pero los cambios benignos son más habituales. No todos los pacientes tienen síntomas. Las mujeres pueden presentar una alteración en la mamografía de detección. Las mujeres asintomáticas pueden consultar por preocupación acerca de sus antecedentes familiares. El cáncer de mama puede presentarse con síntomas de enfermedad metastásica. Los hombres pueden consultar por ginecomastia. Deben explorarse las ideas, las preocupaciones y las expectativas (ICE, del inglés *ideas, concerns, expectations*) de la paciente. Las mujeres suelen estar preocupadas por la posibilidad de padecer cáncer de mama.

booksmedicos.org

Motivo de consulta

- ¿Desde cuándo están presentes los síntomas?
- ¿Qué cambios han tenido lugar?
- ¿Tienen alguna relación con el ciclo menstrual?
- ¿Hay algún factor que los mejore o los empeore?

Evaluar los potenciales factores de riesgo (cuadro 10.4) y el estado menopáusico. Utilizar un calendario de dolor para establecer el ritmo temporal de los síntomas (fig. 10.11).

EXPLORACIÓN FÍSICA

Ofrecer la presencia de un acompañante y registrar su nombre. Dejar constancia en una nota si la paciente rechaza la presencia de un acompañante. Los médicos de sexo masculino deberían contar siempre con la presencia de un acompañante. Pida a la paciente que se desnude hasta la cintura y que se siente erguida en una silla o en el borde de una mesa de exploración, con una buena iluminación.

Fig. 10.10 Ginecomastia iatrogénica debida a cimetidina.

10.3 Causas de la ginecomastia

Fármacos, incluidos

- Cannabis
- Estrógenos utilizados en el tratamiento del cáncer de próstata
- Espironolactona
- Cimetidina
- Digoxina

Reducción de la producción de andrógenos

- Síndrome de Klinefelter

Incremento de las concentraciones de estrógenos

- Hepatopatía crónica
- Tirotoxicosis
- Algunos tumores suprarrenales

10.4 Indicadores de riesgo de cáncer de mama*

- Sexo femenino
- Mayor edad
- Antecedentes familiares, especialmente si se asocian con:
  - Edad de presentación precoz
  - Múltiples casos de cáncer de mama
  - Cáncer de ovario
  - Cáncer de mama masculino
- Menarquia temprana
- Nuliparidad o edad tardía en el primer parto
- Menopausia tardía
- Utilización prolongada de tratamiento hormonal sustitutivo
- Obesidad posmenopáusica
- Irradiación en esclavina por enfermedad de Hodgkin, especialmente en edad joven (<30 años)

*El papel de la píldora contraceptiva oral como factor de riesgo principal para el cáncer de mama aún no se ha esclarecido.

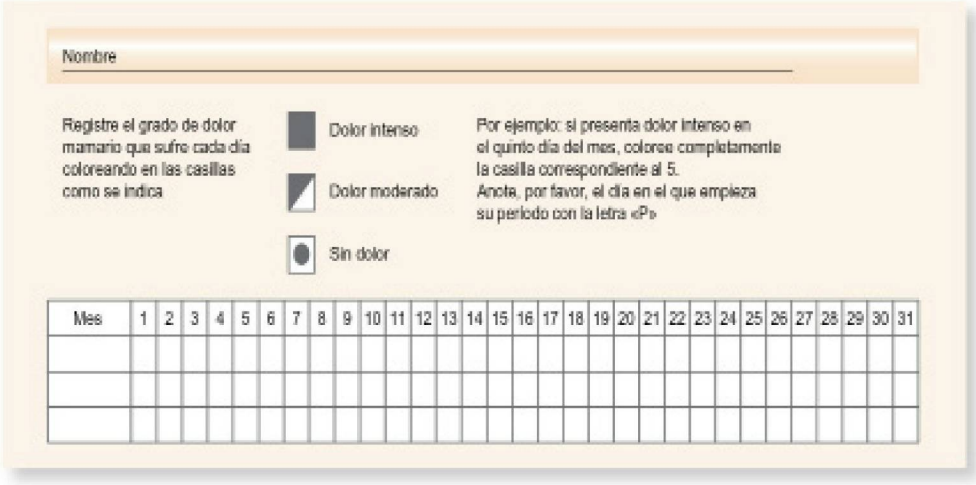

Fig. 10.11 Gráfica temporal del dolor mamario.

© Elsevier. Fotocopiar sin autorización es un delito.

booksmedicos.org

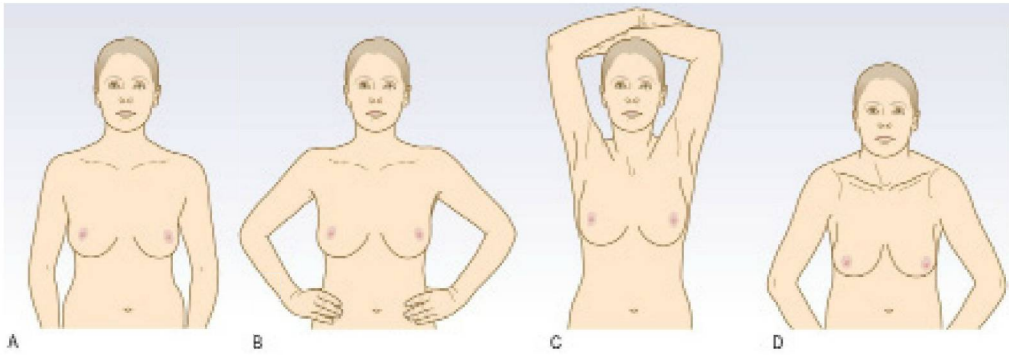

Fig. 10.12 Posiciones para la inspección de las mamas. (A) Las manos descansan en los muslos. **(B)** Las manos presionan sobre las caderas. **(C)** Brazos por encima de la cabeza. **(D)** Inclinándose hacia delante con las mamas péndulas.

Secuencia de la exploración

- Pida a la paciente que descanse sus manos sobre los muslos para relajar la musculatura pectoral (fig. 10.12A).
- Observe de frente a la paciente y fíjese en sus mamas buscando:
  - Asimetrías.
  - Hinchazón local.
  - Cambios cutáneos.
  - Cambios en el pezón.
- Pida a la paciente que presione sus manos sobre las caderas con firmeza para contraer los músculos pectorales y repetir la inspección (fig. 10.12B).
- Pídale que levante los brazos por encima de la cabeza y que luego los deje caer hacia delante para exponer la totalidad de la mama y exacerbar la retracción de la piel (fig. 10.12C y D).
- Pida a la paciente que se tumbe con la cabeza sobre una almohada y la mano correspondiente al lado que se va a explorar situada tras la nuca (fig. 10.13).
- Mantenga su mano plana sobre la piel y palpe el tejido mamario utilizando la superficie palmar de sus tres dedos medios. Comprima el tejido mamario firmemente sobre la pared torácica.
- Considere la mama como la esfera de un reloj. Examine cada «hora» del mismo desde la parte externa hacia el pezón e incluya la zona debajo del mismo (fig. 10.14). Compare la textura de las dos mamas. Examine todo el tejido mamario. La mama se extiende desde la clavícula hasta la parte superior del abdomen y desde la línea media al borde anterior del músculo dorsal ancho (pliegue axilar posterior). Defina las características de cualquier masa (cuadro 3.11).
- Eleve la mama con su mano para descubrir cualquier retracción cutánea por encima del tumor que pueda pasar desapercibida en la simple inspección.
- ¿Se encuentra la masa fijada en profundidad? Con las manos de la paciente en sus caderas mantenga la masa entre su pulgar e índice. Pídale a la paciente que contraiga y relaje alternativamente empujando contra sus caderas. A medida que el músculo pectoral se contrae, observe si la masa se mueve con él y si se separa cuando el músculo se encuentra relajado. La infiltración sugiere malignidad.
- Examine la cola axilar entre sus dedos y el pulgar en su extensión hacia la axila.
- Palpe el pezón sosteniéndolo con suavidad entre su dedo índice y su pulgar. Intente exprimir cualquier secreción. Masajee la mama hacia el pezón para descubrir cualquier secreción. Aprecie el color y la consistencia de cualquier secreción, junto con el número y la localización de los conductos afectados. Evalúe cualquier secreción del pezón buscando sangre oculta utilizando tiras reactivas.
- Palpe los ganglios linfáticos regionales, incluido el grupo supraclavicular. Pídale a la paciente que permanezca sentada frente a usted y sostenga todo el peso de su brazo por la muñeca con su mano opuesta. Desplace su mano plana hacia el interior de la axila en dirección ascendente sobre el tórax y en dirección al ápex. Esto puede ser incómodo para la paciente, por lo que se le debe avisar previamente y preguntarle sobre la presencia de dolor. Comprima los contenidos de la axila contra la pared torácica. Evalúe cualquier masa palpable considerando:
  - Tamaño.
  - Consistencia.
  - Fijación.
- Examine la fosa supraclavicular buscando cualquier alteración visible. Palpe el cuello desde detrás y revise sistemáticamente todas las cadenas linfáticas cervicales.

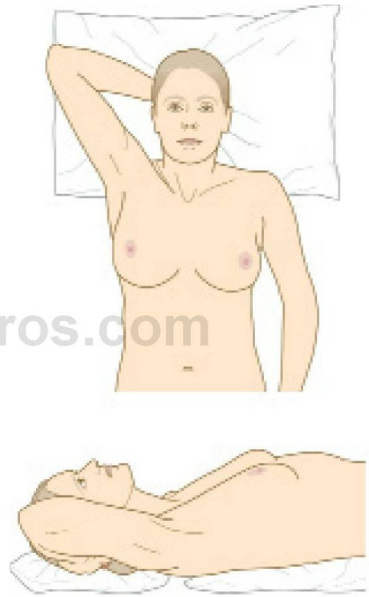

Fig. 10.13 Posición para la exploración de la mama derecha.

booksmedicos.org

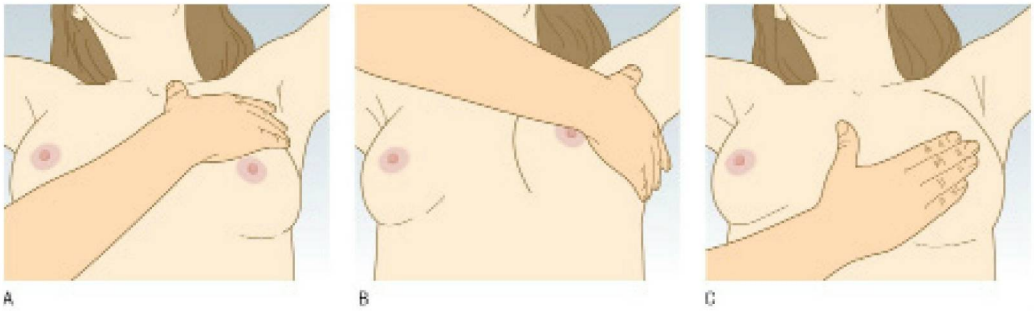

Fig. 10.14 **Exploración clínica de la mama:** palpación en el sentido de las agujas del reloj para cubrir la totalidad de la mama.

Fig. 10.15 **Ecografía de un quiste mamario** en la que se observa una característica lesión hipoecoica de pared lisa (flecha).

www.medilibros.com

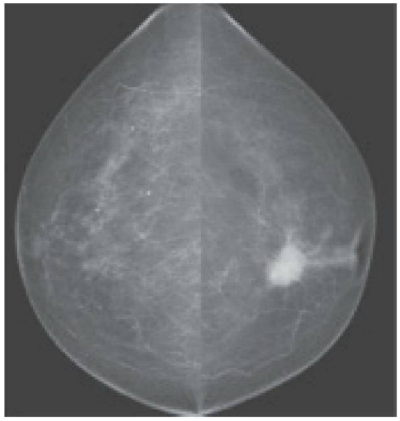

Fig. 10.16 **Mamografía digital** en la que se observa una opacidad espiculada característica del cáncer.

10.5 Pruebas en los nódulos mamarios

Prueba	Indicación/comentario
Ecografía	Nódulo
Mamografía	No en mujeres de menos de 35 años a menos que exista una fuerte sospecha de cáncer
Resonancia magnética	Mamas densas/implante roto
Aspiración con aguja fina	Aspirar la lesión utilizando una aguja de 21 o 23 G
Biopsia con aguja	Para diferenciar el carcinoma in situ del invasivo
Biopsia con aguja gruesa asistida con vacío	
Biopsia quirúrgica abierta	

PRUEBAS COMPLEMENTARIAS

El diagnóstico preciso de las lesiones mamarias depende de la evaluación clínica, apoyada por la mamografía y/o la ecografía mamaria, junto con el diagnóstico patológico, ya sea mediante citología por aspiración con aguja fina o mediante biopsia con aguja gruesa («triple evaluación») (cuadro 10.5 y figs. 10.15 y 10.16). Hasta el 5% de las lesiones malignas requieren biopsia escisional para establecer el diagnóstico. La resonancia magnética es útil para estudiar la posible rotura de un implante, la extensión del cáncer en una mama densa en la mamografía y como prueba de detección selectiva en las pacientes con marcadores genéticos (BRCA1 o 2). En Reino Unido se dispone de guías clínicas específicas para la apropiada remisión de las pacientes con síntomas mamarios a las unidades especializadas donde se realiza su evaluación.

© Elsevier. Fotocopiar sin autorización es un delito.

booksmedicos.org

EXPLORACIÓN GINECOLÓGICA

ANATOMÍA

Útero

Se trata de un órgano con forma de pera que posee una longitud aproximada de 6-8 cm y una anchura de 4-6 cm. Se encuentra estabilizado por el ligamento ancho. Se localiza entre la vejiga y el recto y está compuesto por miometrio, una capa muscular que rodea a una cavidad tapizada por endometrio (figs. 10.17 y 10.18). Las hormonas ováricas estimulan la proliferación del endometrio, que posteriormente sufre un proceso de secreción y eliminación (menstruación).

Trompas de Falopio

Las trompas de Falopio tienen una longitud de aproximadamente 10 cm y discurren desde el borde lateral del fondo uterino hasta el ovario. La ampolla distal es móvil y termina en fimbrias digitiformes (fig. 10.19).

Ovarios

Los ovarios tienen una forma ovalada y se localizan por detrás y por encima del útero, próximos a la pared de la pelvis, con un tamaño de alrededor de 1-2 × 2-3 cm, y se sitúan en la cara lateral de la pelvis. Los ovarios aumentan de tamaño durante la fase folicular del ciclo menstrual cuando se desarrolla un folículo dominante.

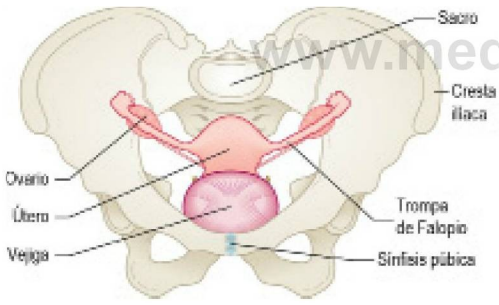

Fig. 10.17 La pelvis y los órganos pélvicos.

Cérvix

Este tubo fibroso, con un tamaño de 2 × 3 cm, conecta el cuerpo uterino con la porción superior de la vagina. En su superficie es visible el orificio cervical externo. En el interior del cérvix, la zona donde el epitelio monocapa cambia a un epitelio multicapa es la zona de transición en la que se producen transformaciones malignas (fig. 10.20).

Vagina

La vagina es un tubo aplanado con paredes con pliegues de 10-15 cm de longitud en cuya parte superior se invagina el cérvix formando recesos (anterior, posterior y laterales). Dos centímetros en el interior de la vagina se encuentra un anillo de tejido, los restos del himen (fig. 10.20).

Genitales externos femeninos

La vulva está compuesta por los labios mayores, almohadillas grasas cubiertas por pelo. Los labios menores son colgajos cutáneos carentes de pelo, localizados a cada lado del vestíbulo vulvar. La horquilla, o parte posterior del clítoris, es anterior y generalmente está oculta por un prepucio o capucha. El periné es tejido fibroso. El vestíbulo está separado del ano por músculo y piel (fig. 10.21).

SÍNTOMAS Y DEFINICIONES

Ciclo menstrual

Desde el primer día de un período (sangrado menstrual) hasta el primer día del siguiente período suelen transcurrir 22-35 días (28 días de media) y el sangrado dura 3-6 días. Un sangrado que dure 4-5 días durante un ciclo de 25-29 días se indica como 4-5/25-29.

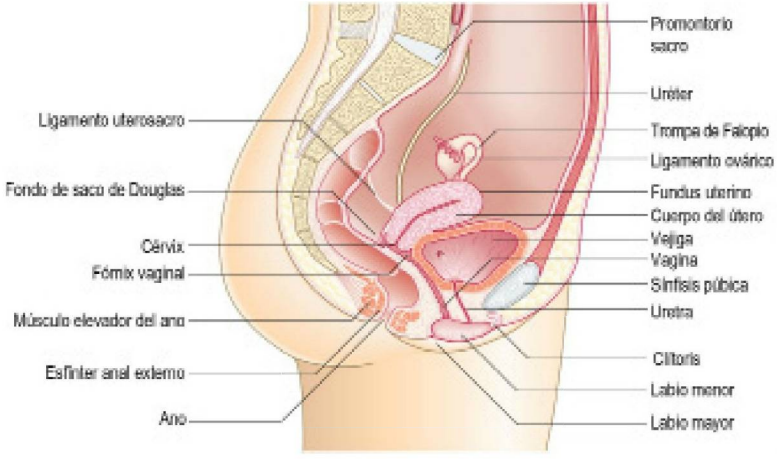

Fig. 10.18 Vista lateral de los genitales internos femeninos en la que se observa la relación con el recto y la vejiga.

booksmedicos.org

Sangrado uterino anormal

Las hemorragias menstruales abundantes afectan al 20% de las mujeres premenopáusicas de más de 35 años (cuadro 10.6). La pérdida media de sangre es de alrededor de 35 ml, pero esta apreciación es subjetiva. Pregunte a la paciente cuantas compresas y tampones utiliza y con qué frecuencia los cambia por la noche. La hemorragia menstrual que empapa la protección, la emisión de coágulos de sangre o la anemia indican un sangrado excesivo.

La hemorragia intermenstrual y la hemorragia poscoital sugieren una patología cervical.

La amenorrea consiste en la ausencia de períodos. La amenorrea primaria consiste en la ausencia de comienzo de los períodos en niñas de 16 años. La amenorrea secundaria consiste en la ausencia de períodos durante 3 meses o más en una mujer que previamente menstruaba. La causa más frecuente de la amenorrea secundaria es el embarazo. Por otro lado, la amenorrea secundaria puede deberse a disfunción del eje hipotálamo-hipófiso-ovárico y afecta al 5-7% de las mujeres en edad reproductiva (cuadro 10.7).

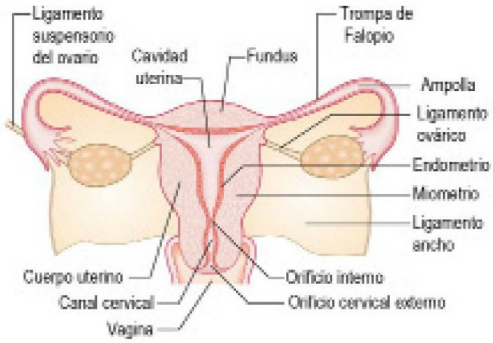

Fig. 10.19 **Sección a través del útero muscular piriforme en el que se observa el cérvix, el cuerpo, el fondo y las trompas de Falopio.** Se observan los anclajes ligamentosos del ovario. La mucosa uterina es el endometrio. El canal cervical posee un orificio interno y uno externo.

www.edilibros.com

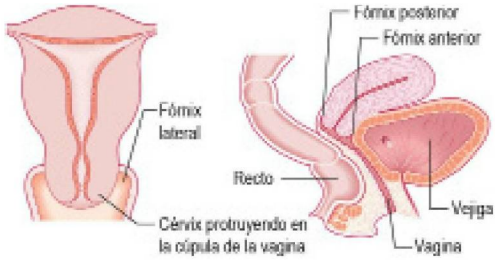

Fig. 10.20 **Secciones sagital y coronal del útero en las que se observan los fórnices vaginales.**

EBE **10.6 Hemorragia posmenopáusica**

La hemorragia posmenopáusica se produce en el 1,5% de las mujeres. Este signo debe ser estudiado, ya que en el 10% de los casos se debe a un cáncer endometrial.

SIGN guidelines 61. Investigation of postmenopausal bleeding. Disponible en Internet en: http://www.sign.ac.uk/guidelines/fulltext/61/section2.html.

10.7 Definiciones y síntomas ginecológicos

Menarquia	Primera menstruación (la media en Reino Unido es a los 12 años)
Menopausia	Último período menstrual. Solamente puede determinarse retrospectivamente tras la ausencia de menstruación durante 1 año
Perimenopausia (climaterio)	Período anterior a la menopausia (2-5 años) cuando los períodos menstruales se vuelven irregulares y aparecen cuadros de sofocos y sudoración
Sangrado menstrual excesivo	Pérdida de sangre excesiva (+80 ml) durante una menstruación, denominada previamente menorragia
Hemorragia intermenstrual	Sangrado entre menstruaciones, indicativo de patología hormonal, endometrial o cervical
Hemorragia poscoital	Sangrado tras la penetración, indicativo de patología cervical
Sangrado posmenopáusico	Sangrado más de 1 año después de la menopausia
Amenorrea primaria	Ausencia de períodos a la edad de 16 años
Amenorrea secundaria	Ausencia de períodos durante 3 meses en una mujer que menstruaba con anterioridad
Oligomenorrea	Reglas que se presentan en intervalos superiores a 35 días

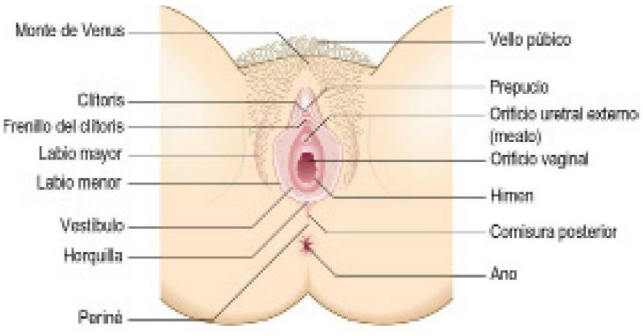

Fig. 10.21 **Genitales externos femeninos.**

© Elsevier. Fotocopiar sin autorización es un delito.

booksmedicos.org

Incontinencia urinaria

La emisión involuntaria e inapropiada de orina afecta con gravedad al 10% de las mujeres, y su prevalencia aumenta con la edad. La incontinencia de esfuerzo se produce con el ejercicio, la tos, la risa o el estornudo y se asocia con debilidad del suelo pélvico. La incontinencia por urgencia, un deseo imperioso de orinar cuando la vejiga no está llena, se debe a disfunción del músculo detrusor.

Prolapso

En el 30% de las mujeres los contenidos pélvicos pueden protruir en la vagina (fig. 10.22) o más allá de la misma (fig. 10.23). Las mujeres refieren que sienten que «algo ha bajado», especialmente cuando están de pie o realizan algún esfuerzo. Se asocia con partos previos (cuadro 10.8).

Dolor

El dolor en cualquiera de las fosas ilíacas puede deberse a quistes ováricos, patologías quísticas, por ejemplo hemorragia, rotura o torsión, o enfermedades de las trompas de Falopio. Las infecciones, las adherencias pélvicas y la endometriosis pueden causar dolor generalizado (cuadros 10.9 y 10.10).

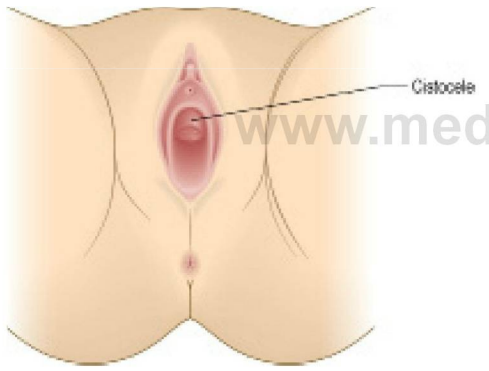

Fig. 10.22 Prolapso de la pared vaginal anterior.

Fig. 10.23 Prolapso externo del útero.

Secreción vaginal

Puede ser normal y en cantidad variable durante el ciclo menstrual. Antes de la ovulación es transparente, abundante y se estira como la clara de huevo; tras la ovulación es más espesa, no se estira y es menos abundante. Las infecciones causan secreción vaginal anormal. La infección más frecuente no relacionada con la transmisión sexual (causada por *Candida* sp.) produce una secreción espesa, blanca y grumosa, a menudo asociada con prurito vulvar intenso. La vaginosis bacteriana es una infección frecuente no sexualmente adquirida, que está causada generalmente por *Gardnerella vaginalis* y produce una secreción acuosa con olor a pescado. El pH de las secreciones vaginales normales suele ser de <4,5, pero en la vaginosis bacteriana es >5. Las enfermedades de transmisión sexual (ETS) pueden producir secreción, ulceración vulvar o dolor, disuria, dolor abdominal inferior y malestar general. También pueden cursar de modo asintomático.

10.8 Definiciones relacionadas con el prolapso

Cistocele	Protrusión de la pared vaginal anterior que contiene la vejiga
Rectocele	Protrusión de la pared vaginal posterior que contiene el recto
Enterocele	Protrusión de la pared distal posteriormente que contiene intestino delgado y peritoneo
Uretrocele	Prolapso de la uretra en la vagina, a menudo asociado a un cistocele
Prolapso uterino	Grado 1: descenso a media distancia hasta el himen Grado 2: descenso hasta el himen Grado 3: descenso pasado el himen, en la vagina
Procidencia	Prolapso externo del útero (grado 4)
Prolapso de la bóveda	Protrusión del techo vaginal tras una histerectomía

10.9 Definiciones del dolor pélvico

Dismenorrea primaria	Dolor continuo durante un período menstrual, más intenso inmediatamente antes y durante la menstruación, debido a contracción uterina
Dismenorrea secundaria o progresiva	Dolor que empeora durante el período menstrual, indicativo de patología como endometriosis o infección crónica
Torsión ovárica	Giro de un quiste ovárico alrededor de su pedículo vascular que causa isquemia aguda
Dispareunia	Dolor durante las relaciones sexuales, indicativo de endometriosis o adherencias pélvicas
Vaginismo	Dolor durante la penetración, secundario a la contracción involuntaria del suelo pélvico
Dolor pélvico intermenstrual *(mittelschmertz)*	Dolor asociado con la rotura de un folículo durante la ovulación

www.medilibros.com
booksmedicos.org

10.10 Características del dolor pélvico

	Dolor uterino	Dolor ovárico	Adherencias o infección pélvica	Endometriosis
Localización	Línea media	Fosa ilíaca derecha o izquierda	Generalizado por la región abdominal inferior; más en un lado	Variable
Comienzo	Incremento gradual, antecede a la menstruación	Súbito, intermitente	Incremento gradual, agudo o crónico	Incremento gradual, súbito
Carácter	Cólico	Cólico	Fulgurante, cólico	Fulgurante, cólico
Irradiación	Región lumbar y zona superior de los muslos	Ingle; si existe líquido libre, al hombro		
Asociaciones	Sangrado vaginal	Quiste conocido, embarazo, períodos irregulares	Secreción, fiebre, cirugía previa	Infertilidad
Cronología	Con la menstruación	Puede ser cíclico	Agudo, puede ser cíclico	Incremento gradual durante el período
Factores agravantes		Posicional	Movimiento, exploración	Relaciones sexuales Cíclico
Gravedad	Variable en espasmos	Intenso	Intenso en oleadas	Variable

Masas pélvicas

Pueden causar distensión abdominal y efectos debido a la presión o pueden cursar de modo asintomático. La causa más frecuente es el útero gestante. Otras causas son el leiomioma uterino (fibroide) o los quistes ováricos.

Dispareunia

Es el dolor durante las relaciones sexuales que puede notarse alrededor de la entrada de la vagina (superficial) o en el interior de la pelvis. El dolor debido al espasmo involuntario de los músculos en la entrada vaginal (vaginismo) puede imposibilitar el coito. La dispareunia profunda persistente sugiere la existencia de una patología pélvica subyacente. Puede aparecer dispareunia por sequedad vaginal después de la menopausia.

HISTORIA CLÍNICA

Motivo de consulta

Asegúrese de que comprende cuáles son los principales problemas de la mujer, cómo se han desarrollado, cómo afectan a su vida cotidiana y cómo los afronta. Puede no tener problemas específicos y haber sido referida para una citología cervical sistemática. Descubra las ICE de la paciente, así como las pruebas complementarias y el tratamiento previo.

Defina el motivo de consulta de la paciente y obtenga una historia ginecológica general. Siempre se debe considerar que la paciente esté embarazada y se debe preguntar sobre su último período menstrual (UPM) y si éste fue normal. Interrogue acerca del uso previo o actual de métodos anticonceptivos, así como de tratamientos de fertilidad y la ocurrencia de cambios de peso (cuadro 10.11).

Con frecuencia las personas encuentran difícil hablar sobre sus problemas sexuales. Es importante que facilite la situación y que pregunte de modo directo y sin realizar valoraciones morales. No practique una exploración pélvica en pacientes que no hayan mantenido relaciones sexuales (cuadro 10.12).

Antecedentes personales

Pregunte acerca de los frotis cervicales realizados a la paciente, cuándo fueron realizados y los resultados de los mismos, así como los tratamientos necesarios para tratar patologías. Anote la existencia de cirugía abdominal, infecciones pélvicas o enfermedades de transmisión sexual previas. Documente cada embarazo, su resultado y toda cirugía.

Antecedentes farmacológicos

Pregunte acerca de la contracepción. Documente el uso previo o actual de tratamiento hormonal sustitutivo o de preparaciones hormonales, por ejemplo tamoxifeno. El uso de antibióticos puede asociarse con la candidiasis vaginal y algunos fármacos antipsicóticos pueden causar hiperprolactinemia. Otras medicaciones de venta con receta médica pueden reducir la eficacia de la píldora anticonceptiva, por ejemplo, las mujeres que toman algunos fármacos antiepilépticos requieren una dosis alta de anticonceptivos orales combinados (cuadro 10.13).

Antecedentes familiares

El cáncer de ovario puede ser familiar y los antecedentes familiares de diabetes se asocian con algunas alteraciones del sistema reproductivo, como el síndrome del ovario poliquístico (SOPQ). Los trastornos hemorrágicos hereditarios pueden cursar con hemorragia menstrual importante.

Antecedentes sociales

El tabaquismo, la actividad laboral y el estilo de vida afectan a muchas patologías ginecológicas; por ejemplo, la obesidad y el SOPQ reducen la fertilidad.

Antecedentes sexuales

La paciente puede sentir vergüenza por estas preguntas, por lo que debe transmitirle seguridad y sentirse con confianza para abordar las mismas. Explique por qué debe realizar dichas preguntas y no realice valoraciones morales. Las preguntas deben ser directas, sin ambigüedades (cuadro 10.12).

© Elsevier. Fotocopiar sin autorización es un delito.

booksmedicos.org

10.11 Historia clínica sobre las menstruaciones

Preguntar acerca de:	Información que se debe obtener	Comentario
Menarquia	Edad a la que se inicia el período	No es esencial en mujeres mayores con niños
Último período menstrual	Fecha del primer día de la última regla	Si el período se retrasa, excluir embarazo. Si la paciente es menopáusica, apuntar la edad a la que se interrumpieron los períodos
Duración del período	Número de días de duración del período	Normal, 4-7 días
Cantidad de sangrado	Cuantificar la cantidad de sangrado cada mes (discreto, normal, severo). Cualquier episodio de hemorragia o de emisión de coágulos	Si es importante, ¿cuántas compresas o tampones utiliza al día? ¿Debe levantarse la paciente por la noche para cambiarse de compresa? ¿Cuántas veces?
Regularidad de los períodos	Número de días entre cada período. ¿Es el patrón regular o irregular?	Normal, 22-35 días. Cerca de la menopausia los ciclos se alargan hasta que al final se interrumpen completamente
Sangrado errático	Hemorragia entre los períodos o después de las relaciones sexuales	Puede indicar una grave enfermedad subyacente
Dolor	Asociación con la menstruación. El dolor ¿precede o se presenta durante el período?	Es frecuente en la adolescencia temprana. No suele asociarse a ninguna patología subyacente. Los períodos dolorosos de inicio en la mujer mayor sí pueden asociarse con enfermedad subyacente
Embarazos	Anotar cualquier nacimiento, aborto o interrupción voluntaria	Algunas mujeres pueden ocultar un aborto o el nacimiento de un bebé donado en adopción
Infertilidad	¿Está la paciente intentando quedarse embarazada?	¿Desde hace cuánto tiempo lo está intentando?
Contracepción	Tome nota de los métodos actuales y previos. Averigüe si la pareja del paciente puede haber sido sometida a una vasectomía o si la paciente mantiene relaciones homosexuales	La contracepción hormonal e intrauterina puede afectar a los patrones de sangrado menstrual
Estilo de vida	Preguntar sobre el peso, la dieta y el ejercicio	La pérdida rápida o extrema de peso y el ejercicio excesivo a menudo ocasionan oligoamenorrea. La obesidad ocasiona alteraciones hormonales, cambios menstruales e infertilidad. El acné y el hirsutismo pueden ser signos de una alteración hormonal subyacente

www.medilibros.com

10.12 Obtención de la historia sexual

- ¿Tiene usted una relación en la actualidad?
- ¿Cuánto tiempo hace que está usted con su pareja?
- ¿Es una relación sexual?
- ¿Ha tenido otras parejas sexuales en los últimos 12 meses?
- ¿Cuántos eran hombres? ¿Cuántas eran mujeres?
- ¿Cuándo ha tenido usted su última relación sexual?:
  - Con su pareja
  - Con cualquier otra persona
- ¿Utiliza métodos anticonceptivos de barrera? ¿Alguna vez, siempre o nunca?
- ¿Ha sufrido alguna vez alguna infección de transmisión sexual?
- ¿Está usted preocupado acerca de cualquier tema sexual?

10.13 Métodos de contracepción

- Preservativos
- Píldora contraceptiva combinada oral (o parche transdérmico combinado)
- Píldora de sólo progestágeno *(«mini pill»)*
- Inyección de progesterona de depósito
- Implante progestagénico
- Dispositivo intrauterino de cobre (DIU o espiral)
- Sistema intrauterino de liberación de un progestágeno
- Método de barrera femenino: diafragma, tapón cervical o preservativo femenino
- Métodos naturales: método del ritmo, amenorrea lactacional
- Esterilización: vasectomía o esterilización femenina

Las parejas sexuales de una mujer con una ETS deben ser informadas y tratadas para prevenir una posterior transmisión de la infección o la reinfección de la persona tratada. La confidencialidad es fundamental, por lo que no debe transmitirse información a una tercera persona.

EXPLORACIÓN FÍSICA

Exploración general

Valore el aspecto general de la mujer y busque signos de anemia o de cambios de peso. En las mujeres amenorreicas anote la presencia de hirsutismo, acantosis nigricans (fig. 5.13A) o galactorrea. Determine la presión arterial y el índice de masa corporal.

Ofrezca la presencia de una acompañante femenina, anote el nombre de esta persona y anote también si la paciente declina esta proposición. La sala de exploración debe ser privada, debe contar con el equipo a mano y una fuente de luz ajustable. La mujer debe haber vaciado la vejiga y se debe quitar la ropa de cintura para abajo, así como las compresas. Permítale que se desnude en privado.

Exploración abdominal

Se debe registrar cualquier masa surgiendo de la pelvis, hipersensibilidad, ascitis o adenopatías en las regiones inguinales.

Exploración pélvica

Explique lo que va a hacer y por qué es preciso hacerlo (cuadro 10.14) y obtenga el consentimiento verbal. Utilice un espéculo vaginal para explorar el cérvix y las paredes

booksmedicos.org

10.14 Razones para realizar una exploración vaginal

- Obtener un frotis cervical
- Evaluar el tamaño del útero gestante (<12 semanas de gestación)
- En presencia de:
  - Sospecha de infección
  - Problemas menstruales
  - Dolor abdominal inferior o dispareunia
  - Prolapso urogenital
  - Problemas del embarazo inicial
  - Masa con origen en la pelvis

vaginales, para obtener un frotis cervical y para obtener muestras. Los espéculos pueden ser de metal o de plástico y existen en varios tamaños y longitudes. Los espéculos de metal pueden esterilizarse y reutilizarse. Los de plástico siempre son desechables. El espéculo de metal está frío, de modo que debería calentarse bajo el grifo de agua caliente. La mayoría de mujeres siente la exploración con espéculo algo incómoda, por lo que es recomendable poner una pequeña cantidad de gel lubricante en el extremo de cada una de las hojas, aunque vaya a realizar una citología.

Pida a la paciente que se tumbe en la mesa de exploración sobre su espalda, cubierta hasta la cintura con una sábana, con las rodillas dobladas y separadas (fig. 10.24).

Lávese las manos y póngase guantes.

Secuencia de la exploración

- Inspeccione el periné por si existieran patologías relacionadas con el parto, distribución anormal del pelo o cliteromegalia (asociada con hiperandrogenismo) (fig. 5.22). Anote la presencia de alteraciones cutáneas, secreción o tumefacciones en la vulva, como las glándulas de Bartholin, a cada lado de la horquilla (fig. 10.25).
- Pida a la paciente que tosa para buscar la presencia de prolapso o incontinencia.
- Separe los labios con suavidad con su mano izquierda (fig. 10.26). Con su mano derecha introduzca el espéculo bivalvo ligeramente lubricado con cuidado (figs. 10.27 y 10.28A), con las palas verticales, insertándolo en la cavidad vaginal en toda su longitud, rotando el espéculo 90° de modo que el mango apunte anteriormente y las palas se encuentren ahora horizontales (fig. 10.28B). Una mujer que ha tenido hijos requerirá un espéculo mayor o más largo si el cérvix es muy posterior. Si una paciente encuentra la exploración dificultosa, pídale que se introduzca el espéculo ella misma.
- Abra suavemente las palas del espéculo e identifique el cérvix entre las mismas. Si no puede verlo reinserte el espéculo con un ángulo más inferior, ya que el cérvix puede localizarse por detrás de la pala posterior. Observe si existe secreción o alteraciones vaginales o cervicales.

Para valorar el prolapso:

- Pida a la paciente que se tumbe sobre su lado izquierdo y que acerque sus rodillas al tórax.
- Extienda una pequeña cantidad de gel lubricante en las palas del espéculo.
- Introduzca la pala para sujetar la pared posterior.
- Pida a la mujer que tosa y observe si se produce descenso uterino o la protrusión de un cistocele (fig. 10.29).
- Repita la maniobra utilizando el espéculo para sujetar la pared vaginal anterior y observe si existe un rectocele o un enterocele.

Fig. 10.24 Posición para la exploración pélvica.

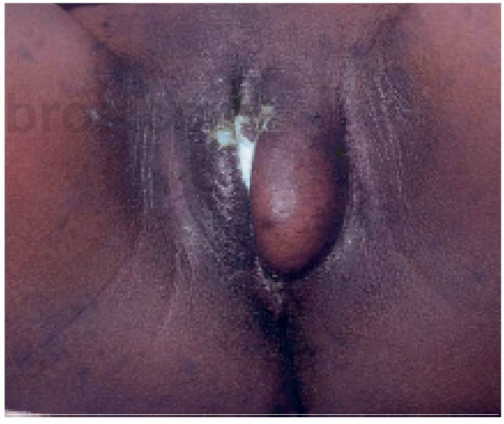

Fig. 10.25 Absceso de Bartholin.

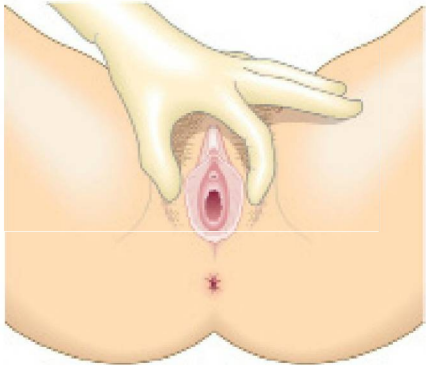

Fig. 10.26 Inspección de la vulva.

© Elsevier. Fotocopiar sin autorización es un delito.

booksmedicos.org

Fig. 10.27 Espéculo bivalvo.

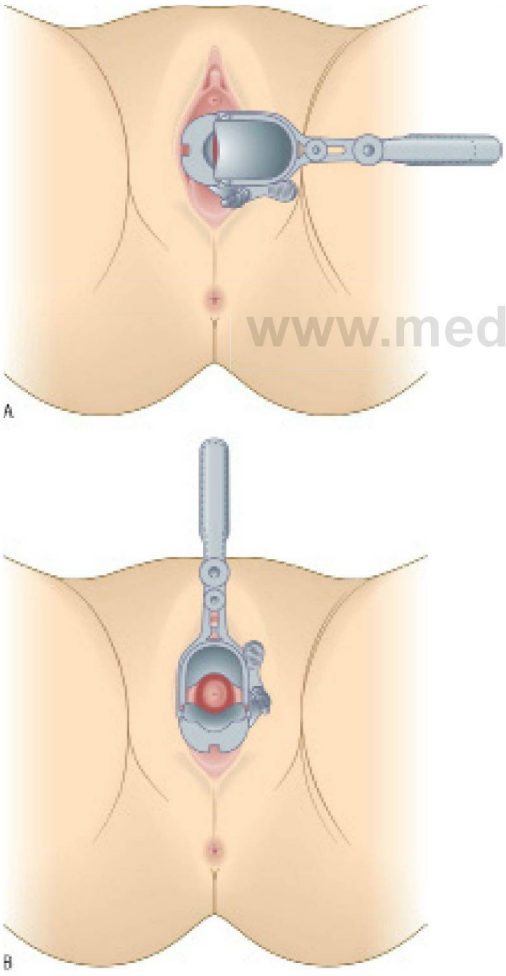

Fig. 10.28 **Exploración con el espéculo bivalvo. (A)** Introducción del espéculo. **(B)** Visualización del cérvix tras rotación de 90°.

Fig. 10.29 **Exploración en posición lateral izquierda con un espéculo de Sims.**

Fig. 10.30 **Toma de frotis cervical.**

Toma de la muestra citológica cervical

Hay dos modos de recoger una muestra:

- Utilizar un porta de vidrio.
- Utilizar una citología en medio líquido.

La citología en medio líquido permite procesar de manera más eficaz las muestras citológicas, logrando un porcentaje menor de extendidos inadecuados. Siempre debe etiquetarse el porta (con lápiz) o el vial del medio líquido con los detalles de identificación de la paciente antes de explorarla de modo que no se confundan las muestras (fig. 10.30).

www.medilibros.com
booksmedicos.org

Secuencia de la exploración

- Etiquete el porta o el medio citológico y rellene la petición antes de comenzar la exploración.
- Visualice el cérvix completamente.
- Para realizar un frotis convencional, inserte la pala más grande de la espátula en el interior del orificio cervical.
- Rote la espátula 360°.
- Extienda la pala una vez sobre la laminilla de vidrio.
- Coloque el porta inmediatamente en un medio de fijación (alcohol metilado) durante 3-4 minutos.
- Retírela del medio y déjela secar al aire.
- Inserte el centro del cepillo de plástico en el interior del orificio cervical.
- Rote el cepillo 360° cinco veces (fig. 10.30).
- Empuje el cepillo 10 veces contra el fondo del contenedor de muestras.
- Rótelo cinco veces 360° para descargar la muestra.
- Cierre firmemente la tapa.

Exploración bimanual

- Aplique gel lubricante en sus dedos índice y medio derechos.
- Introdúzcalos con suavidad en la vagina y note la firmeza del cérvix. El útero suele encontrarse en anteversión (fig. 10.31A) y puede sentir su firmeza anterior al cérvix. Si el útero se encuentra en retroversión (15%), localizado sobre el intestino, puede sentir su firmeza posterior al cérvix (fig. 10.31B).
- Empuje con sus dedos el fórnix posterior y eleve el útero, a la vez que presiona sobre el abdomen con su mano izquierda.
- Coloque su mano izquierda sobre el ombligo y presione para palpar el útero entre ambas manos, y valore su tamaño, regularidad y la aparición de molestias (fig. 10.32).
- Mueva sus dedos hasta el fórnix lateral y con su mano izquierda sobre el ombligo y lateral al mismo, presione con ella para valorar la presencia de masas anexiales con una mano en cada lado (fig. 10.33).
- Si cuando la paciente tose sufre incontinencia de esfuerzo, intente elevar la pared vaginal anterior con sus dedos y pida a la paciente que tosa de nuevo. Esta maniobra detiene la incontinencia de estrés verdadera.

Hallazgos normales

El orificio cervical puede tener forma de hendidura después de un parto. El epitelio escamoso vaginal y el epitelio columnar endocervical confluyen en el cérvix. La posición de esta unión escamosa-columnar varía a lo largo de la vida reproductiva, por lo que el cérvix puede parecer muy diferente entre distintas mujeres. La zona de transición puede observarse en el cérvix. Esta zona se denomina ectropión y aparece roja y friable; pueden existir quistes pequeños denominados folículos de Naboth.

En la palpación el útero debe ser regular y móvil, y su tamaño es el de una ciruela. Las trompas de Falopio no pue-

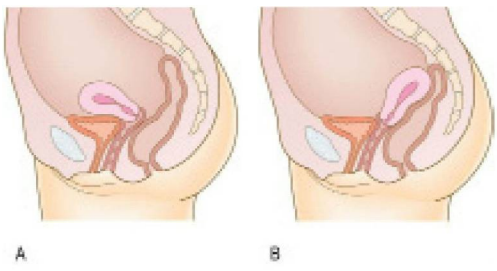

Fig. 10.31 **Sección coronal en la que se observa (A)** un útero en anteversión y **(B)** un útero en retroversión.

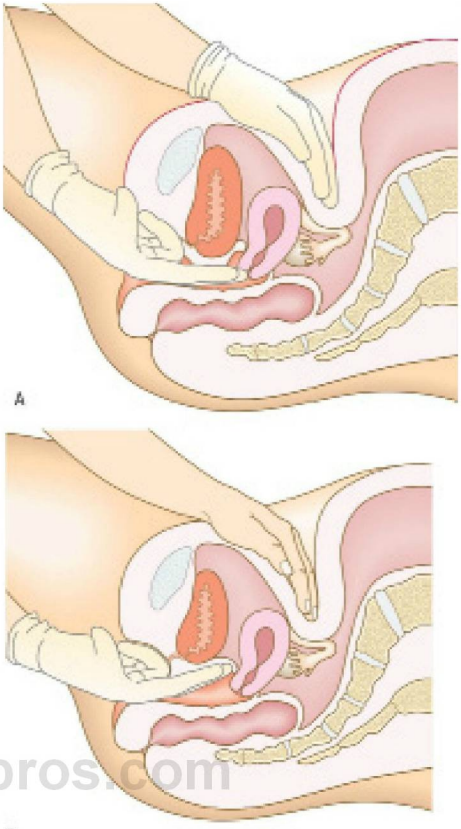

Fig. 10.32 **Exploración bimanual del útero. (A)** Utilice sus dedos vaginales para empujar el cérvix hacia el fondo y arriba y palpe el útero con su mano abdominal. **(B)** Después mueva sus dedos vaginales en el interior del fórnix anterior y palpe la superficie anterior del útero, manteniéndolo en posición con su mano abdominal.

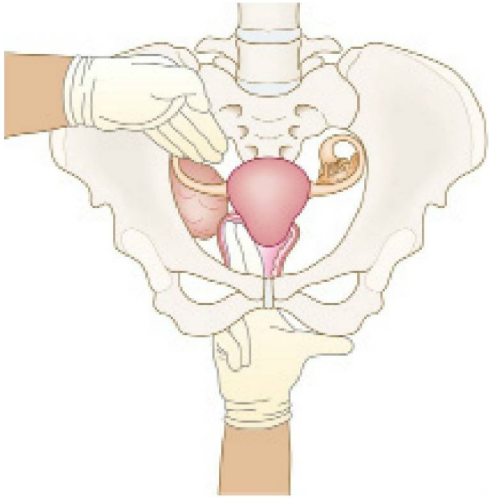

Fig. 10.33 **Palpación de una masa anexial.**

© Elsevier. Fotocopiar sin autorización es un delito.

booksmedicos.org

den palparse y los ovarios normales sólo pueden palparse en mujeres muy delgadas.

Hallazgos anormales

Entre los cambios de la vulva pueden encontrarse patologías cutáneas específicas e infecciones como herpes, candidiasis o neoplasias malignas. Las alteraciones visuales del cérvix, como la ulceración o la hemorragia, sugieren patología cervical, como pólipos o neoplasias malignas. Los nódulos dolorosos en el fórnix posterior sugieren endometriosis, y tanto la endometriosis como las adherencias pélvicas causan fijación del útero. El dolor agudo al palpar el cérvix (excitación cervical) sugiere una patología pélvica aguda, como una infección, una patología quística o la rotura de una trompa.

Los leiomiomas pueden causar irregularidades uterinas y aumento del tamaño del útero. El tamaño se relaciona con el del útero gestante. Un útero gestante de 6 semanas tiene el tamaño de una mandarina, de 8 semanas de una manzana, de 10 semanas de una naranja y de 12 semanas de un pomelo.

Es difícil diferenciar si una masa de gran tamaño en la línea media se trata del ovario o del útero. Empuje la masa hacia arriba con su mano izquierda y palpe el cérvix con su mano derecha. Si la masa se mueve independientemente del cérvix indica que se trata de una masa ovárica.

10.15 Pruebas complementarias en las enfermedades ginecológicas

Hemograma completo	Sangrado menstrual abundante
Fórmula leucocitaria	Infección pélvica
Proteína C reactiva	Infección pélvica
Pruebas de función renal y hepática	Masas pélvicas
Gonadotropinas, esteroides sexuales, prolactina	Disfunción ovárica
Frotis de fondo vaginal	Infecciones vaginales y pélvicas
Orina de la mitad del chorro miccional	Infección urinaria
Frotis endocervical	Clamidia o gonorrea
Biopsia	Vulva, vagina y cérvix
Biopsia Pipelle	Biopsia endometrial
Ecografía transabdominal o transvaginal	Valoración de órganos pélvicos
Radiografía	Valoración de la permeabilidad tubárica
Histeroscopia	Patología intrauterina
Laparoscopia	Visualización y cirugía pélvica
Estudios urodinámicos	Incontinencia de esfuerzo y por urgencia
Colposcopia	Valoración de cambios premalignos en el cérvix

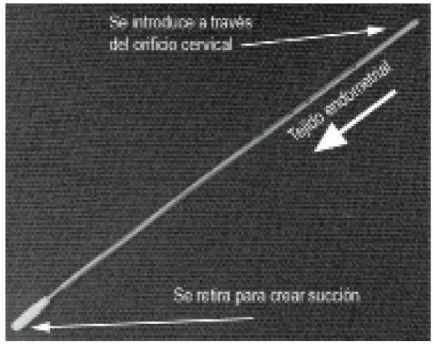

Fig. 10.34 Biopsia endometrial con Pipelle.

PRUEBAS COMPLEMENTARIAS

Véanse las figuras 10.33-10.35. Considere siempre realizar una prueba de embarazo incluso aunque la mujer afirme que no puede estar embarazada (cuadro 10.15).

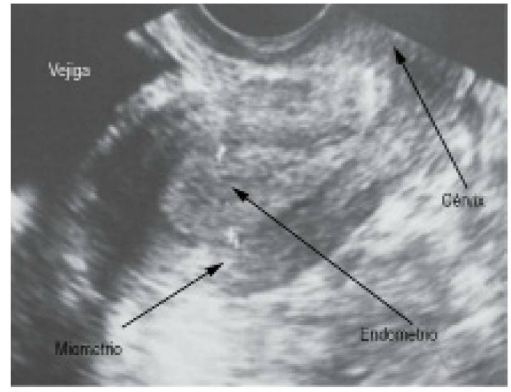

A

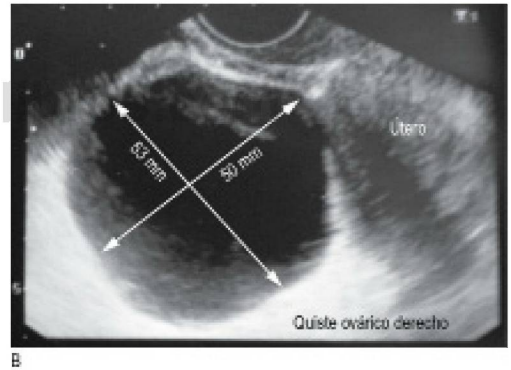

B

Fig. 10.35 **Ecografía pélvica. (A)** Ecografía transvaginal del útero. **(B)** Ecografía de un quiste ovárico.

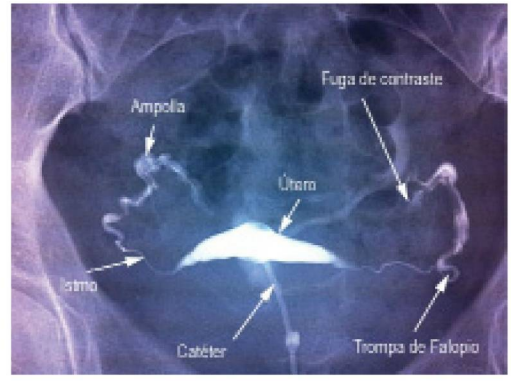

Fig. 10.36 **Histerosalpingograma** en el que se observa el útero y la permeabilidad de ambas trompas.

booksmedicos.org

EXPLORACIÓN OBSTÉTRICA

ANATOMÍA

El tamaño del útero aumenta a medida que avanza el embarazo (fig. 10.37). A las 20 semanas el fondo uterino se localiza en el ombligo; a las 36 semanas alcanza la apófisis xifoides. La altura de la sínfisis al fondo (ASF) es la distancia entre la sínfisis púbica y la parte superior del fondo uterino. Si el feto se está desarrollando bien, la ASF en centímetros se aproxima a la duración del embarazo en semanas.

SÍNTOMAS Y DEFINICIONES

Último período menstrual

Se trata de la primera fecha del UPM.

Fecha estimada del parto (FEP)

Se trata de la fecha en la que se espera el parto, 40 semanas desde el primer día del UPM.

Para calcular la FEP: añada 1 año y 7 días y reste 3 meses desde la fecha del UPM. Por ejemplo, si la fecha del UPM fue el 28 de agosto de 2013, la FEP es el 4 de junio de 2014.

Sin embargo, sólo una proporción muy pequeña de bebés nacen exactamente en la FEP; la mayoría nacen de la 37 a la 42 semana de gestación. La FEP se calcula con mayor exactitud a partir de la medición ecográfica de la corona fetal, la longitud hasta las nalgas o la circunferencia cefálica en el primer trimestre del embarazo.

Paridad

El número de embarazos previos se escribe con el siguiente formato: «para *x* + *y*», donde *x* es el número de nacidos vivos y el de los embarazos que alcanzan más de 24 semanas de gestación e *y* es el número de embarazos de menos de 24 semanas de gestación, fetos que no presentaban ningún signo vital, todos los embarazos ectópicos, abortos espontáneos y abortos antes de la 24 semana de gestación. Por ejemplo, una mujer que ha tenido un hijo por cesárea a las 39 semanas, un aborto a las 12 semanas y un embarazo ectópico a las 8 semanas es para 1 + 2. Una mujer es «para» si ha tenido uno o más hijos vivos o embarazos de más de 24 semanas (cuadro 10.16).

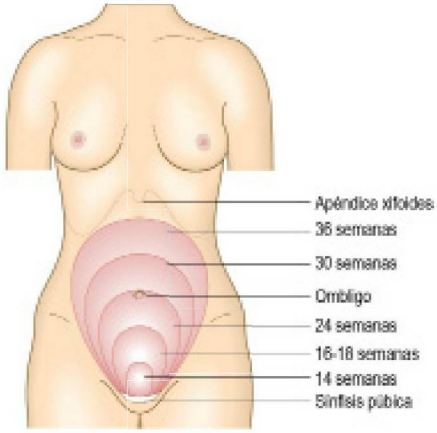

Fig. 10.37 Altura uterina aproximada en función de la edad gestacional.

Gestación

La gestación es el número de semanas que la mujer ha estado embarazada. Se cuenta desde el UPM y se expresa en semanas más días, por ejemplo 24 + 6. Por comodidad el embarazo se calcula a partir del UPM. La fertilización y la implantación no se producen hasta después de la ovulación. Ésta se produce 14 días antes de la próxima fecha del UPM. Por ejemplo, una mujer con un ciclo menstrual de 28 días ovula el día 14, pero una mujer con un ciclo menstrual de 32 días ovula el día 18.

Las 40 semanas del embarazo se dividen en trimestres (primero, segundo y tercer trimestre).

Situación

La situación es la relación entre el eje longitudinal del feto con el eje longitudinal del útero materno. La mayoría de los fetos presentan una situación longitudinal en el tercer trimestre (fig. 10.38).

Presentación

La presentación describe la parte del cuerpo del feto que va a aparecer en primer lugar en el parto. Si la situación es longitudinal la presentación puede ser cefálica o de nalgas (fig. 10.38).

Oligohidramnios y polihidramnios

Estos términos describen la falta o el exceso de líquido amniótico, respectivamente.

Aborto espontáneo

El aborto espontáneo consiste en la expulsión del feto antes de alcanzar la viabilidad.

10.16 Ejemplos de paridad

Una mujer que:	Para
No está embarazada, ha tenido un único hijo vivo, un aborto y una interrupción voluntaria	1 + 2
Ha tenido dos embarazos previos resultando en un hijo vivo y un muerto anteparto	2 + 0
Está embarazada de un feto único, ha tenido dos gemelos vivos y un ectópico previo	1 + 1
No está embarazada, ha tenido un embarazo gemelar con resultado de dos recién nacidos vivos	1 + 0

© Elsevier. Fotocopiar sin autorización es un delito.

www.medilibros.com

booksmedicos.org

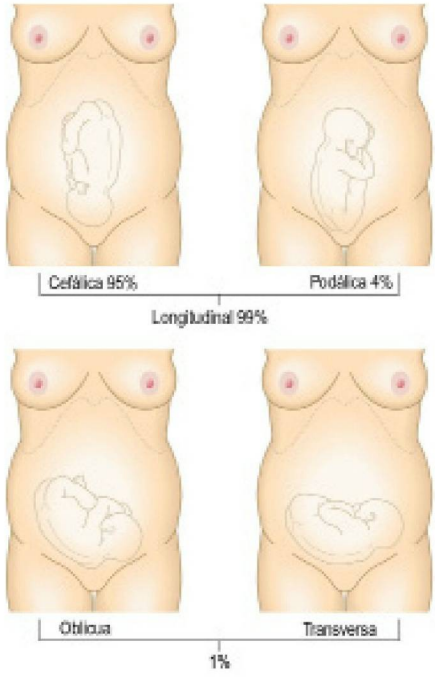

Fig. 10.38 Situación y presentación del feto.

Recién nacido vivo

Un recién nacido vivo consiste en el nacimiento espontáneo de un bebé vivo, independientemente de la duración de la vida del recién nacido.

Muerto intrauterino

Este término hace referencia al nacimiento de un bebé potencialmente viable que no muestra signos de vida. En Reino Unido incluye todos los nacidos de 24 o más semanas de gestación. En Australia incluye a todos los nacidos con 20 o más semanas de gestación.

Viabilidad

Hace referencia al potencial del bebé para sobrevivir después del parto.

Puerperio

El puerperio es el período de 6 semanas posteriores al parto.

Línea negra

La línea negra consiste en la coloración oscura de la línea media de la piel abdominal.

Estrías gestacionales (gravidarum)

Las estrías gravidarum son marcas de estiramiento y se consideran normales.

Movimientos fetales

Los movimientos fetales son percibidos por primera vez por la mujer embarazada en la 16-20 semana de gestación. Su frecuencia aumenta hasta alrededor de la 32 semana hasta una media de 30 movimientos por hora y este nivel se mantiene estable hasta el parto. El movimiento fetal «clásico» es la patada, pero cualquier actividad fetal perceptible cuenta como movimiento. Los movimientos pueden disminuir si la madre sigue tratamiento con medicación sedante, y pueden no percibirse si la placenta es anterior. También pueden disminuir si existe compromiso intrauterino que puede preceder a la muerte intrauterina.

Síntomas fisiológicos

Los síntomas fisiológicos son comunes. La hipersensibilidad mamaria, a menudo el síntoma más temprano del embarazo, puede ocurrir incluso antes de que falte un período menstrual. La disnea leve puede deberse al aumento del impulso respiratorio en las etapas iniciales del embarazo o a la compresión diafragmática por el crecimiento uterino en las etapas avanzadas de la gestación. A medida que avanza el embarazo aumenta la frecuencia de acidez estomacal, que afecta hasta al 75% de todas las mujeres embarazadas en el tercer trimestre. También pueden presentarse estreñimiento, polaquiuria, náuseas y vómitos (que suelen desaparecer alrededor de la 16-20 semana) y dolores, como lumbalgia, síndrome del túnel del carpo y dolor sinfisario púbico.

La amenorrea secundaria es el síntoma más evidente al inicio del embarazo.

www.medilibros.com

Sangrado en el embarazo

La hemorragia vaginal durante el embarazo antes de las 24 semanas puede presagiar un aborto espontáneo; después de las 24 semanas se denomina hemorragia anteparto.

Preeclampsia

La preeclampsia es un síndrome multifactorial asociado con hipertensión arterial, proteinuria y compromiso placentario, y es una causa importante de morbilidad maternofetal. A menudo es asintomática y se detecta mediante la determinación de la presión arterial y análisis de orina.

Prurito

Un 25% de las mujeres embarazadas presenta prurito, que raramente puede asociarse con colestasis hepática.

Disnea

La disnea es frecuente en el embarazo, pero si se asocia con dolor torácico descarte un embolismo pulmonar.

Mortalidad materna

Consiste en la muerte de una mujer mientras está gestante o en el curso de los 42 días siguientes al parto, aborto o término. La muerte puede deberse a cualquier causa pero debe relacionarse o verse agravada (directa o indirectamente) por el embarazo o su tratamiento. No se incluyen las muertes por accidente o por causas incidentales. Las

booksmedicos.org

10.17 Información que debe registrarse para embarazos previos

- Fecha de la gestación y del parto
- Indicación y tipo de parto, por ejemplo parto vaginal espontáneo, parto vaginal asistido (fórceps o ventosa) o por cesárea
- Embarazo único o múltiple
- Cualquier complicación durante el embarazo (obtenga una historia clínica completa)
- Duración de la primera y la segunda etapa del parto
- Peso y sexo del recién nacido
- Estatura al nacer y modo de alimentación del recién nacido
- Información posnatal de la madre y del recién nacido

muertes maternas tardías son las que ocurren entre los 42 días y 1 año. Las muertes en las mujeres embarazadas debidas a causas no relacionadas específicamente con el embarazo permanecen constantes en Reino Unido y son más frecuentes que las muertes maternas debidas a complicaciones relacionadas directamente con el embarazo, el parto o su tratamiento.

HISTORIA CLÍNICA

Obtenga una historia clínica completa en la primera visita (la visita donde se programan las «revisiones») y establezca la fecha del UPM (cuadro 10.17). En las visitas posteriores pregunte sobre nuevos síntomas, síntomas importantes en patologías conocidas y si nota movimientos fetales. Recuerde que las mujeres embarazadas pueden sufrir enfermedades no relacionadas directamente con el embarazo.

Antecedentes personales

Anote información sobre cada embarazo previo (cuadro 10.17).

Anote todos los antecedentes médicos y quirúrgicos. El embarazo puede afectar negativamente a muchas enfermedades. Algunas patologías, por ejemplo el asma, pueden mejorar durante la gestación, pero empeoran tras el parto. Muchas enfermedades afectan adversamente al resultado del embarazo y pueden causar de modo indirecto la muerte materna.

Antecedentes farmacológicos

Pregunte acerca de cualquier medicación prescrita, automedicación, remedios «naturales» y drogas ilegales. Pregunte acerca de en qué gestación fueron tomados. Recomiende a la paciente que deje de fumar y que se abstenga del alcohol. Asegúrese de que está tomando 400 μg de ácido fólico hasta las 12 semanas de embarazo para reducir la incidencia de defectos del tubo neural, incluida la espina bífida.

Antecedentes familiares

Para descartar posibles enfermedades hereditarias, obtenga los antecedentes familiares completos tanto de la mujer embarazada como del padre (cuadros 10.18 y 10.19).

Antecedentes sociales

El bajo estatus socioeconómico se relaciona con el incremento de la mortalidad perinatal y materna. Pregunte a la paciente quién es su pareja y el grado de estabilidad de su relación. Si no tiene pareja, averigüe el apoyo disponible durante y después de su embarazo. ¿Fue planificado su embarazo? En caso de ser no planificado, averigüe cómo se siente la paciente al respecto. Anímela a hacer ejercicio de manera regular y a evitar ciertos alimentos, como el atún (elevado contenido de mercurio), quesos blandos (riesgo de *Listeria*) e hígado (elevado contenido de vitamina A). Durante el embarazo pueden aparecer o empeorar episodios de violencia doméstica, lo que se asocia con un mayor riesgo de muerte materna.

10.18 Ejemplos de una alteración genética única que puede detectarse prenatalmente

Autosómica dominante	
• Corea de Huntington	• Distrofia miotónica
Autosómica recesiva	
• Fibrosis quística	
• Enfermedad de células falciformes	
• Talasemia	
Ligada al cromosoma X	
• Distrofia muscular de Duchenne	• Hemofilia

10.19 Riesgo de síndrome de Down (trisomía 21) relacionado con la edad

Edad materna	Riesgo
20	1 en 1.500
30	1 en 900
35	1 en 400
40	1 en 100
45	1 en 30

10.20 Sistemática de la historia clínica obstétrica

- Edad
- Paridad
- Historia menstrual, última menstruación, edad gestacional, fecha probable del parto
- Motivo de consulta
- Antecedentes obstétricos
- Antecedentes médicos y quirúrgicos
- Antecedentes de fármacos
- Antecedentes familiares
- Antecedentes sociales

EBE 10.21 Revisiones anteriores al parto

En un primer embarazo no complicado se recomiendan 10 revisiones antes del parto. En los embarazos posteriores se recomiendan siete revisiones.

National Collaborating Centre for Women's and Children's Health (2008) Antenatal care. Routine care for the healthy pregnant woman. Disponible en Internet en: http://www.nice.org.uk/nicemedia/live/11947/40145/40145.pdf.

Antecedentes laborales

Pregunte acerca de su trabajo y si planea continuar con él. Aproveche la oportunidad para ofrecerle consejo acerca de la seguridad (o no) de continuar trabajando. Los trabajos en

© Elsevier. Fotocopiar sin autorización es un delito.

www.medilibros.com

booksmedicos.org

los que existe exposición a radiaciones ionizantes suponen un riesgo específico para el feto o la mujer embarazada, y su puesto laboral puede precisar modificaciones. No existen datos definitivos que relacionen los trabajos que implican tareas pesadas con partos pretérmino o preeclampsia.

EXPLORACIÓN FÍSICA

Exploraciones prenatales

Primera revisión

No realice una exploración física completa de modo rutinario (incluyendo una exploración mamaria y una exploración vaginal) en las mujeres embarazadas sanas. Es necesariamente indiscreta y posee una baja sensibilidad para la identificación de enfermedades. Calcule el índice de masa corporal y realice una exploración completa en las mujeres con una mala salud general. Mida la presión arterial (cuadro 10.21).

Secuencia de la exploración

- Antes de explorar a la paciente, determine su altura y peso y solicite que vacíe su vejiga. La paciente debe tumbarse apoyando su cabeza en una almohada baja y debe exponer su abdomen desde la sínfisis púbica hasta la apófisis xifoides.
- En las fases avanzadas del embarazo se debe explorar a las mujeres en posición lateral izquierda, girada 15° respecto de la horizontal, para evitar la compresión de la vena cava, lo que puede causar hipotensión en la madre e hipoxia en el feto.
- Observe su aspecto general. ¿Está cómoda o molesta por algún dolor físico?
- Determine su presión arterial.
- Observe cualquier cicatriz, especialmente de cesáreas previas, así como la presencia de línea negra y estrías gravidarum. Observe la distensión del útero surgiendo de la pelvis y cualquier otra distensión.

Exploración uterina

- Pida a la paciente que le informe de cualquier dolor y observe constantemente sus respuestas faciales y verbales.
- Coloque la palma de su mano sobre el útero distendido. Flexione suavemente sus dedos para palpar los bordes superior y laterales de su masa firme. Observe si aparece dolor a la palpación, signos de rebote o defensa fuera del útero. Palpe con suavidad para evitar desencadenar la contracción del miometrio, lo que dificultaría la palpación de partes fetales. Evite la palpación profunda de áreas uterinas dolorosas. Observe la existencia de contracciones.
- Colóquese de cara a la paciente. Coloque ambas manos a cada lado del fondo uterino e intente palpar partes fetales. Estime si el volumen de líquido amniótico es normal. Valore la distancia de las partes fetales respecto de la superficie. Si sólo las nota con la palpación profunda quiere decir que existe gran cantidad de líquido amniótico (fig. 10.39A).
- Con su mano derecha sobre el lado izquierdo de la mujer palpe hacia abajo ambos lados del útero. El lado más lleno indica la localización de la espalda fetal (fig. 10.39B).
- Ahora sitúese a los pies de la mujer. Coloque sus manos a cada lado del útero, con su mano izquierda sobre el lado izquierdo de la mujer, y palpe la región uterina inferior para tratar de identificar la parte de presentación. Provoque un peloteo de la cabeza empujándola suavemente desde un lado al otro para notar su dureza contra sus dedos (fig. 10.39C).
- Después de las 20 semanas mida la ASF en centímetros, aplicando el extremo de una cinta métrica en el punto más alto del fundus (no siempre en la línea media) y midiendo hasta el extremo superior de la sínfisis púbica. Para evitar el sesgo hágalo con la parte no numerada hacia usted, de modo que sólo pueda ver la medición al retirar la cinta.
- Al final de la gestación, o en el parto, valore si en la pelvis ósea se localiza más del 50% de la parte de presentación. Por lo general se trata de la cabeza y en dicho caso se dice que está encajada (fig. 10.40).
- La percusión abdominal no es necesaria en una mujer embarazada.
- Si no puede palpar movimientos fetales intente auscultar el corazón fetal. A partir de las 14 semanas puede utilizar un monitor Doppler portátil. Pasadas las 28 semanas puede emplear un estetoscopio de Pinard, situándolo sobre el hombro anterior del feto. Dirigiéndose hacia los pies de la paciente aplique su oreja izquierda sobre el extremo estrecho del estetoscopio. Retire sus manos del estetoscopio de modo que se mantenga fijo por la presión de su cabeza. Escuche el corazón fetal que suena distante, como si escuchase un reloj a través de una almohada (fig. 10.41).
- En una embarazada no realice de modo rutinario una exploración vaginal, a no ser que exista una indicación específica.

www.medilibros.com

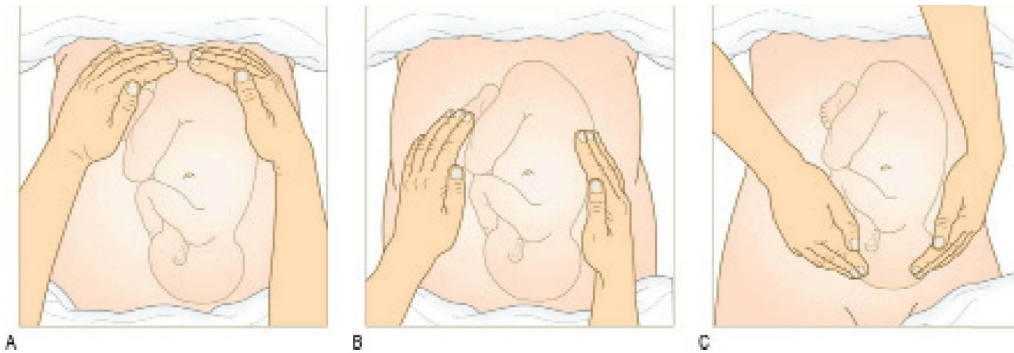

Fig. 10.39 Exploración abdominal. **(A)** Palpación fúndica para identificar el polo fetal (nalgas o cabeza) que está ocupando el fundus. **(B)** Deslice sus manos suavemente por los lados del útero para identificar en qué lado se sitúa la espalda (firme) o las extremidades (con bultos irregulares) del feto. **(C)** Gírese hacia los pies de la paciente y deslice ambas manos suavemente sobre la parte baja del útero.

booksmedicos.org

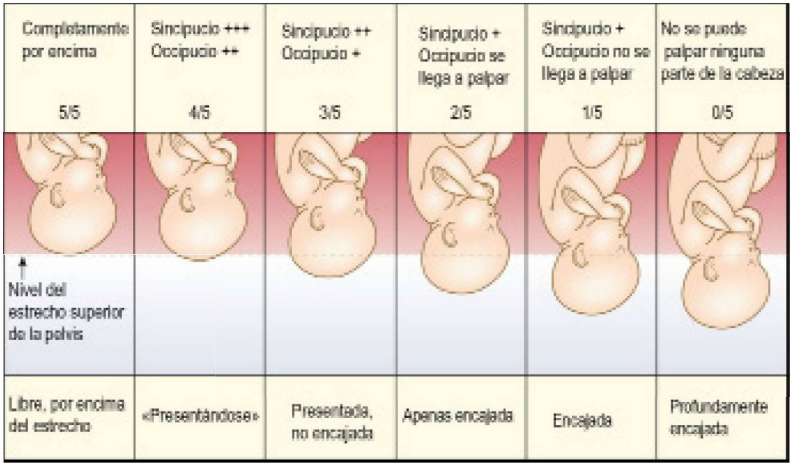

Fig. 10.40 Descenso de la cabeza fetal.

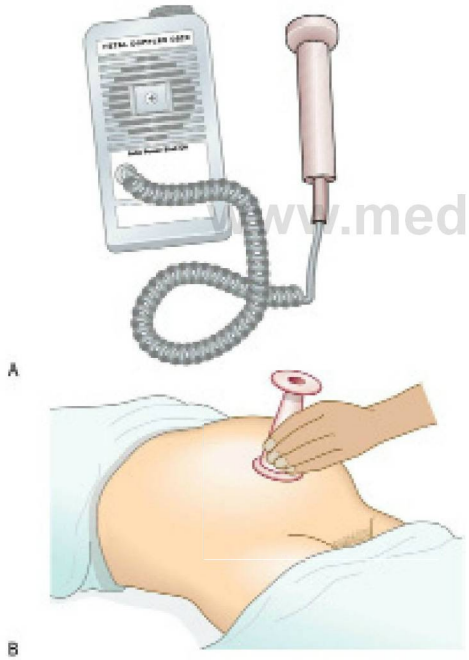

Fig. 10.41 **Auscultación del corazón fetal.** **(A)** Monitorización de la frecuencia cardíaca fetal mediante Doppler. **(B)** Estetoscopio fetal de Pinard. La frecuencia cardíaca fetal varía entre 110 y 160 latidos/minuto y debería ser regular.

EBE 10.22 Diabetes gestacional

La sensibilidad de la glucosuria para la detección de la diabetes gestacional es menor del 30%.

NICE. Antenatal care. Routine care for healthy pregnant women. 2008. Disponible en Internet en: www.nice.org.uk/CG062.

Fig. 10.42 **Ecografía obtenida a las 12 semanas** que muestra un embarazo gemelar.

Fig. 10.43 **Ecografía** que muestra la medición de la longitud cráneo-nalga fetal.

© Elsevier. Fotocopiar sin autorización es un delito.

booksmedicos.org

10.23 Pruebas prenatales

Glucosa en orina	Cada visita: si persiste, realice una prueba de tolerancia a la glucosa
Proteínas en orina	Cada visita: trazas o +, analice una muestra de la mitad del chorro miccional; ++ o más, considere preeclampsia
Hemograma completo	Programar: 28 semanas, 36 semanas: tratar si la concentración de hemoglobina cae <105 g/l
Electroforesis de hemoglobinas	Programar: células falciformes y talasemias. Sistemáticas en pacientes de etnia mixta
Grupo sanguíneo y detección de anticuerpos	Programar según lo que recomiende el laboratorio. Rhesus y Kell son las causas más frecuentes de isoinmunización
Rubéola	Programar
Hepatitis B y C	Programar
Virus de la inmunodeficiencia humana (VIH)	Programar (a menos que la paciente se oponga)
Pruebas de la sífilis	Programar
Glucosa plasmática	28 semanas
Muestra de orina para cultivo	Según necesidades
Prueba combinada bioquímica y translucencia nucal para la medición de la trisomía 21	11-14 semanas: detecta el 80-90% de embarazos afectados por trisomía 21
Ecografía de primer trimestre	6-13 semanas: confirma la viabilidad, precisa la edad gestacional con un error de 1 semana, detecta el embarazo múltiple y las masas anexiales
Ecografía detallada	18-22 semanas: detecta el 90% de las alteraciones congénitas importantes
Ecografía para determinación de la localización de la placenta	Hemorragia anteparto tras las 24 semanas: más fiable a medida que avanza la gestación, cuando se forma el segmento inferior. Una de cada 4 pacientes tiene una placenta baja a las 20 semanas; realizarla en todas las pacientes con una cesárea previa
Ecografía para evaluación del crecimiento	Sospecha clínica de alteración del crecimiento, habitualmente tras las 24 semanas
Amniocentesis	15 semanas para el cariotipo fetal: 0,5-1% de riesgo de aborto
Biopsia de las vellosidades coriónicas	Desde las 10 semanas en adelante para cariotipo fetal, alteraciones de genes únicos 2% riesgo de aborto

www.medilibros.com

Hallazgos normales

Los órganos abdominales se ven desplazados durante el embarazo, por lo que puede ser difícil identificar la presencia de tumefacciones, por ejemplo un quiste ovárico, y el dolor espontáneo o a la palpación puede no localizarse en los sitios habituales. En la gestación avanzada los riñones y el hígado no pueden palparse y puede ser difícil auscultar los ruidos intestinales. En las mujeres altas o delgadas la ASF puede ser menor a la esperada y en las mujeres obesas puede ser mayor. En la actualidad se utiliza la ecografía de modo rutinario para valorar el desarrollo fetal (figs. 10.42 y 10.43).

Hallazgos anormales

Después de la 25 semana de gestación, una diferencia de 3 o más entre el número de semanas de embarazo y la ASF en centímetros puede indicar que el feto es más pequeño o más grande para esa edad gestacional. Estúdielo mediante ecografía. A partir de la semana 36 una situación que no sea longitudinal se considera anormal y precisa más estudios o tratamiento. No ausculte el corazón fetal de modo rutinario a no ser que la madre lo solicite.

PRUEBAS COMPLEMENTARIAS

Analice una tira reactiva de orina en cada revisión para descartar glucosuria o proteinuria. Un resultado de + o superior de proteínas puede indicar una infección del tracto urinario o preeclampsia. En caso de glucosuria se deben realizar pruebas formales para descartar una diabetes gestacional (cuadros 10.22 y 10.23).

EXPLORACIÓN DE LOS GENITALES MASCULINOS

ANATOMÍA

Los genitales masculinos incluyen los testículos, los epidídimos y las vesículas seminales, el pene, el escroto y la glándula prostática (fig. 10.44).

Los testículos se desarrollan intraabdominalmente cerca de los riñones embrionarios y migran a través del canal inguinal en el interior del escroto alrededor del nacimiento. Poseen su propio aporte sanguíneo, drenaje linfático e inervación. Éste es el motivo por el que los problemas testiculares pueden causar dolor abdominal y los tumores o la inflamación pueden causar engrosamiento de los ganglios linfáticos paraaórticos. Los testículos se alojan en el escroto y se encuentran separados entre sí por un tabique muscular. El testículo izquierdo suele quedar algo más

booksmedicos.org

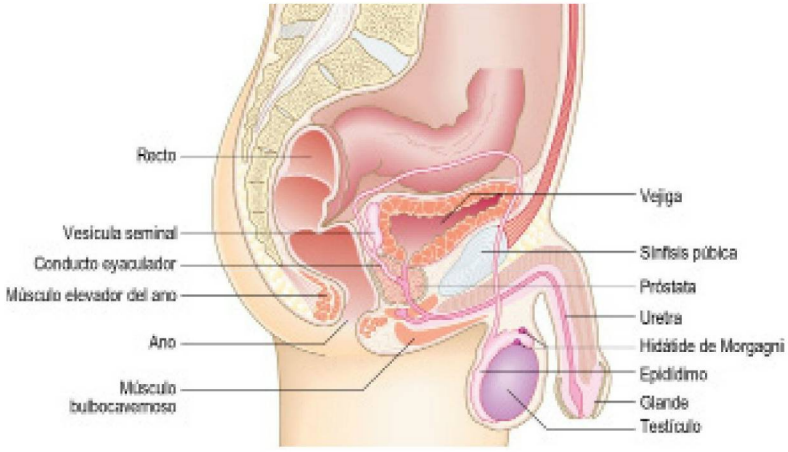

Fig. 10.44 Anatomía de los genitales masculinos. Los genitales masculinos incluyen los órganos externos, las vesículas seminales y la próstata.

bajo que el derecho. Tienen una forma ovalada y miden 3,5-4 cm de longitud. Están recubiertos por una capa fibrosa, la túnica albugínea, que forma la pared posterior de la túnica vaginal. Ésta es una prolongación del tubo peritoneal que durante el desarrollo sigue a los testículos en su descenso hasta el interior del escroto. Si éste persiste se denomina proceso vaginal, que puede dar lugar a un saco herniario inguinal indirecto o un hidrocele congénito. A lo largo del borde posterior de cada testículo se forma el epidídimo por los túbulos eferentes que drenan los túbulos seminíferos a través de la rete testis. Las múltiples venas del plexo pampiniforme forman una vena única en el anillo inguinal profundo.

Los testículos producen espermatozoides y hormonas, predominantemente testosterona. Los espermatozoides se producen a partir del epitelio germinal, maduran en el epidídimo y progresan por el conducto deferente hasta las vesículas seminales, donde se almacenan. Son eyaculados a través de la uretra durante el orgasmo, junto con líquido prostático. La testosterona la producen las células de Leydig. La producción de espermatozoides y de testosterona se inicia en la pubertad, entre los 10 y 15 años de edad (fig. 15.19).

El pene está formado por dos cilindros de espacios tapizados por endotelio y rodeados por músculo liso conocidos como cuerpos cavernosos (fig. 10.45). Se encuentran unidos al bulbo esponjoso, que rodea a la uretra y se expande formando el glande del pene. La piel que recubre el pene se refleja sobre el glande, formando el prepucio. El pene es un conducto para la orina y el semen. La excitación sexual causa el incremento del flujo sanguíneo hacia los cuerpos cavernosos, mediada por el parasimpático, que causa la erección y permite la penetración vaginal. La estimulación continuada del pene causa una contracción, mediada por el simpático, de las vesículas seminales y de la próstata, el cierre del cuello vesical y la eyaculación. Tras el orgasmo, la reducción en el flujo sanguíneo permite la detumescencia (fig. 10.44).

El escroto es la bolsa que contiene los testículos, que está situada posteriormente al pene. Tiene una fina piel pigmentada, rugosa o estriada, que está tapizada por el músculo dartos (fig. 10.46). El músculo dartos es tremendamente contráctil y ayuda a regular la temperatura de los contenidos escrotales. La producción de espermatozoides

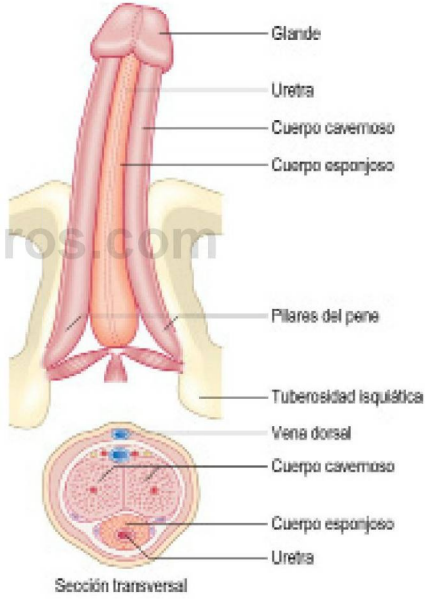

Fig. 10.45 Anatomía del pene. El pene está formado por los cuerpos cavernosos y el cuerpo esponjoso.

tiene lugar más eficientemente a una temperatura inferior a la corporal y por esta razón los testículos se encuentran en el escroto.

La próstata y las vesículas seminales producen un líquido rico en fructosa como sustrato energético para los espermatozoides. Después de los 40 años la próstata desarrolla una estructura trilobar por hiperplasia benigna, con un par de lóbulos laterales y un lóbulo medial variable, que protruye hacia la vejiga y puede causar obstrucción del flujo vesical y uretral. El cáncer de próstata se desarrolla en el tejido periférico de los lóbulos laterales y en ocasiones puede detectarse mediante la exploración rectal digital. En la exploración rectal sólo se palpa la cara posterior y los lóbulos laterales de la próstata.

© Elsevier. Fotocopiar sin autorización es un delito.

booksmedicos.org

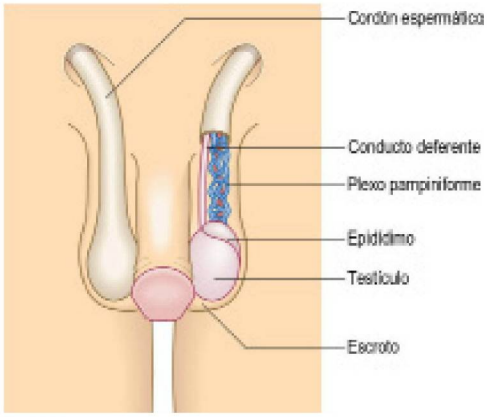

Fig. 10.46 Escroto y sus contenidos.

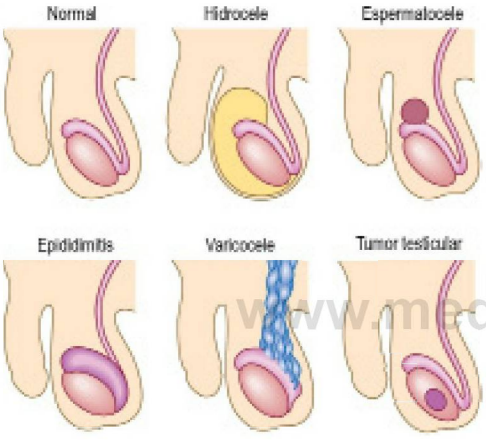

Fig. 10.47 Tumefacciones en el escroto.

SÍNTOMAS Y DEFINICIONES

Escroto

Masas

Hidroceles

Son tumefacciones debidas a la presencia de líquido en la túnica vaginal (fig. 10.47). Suelen ser idiopáticos, pero pueden ser secundarios a enfermedades inflamatorias o a tumores.

Quistes del epidídimo

Se trata de nódulos en el epidídimo que se encuentran completamente separados del cuerpo del testículo. Estas tumefacciones aisladas del epidídimo, adherentes al mismo exclusivamente casi nunca son malignas. Las inflamaciones dolorosas del polo superior del testículo, o adyacentes a la cabeza del epidídimo, suelen deberse a la torsión de una hidátide de Morgagni, un vestigio del conducto paramesonéfrico.

Varicoceles

Son varicosidades de la vena espermática. Se describen en la palpación como un «saco de gusanos» en el escroto.

Tumores testiculares

Los tumores testiculares ocasionan hinchazón dura e indolora del cuerpo del testículo. Alrededor del 15% de los tumores pueden presentarse en la proximidad de la rete testis y pueden causar tumefacción y dolor del epidídimo.

Epididimitis

La inflamación del epidídimo produce una tumefacción dolorosa del epidídimo. Con mayor frecuencia se debe a una ETS en hombres jóvenes o a la infección urinaria por bacterias coliformes en los ancianos.

Testículo único

Puede ser consecuencia del descenso testicular incompleto a través del canal inguinal del testículo «que falta» o de la existencia de un testículo ectópico en la ingle. Pregunte por el posible antecedente de una cirugía por tumor testicular o por testículo no descendido. La atrofia testicular unilateral puede ser el resultado de una infección por paperas, de torsión testicular o de afección vascular tras la reparación de una hernia inguinal, o por una orquidopexia tardía por un testículo no descendido.

Atrofia testicular bilateral

Sugiere un hipogonadismo primario o secundario, o bien un fallo testicular primario. Observe la presencia de alteraciones hormonales o de signos de utilización de esteroides anabolizantes y evalúe el desarrollo de características sexuales secundarias (fig. 15.19).

Alteraciones del pene y de la uretra

www.medilibros.com

Uretritis

La inflamación de la uretra puede causar disuria (dolor con la micción) o secreción uretral. Las causas más habituales son la uretritis no específica y la infección gonocócica.

Fimosis

La fimosis es el estrechamiento del orificio prepucial que impide la retracción del prepucio. Ello puede causar balanitis (infección recurrente del glande), postitis (infección del prepucio) o ambas (balanopostitis).

Parafimosis

La parafimosis es la incapacidad para empujar hacia delante el prepucio tras su retracción, debido a la presencia de un anillo de constricción en el prepucio que comprime por detrás de la corona del glande (fig. 10.48).

Enfermedad de Peyronie

La enfermedad de Peyronie es una enfermedad fibrótica del cuerpo del pene de origen desconocido que ocasiona la curvatura, el estrechamiento o el acortamiento de los cuerpos cavernosos durante la erección.

Priapismo

La rigidez persistente de los cuerpos cavernosos se caracteriza por la rigidez longitudinal del pene con un glande flácido. Puede deberse a leucemia, drepanocitosis, neoplasias pélvicas malignas y fármacos.

booksmedicos.org

Fig. 10.48 Parafimosis. Edema del prepucio formando un anillo de constricción por no haberse realizado la reposición del prepucio, en este caso, después de la cateterización.

10.24 Tipos de disfunción sexual masculina

Cambios en la libido
Incapacidad para lograr la erección
Incapacidad para mantener la erección
Problemas para alcanzar el orgasmo
Eyaculación precoz
Incapacidad para eyacular

www.medilibros.com

Úlcera genital

La úlcera genital es una rotura en la mucosa o la piel en cualquier punto de los genitales. Las úlceras dolorosas suelen estar causadas por herpes simple. Si son indoloras considere la posibilidad de artritis reactiva, liquen simple y (excepcionalmente) sífilis.

Disfunción sexual

Existen diferentes problemas y causas de disfunción sexual, incluidas las causas psicológicas, el alcohol, una enfermedad sistémica (especialmente diabetes mellitus), una enfermedad vascular periférica y de origen farmacológico (cuadro 10.24).

Alteraciones de la próstata

Prostatitis

La inflamación de la glándula prostática causa un engrosamiento doloroso de la próstata. Suele estar causada por ETS en los hombres jóvenes o por *Escherichia coli* en los ancianos.

Hiperplasia benigna

Es frecuente en varones mayores de 60 años y se asocia con síntomas urinarios (cuadro 9.2). El surco medio se encuentra preservado y la próstata se palpa lisa y con una consistencia elástica.

Cáncer de próstata

Puede ser asintomático o producir síntomas urinarios. En la palpación es pétreo o puede causar una palpación nodular de los lóbulos laterales.

HISTORIA CLÍNICA

Motivo de consulta

Asegúrese de que entiende cuáles son los principales problemas urinarios o genitales del paciente, la cronología de su desarrollo y cómo afectan a su estilo de vida. Muéstrese comprensivo pero aclare la naturaleza exacta de toda actividad sexual (cap. 9).

Obtenga una historia urológica general, incluyendo los antecedentes de tumefacciones genitales, problemas con la micción o secreción; sea preciso a la hora de preguntar por la presencia de cualquier tipo de dolor relacionado aparentemente con el tracto urinario. Pregunte sobre concepciones pasadas o el intento de concebir, así como sobre la función sexual del varón, cuando sea apropiado.

Antecedentes personales

Pregunte sobre intervenciones urológicas previas, incluyendo cirugía neonatal, así como la existencia de hipertensión arterial o infecciones urinarias. Es importante interrogar sobre las intervenciones quirúrgicas generales de interés, especialmente las cirugías pélvicas, la vasectomía, así como las ETS y sus complicaciones.

Antecedentes farmacológicos

Pregunte acerca de los tratamientos farmacológicos previos para trastornos urológicos y obtenga una lista completa de todas las medicaciones que tome, así como si consume drogas recreativas. En especial, indague acerca del uso de fármacos bloqueantes de α-adrenorreceptores, que pueden causar eyaculación retrógrada; fármacos antihipertensivos, que pueden producir disfunción eréctil; fármacos vasoactivos, por ejemplo alprostadil, que pueden producir erecciones prolongadas, y antidepresivos, que pueden afectar a la función sexual.

Antecedentes familiares

Los testículos no descendidos y la enfermedad de Peyronie pueden tener una base hereditaria, por lo que debe indagar acerca de los antecedentes familiares de estos problemas. Las alteraciones del gen BRCA2, causantes de cáncer de mama en las mujeres de una misma familia, pueden aumentar el riesgo de cáncer de próstata en los varones portadores de esta mutación.

Antecedentes sociales

El tabaquismo, el consumo de alcohol y de drogas recreativas pueden afectar a la fertilidad y a la función sexual.

© Elsevier. Fotocopiar sin autorización es un delito.

booksmedicos.org

La disfunción eréctil es un síntoma temprano frecuente de la diabetes o de las cardiopatías. El cáncer de vejiga y sus recidivas son más frecuentes entre los fumadores.

EXPLORACIÓN FÍSICA

Asegúrese de la privacidad del lugar de la exploración. Explique al paciente qué es lo que va a hacer, por qué es necesario y proponga la presencia de un acompañante. Anote el nombre del mismo. En caso de declinarse la propuesta esto debe quedar registrado. Permita que el paciente se desnude en privado.

Disponga de una habitación cálida y bien iluminada, con una fuente de luz móvil. Aplique gel de base alcohólica y póngase los guantes.

Pida al paciente que permanezca de pie y que exponga la zona desde la parte inferior del abdomen hasta la parte alta de sus muslos, a no ser que quiera examinar la zona inguino-escrotal. En este caso, pídale que inicialmente yazca boca arriba.

Piel

Secuencia de la exploración

- Observe la posible presencia de eritema, hinchazón o úlceras en las ingles, los pliegues cutáneos, el periné y el escroto. Observe la distribución del vello.
- Si observa tumefacciones en las ingles, proceda a su palpación y defínalas utilizando las características presentadas en el cuadro 3.11.

Hallazgos anormales

Puede existir alopecia o infestación. El afeitado del vello púbico puede originar dermatitis (inflamación de la dermis) o foliculitis (infección alrededor de la base de los pelos), causando una erupción eritematosa irritativa. El intertrigo (eccema infectado) se presenta en los pliegues cutáneos y las linfadenopatías pueden deberse a patologías locales o generales.

El edema escrotal puede deberse a enfermedades sistémicas o locales. Las hepatopatías y las cardiopatías pueden causar edema genital importante, al igual que el síndrome nefrótico y el linfedema debido a linfadenopatías paraaórticas.

Pene

Secuencia de la exploración

- Observe el cuerpo del pene y compruebe la posición de la abertura uretral para excluir el hipospadias (la abertura de la uretra se encuentra en algún punto a lo largo del cuerpo del pene).
- Palpe el cuerpo del pene para descartar placas fibrosas (generalmente en el dorso). Palpe cualquier otra lesión existente para definirla.
- Retraiga el prepucio y examine las glándulas en busca de placas rojas o de vesículas.
- Tras la exploración reponga siempre hacia delante la piel del prepucio para evitar la parafimosis.
- Tome una muestra de la uretra con una torunda si el paciente presenta secreción o si se está realizando una prueba de cribado de salud sexual.

Hallazgos normales

Los folículos sebáceos engrosados pueden simular verrugas. La presencia de numerosas pápulas perladas y uniformes alrededor de la corona del glande es normal.

Hallazgos anormales

En el cuerpo del pene pueden observarse verrugas, quistes sebáceos o una placa dura de la enfermedad de Peyronie. En el prepucio o en el glande pueden observarse fimosis, adherencias, inflamaciones o tumefacciones.

Escroto

Examine el escroto con el paciente en bipedestación. A continuación, si encuentra una tumefacción y no puede palpar por encima de la misma, pida al paciente que se tumbe.

Pregunte al paciente si está experimentando cualquier dolor genital. Si el paciente tiene frío o es aprensivo, el músculo dartos estará contraído y no podrá palpar bien los contenidos escrotales.

Secuencia de la exploración

- Inspeccione el escroto para descartar enrojecimiento, inflamación o úlceras. Eleve el escroto para examinar la superficie posterior.
- Observe la posición de los testículos y de cualquier hinchazón o dolor a la palpación paratesticular.
- Palpe el escroto suavemente, utilizando ambas manos. Compruebe que ambos testículos están presentes en el escroto. Si no lo están, examine el canal inguinal y el periné para descartar la presencia de testículos ectópicos.
- Primero en un testículo y luego en el otro, coloque los dedos de sus dos manos por detrás del testículo para inmovilizarlo y utilice sus dedos índice y pulgar para palpar el cuerpo del testículo de forma sistemática. Palpe la superficie anterior y el borde medial con su pulgar y el borde lateral con su índice (fig. 10.49).
- Compruebe el tamaño y consistencia de los testículos y observe cualquier nodularidad o irregularidad. Mida el tamaño testicular en centímetros.
- Palpe el cordón espermático con su mano derecha. Estire suavemente el testículo hacia abajo y coloque sus dedos detrás del cuello del escroto. Podrá palpar el cordón espermático y en su interior el conducto deferente, como una cuerda gruesa.
- Decida si la tumefacción surge en el escroto o procede del canal inguinal. Si puede palpar por encima de la hinchazón, se origina

Fig. 10.49 Palpación testicular.

www.medilibros.com
booksmedicos.org

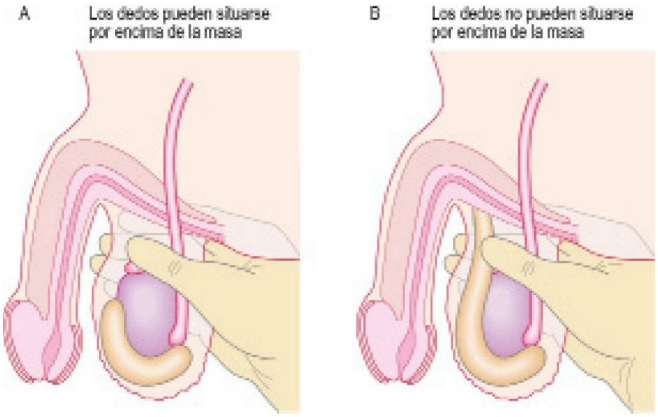

Fig. 10.50 Evaluación de masas escrotales. **(A)** Es posible situarse por encima de una masa escrotal verdadera. **(B)** No es posible si la masa está causada por una hernia inguinal que ha descendido al interior del escroto.

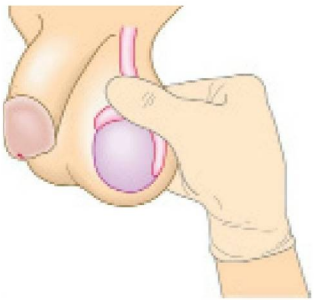

Fig. 10.51 Palpación del epidídimo. El epidídimo sólo se palpa bien en la parte más alta del testículo.

www.medilibros.com

en el escroto; en caso contrario, por lo general se origina en la región inguinal (fig. 10.50).

- Sitúe el extremo iluminado de una linterna sobre la tumefacción escrotal (transiluminación) (fig. 15.5). Los quistes cuyo contenido sea líquido permiten la transmisión de la luz y el escroto adquirirá un color rojo brillante. Este signo es inconsistente y no diferencia un hidrocele de otras causas de líquido intraescrotal, como un quiste de epidídimo de gran tamaño. En los quistes de paredes gruesas la transiluminación puede encontrarse ausente (fig. 15.5).

Hallazgos normales

El testículo derecho suele estar más cerca del canal inguinal que el izquierdo, pero los testículos pueden ser muy móviles (retráctiles). La longitud de un testículo normal es de 5 cm. El epidídimo normal apenas resulta palpable, a excepción de su cabeza (fig. 10.51), que se palpa como un guisante separado del polo superior del cuerpo del testículo.

Hallazgos anormales

Los quistes sebáceos son habituales en la piel escrotal. Si puede palpar por encima de una tumefacción escrotal se trata de una tumefacción escrotal verdadera. En caso contrario puede tratarse de un varicocele o de una hernia inguinal que ha descendido al escroto. La palpación de una «bolsa de gusanos» en el cordón sugiere un varicocele. Éste debería desaparecer cuando el paciente se tumba. Si no, considere la posibilidad de una masa retroperitoneal que distienda las venas testiculares. Si existe una masa

Fig. 10.52 Torsión testicular izquierda. Hay un acortamiento del cordón, con retracción del testículo e inflamación general de los contenidos escrotales. El paciente debería ser remitido urgentemente a un cirujano para someterse a exploración escrotal.

voluminosa o dolorosa en el escroto y no puede palpar el testículo, solicite una ecografía para clarificar la anatomía de las estructuras intraescrotales.

Un testículo retraído acompañado de dolor agudo y tumefacción sugiere una torsión testicular (fig. 10.52).

Próstata

Pida al paciente que se tumbe sobre el lado izquierdo.

Secuencia de la exploración

- Realice una exploración rectal.
- Palpe la próstata anteriormente a través de la pared rectal.
- Detecte cualquier sensibilidad dolorosa y evalúe la consistencia. ¿Es dura o se encuentra agrandada?
- Palpe cualquier nódulo.
- Retire su dedo. Ofrezca a su paciente pañuelos de papel para limpiarse y un entorno privado para vestirse.

© Elsevier. Fotocopiar sin autorización es un delito.

booksmedicos.org

10.25 Pruebas complementarias en la enfermedad genital masculina

Pruebas	Indicación/comentario
Análisis de orina	Proteinuria y sangre +++ en las infecciones del tracto urinario y en la epididimitis
Antígeno prostático específico sérico	Elevado en el cáncer de próstata pero también incrementa con la edad, volumen prostático, después de traumatismo prostático y en la infección seminal o del tracto urinario
Beta gonadotropina coriónica sérica, alfa-fetoproteína y fosfatasa alcalina leucocitaria	Elevada en algunos tipos de cáncer testicular y en las metástasis óseas
Hormona foliculoestimulante (FSH) y hormona luteinizante (LH) séricas	En la azoospermia las concentraciones de FSH y de LH pueden ser bajas debido a causas hipofisarias. La FSH puede ser normal en la azoospermia obstructiva o en los casos de detención de la maduración espermática y elevada en el fallo testicular primario
Prolactina sérica	En los casos de disminución de la libido la elevación de la prolactina sugiere la existencia de un tumor hipofisario
Testosterona sérica y globulina transportadora de las hormonas sexuales (SHBG)	Baja en la falta de virilización o en algunos casos de disfunción eréctil
Orina de la mitad del chorro miccional	Infección del tracto urinario, dolor testicular, epididimitis
Reacción en cadena de la polimerasa para *Chlamydia* en orina	Enfermedades de transmisión sexual (ETS), secreción uretral o epididimitis
Frotis uretral	Sospecha de ETS
Seminograma/cultivo	En la infertilidad para evaluar el volumen, número y calidad de los espermatozoides en el eyaculado. Analizar dos muestras separadas. Cultivar el semen sólo si existen leucocitos o persiste la hemospermia
Exploración ecográfica genital	Hidrocele, dolor escrotal agudo, masa testicular o en el pene
Exploración ecográfica Doppler color	Para evaluar el flujo sanguíneo en la sospecha de torsión testicular, priapismo y disfunción eréctil
Exploración ecográfica transrectal	Incrementa la sensibilidad y la especificidad del tacto rectal en la sospecha del cáncer de próstata. Define la anatomía de la próstata y de las vesículas seminales en la infertilidad o en la hemospermia persistente
TC	Para encontrar la localización de un testículo no descendido y para estadificar el cáncer testicular
RM	Para estadificar el cáncer de próstata y para delinear las vesículas seminales

www.medilibros.com

Hallazgos normales

La próstata normal es una estructura lisa, elástica a la palpación, no dolorosa y de un tamaño aproximado de una nuez. Posee bordes definidos y una indentación o surco entre los dos lóbulos laterales. En ocasiones pueden palparse las vesículas seminales por encima de la próstata.

Hallazgos anormales

El dolor a la palpación o la consistencia blanda sugiere una prostatitis o un absceso prostático.

El cáncer de próstata puede palparse como un nódulo diferenciado, una masa o la obliteración del surco de la línea media, o puede encontrarse fijado a la pared pélvica lateral.

PRUEBAS COMPLEMENTARIAS

Véase el cuadro 10.25.

booksmedicos.org

Richard Davenport
Hadi Manji

Sistema nervioso

11

EXPLORACIÓN DEL SISTEMA NERVIOSO 240

Anatomía 241

Síntomas y definiciones 241
- Cefalea 241
- Pérdida transitoria de la consciencia (PTC) 241
- Accidente cerebrovascular y ataque isquémico transitorio (AIT) 241
- Vahído y vértigo 243
- Síntomas funcionales 244

Historia clínica 244
- Motivo de consulta 244
- Antecedentes personales 244
- Antecedentes farmacológicos 244
- Antecedentes familiares 244
- Antecedentes sociales 244
- Historia laboral 245

Exploración física 245
- Evaluación del nivel de consciencia 245
- Irritación meníngea 245
- Trastornos del movimiento 246
- Habla 248
- Disfasias 248
- Función cortical 248

Nervios craneales 251
- Anatomía 248

Sistema motor 257
- Inspección y palpación de los músculos 257
- Tono 258
- Fuerza 260
- Reflejos tendinosos profundos 261
- Reflejos superficiales 263
- Reflejos primitivos 263
- Coordinación 264

Sistema sensorial 266
- Anatomía 266
- Síntomas y definiciones 266

Nervios periféricos 269
- Nervio mediano 269
- Nervio radial 269
- Nervio cubital 270

Hallazgos de conjunto 270

Pruebas complementarias 271
- Punción lumbar 271
- Pruebas neurofisiológicas 271

www.medilibros.com

© 2014. Elsevier España, S.L. Reservados todos los derechos
booksmedicos.org

EXPLORACIÓN DEL SISTEMA NERVIOSO

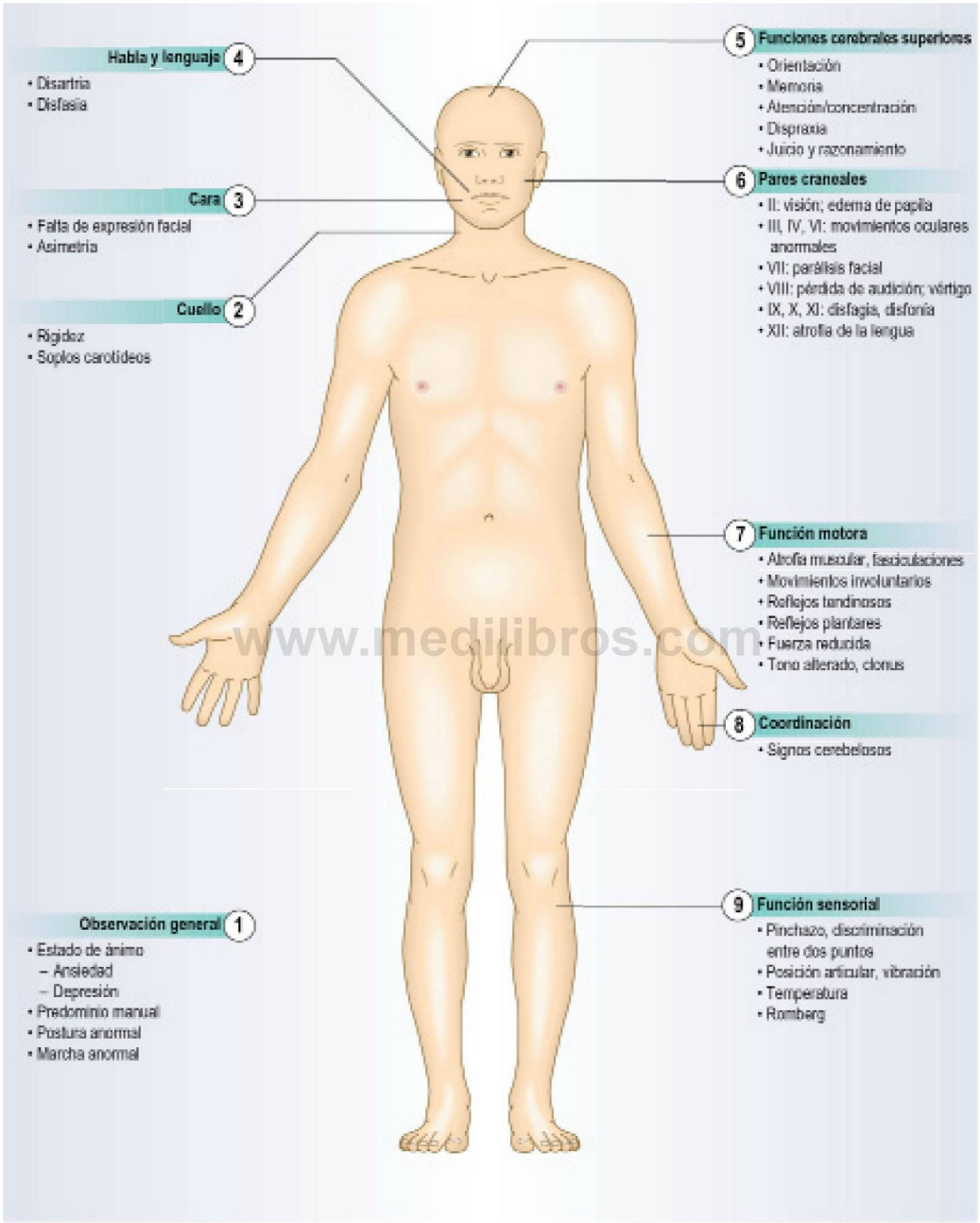

www.medilibros.com

booksmedicos.org

ANATOMÍA

El sistema nervioso consta del encéfalo y de la médula espinal (sistema nervioso central [SNC]) y los nervios periféricos (sistema nervioso periférico [SNP]). En el SNP se incluye el sistema nervioso autónomo, responsable del control de las funciones involuntarias.

La neurona es la unidad funcional del sistema nervioso. Cada neurona tiene un cuerpo celular y un axón que termina en una sinapsis y su soporte lo proporcionan los astrocitos y las células microgliales. Los astrocitos proporcionan el entramado estructural para las neuronas, controlan su medio bioquímico y forman la barrera hematoencefálica. Las células microgliales son macrófagos mononucleares procedentes de la sangre y que intervienen en la inmunidad y en la eliminación de desechos. En el SNC los oligodendrocitos crean y mantienen una vaina de mielina alrededor de los axones, mientras que en el SNP la mielina la producen las células de Schwann.

El encéfalo consiste en dos hemisferios cerebrales, cada uno con cuatro lóbulos (frontal, parietal, temporal y occipital), el tronco del encéfalo y el cerebelo. El tronco del encéfalo está formado por el mesencéfalo, la protuberancia o puente y el bulbo raquídeo. El cerebelo se localiza en la fosa posterior, consta de dos hemisferios y un vermis central, y se encuentra unido al tronco del encéfalo por tres pares de pedúnculos cerebelosos. Entre el encéfalo y el cráneo hay 3 tipos de coberturas membranosas: la duramadre, próxima al hueso, y la aracnoides y la piamadre, próximas al tejido nervioso. El espacio subaracnoideo entre la aracnoides y la pía está lleno de líquido cefalorraquídeo (LCR).

La médula espinal contiene fibras aferentes y eferentes dispuestas en haces definidos, que son responsables de la transmisión de la información motora y sensitiva. Los nervios periféricos poseen axones mielinizados y no mielinizados. Los cuerpos celulares sensoriales de los nervios periféricos están situados en los ganglios radiculares dorsales. Los cuerpos celulares motores se encuentran en las astas anteriores de la médula espinal (fig. 11.1).

SÍNTOMAS Y DEFINICIONES

Los síntomas neurológicos comunes son la cefalea, la debilidad, el entumecimiento, la alteración/pérdida de consciencia, las alteraciones del equilibrio, los movimientos anormales y la pérdida de memoria. La historia clínica resulta fundamental, ya que muchas enfermedades neurológicas, por ejemplo la migraña o la epilepsia, carecen de signos clínicos. Algunos síntomas, por ejemplo la pérdida de consciencia o la amnesia, requieren la ayuda de testigos para recabar la historia clínica.

Cefalea

La cefalea es el síntoma neurológico más frecuente. Las cefaleas pueden ser primarias o secundarias a otra patología (cuadro 11.1). Las causas más frecuentes de cefalea son la migraña y la cefalea de tipo tensional (cuadro 11.2).

Pérdida transitoria de la consciencia (PTC)

Síncope significa pérdida de consciencia debida a perfusión cerebral inadecuada y es la causa más frecuente de PTC. El síncope vasovagal («desvanecimiento») es el más habitual y se suele deber a estimulación del sistema nervioso parasimpático, por ejemplo por dolor o bipedestación prolongada. El síncope que tiene lugar durante el ejercicio sugiere una causa cardíaca (cuadro 11.3). Una crisis epiléptica puede causar PTC. Dichas crisis son debidas a descargas eléctricas paroxísticas del encéfalo que afectan a todo el encéfalo (crisis generalizadas: cuadro 11.4) o a parte del mismo (crisis focales: cuadro 11.5). La historia clínica obtenida del paciente y de testigos, cuando sea posible, ayuda a diferenciar el síncope de la epilepsia (cuadro 11.6).

Accidente cerebrovascular y ataque isquémico transitorio (AIT)

Un accidente cerebrovascular es un déficit neurológico focal (en ocasiones global), de comienzo rápido, debido a una causa vascular. La hemiplejía tras la oclusión de la arteria cerebral media es un ejemplo típico, pero los síntomas vienen determinados por el territorio vascular afectado

11.1 Síndromes de cefalea primaria y secundaria

Primaria
Migraña Cefalea tensional Cefalalgias autonómicas trigeminales (incluyendo la cefalea en racimos) Cefalea en puñalada primaria, relacionada con la tos, el ejercicio o la actividad sexual Cefalea en trueno primaria Cefalea nueva diaria persistente
Secundaria (sintomática) a:
Traumatismo cefálico o cervical Enfermedad vascular cefálica o cervical, por ejemplo hemorragia subaracnoidea, disección de la arteria vertebral, arteritis de la temporal Enfermedad intracraneal no vascular Uso de drogas recreativas Abuso de medicaciones; por ejemplo, analgésicos Infección Enfermedades no traumáticas de la cabeza, el cuello, los ojos, los oídos, la nariz, los dientes, la boca, los senos Neuralgias craneales; por ejemplo, neuralgia trigeminal

11.2 Comienzo y causas de la cefalea

Episodio único agudo (trueno)	Hemorragia subaracnoidea Hipotensión intracraneal idiopática Trombosis venosa cerebral Meningitis aguda, encefalitis
Aguda recurrente	Migraña Cefalea tensional Cefalea en racimo
Subaguda progresiva	Presión intracraneal elevada (tumor, absceso, hidrocefalia, hipertensión intracraneal idiopática) Infecciones (meningitis, encefalitis) Arteritis temporal
Crónica	Síndrome crónico de cefalea diaria Migraña crónica Cefalea por abuso de fármacos Cefalea cervicogénica Fármacos (p. ej., nitratos, dipiridamol)

booksmedicos.org

© Elsevier. Fotocopiar sin autorización es un delito.

booksmedicos.org

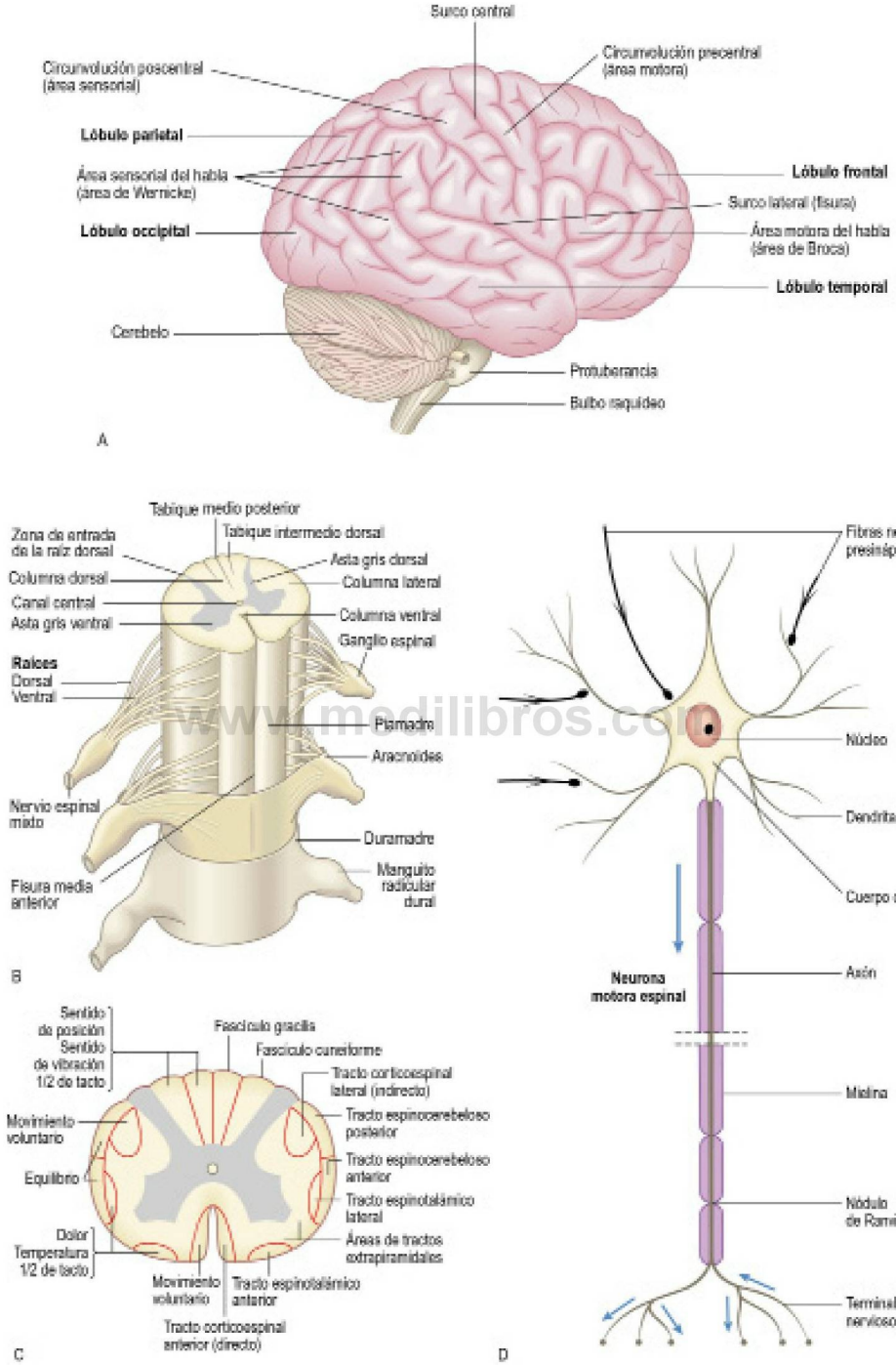

Fig. 11.1 Anatomía del sistema nervioso central. (A) Superficie lateral del encéfalo. **(B)** Médula espinal, raíces nerviosas y meninges. **(C)** Sección transversal de la médula espinal. **(D)** Neurona motora espinal. Los terminales de las neuronas presinápticas forman sinapsis con el cuerpo celular y las dendritas de las neuronas motoras.

www.medilibros.com
booksmedicos.org

11.3 Causas de pérdida transitoria de la consciencia (PTC)

Síncope	Vasovagal (desvanecimiento) Seno carotídeo Situacional, por ejemplo tos, micción
Síncope cardíaco	Arritmias Enfermedad estructural, por ejemplo estenosis aórtica, miocardiopatía hipertrófica, embolia pulmonar
Ataques epilépticos	Generalmente tónico-clónicos generalizados
Hipotensión postural	Fármacos; por ejemplo, antihipertensivos, L-dopa Insuficiencia autonómica
Funcional o psiquiátrica	Hiperventilación/ataque de pánico Ataques psicógenos no epilépticos (ataques disociativos/seudoataques epilépticos)

11.4 Patrón habitual de una crisis tónico-clónica generalizada

Fase prodrómica (aura)

- No presente en los síndromes idiopáticos generalizados, generalmente precede a la convulsión segundos o minutos cuando está presente

Fase tónica

- Pérdida de consciencia y caída
- Rigidez de todo el cuerpo
- Llanto tónico
- Cianosis

Fase clónica

- Contracciones netas rítmicas de las extremidades y el tronco que aumentan y disminuyen de velocidad
- Mordedura de lengua

Fase postictal

- Inicialmente sueño profundo con ronquidos y falta de respuesta
- Confusión/agresión al recuperar la consciencia
- Cefalea
- Amnesia

11.5 Características de las convulsiones focales

- Síntomas motores o sensoriales que se extienden (en segundos)
- Síntomas autonómicos, incluyendo síntomas epigástricos
- Síntomas psicológicos, como alteraciones de la memoria (escenas retrospectivas, *déjà-vu, jamais vu*), miedo, terror, ira, placer, depresión, alteraciones cognitivas, por ejemplo pensamiento forzado, estados similares al sueño, despersonalización, ilusiones y alucinosis
- Conducta anormal (automatismo), por ejemplo chasquidos con los labios
- La consciencia puede encontrarse o no afectada, pero la pérdida completa de consciencia es rara

(cuadro 11.7). En los países industrializados, alrededor del 80% de los accidentes cerebrovasculares son isquémicos y el resto son hemorrágicos, aunque el accidente cerebrovascular hemorrágico es mucho más prevalente en los pacientes asiáticos. Un AIT es un cuadro similar, pero los síntomas se resuelven en 24 horas. Los AIT son un factor de riesgo importante de accidente cerebrovascular inminente y requieren valoración y tratamiento urgente. Los accidentes cerebrovasculares espinales son sumamente raros.

11.6 Características que ayudan a diferenciar el síncope vasovagal de una crisis epiléptica

	Síncope vasovagal	Crisis epiléptica
Desencadenantes	Típicamente presentes (dolor, enfermedad, emoción)	A menudo ninguno (falta de sueño, alcohol, fármacos)
Pródromos	Sensación de desvanecimiento, náuseas, tinnitus, oscurecimiento de la visión	Comienzo focal (no siempre presente)
Duración de la pérdida de consciencia	Menos de 60 segundos	1-2 minutos
Convulsiones	Pueden producirse pero son contracciones mioclónicas breves	Frecuentes, tónico-clónicas, de 1-2 minutos de duración
Color	Pálido/gris	Rojo/azul, puede haber palidez
Mordedura lateral de la lengua	Muy rara (pueden morderse la punta)	Común
Recuperación	Rápida, sin confusión	Gradual, a lo largo de 30 minutos, a menudo con confusión, amnesia

11.7 Accidente cerebrovascular y territorio vascular

Sitio de la lesión	Características clínicas	Lado
Circulación cerebral anterior (a través de la arteria carótida interna)	Arteria cerebral media: hemiparesia (cara y brazo > pierna), hemianestesia Disfasia (hemisferio dominante), dispraxia (hemisferio no dominante), defectos del campo visual Arteria cerebral anterior: debilidad de las piernas	Contralateral a la lesión
Circulación cerebral posterior (a través del sistema vertebrobasilar)	Defecto del campo visual (hemianopsia) Ataxia, diplopía, nistagmo, disartria, disfagia, debilidad/entumecimiento facial, pérdida de consciencia Síntomas sensoriales	Ipsilateral a la lesión

Vahído y vértigo

Los pacientes suelen emplear la palabra «vahído» para describir muchas sensaciones. Los «vahídos recurrentes» afectan a por lo menos el 30% de las personas mayores de 65 años y pueden ser consecuencia de hipotensión postural,

© Elsevier. Fotocopiar sin autorización es un delito.

booksmedicos.org

enfermedad cerebrovascular, arritmias cardíacas o hiperventilación inducida por ansiedad o pánico. El vértigo (la ilusión de movimiento) indica específicamente un problema en el aparato vestibular (periférico) o, mucho menos frecuente, el encéfalo (central). Los AIT no producen vértigo aislado.

Síntomas funcionales

Muchos síntomas neurológicos no son debidos a una enfermedad física. Estos síntomas a menudo se denominan «funcionales», pero otros términos empleados son trastornos psicógenos, histéricos, de somatización o de conversión. Pueden cursar con ceguera, debilidad de extremidades y crisis de colapso.

HISTORIA CLÍNICA

Motivo de consulta

Los pacientes pueden tener dificultad para describir con palabras los síntomas neurológicos, por lo que se debe aclarar con exactitud a qué se refieren. Palabras como «desvanecimiento», «inestabilidad», «pérdida de fuerza» y «entumecimiento» pueden indicar algo diferente de lo que en principio se piensa, por lo que el médico debe asegurarse de comprender lo que está diciendo el paciente. Aclarar o revisar la clínica con el paciente y/o un testigo resulta fundamental y proporciona pistas diagnósticas.

Cronología

El comienzo, la duración y el patrón de los síntomas a lo largo del tiempo a menudo proporcionan pistas para el diagnóstico, por ejemplo en una cefalea (cuadro 11.2) o en un caso de vértigo (cuadro 13.5).

- ¿Cuándo comenzaron los síntomas? (O ¿hasta cuándo se sintió bien el paciente?)
- ¿Son constantes o intermitentes?
- Si son continuos, ¿han mejorado, han empeorado o han permanecido igual?
- Si son intermitentes, ¿cuánto duran?
- ¿Aparecieron de forma brusca, por ejemplo hemorragia subaracnoidea, o gradual, por ejemplo migraña?

Factores precipitantes, agravantes o aliviadores

- ¿Qué estaba haciendo el paciente cuando aparecieron los síntomas?
- ¿Existen factores que mejoran o empeoran los síntomas, como por ejemplo hora del día, ciclo menstrual, posición?

Síntomas asociados

Los síntomas asociados pueden contribuir al diagnóstico; por ejemplo, la cefalea se puede asociar a otros síntomas, como náuseas, vómitos, fotofobia (aversión a la luz), que indican meningismo, o fonofobia (aversión al ruido), indicativos de migraña.

Cefalea

Utilice el esquema del cuadro 2.10 para definir la naturaleza de la cefalea; el comienzo y la periodicidad pueden proporcionar pistas etiológicas (cuadro 11.2).

Pérdida transitoria de la consciencia

Si los pacientes no son conscientes de sus síntomas obtenga la ayuda de algún testigo. Este proceder es más valioso que una exploración neurológica no enfocada. Pregunte al testigo acerca de los síntomas que presentó el paciente antes, durante y después de la PTC. ¿Existieron síntomas de aviso? ¿Sufrió cambios de color? ¿Se movía o permaneció quieto? ¿Cómo se encontraba el paciente inmediatamente después?

Accidente cerebrovascular y AIT

Pregunte si los síntomas comenzaron con rapidez y cuánto duraron. ¿Se acompañaron los síntomas de cefalea?

Vahído y vértigo

Se debe distinguir el vértigo (la ilusión de movimiento, lo más frecuente, la sensación de giro) del mareo, que raramente se localiza y es un síntoma inespecífico. ¿Fue el vértigo suscitado por ciertos movimientos, por ejemplo levantarse de una silla o darse la vuelta en la cama?

Antecedentes personales

Los síntomas olvidados por el paciente pueden ser importantes; por ejemplo, el antecedente de recuperación de una pérdida de visión (neuritis óptica) en un paciente que en la actualidad presenta entumecimiento sugestivo de esclerosis múltiple. La historia obstétrica y el desarrollo infantil pueden ser importantes en algunas situaciones, por ejemplo en la epilepsia. La comunicación con los padres o los médicos de familia puede proporcionar dicha información. Si considera una causa vascular para los síntomas neurológicos interrogue sobre factores de riesgo importantes, como por ejemplo otra enfermedad vascular, hipertensión, antecedentes familiares y tabaquismo.

Antecedentes farmacológicos

Considere siempre la causa farmacológica, incluidos los fármacos recetados, los de venta sin receta y las terapias complementarias, ya que los fármacos pueden causar muchos síntomas neurológicos (cuadro 11.8). Las reacciones adversas pueden ser idiosincrásicas, relacionadas con la dosis o causadas por consumo crónico.

Antecedentes familiares

Numerosos trastornos neurológicos están causados por defectos de genes únicos. Otros poseen una influencia poligénica importante, por ejemplo la esclerosis múltiple. Algunos procesos tienen modos de herencia mixtos, como por ejemplo la enfermedad de Charcot-Marie-Tooth. Las enfermedades neurológicas también pueden ser debidas a alteraciones del ADN mitocondrial (cuadro 11.9).

Antecedentes sociales

El alcohol es el tóxico más frecuente y daña tanto al SNC (ataxia, convulsiones, síntomas cognitivos) como al SNP (neuropatía). Una dieta deficiente, con una ingesta insuficiente de vitaminas complica esos problemas. Otras drogas de uso recreativo pueden dañar el sistema nervioso, por ejemplo la cocaína y el éxtasis pueden causar convulsiones o ictus, y

booksmedicos.org

11.8 Síntomas/síndromes neurológicos causados por fármacos

Ataxia
- Fenitoína
- Carbamazepina
- Litio

Epilepsia
- Antidepresivos tricíclicos
- Fenotiazinas
- Clozapina

Cefaleas
- Trinitrato de glicerilo
- Dipiridamol
- Nifedipino
- Sildenafilo

Miopatía
- Estatinas
- Corticoides

Parkinsonismo
- Neurolépticos
- Proclorperazina
- Metoclopramida

Neuropatía periférica
- Quimioterapia (vincristina, drogas derivadas del platino, talidomida)
- Metronidazol
- Amiodarona
- Fármacos antirretrovirales (estavudina, zalcitabina)

Temblor
- Agonistas β; por ejemplo, salbutamol, terbutalina
- Litio
- Valproato sódico

11.9 Ejemplos de trastornos neurológicos hereditarios

Autosómico dominante
- Distrofia miotónica
- Neurofibromatosis de tipos I y II
- Charcot-Marie-Tooth 1a
- Ataxias espinocerebelosas (AEC)
- Esclerosis tuberosa
- Enfermedad de Huntington
- Distrofia muscular fascioescapulohumeral (FEH)

Autosómico recesivo
- Enfermedad de Wilson
- Ataxia de Friedreich

Recesivo ligado al cromosoma X
- Distrofia muscular de Duchenne y Becker
- Síndrome de cromosoma X frágil

ADN mitocondrial
- Epilepsia mioclónica con fibras rojas rasgadas (EMFRR)
- Encefalopatía mitocondrial con acidosis láctica y episodios parecidos a un accidente cerebrovascular (EMALA)
- Neuropatía óptica hereditaria de Leber (NOHL)
- Oftalmoplejia externa crónica progresiva (OECP)
- Síndrome de Kearns-Sayre (SKS)

el tabaco contribuye a la enfermedad tanto vascular como maligna. Considere siempre las enfermedades de transmisión sexual o las infecciones de transmisión por vía hemática, por ejemplo el virus de la inmunodeficiencia humana (VIH) o la sífilis, en especial en los grupos de alto riesgo.

Las circunstancias sociales son relevantes. ¿Cómo afronta el paciente sus síntomas? ¿Conduce? En caso afirmativo, ¿debe hacerlo? ¿Cuáles son las circunstancias emocionales y de soporte? Pregunte siempre al paciente a qué atribuye sus síntomas, ya que los síntomas neurológicos causan mucha ansiedad. Los pacientes con frecuencia realizan búsquedas de sus síntomas en Internet; las búsquedas de síntomas neurológicos benignos comunes, por ejemplo entumecimiento, generalmente enumeran primero los diagnósticos más alarmantes y menos probables (esclerosis múltiple, enfermedad de neurona motora, tumores).

Historia laboral

Los factores laborales son relevantes para varios trastornos neurológicos. Por ejemplo, la neuropatía periférica tóxica debida a exposición a metales pesados u orgánicos, como el plomo, que causa una neuropatía motora, o la exposición a manganeso, que causa síndrome parkinsoniano.

EXPLORACIÓN FÍSICA

La evaluación neurológica comienza en el primer contacto con el paciente y continúa durante el registro de la historia. Tome nota de la expresión facial, el comportamiento general, el vestido, la postura, la marcha y el habla. La evaluación del estado de ánimo y la exploración general (cap. 3) son partes integrantes de la exploración neurológica.

Evaluación del nivel de consciencia

La consciencia tiene dos componentes principales:
- El estado de consciencia depende en gran parte de la integridad del sistema activador reticular ascendente, que se extiende desde el tronco del encéfalo hasta el tálamo.
- El contenido de la consciencia se refiere a la percepción de la persona y depende de la corteza cerebral, el tálamo y sus conexiones.

Evite términos mal definidos como estuporoso u obnubilado. Utilice la Escala de coma de Glasgow (cuadro 19.14), un instrumento fiable y reproducible, para anotar el grado de consciencia.

Irritación meníngea

El meningismo (la inflamación o irritación de las meninges) puede provocar un aumento de la resistencia a la flexión pasiva del cuello (rigidez del cuello) o la extensión de la pierna (signo de Kernig). El paciente puede permanecer tumbado con las caderas flexionadas para aliviar sus síntomas. El meningismo sugiere la posibilidad de infección (meningitis) o sangre en el interior del espacio subaracnoideo (hemorragia subaracnoidea), pero también puede aparecer en infecciones no neurológicas, como por ejemplo en la infección del tracto urinario. La ausencia de meningismo no excluye la presencia de patología en el interior del espacio subaracnoideo. En la meningitis, la presencia de rigidez de cuello posee una sensibilidad relativamente baja pero una gran especificidad.

© Elsevier. Fotocopiar sin autorización es un delito.

booksmedicos.org

Secuencia de la exploración

- Coloque al paciente en posición supina sin almohada.
- Exponga y extienda totalmente ambas piernas.

Rigidez del cuello

- Sostenga la cabeza del paciente con los dedos de las manos colocados en el occipucio y el borde cubital de las manos contra los músculos paraespinales del cuello del paciente (fig. 11.2A).
- Flexione la cabeza del paciente con suavidad hasta que el mentón toque el tórax.
- Pida al paciente que mantenga esa posición durante 10 segundos. Si hay rigidez del cuello no podrá ser flexionado pasivamente y usted notará el espasmo en los músculos cervicales.
- El signo de Brudzinski consiste en la flexión de las rodillas en respuesta a la flexión del cuello.

Signo de Kernig

- Flexione una de las piernas del paciente por la cadera y la rodilla, con la mano izquierda sobre la parte medial de la corva.
- Utilice la mano derecha para extender la rodilla mientras la cadera se mantiene en flexión. Examine la otra pierna para detectar cualquier flexión refleja (fig. 11.2B). El signo de Kernig es positivo cuando el espasmo de los músculos de la corva (isquiotibiales) se resiste a la extensión. La otra extremidad se puede flexionar por la cadera y la rodilla. El signo de Kernig no existe en las causas locales de rigidez del cuello, como por ejemplo la enfermedad de la columna cervical o la presión intracraneal elevada (cuadros 11.10 y 11.11).

Trastornos del movimiento

La vía motora principal posee componentes en el SNC (tracto corticoespinal o piramidal) y en el SNP (célula del asta anterior o motoneurona inferior). Otras partes del sistema nervioso, por ejemplo los ganglios basales y el cerebelo, ejercen efectos moduladores importantes sobre el movimiento. Resulta fundamental diferenciar los signos de las lesiones de la neurona motora superior de los de la inferior (cuadro 11.12).

Lesiones de la neurona motora superior

Si la lesión afecta las vías del SNC, las neuronas motoras inferiores se encuentran bajo la influencia no inhibida del reflejo espinal. Las unidades motoras tienen entonces una respuesta exagerada al estiramiento con aumento del tono (espasticidad), clonus y reflejos exaltados. Cursan con debilidad pero no atrofia (aunque la atrofia puede aparecer en las lesiones de larga evolución). Pueden cursar con reflejos primitivos, como por ejemplo las respuestas plantares en extensión (signo de Babinski).

Lesiones de la neurona motora inferior

El grupo de fibras musculares inervadas por una sola célula del asta anterior forma una «unidad motora». La lesión de una neurona motora inferior causa debilidad y atrofia de esas fibras musculares, con reducción del tono (flacidez), fasciculaciones y disminución o ausencia de reflejos.

www.medilibros.com

EBE 11.10 Meningitis

La ausencia de los tres signos (fiebre, rigidez de nuca y alteración del estado mental) prácticamente descarta el diagnóstico de meningitis.

A positive Kernig's or Brudzinski's sign is highly specific for bacterial meningitis but absence of these signs cannot exclude meningitis. McGee S. Evidence based physical diagnosis. St Louis, MO: Saunders/Elsevier, 2007, pág. 279.

EBE 11.11 Hemorragia subaracnoidea

En pacientes con cefalea aguda las características predictivas de una hemorragia subaracnoidea son: edad >40 años, comienzo tras un esfuerzo, rigidez de nuca o dolor cervical, hipertensión arterial, pérdida de consciencia y vómitos.

Perry JJ, Stiell IG, Sivilotti MLA y cols. High risk clinical characteristics for subarachnoid haemorrhage in patients with acute headache: prospective cohort study. BMJ 2010;341:1035.

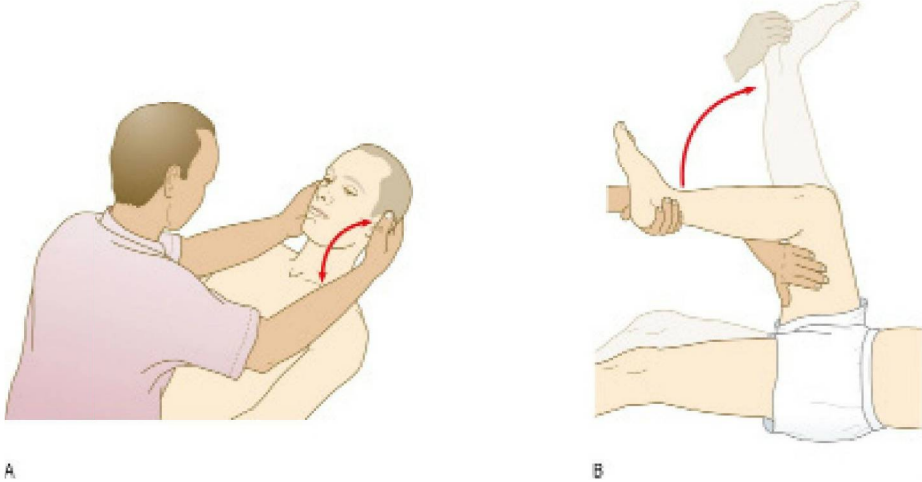

Fig. 11.2 Pruebas para detectar irritación meníngea. (A) Rigidez del cuello. **(B)** Signo de Kernig.

booksmedicos.org

11.12 Características de las lesiones de la neurona motora

	Lesión de neurona motora superior	Lesión de neurona motora inferior
Inspección	Generalmente normal (atrofia en las lesiones crónicas)	Atrofia, fasciculaciones
Tono	Aumentado con clonus	Normal o disminuido, sin clonus
Debilidad	Afecta preferentemente a los extensores en los brazos y los flexores en las piernas	Generalmente más focal, en la distribución de la raíz del nervio o el nervio periférico
Reflejos tendinosos profundos	Aumentados	Disminuidos/ausentes
Respuesta plantar	Extensora	Flexora

Postura y marcha

La postura y la marcha dependen de vías intactas visuales, sensoriales, corticoespinales, extrapiramidales y cerebelosas, junto con el funcionamiento de las neuronas motoras inferiores y los reflejos espinales. Los trastornos de la marcha no neurológicos se estudian en el capítulo 14. Pueden reconocerse algunos patrones anormales de la marcha, que ayudan al diagnóstico (cuadro 11.13 y fig. 3.2).

Secuencia de la exploración

www.medilibros.com

Postura

- Pida al paciente que permanezca de pie erguido, con los pies juntos (preferiblemente descalzos) y los ojos abiertos.
- El balanceo, las sacudidas o la incapacidad de permanecer de pie erguido con los pies juntos con los ojos abiertos sugieren ataxia cerebelosa.
- Pida al paciente que cierre los ojos (prueba de Romberg) y esté preparado para estabilizar/sujetar al paciente. La tendencia repetida a caerse es un resultado positivo.

Marcha

- Cronometre el tiempo que tarda el paciente en caminar 10 metros medidos, con un dispositivo de ayuda si es necesario, en girar 180° y regresar al punto de partida.
- Tome nota de la longitud de los pasos, el balanceo de los brazos, la estabilidad (también al girar), la cojera u otras dificultades.
- Escuche el sonido de golpeteo de un pie caído.
- Pida al paciente que camine primero de puntillas y luego sobre los talones. La debilidad de la dorsiflexión del tobillo (pie caído) es mucho más frecuente que la debilidad de la flexión plantar y dificulta o imposibilita caminar sobre los talones.
- Pida al paciente que camine con la técnica talón-punta en línea recta (marcha en tándem). Esa maniobra destaca la ataxia de la marcha.

Hallazgos anormales

- La inestabilidad durante la bipedestación con los ojos abiertos es habitual en los trastornos cerebelosos.
- La inestabilidad que sólo aparece o empeora mucho con los ojos cerrados (signo de Romberg) indica pérdida sensorial propioceptiva en los pies (ataxia sensorial).

11.13 Alteraciones de la marcha comunes

Alteración de la marcha	Descripción	Causas
Parkinsoniana	Encorvada Pasos arrastrados (pasos cortos) Pérdida del balanceo de los brazos Inestabilidad postural Postura congelada	Enfermedad de Parkinson Otros síndromes parkinsonianos
Apraxia de la marcha	Pasos pequeños, arrastrados *(marcha à petit pas)* Dificultad para comenzar a caminar/congelamiento «Pedalea» en la cama mejor que camina	Enfermedad cerebrovascular Hidrocefalia
Paraparesia espástica	Marcha en tijera o rígida «marcha a través del barro»	Lesiones de la médula espinal
Miopática	Marcha de ánade (debilidad proximal) Signos de Trendelenburg bilaterales	Distrofias musculares Miopatías adquiridas
Pie caído	Marcha con palmetazos del pie	Neuropatías Radiculopatía L5
Ataxia central	Aumento de la base de sustentación «como si estuviese ebrio» Marcha en tándem alterada	Enfermedad cerebelosa
Ataxia sensorial	Aumento de la base de sustentación Signo de Romberg positivo	Neuropatías Trastornos de la médula espinal
Marcha funcional	Variable, a menudo rara, inconsistente Rodillas flexionadas, cayéndose Arrastran la pierna inmóvil detrás de ellos	Trastorno de conversión

- La marcha hemipléjica (por lesión unilateral de la neurona motora superior) se caracteriza por extensión de la cadera, la rodilla y el tobillo y circunducción en la cadera, de forma que el pie del lado afectado se encuentra en flexión plantar y describe un semicírculo cuando el paciente camina. La extremidad superior se encuentra flexionada.
- El daño bilateral de la neurona motora superior causa una marcha en tijeras por espasticidad.
- La disfunción cerebelosa conduce a marcha inestable con base amplia (atáxica), que suele imposibilitar la marcha en tándem (talón-punta) en línea recta.
- En el parkinsonismo se puede retrasar la iniciación de la marcha, mientras que los pasos son cortos y se producen arrastrando los pies con pérdida/reducción del balanceo de los brazos. El temblor de tipo «rodar píldoras» puede ser aparente. La postura encorvada y la afección de los reflejos posturales pueden conducir a una marcha festinante (con pasos cortos y acelerados). La persona puede quedar «congelada» cuando se aproxima a una puerta o a otro obstáculo. El giro conlleva muchos pasos cortos con riesgo de caída.

© Elsevier. Fotocopiar sin autorización es un delito.

booksmedicos.org

- La debilidad de los músculos proximales puede conducir a marcha de ánade con signo de Trendelenburg bilateral.
- Las marchas extrañas, como arrastrar una pierna detrás del paciente, a menudo son funcionales, pero algunas enfermedades, por ejemplo la enfermedad de Huntington, producen marchas poco habituales.

Habla

Síntomas y definiciones

La disartria consiste en el lenguaje mal articulado debido a un déficit motor.

La disfonía consiste en la pérdida de volumen causada por enfermedades laríngeas.

La disfasia consiste en la alteración del lenguaje que produce alteraciones de la producción y/o comprensión de las palabras y también puede afectar a otros aspectos del lenguaje, por ejemplo la escritura y la lectura, a diferencia de la disartria y la disfonía.

Secuencia de la exploración

- Escuche el habla espontánea del paciente y tome nota del volumen, el ritmo y la claridad.
- Pida al paciente que repita frases como «loro lelo» (para poner a prueba los sonidos linguales) e «hipopótamo bebé» (para los sonidos labiales) y después un trabalenguas, como «Pablito clavó un clavito en la calva de un calvito».
- Pida al paciente que cuente seguido hasta 30 para evaluar el cansancio muscular.
- Pida al paciente que tosa y diga «aaah». Observe si el paladar blando se eleva bilateralmente.

Hallazgos anormales

Disartria La articulación alterada se puede deber a lesiones locales de la lengua, los labios o la boca, prótesis dentales mal ajustadas o cualquier alteración de las vías neuromusculares.

Las lesiones bilaterales de la neurona motora superior del tracto corticobulbar causan una disartria seudobulbar. Ésta se caracteriza por lengua contraída espástica y dificultad para pronunciar las consonantes, y se puede acompañar de reflejo mandibular exaltado y labilidad emocional.

La parálisis bulbar es el resultado de lesiones de la neurona motora inferior que afectan al mismo grupo de nervios craneales. La naturaleza del trastorno del habla está determinada por los nervios y músculos específicos afectados. La debilidad de la lengua conduce a dificultad con los sonidos linguales, mientras que la debilidad palatina proporciona una calidad nasal al habla.

La disartria cerebelosa puede ser lenta y balbuceante, similar al habla de una persona embriagada.

La miastenia gravis es la causa más habitual de cansancio del habla.

El parkinsonismo puede causar disartria y disfonía, con una voz monótona de bajo volumen en la que las palabras se solapan entre sí.

Disfonía Suele ser resultado de patología de las cuerdas vocales, como en la laringitis, o de daño de la inervación vagal (X par) de esas cuerdas (nervio laríngeo recurrente). La imposibilidad de abducir una de las cuerdas vocales conduce a tos «bovina» (e improductiva).

Disfasias

Anatomía

Las áreas del lenguaje están localizadas en el hemisferio cerebral dominante, que es el izquierdo en la gran mayoría de los individuos diestros y en muchos zurdos.

El área de Broca (región frontal inferior) participa en la producción de palabras y la expresión del lenguaje.

El área de Wernicke (lóbulo temporal posterior superior) es el área principal para la comprensión del lenguaje hablado. Las regiones adyacentes del lóbulo parietal participan en la comprensión del lenguaje escrito y de los números.

El fascículo arqueado conecta las áreas de Broca y de Wernicke.

Secuencia de la exploración

Disfasia

- Durante el habla espontánea permanezca atento a la fluidez y al carácter apropiado del contenido, en particular a las parafasias y neologismos.
- Muestre al paciente un objeto corriente, como una moneda o una pluma, y pregúntele cómo se llama.
- Proporcione una orden simple en tres fases; por ejemplo, coja este trozo de papel, dóblelo por la mitad y colóquelo debajo del libro.
- Pida al paciente que repita una frase simple; por ejemplo, «hoy es martes».
- Pida al paciente que lea un fragmento de texto de un periódico.
- Pida al paciente que escriba una frase; observe su escritura.

www.medilibros.com

Hallazgos anormales

La disfasia expresiva (motora) se debe a daño del área de Broca y se caracteriza por una reducción del número de palabras usadas y por habla no fluida con errores de la gramática y la sintaxis. La comprensión permanece intacta.

La disfasia receptiva (sensorial) aparece en la disfunción del área de Wernicke. Hay una comprensión deficiente, y aunque el habla puede ser fluida, carece de significado y contiene parafasias (palabras incorrectas) y neologismos (palabras sin sentido o sin significado).

La disfasia global se refiere a una combinación de dificultades de la expresión y de la recepción por daño de las áreas de Broca y de Wernicke.

La disfasia (un signo focal) con frecuencia se diagnostica incorrectamente como confusión (signo no focal). Considere siempre la disfasia antes de asumir que se trata de un caso de confusión, ya que de este modo no se altera el diagnóstico diferencial ni el plan de pruebas complementarias.

Las lesiones del lóbulo parietal dominante que afectan a la circunvolución supramarginal pueden causar dislexia (dificultad para comprender el lenguaje escrito), discalculia (problemas con las sumas y las restas simples) y disgrafía (alteración de la escritura).

Función cortical

El pensamiento, las emociones, el lenguaje, la conducta, la planificación e iniciación de movimientos y la percepción de la información sensorial son funciones de la corteza cerebral y son de importancia fundamental para percibir e interaccionar con el ambiente. Ciertas zonas corticales están relacionadas con funciones específicas, de modo que

booksmedicos.org

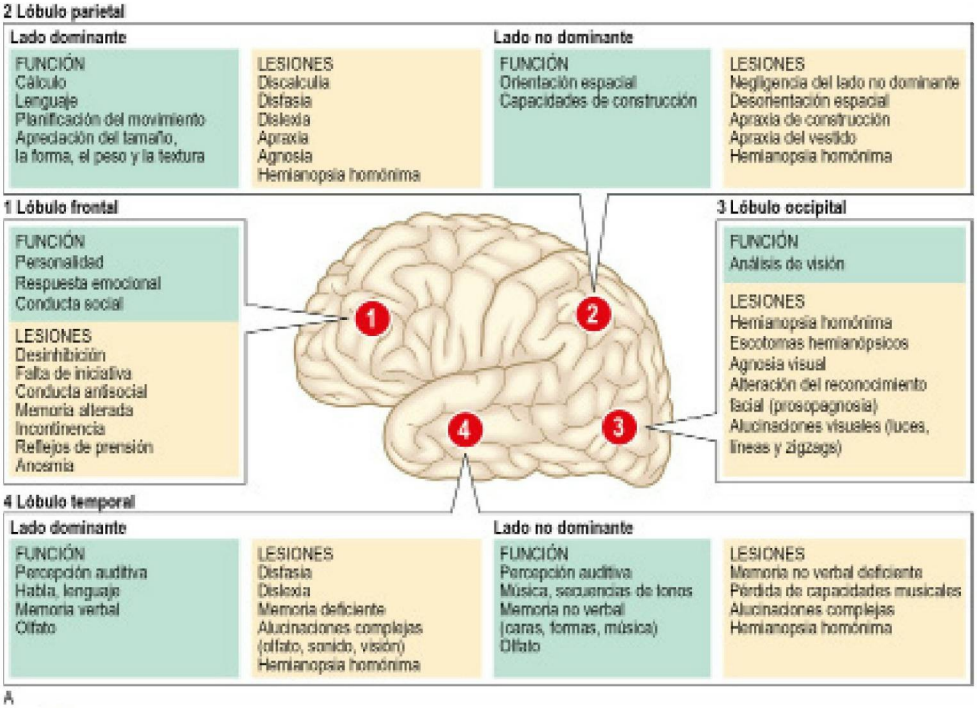

A

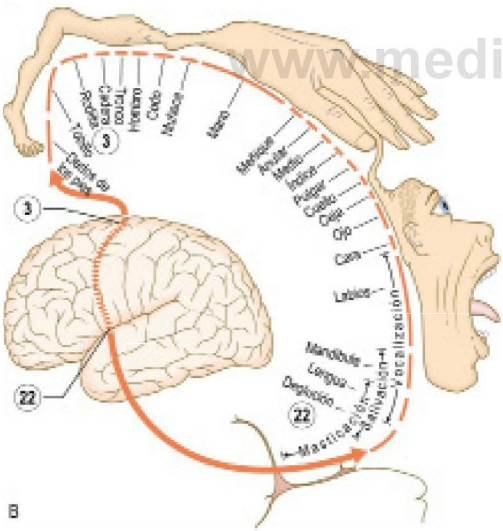

B

Fig. 11.3 Función cortical. (A) Características de las lesiones cerebrales localizadas. **(B)** Homúnculo somatotrópico.

los patrones particulares de disfunción pueden ayudar a localizar el lugar de la patología intracraneal (fig. 11.3A). La valoración de las funciones corticales superiores es difícil y lleva tiempo. Existen diversas pruebas. En pacientes encamados puede emplearse la exploración *Mini-Mental State Examination*, que es rápida de realizar. Una prueba más completa, la *Addenbrooke's Cognitive Examination* ayuda a detectar cambios cognitivos precoces, pero se tarda mucho más tiempo en realizar (cuadro 11.14).

EBE 11.14 Detección selectiva de la demencia

La exploración cognitiva revisada de Addenbrooke es una prueba de cribado de la demencia validada, sensible para la disfunción cognitiva temprana.

Mioshi E, Dawson K, Mitchell J y cols. The Addenbrooke's Cognitive Examination Revised (ACE-R): a brief cognitive test battery for dementia screening. Int J Geriatr Psychiatry 2006;21:1078-1085.

© Elsevier. Fotocopiar sin autorización es un delito.

www.medilibros.com

booksmedicos.org

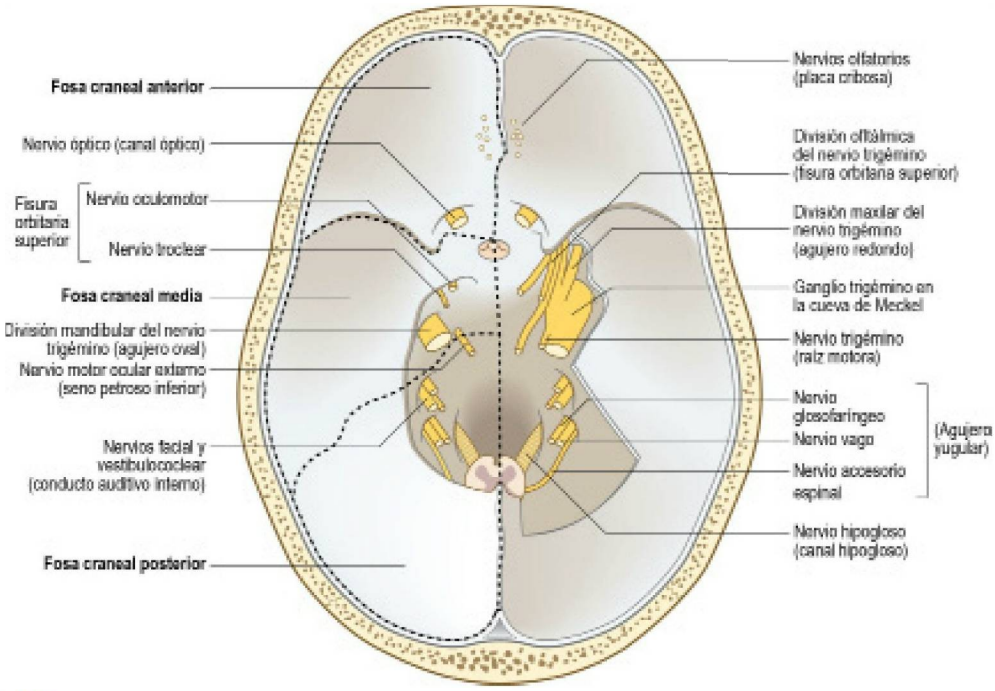

Fig. 11.4 **Base de la cavidad craneal:** muestra la duramadre con los nervios craneales y sus salidas desde el cráneo. En el lado derecho se han eliminado parte de la tienda del cerebelo y el techo de la cueva del trigémino.

www.medilibros.com

Lóbulo frontal

Anatomía

La parte posterior del lóbulo frontal es la banda motora (circunvolución precentral) que controla el movimiento voluntario. La banda motora está organizada somatotópicamente (fig. 11.3B). El área anterior de la circunvolución precentral se relaciona con la personalidad, el comportamiento social, las emociones, la cognición y el lenguaje expresivo, y contiene los campos oculares frontales y el centro cortical para la micción (fig. 11.4).

Hallazgos anormales

La lesión del lóbulo frontal puede causar:

- Cambios de la personalidad y la conducta, por ejemplo apatía o desinhibición.
- Pérdida de capacidad de respuesta emocional o labilidad emocional.
- Trastornos cognitivos, por ejemplo memoria, atención y concentración.
- Disfasia (hemisferio dominante).
- Desviación conjugada de la mirada hacia el lado de la lesión.
- Incontinencia urinaria.
- Reflejos primitivos, por ejemplo prensión.
- Crisis epilépticas motoras focales (banda motora).

Lóbulo temporal

Anatomía

El lóbulo temporal contiene la corteza auditiva primaria, el área de Wernicke y partes del sistema límbico. Éstas últimas son especialmente importantes para la memoria y la apreciación de olores. El lóbulo temporal también contiene las fibras inferiores de la radiación óptica y el área de percepción auditiva.

Hallazgos anormales

Las disfunciones del lóbulo temporal se pueden manifestar con:

- Trastornos de la memoria.
- Crisis focales con síntomas psíquicos (cuadro 11.5).
- Cuadrantanopsia contralateral superior.
- Disfasia receptiva (hemisferio dominante).

Lóbulo parietal

Anatomía

La circunvolución poscentral (banda sensorial) es la parte más anterior del lóbulo parietal y constituye el destino principal de las sensaciones conscientes. Las fibras superiores de la radiación óptica pasan a través de ella. El hemisferio dominante contiene aspectos de la función de lenguaje y el lóbulo no dominante está relacionado con la percepción espacial.

Hallazgos anormales

El daño de los lóbulos parietales se asocia a menudo a reaparición de reflejos primitivos. Los signos de disfunción del lóbulo parietal comprenden:

- Alteraciones sensoriales corticales.
- Cuadrantanopsia contralateral inferior (fig. 12.3 [n.° 5]).
- Dislexia, discalculia, disgrafía.
- Apraxia (incapacidad para realizar tareas complejas a pesar de que el sistema motor y el sistema sensorial se encuentran intactos).
- Crisis epilépticas sensoriales focales (circunvolución poscentral).
- Alteraciones visuoespaciales (lóbulo parietal no dominante).

booksmedicos.org

Lóbulo occipital

Anatomía

El lóbulo occipital se funde con los lóbulos temporal y parietal, y forma la parte posterior de la corteza cerebral. Su función principal es el análisis de la información visual.

Hallazgos anormales

- Defectos del campo visual: hemianopsia (pérdida de parte de un campo) o escotoma (mancha ciega).
- Agnosia visual: incapacidad de reconocer estímulos visuales.
- Percepción distorsionada de las imágenes, por ejemplo macropsia (ver las cosas más grandes) o micropsia (ver las cosas más pequeñas).
- Alucinaciones visuales.

NERVIOS CRANEALES

Anatomía

Existen 12 pares de nervios craneales (con la excepción del nervio olfativo [I]), cuyo origen está en el tronco de encéfalo (fig. 11.4). Los nervios craneales II, III, IV y VI guardan relación con el ojo (cap. 12) y el VIII participa en la audición y el equilibrio (cuadro 11.17, cap. 13).

Nervio olfativo (I)

Este nervio transmite la sensación del olfato.

Anatomía

Las células bipolares del bulbo olfativo forman filamentos olfatorios con receptores pequeños que se proyectan a través de la placa cribosa en la porción alta de la cavidad nasal. Esas células establecen sinapsis con neuronas de segundo orden, que se proyectan centralmente a través del tracto olfativo hasta el lóbulo temporal medial y la amígdala.

Secuencia de la exploración

La evaluación del olfato a la cabecera del paciente posee un valor clínico limitado y raramente se utiliza, aunque existen pruebas más objetivas con cartulinas de prueba para «rascar y oler», como por ejemplo la prueba de identificación de olores de la Universidad de Pennsylvania (UPSIT, del inglés *University of Pennsylvania Smell Identification Test*).

Hallazgos anormales

La hiposmia o anosmia (pérdida parcial o completa del sentido del olfato) se puede deber a patologías del oído, la nariz o la garganta, daño de los filamentos olfativos por traumatismo cefálico, o compresión local o invasión por tumores de la base del cráneo. Las alteraciones del olfato también pueden presentarse en las etapas presintomáticas de la enfermedad de Parkinson y la enfermedad de Alzheimer. Los pacientes con anosmia a menudo también presentan hipogeusia/ageusia (alteración del gusto).

Cuando los olores agradables son percibidos como desagradables, el trastorno se llama parosmia. Puede ocurrir después de un traumatismo cefálico, en la infección sinusal o como efecto secundario de ciertos fármacos. Las alucinaciones olfatorias pueden aparecer en la enfermedad de Alzheimer y en las epilepsias focales.

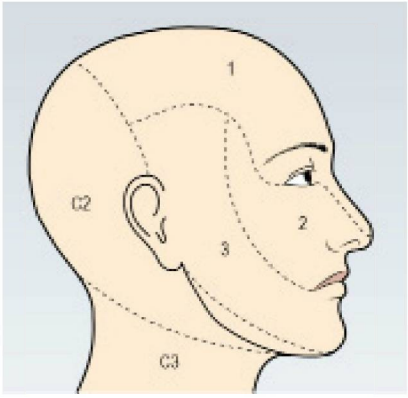

Fig. 11.5 La distribución sensitiva de las tres divisiones del nervio trigémino. (1) División oftálmica. (2) División maxilar. (3) División

Nervios óptico (II), motor ocular común (III), troclear (IV) y motor ocular externo (VI)

Véase el capítulo 12.

Nervio trigémino (V)

Anatomía

El V par proporciona sensibilidad a la cara, la boca y parte de la dura, e inervación motora a los músculos de la mandíbula que participan en la masticación.

Los cuerpos celulares de las fibras sensoriales se localizan en el ganglio trigémino (de Gasser), situado en una cavidad (cueva de Meckel) en la dura temporal petrosa (fig. 11.4). El nervio posee tres ramas principales (fig. 11.5):

- Oftálmica (V_1): sensorial.
- Maxilar (V_2): sensorial.
- Mandibular (V_3): sensorial y motora.

La rama oftálmica abandona el ganglio y discurre hacia delante hasta la fisura orbitaria superior a través de la pared del seno cavernoso. Además de la piel de la parte superior de la nariz, el párpado superior, la frente y el cuero cabelludo, V_1 proporciona sensibilidad al ojo (córnea y conjuntiva) y a las membranas mucosas de los senos esfenoidal y etmoidal y la cavidad nasal superior.

La rama maxilar (V_2) discurre desde el ganglio a través del seno cavernoso para salir del cráneo por el agujero redondo. Contiene fibras sensoriales procedentes de las mucosas de la parte superior de la boca, el techo de la faringe, las encías, los dientes y el paladar del maxilar superior y los senos maxilar, esfenoidal y etmoidal.

La rama mandibular (V_3) sale del cráneo a través del agujero oval e inerva el suelo de la boca; transmite la sensibilidad común (es decir, no gustativa) de los dos tercios anteriores de la lengua, las encías y los dientes de la arcada inferior, la mucosa de la mejilla y la articulación temporomandibular, además de la piel del labio inferior y la zona de la mandíbula, pero no la del ángulo de la mandíbula (fig. 11.5).

- Desde el ganglio trigémino el V par pasa a la protuberancia. Desde aquí las fibras del dolor y la temperatura descienden hasta el segmento C2 de la médula espinal, por lo que en las lesiones medulares cervicales puede producirse entumecimiento facial ipsilateral.

© Elsevier. Fotocopiar sin autorización es un delito.

booksmedicos.org

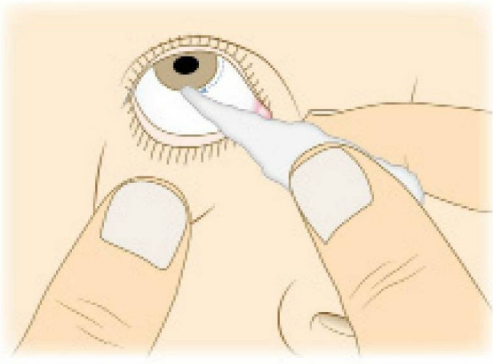

Fig. 11.6 Prueba del reflejo corneal.

Las fibras motoras del V par discurren por la rama mandibular (V_3) e inervan los músculos temporal, masetero y pterigoideos interno y externo (músculos de la masticación).

Secuencia de la exploración

El V nervio tiene cuatro funciones: sensorial, motora y dos reflejas.

Sensorial

- Pida al paciente que cierre los ojos y diga «sí» cada vez que note el contacto ligero con el borde de una gasa. Realice la prueba en áreas de V_1, V_2 y V_3.
- Repita la prueba utilizando una aguja neurológica nueva para poner a prueba el dolor superficial.
- Compare ambos lados. Si identifica un área de disminución de la sensibilidad, delimítela, ¿Corresponde a la distribución del nervio trigémino o de sus ramas? Recuerde que el ángulo de la mandíbula no está inervado por el nervio trigémino y que la rama V_1 se extiende hacia el vértex (fig. 11.5).
- Prueba del «cosquilleo nasal»: utilice una mecha de algodón para «hacer cosquillas» en el interior de cada narina y pida al paciente que compare lo que nota: el paciente aprecia con facilidad una sensación desagradable.

Motora (signos raros)

- Inspeccione los músculos de la masticación en busca de atrofia (más aparente en el músculo temporal).
- Pida al paciente que cierre con fuerza los dientes; palpe los maseteros y estime su volumen.
- Pida al paciente que abra la boca contra la resistencia opuesta por usted con la mano y tome nota de cualquier desviación.

Reflejo corneal

- Explique al paciente lo que va a hacer usted y en caso de que utilice lentes de contacto pídale que se las quite.
- Pida al paciente que mire hacia el techo y traccione con suavidad hacia abajo el párpado inferior.
- Toque muy ligeramente el borde lateral de la córnea con una torunda de algodón húmedo (fig. 11.6).
- Busque parpadeo tanto directo como consensual.

Reflejo mandibular

- Pida al paciente que deje la boca abierta sin hacer fuerza.
- Coloque su dedo índice en la línea media, entre el labio inferior y el mentón del paciente.
- Percuta su dedo suavemente con el martillo de reflejos en dirección inferior (fig. 11.7) y note cualquier cierre reflejo de la mandíbula. La respuesta normal consiste en ausencia o apenas presencia del reflejo.

Fig. 11.7 Provocación del reflejo mandibular.

Hallazgos anormales

Los síntomas sensoriales incluyen el entumecimiento y el dolor facial (neuralgia del trigémino). La pérdida unilateral de la sensibilidad en una o más ramas del V par se puede deber a lesión directa por fracturas faciales (en particular V_2) o invasión local por cáncer. Las lesiones dentro de los senos cavernosos originan con frecuencia pérdida del reflejo corneal y pérdida sensorial cutánea V_1 o V_2. También pueden encontrarse afectados los nervios craneales III, IV y VI (cap. 12). La neuralgia del trigémino causa dolor lancinante intenso típicamente en la distribución de V_1 o V_2 y a menudo es debido a compresión neurovascular. La reactivación del virus varicela zóster (herpes zóster) puede afectar a cualquier nervio sensorial, pero típicamente a un dermatoma torácico o a V_1 (fig. 11.8). La debilidad clínicamente significativa de los músculos de la masticación es rara, pero puede presentarse en la miastenia, con masticación fatigable. En la parálisis seudobulbar se observa exaltación del reflejo mandibular.

Nervio facial (VII)

El nervio facial inerva los músculos de la expresión facial y envía fibras secretomotoras parasimpáticas a las glándulas lagrimales y a las salivales submandibulares y sublinguales (a través del nervio intermedio). Recibe la sensación del gusto desde los dos tercios anteriores de la lengua (a través de la rama cuerda del tímpano) y también proporciona inervación eferente para varios reflejos (fig. 11.9).

Anatomía

Desde su núcleo motor en la protuberancia inferior, las fibras del VII par discurren hacia atrás y describen un asa alrededor del VI núcleo antes de emerger desde la unión bulboprotuberancial lateral en relación íntima con el VIII par; todas juntas entran en el conducto auditivo interno (figs. 11.4 y 11.9). En el extremo lateral del meato, el VII nervio continúa en el canal facial en el interior del hueso temporal y sale del cráneo a través del agujero estilomastoideo. Luego pasa a través de la glándula parótida y origina sus ramas terminales. En su curso por el canal facial da lugar a ramas para el músculo estapedio y sus fibras parasimpáticas, y recibe las fibras del gusto de la cuerda del tímpano (fig. 11.10).

booksmedicos.org

Fig. 11.8 **Herpes zóster.** **(A)** Afección de la división oftálmica del nervio trigémino izquierdo (V). **(B)** División maxilar del V par izquierdo. **(C)** Raíces espinales cervicales izquierdas C5. **(D)** Raíz espinal dorsal derecha D8.

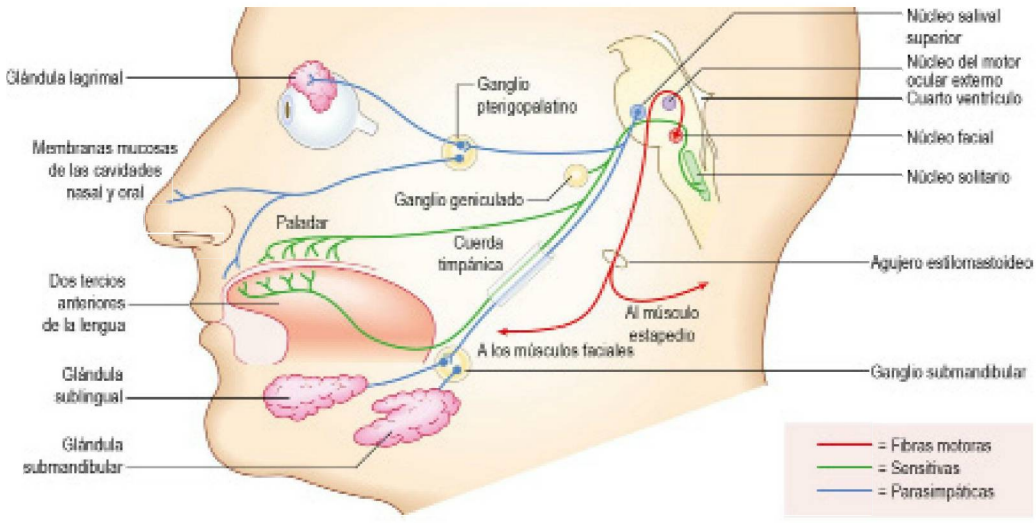

Fig. 11.9 Fibras componentes del nervio facial y su distribución periférica.

© Elsevier. Fotocopiar sin autorización es un delito.

booksmedicos.org

Secuencia de la exploración

La exploración clínica se suele limitar a la función motora; el gusto raramente es explorado.

Función motora

- Inspeccione la cara para valorar cualquier asimetría o diferencias del parpadeo o del cierre del ojo en un lado. Tenga en cuenta que las asimetrías faciales leves son comunes y rara vez tienen carácter patológico.
- Observe la existencia de movimientos espontáneos o involuntarios.
- Pida al paciente que eleve las cejas y observe la formación simétrica de arrugas en la frente (fig. 11.11A).
- Enseñe los dientes y pida al paciente que le imite. Busque asimetría (fig. 11.11B).
- Para evaluar la fuerza diga al paciente que «cierre los ojos con fuerza y no deje que yo se los abra». Después, «intente soplar con la boca cerrada» (fig. 11.11C y D).

Hallazgos anormales

En una lesión unilateral de la neurona motora inferior del VII nervio, aparece parálisis de los músculos faciales superiores e inferiores. La parálisis de Bell es un trastorno común que se presenta con parálisis aguda de neurona motora inferior del VII nervio, a menudo precedida por dolor mastoideo. Se puede asociar a trastorno del gusto e hiperacusia (los sonidos de tono alto se perciben como desagradables y más fuertes de lo normal). El fenómeno de Bell ocurre cuando el paciente es incapaz de cerrar el ojo. Cuando intenta hacerlo, el globo ocular gira hacia arriba y se descubre la conjuntiva por debajo de la córnea (fig. 11.12A). El síndrome de Ramsay Hunt aparece en la lesión por herpes zóster del ganglio geniculado (facial). Da lugar a una parálisis facial intensa

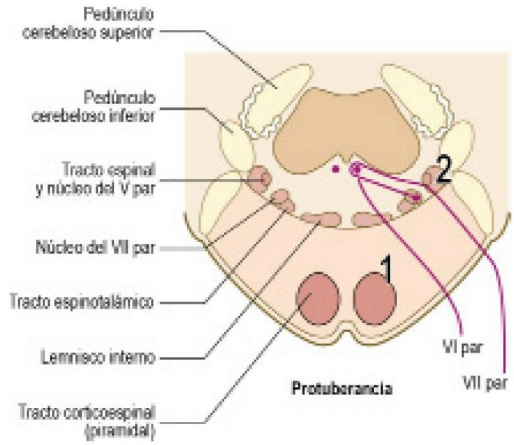

Fig. 11.10 Lesiones de la protuberancia. Las lesiones en (1) pueden originar parálisis de los nervios VI y VII ipsilaterales y hemiplejía contralateral; en (2) pueden ocurrir signos cerebelosos ipsilaterales y trastorno de la sensibilidad en el mismo lado de la cara y en el otro lado del cuerpo.

www.medilibros.com

Fig. 11.11 Prueba de función motora de los nervios faciales. (A) Pida al paciente que eleve las cejas. **(B)** Pídale que muestre los dientes. **(C)** Pídale que cierre los ojos contra resistencia. **(D)** Pídale que hinche las mejillas.

Fig. 11.12 Tipos de parálisis facial. (A) Lesión de neurona motora inferior del lado derecho (en el nervio facial o en su núcleo); también se muestra el fenómeno de Bell. **(B)** Lesión de la neurona motora superior derecha.

booksmedicos.org

de neurona motora inferior, pérdida del gusto y ulceración bucal ipsilaterales, y a una erupción vesicular dolorosa en el interior del conducto auditivo externo. Otras causas de lesión de la neurona motora inferior del VII son los tumores del ángulo cerebelo-protuberancial, por ejemplo neurinoma del acústico, traumatismos y tumores parotídeos. La sincinesia (la más frecuente es la contracción de la comisura bucal con el parpadeo ipsilateral) es un signo de reinervación aberrante y puede observarse en la recuperación de lesiones de la neurona motora inferior del VII.

En las lesiones unilaterales de neurona motora superior del VII par, la debilidad es acusada en los músculos faciales inferiores con conservación relativa de la porción superior de la cara. Eso se debe a la inervación cortical bilateral de los músculos faciales superiores. Aunque el pliegue nasolabial puede estar aplanado y la comisura de la boca caída, el cierre del ojo suele aparecer conservado (fig. 11.12B). Los movimientos emocionales involuntarios, por ejemplo la sonrisa espontánea, emplean vías neurales diferentes y pueden estar conservados en presencia de paresia.

Las parálisis faciales bilaterales son menos frecuentes, pero en ocasiones se observan; por ejemplo, síndrome de Guillain-Barré, sarcoidosis, enfermedad de Lyme e infección por el VIH. A diferencia de las parálisis del VII par, la enfermedad de Parkinson puede causar pérdida de los movimientos faciales espontáneos, incluyendo una frecuencia de parpadeo más lenta, y la enfermedad avanzada puede complicarse con movimientos faciales involuntarios (discinesias inducidas por levodopa).

Nervio vestibulococlear (VIII)

Véase el capítulo 13.

Nervios glosofaríngeo (IX) y vago (X)

Los pares IX y X tienen una relación anatómica estrecha. Los dos contienen fibras sensoriales, motoras y autónomas. El nervio glosofaríngeo (IX) transmite principalmente sensibilidad desde la faringe y las amígdalas, y sensibilidad y gusto desde el tercio posterior de la lengua. El nervio vago (X) transmite información sensorial importante, pero también inerva los músculos faríngeos superiores y laríngeos. Las funciones principales de los pares IX y X son deglución, fonación/articulación y proporcionar la sensibilidad a la faringe y la laringe.

Anatomía

Ambos nervios nacen como varias raíces desde el bulbo lateral y salen juntos del cráneo a través del agujero yugular (fig. 11.4). El IX par discurre hacia abajo y adelante para inervar el músculo estilofaríngeo, la mucosa de la faringe, las amígdalas y el tercio posterior de la lengua, y envía fibras parasimpáticas a la glándula parótida. El X par discurre hacia abajo en la vaina carótida y en el tórax, y da lugar a varias ramas, entre ellas las ramas faríngea y laríngea recurrente, que proporcionan inervación motora a los músculos faríngeos, del paladar blando y laríngeos. Los núcleos principales de esos nervios en el bulbo son el núcleo ambiguo (motor), el núcleo vagal motor dorsal (parasimpático) y el núcleo solitario (sensibilidad visceral) (fig. 11.13).

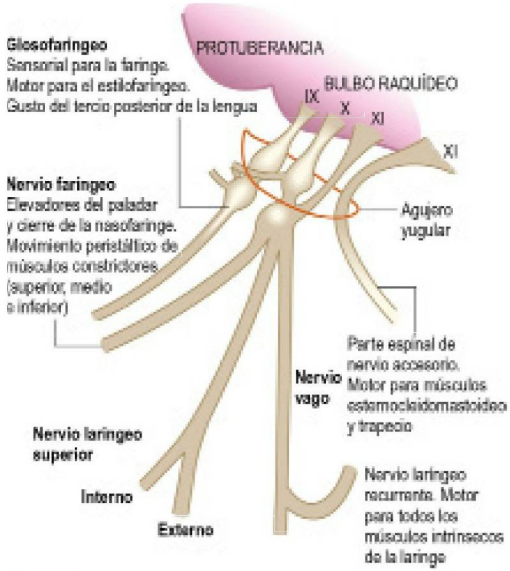

Fig. 11.13 Pares craneales inferiores: glosofaríngeo (IX), vago (X) y accesorio (XI).

Secuencia de la exploración

- Evalúe el habla del paciente en busca de disartria o disfonía.
- Pida al paciente que diga «aaah»; observe los movimientos del paladar y la úvula utilizando una linterna. Normalmente ambos lados del paladar se elevan de forma simétrica y la úvula permanece en la línea media.
- Pida al paciente que hinche las mejillas con los labios fuertemente cerrados. Observe y toque la salida de aire por la nariz. Para hinchar las mejillas los músculos del paladar se elevan y ocluyen la nasofaringe. Si el movimiento del paladar es débil, el aire se escapará de forma audible por la nariz.
- Pida al paciente que tosa; evalúe la fuerza de la tos.
- Las pruebas de la sensibilidad faríngea y la del reflejo de náuseas son desagradables para el paciente y poseen un valor predictivo escaso para la aspiración. En su lugar y sólo en el paciente totalmente consciente utilice la prueba de deglución. Administre 3 cucharaditas de agua y busque ausencia de deglución, tos inmediata o retrasada o cambio de la calidad de la voz después de cada cucharadita. Si no existen problemas, observe las mismas respuestas mientras el paciente deglute un vaso de agua.

Hallazgos anormales

Las lesiones unilaterales aisladas del IX nervio son excepcionales. El daño del X par en un lado produce disminución ipsilateral de la elevación del paladar blando, lo que puede dar lugar a la desviación de la úvula (alejándose del lado de la lesión) cuando el paciente dice «aaah». El daño de la rama laríngea recurrente del X par debido a cáncer de pulmón, cirugía tiroidea, tumores mediastínicos o aneurisma del cayado aórtico causa disfonía y tos «bovina». Las lesiones bilaterales del X par causan disfagia y disartria. Los casos menos graves pueden originar regurgitación nasal de líquido y de aire por la nariz cuando se inflan las mejillas (la disartria y el escape nasal a menudo son evidentes durante la obtención de la historia clínica: cuadro 11.15).

Nervio accesorio (XI)

El nervio accesorio tiene dos componentes:

- Una parte craneal estrechamente relacionada con el nervio vago.

© Elsevier. Fotocopiar sin autorización es un delito.

booksmedicos.org

11.15 Causas habituales de lesiones de los pares IX y X

Unilateral de IX y X
• Tumores de la base del cráneo (incluido meningioma) • Fractura de la base del cráneo • Accidente cerebrovascular (síndrome medular lateral)
Laríngeo recurrente
• Cáncer de pulmón • Linfoma mediastínico • Aneurisma del cayado aórtico • Después de cirugía tiroidea
X bilateral

• Parálisis bulbar progresiva (enfermedad de la neurona motora)
• Lesiones supranucleares bilaterales (parálisis seudobulbar):
  ◦ Enfermedad cerebrovascular
  ◦ Esclerosis múltiple

- Una parte espinal que proporciona fibras para los músculos trapecio superior y esternocleidomastoideo, responsable de la elevación (encogimiento) de los hombros y del giro/flexión de la cabeza.

Aquí nos ocuparemos del componente espinal.

Anatomía

Los núcleos espinales nacen de las células del asta anterior de C1-C5. Las fibras emergen de la médula espinal, ascienden a través del agujero magno y salen a través del agujero yugular (fig. 11.4) para discurrir en dirección posterior.

Secuencia de la exploración

- Colóquese frente al paciente e inspeccione los músculos esternocleidomastoideos en busca de atrofia o hipertrofia; pálpelos para evaluar su volumen.
- Colóquese de pie detrás del paciente para inspeccionar el trapecio en busca de atrofia o asimetría.
- Pida al paciente que eleve los hombros mientras usted aplica presión hacia abajo con las manos para evaluar la fuerza (fig. 11.14A).
- Para probar la fuerza del esternocleidomastoideo izquierdo, pida al paciente que gire la cabeza hacia la derecha mientras usted proporciona resistencia con la mano colocada en el lado derecho del mentón del paciente (fig. 11.14B). Invierta el procedimiento para comprobar el esternocleidomastoideo derecho.

Hallazgos anormales

Las lesiones aisladas del XI par son infrecuentes, pero el nervio puede resultar dañado durante la cirugía en el triángulo posterior del cuello, por lesiones penetrantes o a consecuencia de la invasión local de un tumor. La atrofia de las fibras superiores del trapecio se puede asociar a desplazamiento del borde vertebral superior de la escápula que se separa de la columna, mientras que el borde inferior se desplaza hacia ella. La atrofia y la debilidad de los esternocleidomastoideos son características de la distrofia miotónica, y la caída de la cabeza se puede observar en la miastenia, la enfermedad de la neurona motora y algunas miopatías.

Nervio hipogloso (XII)

El XII par inerva los músculos de la lengua; el núcleo está situado en el bulbo dorsal debajo del suelo del cuarto ventrículo.

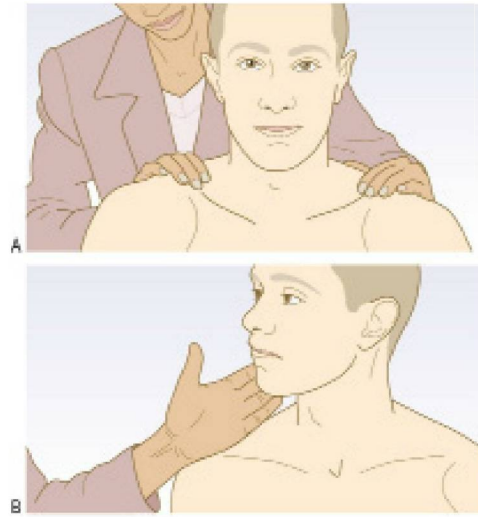

Fig. 11.14 Prueba de los músculos trapecio y esternocleidomastoideo izquierdo. **(A)** Trapecio. **(B)** Esternocleidomastoideo izquierdo.

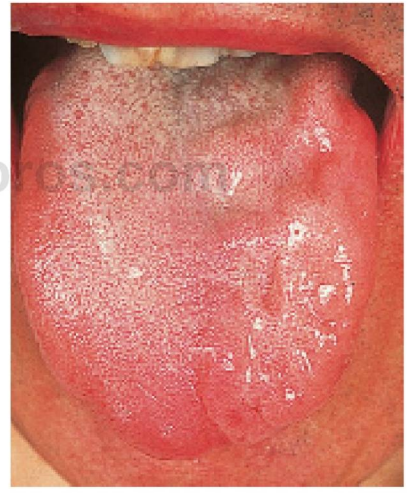

Fig. 11.15 Lesión del nervio hipogloso izquierdo.

Anatomía

El nervio emerge en dirección anterior y sale del cráneo por el canal hipogloso para pasar a la raíz de la lengua (fig. 11.4).

Hallazgos anormales

Las lesiones unilaterales del XII par motor inferior causan atrofia de la lengua en el lado afectado y desviación hacia ese lado con la protrusión (fig. 11.15). El daño bilateral de la neurona motora inferior origina atrofia global, la lengua aparece fina y retraída y las fasciculaciones pueden ser evidentes. Los movimientos ondulantes normales pueden confundirse con las fasciculaciones, especialmente durante la protrusión de la lengua; éstos generalmente desaparecen cuando la lengua se encuentra en reposo en el interior de la boca. Cuando hay lesiones asociadas de los nervios IX, X y XI, generalmente en la enfermedad de la neurona motora, esas características se conocen como parálisis bulbar.

booksmedicos.org

11.16 Comparación entre parálisis bulbar y seudobulbar

	Parálisis bulbar	Parálisis seudobulbar
Lesión motora	Neurona motora inferior	Neurona motora superior
Habla	Disartria	Disartria y disfonía
Deglución	Disfagia	Disfagia
Lengua	Parálisis, atrofia y fasciculaciones	Espástica, con movimientos lentos
Reflejo mandibular	Ausente	Presente/exaltado
Labilidad emocional	Ausente	Puede estar presente

Las lesiones unilaterales de la neurona motora superior del XII par son infrecuentes; las lesiones bilaterales conducen a una lengua con tono aumentado (espástica) y el paciente tiene dificultad para moverla de un lado a otro. Las lesiones motoras superiores bilaterales de los nervios IX-XII pueden afectar también a los pares V y VII y se conocen como parálisis seudobulbar. Se suelen deber a enfermedad vascular, enfermedad de la neurona motora o, en ocasiones, esclerosis múltiple (cuadro 11.16). El temblor en reposo o al sacar la lengua es habitual en la enfermedad de Parkinson, aunque es más frecuente el temblor de la mandíbula. Otras discinesias orolinguales (movimientos involuntarios de la boca y la lengua) son provocadas con frecuencia por fármacos; como por ejemplo, la discinesia tardía, debida a neurolépticos.

Secuencia de la exploración

- Pida al paciente que abra la boca. Examine la lengua en reposo en busca de atrofia, fasciculaciones o movimientos involuntarios.
- Pida al paciente que saque la lengua. Busque desviación o movimientos involuntarios.
- Pida al paciente que mueva la lengua con rapidez de lado a lado.
- Ponga a prueba la fuerza del paciente pidiéndole que presione la lengua contra el interior de cada mejilla por turnos, mientras usted presiona desde el exterior con un dedo.
- Evalúe el habla pidiendo al paciente que diga «velo del pelo».
- Evalúe la deglución con una prueba de deglución de agua.

SISTEMA MOTOR

El sistema motor se evalúa bajo los encabezamientos siguientes:

- Inspección y palpación de los músculos.
- Evaluación del tono.
- Prueba del movimiento y la fuerza.
- Exploración de los reflejos.
- Prueba de coordinación.

Inspección y palpación de los músculos

Anatomía

Las fibras motoras, junto con las señales procedentes de otros sistemas participantes en el control del movimiento, entre ellas la información extrapiramidal, cerebelosa, vestibular y propioceptiva, convergen en los cuerpos celulares de las neuronas motoras inferiores del asta anterior de la sustancia gris en la médula espinal (fig. 11.16).

11.17 Resumen de los 12 pares craneales

Par	Exploración	Alteraciones/síntomas
I	Olfato en cada orificio nasal	Anosmia/parosmia
II	Agudeza visual Campos visuales Tamaño y forma de la pupila Reflejo pupilar a la luz Funduscopia	Visión parcial/ceguera Escotoma; hemianopsia Anisocoria Alteración o pérdida Cambios del disco óptico y la retina
III	Reflejo de acomodación	Alteración o pérdida
III, IV y VI	Posición y movimientos del ojo	Estrabismo, diplopía, nistagmo
V	Sensibilidad facial Reflejo corneal Músculos de la masticación Reflejo mandibular	Alteración, distorsión o pérdida Alteración o pérdida Debilidad de movimientos masticatorios Aumentado en lesiones de neurona motora superior
VII	Músculos de la expresión facial Gusto en 2/3 anteriores de la lengua	Parálisis facial Ageusia
VIII	Pruebas de susurro y con diapasón Pruebas vestibulares	Alteración de la audición/sordera Nistagmo y vértigo
IX	Sensibilidad faríngea	No se explora habitualmente
X	Movimientos del paladar	Alteración unilateral o bilateral
XI	Trapecio y esternocleidomastoideo	Debilidad de los movimientos del cuello
XII	Aspecto y movimiento de la lengua	Disartria y problemas de masticación/deglución

Secuencia de la exploración

- La inspección requiere la exposición completa del paciente, conservando su comodidad y dignidad.
- Busque asimetrías e inspeccione tanto las regiones proximales como las distales. Tome nota de cualquier deformidad, como manos en garra o pie cavo.
- Busque adelgazamientos o hipertrofias, fasciculaciones y movimientos involuntarios.

Hallazgos anormales

Masa muscular Las lesiones de la neurona motora inferior pueden causar atrofia muscular. El adelgazamiento no se observa en las lesiones agudas de la neurona motora superior, pero es posible el desarrollo de atrofia por desuso en las lesiones de larga evolución. La lesión de la neurona motora en la niñez altera el crecimiento (dando lugar a un miembro de menor tamaño o a hemiatrofia) o provoca una deformidad de la extremidad, por ejemplo pie cavo. Los trastornos musculares suelen originar atrofia proximal (la excepción notable es la distrofia miotónica, que es distal y a

© Elsevier. Fotocopiar sin autorización es un delito.

www.medilibros.com

booksmedicos.org

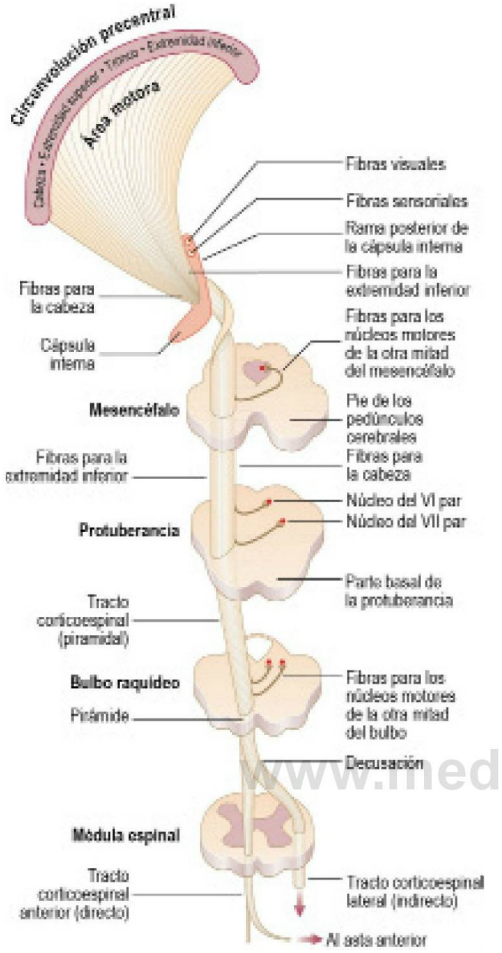

Fig. 11.16 Vías motoras principales.

menudo asociada con atrofia del músculo temporal). Ciertas ocupaciones, por ejemplo los deportistas profesionales, pueden provocar hipertrofia muscular fisiológica. La seudohipertrofia puede presentarse en la distrofia muscular, pero en estos casos los músculos son débiles. Si sospecha atrofia pregunte al paciente y/o a su pareja si también lo han apreciado, ya que a menudo es normal que exista una pequeña asimetría en la masa muscular.

Fasciculaciones Las fasciculaciones aparecen como contracciones irregulares bajo la piel sobre los músculos en reposo debido a la descarga espontánea de unidades motoras individuales. Son propias de la enfermedad de la neurona motora inferior, generalmente en músculos atrofiados. Las fasciculaciones se ven, no se palpan, y se deben observar cuidadosamente varios minutos para asegurarse de que este signo no está presente. Las fasciculaciones fisiológicas son comunes, especialmente en la región gemelar, pero no se asocian a debilidad ni atrofia. La mioquimia consiste en la descarga rápida repetitiva de una unidad motora, a menudo en un párpado o en el primer interóseo dorsal, y raramente es patológica.

Descargas mioclónicas Son contracciones bruscas, similares a descargas, de uno o más músculos; pueden ser focales o difusas y ocurrir aisladas o de forma repetitiva. Los individuos sanos las experimentan con frecuencia al quedarse dormidos. También pueden ocurrir en asociación con epilepsia, daño cerebral difuso y demencias.

Temblor El temblor es un movimiento oscilatorio alrededor de una articulación o un grupo de articulaciones, originado por contracción y relajación alternante de los músculos. Los temblores se describen de acuerdo con su velocidad, amplitud, posición (en reposo, al mantener una postura o al realizar un movimiento) y la parte del cuerpo afectada.

El temblor fisiológico es un temblor postural fino (de poca amplitud), rápido (de alta frecuencia) y relacionado con la ansiedad. Aparece un temblor similar en el hipertiroidismo y con la ingesta excesiva de alcohol o cafeína, y representa un efecto secundario común de los broncodilatadores agonistas β.

El temblor esencial es la causa patológica más común de un temblor de acción, que en los casos habituales afecta a las extremidades superiores y a la cabeza, con un componente postural y de acción. Puede ser reducido por el alcohol y muchas veces muestra un patrón de herencia autosómica dominante.

La enfermedad de Parkinson produce un temblor lento, grueso, que empeora en reposo y mejora con el movimiento voluntario. Es más común en las extremidades superiores, suele tener un carácter asimétrico y no afecta la cabeza.

El temblor aislado de la cabeza suele ser distónico y puede asociarse con posturas anormales del cuello, como tortícolis (giro hacia un lado), anterocolis (flexión cervical) o retrocolis (extensión cervical).

El temblor de intención falta en reposo, es máximo con el movimiento y se suele deber a daño cerebeloso. Se puede evaluar con la prueba dedo-nariz.

Temblores funcionales: los trastornos del movimiento, incluyendo el temblor, son síntomas funcionales frecuentes. A menudo son inconsistentes, con frecuencias y amplitudes variables y pueden asociarse con otros signos.

Otros movimientos involuntarios

Se clasifican de acuerdo con su aspecto:

La distonía está causada por contracciones musculares sostenidas que conducen a movimientos repetidos de retorcimiento y a veces temblor. Puede ser focal, por ejemplo tortícolis (giro del cuello), o global.

La corea consiste en movimientos sin sentido, aleatorios, breves, que pueden afectar a varias partes del cuerpo, pero con frecuencia a los brazos.

La atetosis es un movimiento sinuoso, más lento, más parecido a la distonía que a la corea.

El balismo consiste en movimientos de lanzamiento violentos que a veces afectan a un solo lado del cuerpo (hemibalismo).

Los tics son movimientos repetitivos estereotipados que pueden ser suprimidos brevemente por el paciente.

Tono

El tono es la resistencia notada por el examinador cuando mueve una articulación pasivamente.

booksmedicos.org

Secuencia de la exploración

- Pida al paciente que se tienda en decúbito supino sobre la mesa de exploración y que relaje los músculos. Pregunte si le duele alguna articulación o si existe alguna limitación del movimiento antes de iniciar la exploración.
- Mueva de forma pasiva cada articulación explorada en un arco lo más completo posible, lentamente y con rapidez, en todas las direcciones anatómicamente posibles. No sea predecible con estos movimientos, tanto en dirección como en velocidad, para evitar que el paciente mueva activamente siguiéndole a usted; lo que se pretende es valorar el tono pasivo.

Extremidad superior

- Sostenga la mano del paciente como para saludarle y utilice la otra mano para proporcionar soporte al codo. Valore el tono de la muñeca y del codo.
- La activación es una técnica empleada para exagerar aumentos leves del tono, y resulta especialmente útil para valorar el incremento del tono extrapiramidal. Pida al paciente que describa círculos en el aire con la extremidad contralateral mientras valora el tono. Un aumento transitorio del tono con esta maniobra es normal.

Extremidad inferior

- Rote la pierna de lado a lado y después levante de forma brusca la rodilla a una posición de flexión, observando el movimiento del pie (fig. 11.17A y B). Típicamente el talón se mueve en dirección superior, pero cuando existe aumento del tono el talón puede caer debido a falta de relajación.

Clonus de tobillo

- Proporcione apoyo a la pierna del paciente, con la rodilla y el tobillo descansando en flexión de 90°.
- Dorsiflexione y evierta parcialmente el pie de forma brusca; mantenga la presión (fig. 11.17C). El clonus se pone de manifiesto como contracciones repetidas de dorsiflexión/flexión plantar.

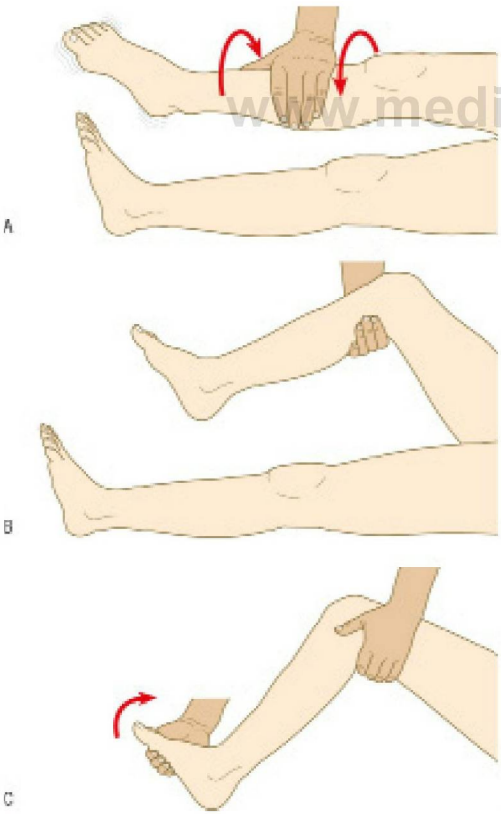

Fig. 11.17 Evaluación del tono. (A) Gire la pierna de lado a lado. **(B)** Eleve la pierna con rapidez de la rodilla y observe el movimiento del talón. **(C)** Haga la prueba para clonus de tobillo.

Hallazgos anormales

La hipotonía (tono muscular disminuido) o hipertonía (aumentado) sugiere una lesión de la neurona motora inferior o superior, respectivamente.

Hipotonía Puede ocurrir en las lesiones de la neurona motora inferior y se suele asociar a adelgazamiento muscular, debilidad e hiporreflexia. Puede ser una manifestación de enfermedad cerebelosa y ocurre en las fases precoces del shock cerebral o espinal, cuando las extremidades paralizadas están atónicas antes de desarrollar espasticidad. Puede ser difícil poner de manifiesto la disminución del tono.

Hipertonía Hay dos tipos principales de hipertonía: espasticidad y rigidez.

La espasticidad es la resistencia al movimiento pasivo dependiente de la velocidad: se detecta con los movimientos rápidos y es una manifestación de lesión de la neurona motora superior. Se suele acompañar de debilidad, hiperreflexia, respuesta plantar en extensión y, a veces, clonus. En las formas leves se detecta como una «retención» al comienzo o al final del movimiento pasivo. En los casos graves limita el arco de movimiento y se puede asociar a contractura. En las extremidades superiores puede ser más evidente al intentar la extensión; en las piernas resulta más evidente con la flexión.

La rigidez es una resistencia mantenida a lo largo del arco de movimiento y se detecta con más facilidad cuando la extremidad es obligada a moverse lentamente. En la enfermedad de Parkinson se ha descrito una «rigidez en tubo de plomo» característica. En presencia de temblor parkinsoniano puede existir una interrupción regular del movimiento, que da lugar a una sensación de salto (rigidez en «rueda dentada»).

El clonus se trata de una serie de contracciones rítmicas provocadas por el estiramiento súbito de los músculos y los tendones. El clonus no mantenido (<6 contracciones) puede ser fisiológico. Cuando es sostenido indica daño de la neurona motora superior y se acompaña de espasticidad. La mejor localización para ponerlo de manifiesto es el tobillo; el clonus de la rodilla (patelar) es raro, y no suele explorarse de modo rutinario.

11.18 Escala de fuerza muscular del Medical Research Council

0	Sin contracción muscular visible
1	Inicio de contracción pero sin movimiento
2	Movimiento articular si se elimina el efecto de la gravedad
3	Movimiento contra la gravedad pero no contra la resistencia del examinador
4	Movimiento contra la resistencia pero más débil de lo normal
5	Fuerza normal

© Elsevier. Fotocopiar sin autorización es un delito.

booksmedicos.org

11.19 Causas de debilidad muscular

Etiología anatómica	Características asociadas	Causas comunes
Neurona motora inferior	Atrofia	Neuropatías periféricas o mononeuropatías
	Fasciculaciones	Radiculopatías
	Hipotonía	Daño de las células del asta anterior, por ejemplo poliomielitis o enfermedad de la neurona motora
	Reflejos ausentes o reducidos	
Neurona motora superior	Debilidad que sigue un «patrón» (brazo flexionado, pierna extendida)	Enfermedad cerebrovascular
	Atrofia muscular nula	Lesión o enfermedad espinal
	Hiperreflexia	Esclerosis múltiple
	Hipertonía	Tumor cerebral
Miopatías	Debilidad muscular (generalmente proximal)	Distrofias musculares
		Miopatías inflamatorias
		Corticoides
		Alcohol
Debilidad funcional	Debilidad inconsistente Signo de Hoover Sin signos neurológicos importantes	Trastornos de conversión

Fuerza

La fuerza varía con la edad, la ocupación y la forma física. Gradúe la fuerza muscular de acuerdo con la escala del Medical Research Council (cuadro 11.18). En la práctica, la mayoría de los casos de debilidad son de grado 4. El uso de los signos + o − es útil; por ejemplo, 4+ o 4−. Anote lo que el paciente puede hacer realmente en términos de actividades diarias, por ejemplo si es capaz de ponerse de pie, caminar, elevar ambos brazos por encima de la cabeza. Las lesiones en diversas localizaciones pueden producir diferentes patrones de debilidad (cuadros 11.19 y 11.20).

Secuencia de la exploración

- No explore todos los músculos en la mayoría de los pacientes. En el cuadro 11.21 se exponen los músculos explorados habitualmente.
- Pregunte acerca de la presencia de dolor que pueda interferir con la exploración.
- Explore la fuerza de la extremidad superior con el paciente sentado en el borde de la mesa de exploración. Explore la fuerza de la extremidad inferior con el paciente recostado.
- Pida al paciente que realice un movimiento. Valore primero si puede vencer la fuerza de la gravedad, por ejemplo ordene al paciente que eleve su pierna derecha de la cama para explorar la flexión de la cadera. A continuación oponga resistencia a este movimiento explorando una sola articulación, por ejemplo oponga resistencia al muslo en la flexión de la cadera, no al extremo distal de la pierna.
- Pida al paciente que levante el brazo por encima de la cabeza.

11.20 Definiciones de parálisis

Término	Definición
Paresia	Parálisis parcial
Plejía	Parálisis completa
Monoplejía	Afección de una sola extremidad
Hemiplejía	Afección de la mitad del cuerpo
Paraplejía/diplejía	Parálisis de las piernas
Tetraplejía	Parálisis de las cuatro extremidades

11.21 Nervios y músculos estudiados en los movimientos explorados comúnmente

Movimiento	Músculo	Nervio/raíz
Abducción del hombro	Deltoides	Axilar C5
Flexión del codo	Bíceps Braquiorradial	Musculocutáneo C5, 6 Radial C6
Extensión del codo	Tríceps	Radial C7
Extensión de la muñeca	Extensor radial largo del carpo	Nervio interóseo posterior (radial) C6
Extensión de los dedos de la mano	Extensor común de los dedos	Interóseo posterior (radial) C7
Flexor de los dedos de la mano	Flexor largo del pulgar Flexor profundo de los dedos (dedos índice y medio) Flexor profundo de los dedos (dedos anular y meñique)	Interóseo anterior (mediano) C8 Cubital C8
Abducción de los dedos de la mano	Primer interóseo dorsal	Cubital T1
Abducción del pulgar	Abductor corto del pulgar	Mediano T1
Flexión de la cadera	Iliopsoas	Nervio iliofemoral L1, 2
Extensión de la cadera	Glúteo mayor	Ciático L5/S1
Flexión de la rodilla	Isquiotibiales	Ciático S1
Extensión de la rodilla	Cuádriceps	Femoral L3/4
Dorsiflexión del tobillo	Tibial anterior	Peroneo profundo L4, L5
Flexión plantar del tobillo	Gastrocnemio y sóleo	Tibial S1/2
Extensión del dedo gordo del pie (dorsiflexión)	Extensor largo del dedo gordo del pie	Peroneo profundo L5
Eversión del tobillo	Peroneo	Peroneo superficial L5/S1
Inversión del tobillo	Tibial posterior	Nervio tibial L4, 5

- Pídale que «toque el piano» y observe los movimientos de los brazos extendidos (la pérdida asimétrica del movimiento fino de los dedos puede ser un signo muy precoz de patología cortical o extrapiramidal).
- Observe cómo se levanta el paciente de una silla y cómo camina. Valore músculos concretos en función de la historia clínica.

www.medilibros.com

booksmedicos.org

- Observe al paciente con los brazos extendidos y supinados (con las palmas hacia arriba) y los ojos cerrados para valorar el signo del pronador, en el que un brazo comienza a pronar (cuadro 11.22). Pida al paciente que apriete sus dedos con sus manos y explore su capacidad de obedecer órdenes, no la fuerza.
- Para explorar la fuerza del tronco pida al paciente que se siente desde la posición de tumbado, o que se levante de una silla sin utilizar los brazos.

Hallazgos anormales

Las lesiones de la neurona motora superior provocan debilidad de un grupo relativamente grande de músculos, por ejemplo una extremidad o más de una extremidad. El daño de la neurona motora inferior puede causar paresia de un músculo individual y específico. En esas circunstancias se requiere una exploración detallada de los músculos individuales (cap. 14). Busque patrones de debilidad que puedan indicar un diagnóstico (cuadro 11.20). Los pacientes pueden mostrar dificultar para ejercer una fuerza máxima por motivos distintos a la debilidad, principalmente debido al dolor. Sólo necesita mostrar que el paciente puede ejercer una fuerza máxima brevemente. Muy pocas enfermedades orgánicas pueden causar fluctuaciones de la fuerza; la debilidad fatigable de la miastenia es la principal excepción. La debilidad que fluctúa ampliamente o la debilidad súbita sugieren una etiología funcional. El signo de Hoover con frecuencia está presente en la debilidad funcional de la pierna y resulta útil con fines diagnósticos y terapéuticos (empleando este signo puede demostrar al paciente que la pierna en realidad no presenta debilidad).

EBE **11.22 Una característica temprana de la lesión de la neurona motora superior**

El signo del pronador es una característica temprana de la lesión de la neurona motora superior y la especificidad y la sensibilidad de la prueba son buenas.

Anderson NE. The forearm and finger rolling tests. Pract Neurol 2010;10:39-42.

EBE **11.23 Reflejos del tobillo**

La disminución o la ausencia de los reflejos del tobillo pueden ser normales en las personas de edad avanzada.

Vrancken AFJE, Kalmijn S, Brugman F y cols. The meaning of distal sensory loss and absent ankle reflexes in relation to age: a meta-analysis. J Neurol 2006;253:578-589.

11.24 Reflejos monosinápticos (tendinosos profundos) y raíces nerviosas

Reflejo (músculo)	Raíz nerviosa
Bíceps	C5
Supinador (braquiorradial)	C6
Tríceps	C7
Rodilla (cuádriceps)	L3, 4
Tobillo (gastrocnemio, sóleo)	S1

Reflejos tendinosos profundos

www.medilibros.com

Anatomía

Un reflejo tendinoso es la contracción involuntaria de un músculo en respuesta al estiramiento. Está mediado por un arco reflejo que consiste en una neurona aferente (sensorial) y otra eferente (motora) con una sinapsis entre ellas (reflejo monosináptico). El estiramiento muscular activa los husos musculares, que envían una descarga de señales aferentes, lo que a su vez conduce a impulsos eferentes directos y origina una contracción muscular. Esos arcos reflejos de estiramiento están inervados por un segmento particular de la médula espinal, modificado por la influencia de neuronas motoras superiores descendentes.

Hallazgos anormales

La hiperreflexia (reflejos anormalmente vivos) es un signo de daño de la neurona motora superior. Los reflejos disminuidos o ausentes se deben con más frecuencia a lesiones de la neurona motora inferior. En los ancianos sanos los reflejos aquíleos pueden estar disminuidos o ausentes (cuadro 11.23), y en el síndrome de Holmes-Adie las pupilas miotónicas (fig. 12.26B) se asocian a pérdida de algunos reflejos tendinosos profundos. La pérdida aislada de un reflejo sugiere mononeuropatía o radiculopatía; por ejemplo, la pérdida del reflejo aquíleo en el prolapso del disco lumbosacro L5/S1 que comprime la raíz del nervio S1. Los patrones de los reflejos resultan útiles para localizar lesiones neurológicas, pero es necesario conocer qué raíces nerviosas participan en los reflejos explorados habitualmente (cuadro 11.24). Existen diversos sistemas para graduar los reflejos, pero la coincidencia entre diferentes observadores es baja; anote si los reflejos se encuentran presentes (y en caso afirmativo si son normales, o si se encuentran exaltados o disminuidos) o ausentes. Nunca concluya que un reflejo está ausente hasta que haya empleado refuerzo; una técnica que utiliza la actividad motora concurrente en otros músculos para aumentar (reforzar) el reflejo explorado.

Un reflejo del bíceps «invertido» se debe a patología medular y radicular combinada, localizadora de un nivel medular específico. Es más frecuente a nivel C5/6. Cuando se explora, el reflejo del bíceps no existe, pero se produce la flexión de los dedos. Esto se debe a que la lesión en el nivel C5/6 afecta al arco eferente del reflejo bicipital (raíz nerviosa C5), por lo que el reflejo está disminuido o ausente, y también a la médula espinal, lo que causa un aumento de los reflejos por debajo de ese nivel (incluyendo los reflejos de los dedos). Esta situación se observa con más frecuencia en las mielorradiculopatías espondilóticas cervicales.

El reflejo de Hoffmann positivo (flexión del pulgar tras la percusión de la falange distal del dedo medio) y las contracciones de los dedos de la mano sugieren hipertonía, pero pueden aparecer también en individuos sanos, y no resultan signos útiles de modo aislado. En el daño cerebeloso los reflejos pueden ser pendulares y la contracción y relajación del músculo tienden a ser lentas, pero éstos no son signos cerebelosos sensibles o específicos.

Secuencia de la exploración

- Pida al paciente que se tumbe en decúbito supino en la mesa de exploración con las extremidades descubiertas. El paciente debe estar lo más relajado y cómodo posible, ya que la ansiedad y el dolor pueden causar el aumento de la respuesta.
- Flexione la muñeca y permita que el peso del martillo de reflejos determine la fuerza del golpe. Golpee el tendón, no el músculo o el hueso.

© Elsevier. Fotocopiar sin autorización es un delito.

booksmedicos.org

Fig. 11.18 **Prueba de los reflejos tendinosos profundos de la extremidad superior. (A)** Provocación del reflejo bicipital, C5. **(B)** Reflejo tricipital, C7. **(C)** Reflejo supinador, C6.

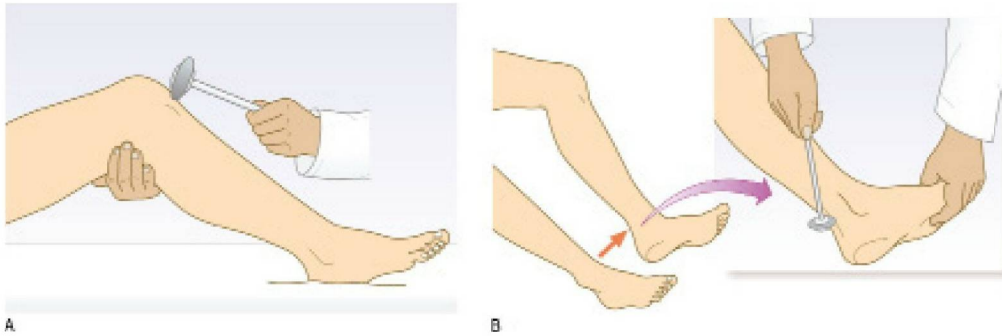

Fig. 11.19 **Prueba para los reflejos tendinosos profundos de la extremidad inferior. (A)** Provocación del reflejo de la rodilla (obsérvese que las piernas no deben estar en contacto una con otra), L3, L4. **(B)** Reflejo aquíleo con el paciente tendido, S1.

www.medilibros.com

- Anote la respuesta como:
  - Aumentada.
  - Normal.
  - Disminuida.
  - Presente sólo con refuerzo.
  - Ausente.

Reflejos principales

- Asegúrese de que ambas extremidades se encuentran en la misma posición y con el mismo grado de estiramiento.
- Compare cada reflejo con el del otro lado, compruebe la simetría de la respuesta (figs. 11.18 y 11.19).
- Use el refuerzo siempre que un reflejo parezca faltar. Para los reflejos de la rodilla y del tobillo, pida al paciente que enganche los dedos y tire de una mano con la otra cuando usted se lo indique, inmediatamente antes de golpear el tendón (maniobra de Jendrassik; fig. 11.20).
- Para reforzar los reflejos de la extremidad superior, pida al paciente que apriete los dientes o cierre el puño de la extremidad contralateral. El paciente se debe relajar entre los intentos repetidos. Percuta el tendón inmediatamente después de dar la orden al paciente.

Reflejo de Hoffmann

- Coloque su dedo índice debajo de la articulación interfalángica distal del dedo medio del paciente.
- Utilizando su dedo pulgar, golpee ligeramente el dedo del paciente hacia abajo.
- Observe cualquier flexión refleja del pulgar del paciente (fig. 11.21A).

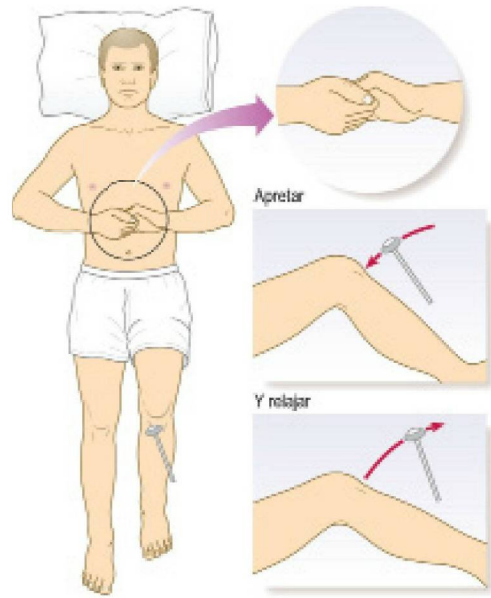

Fig. 11.20 **Maniobra de refuerzo mientras se provoca el reflejo de la rodilla.**

booksmedicos.org

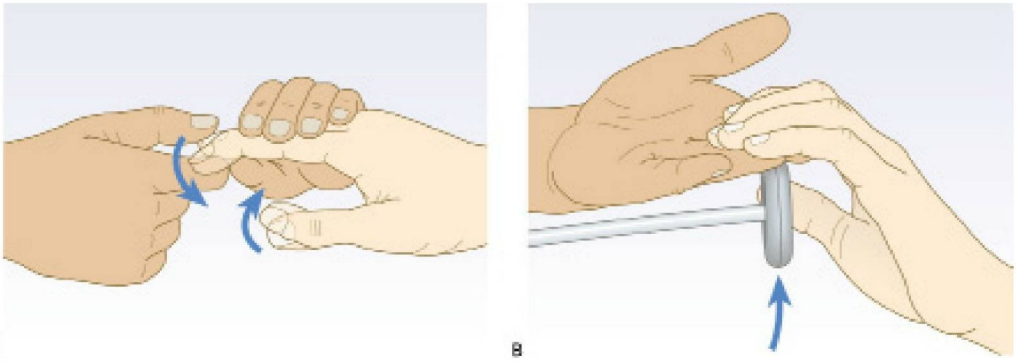

Fig. 11.21 **Prueba de los reflejos tendinosos profundos de la mano. (A)** Signo de Hoffmann. **(B)** Provocación de un reflejo de los dedos.

Reflejo de los dedos

- Coloque sus dedos medio e índice a través de la superficie palmar de las falanges proximales del paciente.
- Percuta sus propios dedos con el martillo.
- Observe cualquier flexión de los dedos del paciente (fig. 11.21B).

Reflejos superficiales

Los reflejos de este grupo son polisinápticos y provocados mediante estimulación cutánea en vez de estiramiento. Con la excepción de la respuesta plantar, no son parte de la exploración rutinaria y poseen poca sensibilidad y especificidad. El reflejo cremastérico sólo se explora en los varones.

Hallazgos anormales

Una respuesta plantar anormal es la extensión del dedo gordo (respuesta plantar extensora o respuesta de Babinski). Constituye un signo de daño de la neurona motora superior y se suele asociar a otros signos de neurona motora superior, por ejemplo espasticidad, clonus e hiperreflexia. La separación de los dedos de los pies en abanico es normal y no se considera patológica.

Los reflejos abdominales superficiales (D8-D12) se pierden en las lesiones motoras superiores, pero también son afectados por el daño de la neurona motora inferior correspondiente a D8-D12. Generalmente se encuentran ausentes en los individuos obesos, en los ancianos o en los pacientes sometidos a cirugía abdominal.

El reflejo cremastérico de los varones (L1 y L2) raramente se utiliza, pero típicamente desaparece en las lesiones medulares o radiculares.

Secuencia de la exploración

Respuesta plantar (S1-S2)

- Roce un objeto romo (varilla de madera) contra el borde lateral de la planta del pie hacia el quinto dedo (fig. 11.22).
- Observe el primer movimiento del dedo gordo del pie y el de los otros músculos flexores de la pierna. La respuesta normal consiste en flexión del dedo gordo y también de los otros dedos del pie.
- Signo de Babinski verdadero:
  - Implica la activación del tendón del extensor largo del dedo gordo (no el movimiento de todo el pie, una respuesta común «de retirada» frente a un estímulo desagradable).
  - Coincide con la contracción de otros músculos flexores de la pierna.
  - Es reproducible.

Fig. 11.22 **Provocación del reflejo plantar.**

Reflejos abdominales (D8-D12)

- El paciente se coloca en posición supina, relajado.
- Utilice una varilla de madera y roce con rapidez, pero con suavidad, en dirección media a través de los cuadrantes superiores e inferiores del abdomen (fig. 11.23).
- La respuesta normal consiste en contracción del músculo subyacente, de forma que el ombligo se desplaza en sentido lateral y hacia arriba o abajo según el cuadrante probado.

Reflejo cremastérico (L1-L2): sólo hombres

- Explique lo que va a hacer y por qué es necesario hacerlo.
- Coloque el muslo del paciente en abducción y rotación externa.
- Utilice una varilla de madera para rozar la superficie medial superior del muslo.
- Normalmente el testículo del lado estimulado se eleva de forma brusca.

Reflejos primitivos

Esos reflejos están presentes en los recién nacidos y los lactantes jóvenes normales, pero desaparecen al madurar el sistema nervioso. Las personas con lesiones cerebrales congénitas o hereditarias y unos pocos individuos sanos retienen estos reflejos, pero su reaparición después de la

© Elsevier. Fotocopiar sin autorización es un delito.

www.medilibros.com
booksmedicos.org

niñez temprana se suele asociar a daño o degeneración del encéfalo. Los reflejos primitivos (hociqueo, prensión, palmomentoniano y percusión glabelar) tienen poco valor localizador y su presencia aislada tiene un significado limitado, pero en combinación sugieren daño cerebral difuso o frontal (cuadro 11.25). Los reflejos de prensión y palmomentoniano unilaterales pueden indicar patología del lóbulo frontal contralateral. La percusión glabelar es un signo poco fiable de la enfermedad de Parkinson.

11.25 Reflejos primitivos

Reflejo de hociqueo
• Percuta ligeramente los labios. Una respuesta anormal es el fruncimiento de labios
Reflejo de prensión
• Golpee con firmeza la palma desde el lado radial. En caso de respuesta anormal, la mano del paciente tiende a sujetar el dedo explorador
Reflejo palmomentoniano
• Aplique presión firme en la palma cerca de la eminencia tenar con un depresor de lengua. La respuesta anormal es el fruncimiento ipsilateral del mentón
Percusión glabelar
• Colóquese detrás del paciente y percuta repetidamente entre sus cejas con la punta de su dedo índice. Normalmente la respuesta de parpadeo se detiene después de tres o cuatro golpecitos

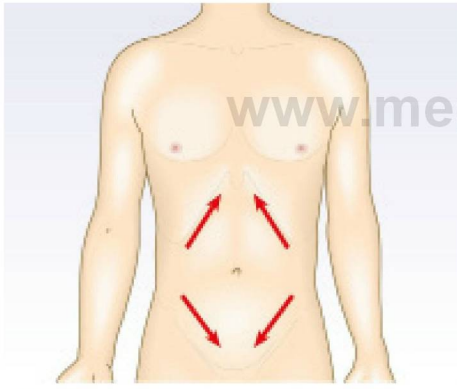

Fig. 11.23 Reflejos abdominales. Sitios y dirección de los estímulos para provocar los reflejos.

Coordinación

La realización de movimientos complejos con suavidad y eficacia depende de si se mantienen intactas la función sensorial y la motora y de la existencia de un cerebelo intacto.

Anatomía

El cerebelo está situado en la fosa posterior y consiste en dos hemisferios con un vermis central. Las vías aferentes y eferentes transmiten la información hacia y desde la corteza motora cerebral, los ganglios basales, el tálamo, el núcleo vestibular y otros núcleos troncoencefálicos y la médula espinal. En general, las estructuras de la línea media, por ejemplo el vermis, influyen en el equilibrio corporal, mientras que cada hemisferio controla la coordinación ipsilateral.

Secuencia de la exploración

La exploración de la función cerebelosa incluye pruebas de coordinación de las extremidades, disartria, nistagmo, postura y marcha.

Prueba dedo-nariz

- Pida al paciente que se toque la nariz con la punta del índice y que después toque la punta del índice de usted, colocada justo al alcance del brazo del paciente (pero logrando que el brazo del paciente esté estirado).
- Pida al paciente que repita el movimiento entre la nariz y el dedo diana con la mayor rapidez posible.
- Para aumentar la sensibilidad de la prueba cambie la posición de su dedo diana. La cronología es esencial (mueva su dedo justo cuando el dedo del paciente está a punto de separarse de la nariz, de lo contrario se inducirá un falso positivo de ataxia en la prueba dedo-nariz).
- Algunos pacientes se encuentran tan atáxicos que pueden lesionarse los ojos o la cara con esta prueba. En estos casos utilice sus dos manos como dianas (fig. 11.24).

Prueba talón-espinilla

- Pida al paciente que se tienda en decúbito supino y que coloque el talón sobre la rodilla opuesta, y después deslice el talón hacia abajo y arriba por la espinilla entre la rodilla y el tobillo (fig. 11.25).

Fig. 11.24 Prueba dedo-nariz. (A) Pida a la paciente que se toque la punta de la nariz y que después toque el dedo de usted. **(B)** Mueva usted el dedo de una posición a otra, acercándolo y alejándolo de la paciente, así como de un lado a otro.

booksmedicos.org

Movimientos alternantes rápidos

- Muestre el acto de tocar la palma de una mano con la palma y el dorso de la mano opuesta del modo más rápido y regular posible.
- Pida al paciente que copie sus acciones.
- Repita con la mano opuesta.
- Pida también al paciente que con una mano toque con un ritmo sostenido y rápido la otra mano o la mesa y «escuche el cerebelo»; la ataxia dificulta esta prueba, con un ritmo más lento e irregular de lo normal.

Fenómeno de rebote (raramente útil)

- Pida al paciente que estire los brazos hacia delante y que mantenga esa posición.
- Empuje la muñeca del paciente con rapidez hacia abajo y observe el movimiento de retorno.

Hallazgos anormales

La prueba dedo-nariz puede revelar una tendencia a quedarse corto o sobrepasar el dedo del examinador (movimiento excesivo o dismetría). En los casos más graves se puede observar temblor del dedo del paciente cuando se aproxima al dedo diana del observador y a la nariz del propio paciente (temblor intencional). El movimiento puede ser lento y generalmente descontrolado y torpe (disinergia). La prueba talón-espinilla es la prueba equivalente para las extremidades inferiores. Se considera anormal si el talón oscila fuera de la línea de la espinilla. La debilidad puede producir resultados falsos positivos en las pruebas dedo-nariz o talón-espinilla, por lo que primero debe comprobar que la fuerza es normal.

La disdiadococinesia (el trastorno de los movimientos alternantes rápidos) se pone de manifiesto por lentitud, desorganización e irregularidad del movimiento. En los trastornos cerebelosos también aparece disartria y nistagmo. Otros signos mucho menos fiables de enfermedad cerebelosa son el fenómeno de rebote, en el que el brazo extendido desplazado puede moverse más allá de la posición original (la respuesta normal es la vuelta a la posición original), los reflejos pendulares y la hipotonía.

En los trastornos que afectan predominantemente a estructuras cerebelosas de la línea media, por ejemplo tumores del vermis y daño cerebeloso alcohólico, las pruebas descritas anteriormente pueden ser normales y la ataxia troncal puede ser el único dato anormal. En los casos más graves el paciente es incapaz de permanecer sentado sin soporte. En los casos menos graves la marcha en tándem (caminar con la técnica talón-punta) puede verse alterada. La disfunción cerebelosa aparece en numerosos procesos y el diagnóstico diferencial varía con la edad y la velocidad de presentación (cuadro 11.26).

Apraxia

La dispraxia o apraxia es la dificultad o la incapacidad para realizar una acción, a pesar de que no existen alteraciones de las funciones individuales necesarias. Es un signo de disfunción cortical superior, y generalmente localiza la lesión en los lóbulos parietales o frontales no dominantes.

Secuencia de la exploración

- Pida al paciente que realice un acto imaginario, por ejemplo beber una taza de café, peinarse el pelo o doblar una carta y meterla en un sobre. Pida al paciente que imite movimientos que realice con sus dedos, por ejemplo apuntar.

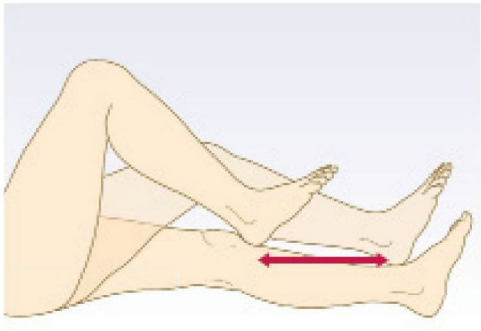

Fig. 11.25 Realización de la prueba talón-espinilla con la pierna derecha.

11.26 Causas genéticas y adquiridas de ataxia

Tóxica	Fármacos, por ejemplo fenitoína, litio, amiodarona Toxinas, por ejemplo alcohol, metales pesados
Vascular	Accidente cerebrovascular (isquémico o hemorrágico)
Neoplásica	Metástasis Tumores cerebrales primarios Degeneración cerebelosa paraneoplásica (anticuerpo anti-Hu, asociado con cáncer de pulmón, mama, ovario)
Inflamatoria	Inflamatoria, por ejemplo esclerosis múltiple Sarcoidosis
Infecciosa/ transmisible	Vírica, por ejemplo paperas, herpes-zóster, virus de la inmunodeficiencia humana Bacteriana, por ejemplo sífilis, enfermedad de Whipple, variante de la enfermedad de Creutzfeldt-Jakob
Degenerativa	Atrofia de múltiples sistemas
Estructural y traumática	Malformación de Arnold-Chiari Lesión cerebral traumática
Metabólica, nutricional	Hipotiroidismo Déficit de vitamina B_1, B_{12} o E
Genética	Ataxia de Friedreich (autosómica recesiva, edad de comienzo <25 años) Ataxias espinocerebelosas (AEC, autosómica dominante, edad de comienzo >25 años) Ataxias episódicas 1 y 2 (canalopatías)

- Pida al paciente que copie una figura geométrica (pentágonos entrelazados o un cubo).
- Pida al paciente que se ponga la chaqueta del pijama o una bata, a una de cuyas mangas se le ha dado la vuelta.

Hallazgos anormales

El paciente puede ser incapaz de iniciar una tarea o la realiza de una forma extraña o anormal.

La apraxia de construcción (dificultad para dibujar una figura) es una característica del trastorno parietal.

La apraxia del vestido, que con frecuencia se asocia a desorientación espacial y descuido, se suele deber a lesiones parietales del hemisferio no dominante.

© Elsevier. Fotocopiar sin autorización es un delito.

booksmedicos.org

SISTEMA SENSORIAL

La exploración detallada de la sensibilidad es una tarea laboriosa e innecesaria, a menos que el paciente comunique espontáneamente síntomas sensoriales o que usted sospeche una patología específica, por ejemplo compresión de la médula espinal o mononeuropatía.

Anatomía

La propiocepción (el sentido de la posición articular) y el sentido de la vibración son transmitidos por fibras grandes, mielinizadas, de conducción rápida en los nervios periféricos y en las columnas posteriores (dorsales) de la médula espinal. La sensación del dolor y la temperatura son transmitidas por fibras pequeñas de conducción lenta en los nervios periféricos y el tracto espinotalámico de la médula espinal. La columna posterior permanece ipsilateral desde el punto de entrada hasta el bulbo, pero la mayoría de las fibras del dolor y de la temperatura cruzan a uno o dos segmentos de la entrada hasta el tracto espinotalámico contralateral. Todas las fibras sensoriales establecen conexión en el tálamo antes de enviar información a la corteza sensorial del lóbulo parietal (fig. 11.26).

Síntomas y definiciones

Los síntomas sensoriales son numerosos (cuadro 11.27) y es importante aclarar lo que el paciente relata. Aclare que el «entumecimiento» del paciente significa falta de sensibilidad y no debilidad o torpeza. El dolor neuropático (dolor debido a enfermedad o disfunción del SNP o el SNC) a menudo es grave y no responde a la analgesia estándar. La disminución de la capacidad de percibir el dolor puede acompañarse de cicatrices debidas a traumatismos o quemaduras.

Modalidades sensoriales

Además de las modalidades transmitidas en las vías ascendentes principales (tacto, dolor, temperatura, vibración y sentido de la posición articular), la exploración sensorial incluye pruebas de los aspectos discriminativos de la sensación que pueden ser alterados por las lesiones de la corteza sensorial. Evalúe esas funciones sensoriales corticales sólo si las sensaciones de la vía principal están intactas.

Las alteraciones de las pruebas sensoriales se deben considerar según si la lesión está en el nervio periférico, la raíz dorsal o la médula espinal, o sea intracraneal.

11.27 Síntomas neuropáticos

Parestesia	Hormigueo o cosquilleo Espontáneas o provocadas No excesivamente desagradables o dolorosas
Disestesia	Parestesia desagradable
Hipoestesia	Sensibilidad disminuida a un estímulo normal
Analgesia	Entumecimiento o pérdida de la sensibilidad
Hiperestesia	Aumento de la sensibilidad a un estímulo
Alodinia	Sensación dolorosa frente a un estímulo no doloroso
Hiperalgesia	Aumento de la sensibilidad a un estímulo doloroso

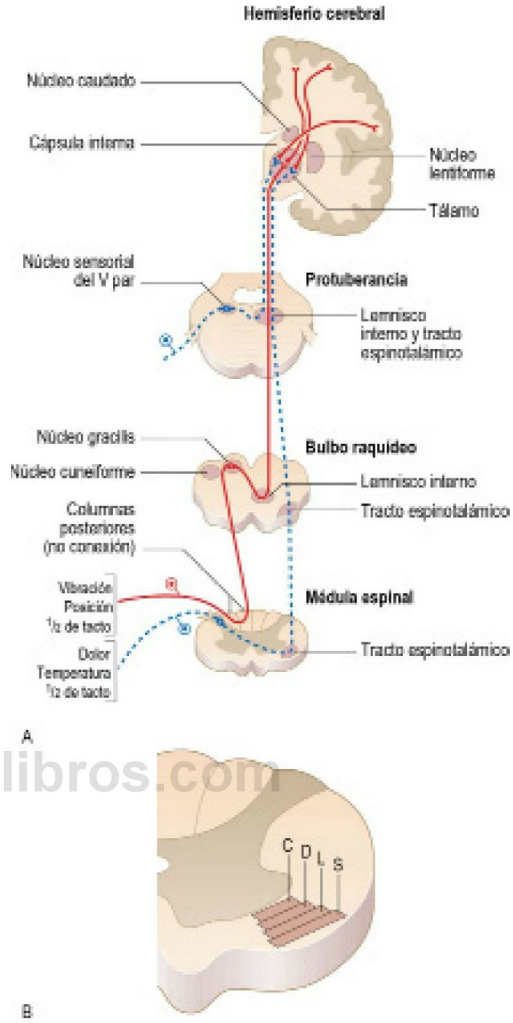

Fig. 11.26 Sistema sensorial. (A) Vías sensoriales principales. **(B)** Tracto espinotalámico: capas del tracto espinotalámico en la región cervical. C representa fibras desde los segmentos cervicales situadas centralmente; las fibras de los segmentos dorsal, lumbar y sacro (marcadas D, L y S, respectivamente) se sitúan en posición cada vez más lateral.

Nervio periférico y raíz dorsal

Un gran número de procesos patológicos afectan a los nervios periféricos, y generalmente originan neuropatías periféricas o polineuropatía (cuadro 11.28). Las neuropatías periféricas suelen afectar a las extremidades inferiores primero (dependiente de longitud). Los síntomas que afectan primero a las extremidades superiores sugieren una enfermedad desmielinizante en vez de una neuropatía axonal o una patología de la médula espinal. En muchos casos se pierden el tacto y la sensibilidad al pinchazo con una distribución en «calcetín y guante» (fig. 11.27A).

En las neuropatías de fibras grandes se afectan desproporcionadamente la vibración y el sentido de posición articular. Los pacientes pueden comunicar tambaleo al cerrar los ojos mientras se lavan el pelo (signo de Romberg).

www.medilibros.com
booksmedicos.org

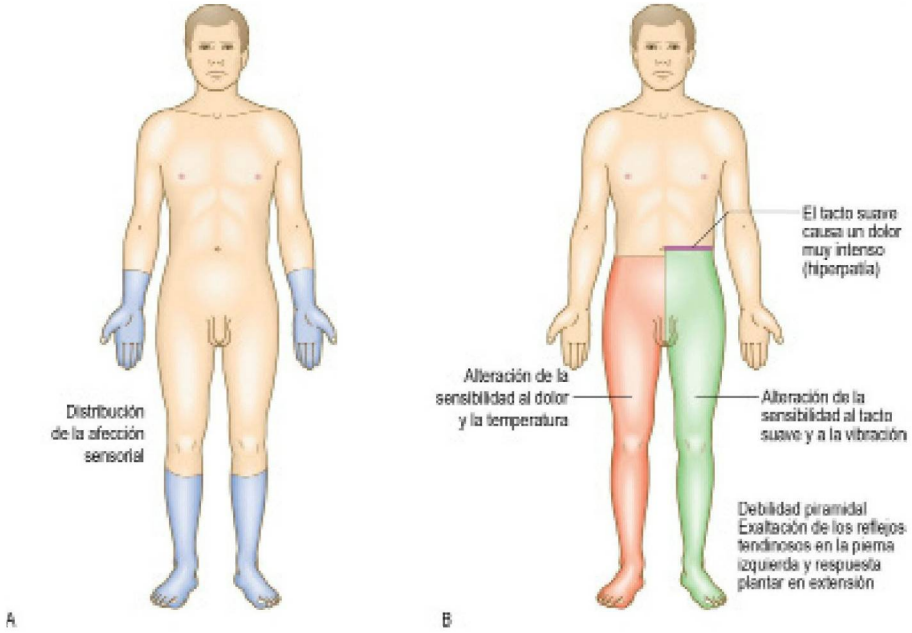

Fig. 11.27 **Patrones de pérdida de sensibilidad. (A)** En la neuropatía periférica. **(B)** Síndrome de Brown-Séquard. Obsérvese la distribución de los signos corticoespinales, de la columna posterior y del tracto espinotalámico lateral. La lesión medular está situada en la mitad izquierda de la médula.

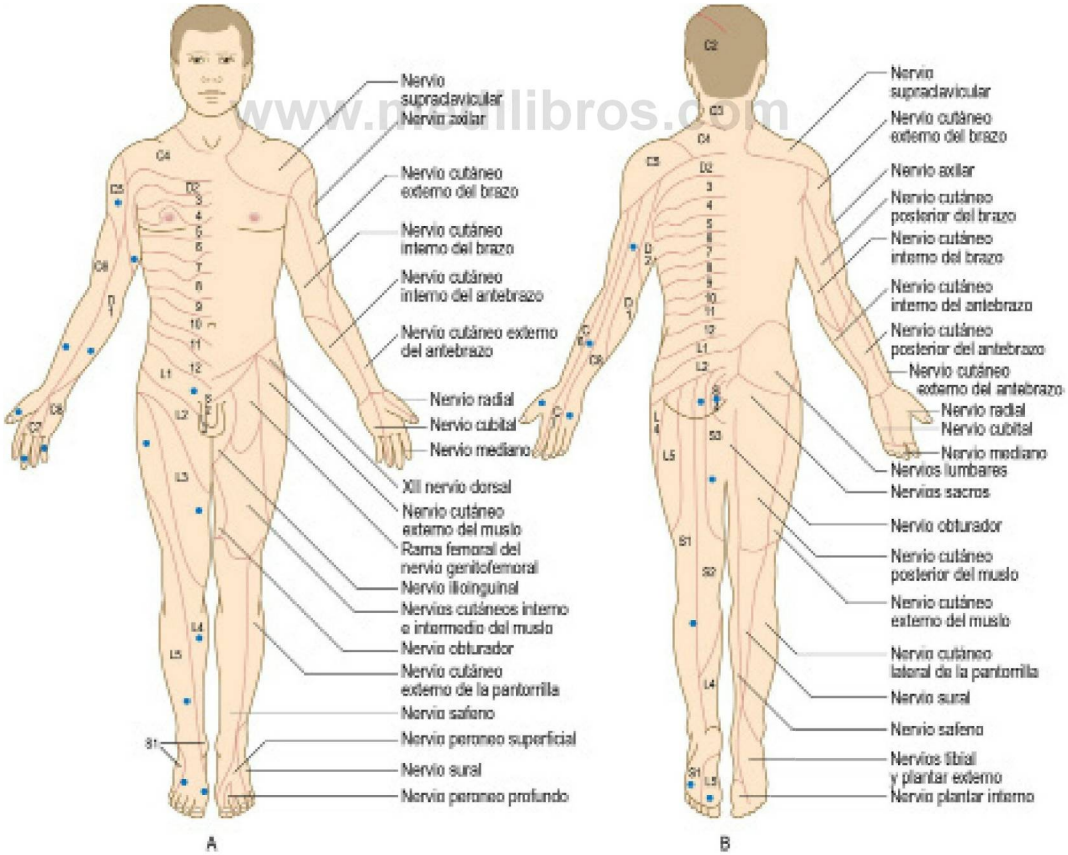

Fig. 11.28 **Inervación dermatómica y mapa de inervación de los nervios periféricos sensitivos.** Puntos (azul) para probar la sensibilidad cutánea de las extremidades. Mediante aplicación de estímulos en los puntos marcados se prueban simultáneamente las distribuciones dermatómicas y los nervios periféricos principales.

© Elsevier. Fotocopiar sin autorización es un delito.

booksmedicos.org

11.28 Causas de polineuropatía

Genéticas	Enfermedad de Charcot-Marie-Tooth (CMT) Neuropatía hereditaria con predisposición a la parálisis por presión (NHPP) Neuropatías hereditarias sensoriales + autonómicas (NHS, NHSA) Polineuropatía amiloide familiar Enfermedad de Refsum
Fármacos y toxinas	Amiodarona Antibióticos (dapsona, isoniazida, metronidazol) Antirretrovirales (estavudina, zalcitabina) Óxido nitroso (uso recreativo) Toxinas (fenitoína, alcohol, plomo, arsénico, mercurio, solventes)
Deficiencias de vitaminas	Vitaminas B_1, B_6, B_{12} Nota: el exceso de vitamina B_6 también causa neuropatía
Infecciones	Virus de la inmunodeficiencia humana (VIH) Lepra Enfermedad de Lyme (radiculoneuropatía) *Brucella* (radiculoneuropatía) Difteria
Inflamatorias	Neuropatía desmielinizante inflamatoria aguda (síndrome de Guillain-Barré) Neuropatía desmielinizante inflamatoria crónica (NDIC) Vasculitis (poliarteritis nudosa, granulomatosis con poliangitis, artritis reumatoide, lupus eritematoso sistémico)
Enfermedades médicas sistémicas	Diabetes mellitus Insuficiencia renal Sarcoidosis
Enfermedad maligna	Paraneoplásica (mediada por anticuerpos) Infiltración
Otras	Paraproteinemias Amiloidosis

EBE 11.29 Sentido de la vibración

En la población sana de más de 60 años el sentido de la vibración en el tobillo puede encontrarse ausente o disminuido.

Vrancken AFJE, Kalmijn S, Brugman F y cols. The meaning of distal sensory loss and absent ankle reflexes in relation to age: a meta-analysis. J Neurol 2006;253:578-589.

Cuando el sentido de la posición articular se encuentra afectado en los brazos, la seudoatetosis puede demostrarse pidiendo al paciente que cierre los ojos y mantenga las manos extendidas: los dedos realizarán movimientos errantes lentos involuntarios que recuerdan la atetosis. Para interpretar los signos sensoriales es preciso conocer la anatomía pertinente de los nervios sensoriales y la distribución dermatómica (cuadro 11.29 y figs. 11.28 y 11.32).

Médula espinal

Las lesiones traumáticas y compresivas de la médula espinal causan pérdida o trastorno de la sensibilidad con una distribución dermatómica por debajo del nivel de la lesión. Se puede encontrar una zona de hiperestesia inmediatamente por encima del nivel de la pérdida sensorial.

El síndrome de la arteria espinal anterior suele conducir a pérdida de sensibilidad espinotalámica y de función motora, con conservación de la sensibilidad de la columna dorsal. En la siringomielia hay un patrón similar disociado de pérdida de dolor y temperatura y de conservación de la sensibilidad de la columna dorsal.

Cuando se daña una mitad de la médula espinal puede aparecer el síndrome de Brown-Séquard. Se caracteriza por debilidad motora ipsilateral y pérdida de la vibración y el sentido de la posición articular, con pérdida contralateral del dolor y la temperatura (fig. 11.27B).

Intracraneal

Las lesiones troncoencefálicas con frecuencia son de origen vascular y la determinación del sitio de la lesión se basa en el conocimiento de la anatomía relevante (fig. 11.29). Las lesiones troncoencefálicas inferiores pueden causar entumecimiento ipsilateral en un lado de la cara (núcleo del V nervio) y en el lado opuesto del cuerpo (tracto espinotalámico).

Las lesiones talámicas pueden causar una afección sensorial focal en el lado opuesto con un dolor muy desagradable y poco localizado, frecuentemente de calidad urente.

Las lesiones corticales del lóbulo parietal típicamente producen inatención sensorial, pero también afectan al sentido de la posición articular, la discriminación entre dos puntos, la estereognosia (el reconocimiento táctil) y la localización de un punto tocado. La discriminación entre dos puntos y la localización de un punto tocado no son signos útiles y no se exploran de modo rutinario.

Secuencia de la exploración

Tacto suave

- Mientras el paciente mira hacia otro lado o cierra los ojos utilice una torunda de algodón (o aplique con suavidad un dedo) y pida al paciente que responda a cada contacto.
- Distribuya los estímulos de forma irregular en el tiempo y utilice un estímulo en forma de golpecito ligero, en vez de roce o caricia.
- Compare la simetría entre ambos lados.

Dolor superficial

- Utilice una aguja neurológica nueva. No emplee una aguja hipodérmica. Deseche la aguja neurológica después de cada paciente para evitar la transmisión de infecciones.
- Explique y muestre cómo se va a probar la capacidad de sentir un pinchazo puntual.
- Dibuje los límites de cualquier zona con sensibilidad reducida, ausente o aumentada y compárelos con la figura 11.28. Mueva el estímulo desde áreas de sensibilidad reducida a aumentada, es decir, de áreas con hipoestesia a áreas normales o de áreas normales a zonas con hiperestesia.

Temperatura

- Toque al paciente con un objeto metálico frío, por ejemplo con un diapasón, y pregúntele si nota el frío. La evaluación más sensible requiere tubos con agua caliente y fría a temperaturas controladas, pero rara vez se usa.

Vibración

- Coloque un diapasón de 128 Hz vibrando sobre el esternón.
- Pregunte al paciente, «¿nota usted el zumbido?».
- A continuación coloque el instrumento sobre la punta del dedo gordo (fig. 11.30).
- Si la sensibilidad está alterada, coloque el diapasón en la articulación interfalángica y progrese en sentido proximal (maléolo interno, tuberosidad tibial y espina ilíaca anterior) dependiendo de la respuesta.
- Repita el proceso en la extremidad superior. Comience en la articulación interfalángica distal del dedo índice y, si la sensibilidad está alterada, progrese en sentido proximal.

www.medilibros.com
booksmedicos.org

- En caso de duda sobre la exactitud de la respuesta, pida al paciente que cierre los ojos y que le indique a usted cuándo parar la vibración del diapasón, deteniéndola con los dedos.

Sentido de posición articular

- Muestre el procedimiento al paciente con los ojos abiertos.
- Sujete la falange distal del dedo gordo del paciente por los lados. Informe al paciente que va a moverle el dedo gordo hacia arriba y abajo, enseñándole cómo va a hacerlo (fig. 11.31).
- Pida al paciente que cierre los ojos e identifique las direcciones de una secuencia aleatoria de movimientos pequeños.
- Haga la prueba en ambos dedos gordos (o en los dedos medios). Si nota alguna alteración pase a las articulaciones más proximales de cada extremidad.

Estereognosia y grafestesia

- Pida al paciente que cierre los ojos.
- Coloque un objeto familiar en la mano del paciente, por ejemplo una moneda o una llave, y pídale que lo identifique (estereognosia).
- Utilice el extremo romo de un lápiz o una varilla de madera y trace letras o números sobre la palma del paciente. Pídale que identifique la figura (grafestesia).

Inatención sensorial (explórela únicamente si las vías sensoriales se encuentran intactas)

- Pida al paciente que cierre los ojos.
- Toque sus brazos y piernas y pregunte qué lado le ha tocado.
- A continuación, toque ambos lados simultáneamente y pregunte si le ha tocado el lado izquierdo, el derecho o los dos.

NERVIOS PERIFÉRICOS

Un nervio periférico puede ser dañado de modo individual (mononeuropatía) o múltiple (neuropatía periférica o mononeuritis múltiple). Ciertos nervios (el nervio mediano en la muñeca o el nervio peroneo común en la rodilla) están predispuestos al traumatismo o la compresión.

Nervio mediano

Puede ser comprimido cuando pasa entre el retináculo flexor y los huesos del carpo en la muñeca (síndrome del túnel carpiano); es la neuropatía por compresión más habitual e inicialmente produce síntomas sensoriales (cuadro 11.30).

Secuencia de la exploración

- Busque alteración de la sensibilidad en la mano, con afección del pulgar, el índice, el medio y la mitad lateral del anular (figs. 11.32A y 14.29).
- Busque atrofia de la eminencia tenar.
- Pruebe la abducción del pulgar con la mano del paciente sostenida sobre una superficie plana con la palma hacia arriba. Pida al paciente que mueva el pulgar en dirección vertical contra la resistencia de usted (abductor corto del pulgar).
- Para probar la oposición pida al paciente que junte el pulgar y el anular mientras usted intenta separarlos (oponente del pulgar).

Nervio radial

Puede ser comprimido en su recorrido a través de la axila o lesionado en las fracturas del húmero. Produce típicamente una muñeca caída.

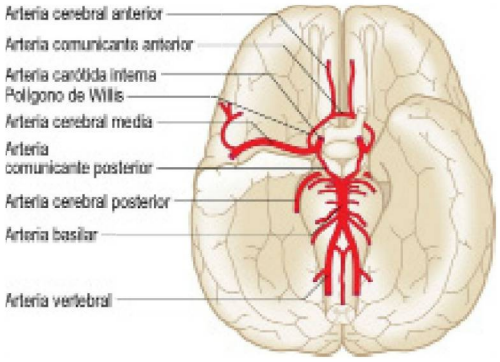

Fig. 11.29 Arterias de la base del encéfalo.

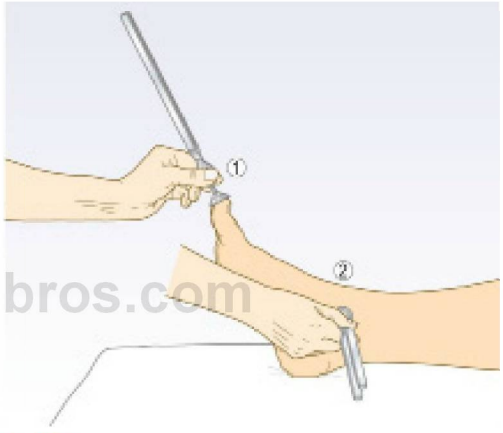

Fig. 11.30 **Prueba de la sensibilidad a la vibración.** En el dedo gordo (1) y en el tobillo (2).

Fig. 11.31 **Prueba para el sentido de la posición en el dedo gordo.**

© Elsevier. Fotocopiar sin autorización es un delito.

booksmedicos.org

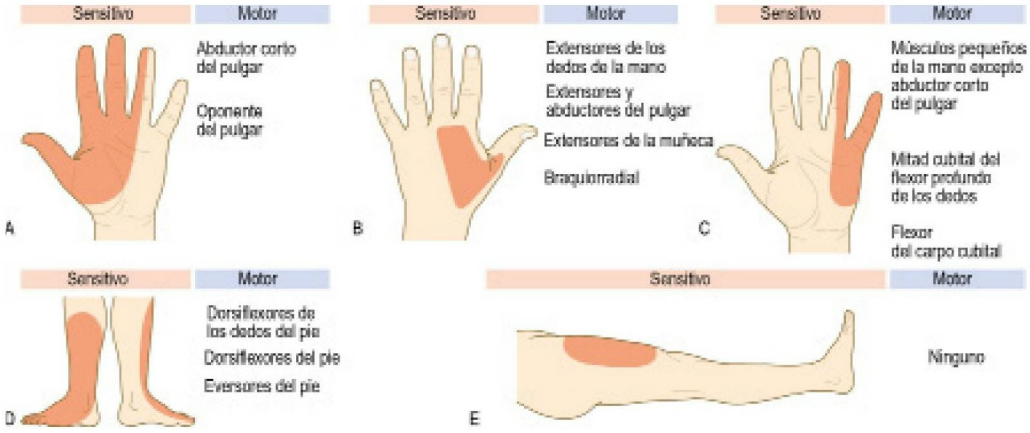

Fig. 11.32 **Defectos sensitivos y motores en las lesiones nerviosas. (A)** Mediano. **(B)** Radial. **(C)** Cubital. **(D)** Peroneo común. **(E)** Cutáneo externo del

11.30 Características frecuentes en el síndrome del túnel carpiano

- Más frecuente en las mujeres
- Hormigueo desagradable en la mano
- Puede no respetar los límites anatómicos e irradiar a través del brazo hasta el hombro
- Debilidad poco frecuente, pero afecta a la abducción del pulgar cuando está presente
- Los síntomas ocurren generalmente por la noche y pueden despertar al paciente
- Es posible que el paciente deje colgar la mano y el brazo fuera de la cama para obtener alivio
- Atrofia de la musculatura tenar (en casos de larga evolución)
- Asociado con embarazo, diabetes e hipotiroidismo

Secuencia de la exploración

- Pruebe la debilidad de los extensores del brazo y del antebrazo (el tríceps, la muñeca y los dedos).
- Busque pérdida de sensibilidad en el dorso de la mano (fig. 11.32B) y pérdida del reflejo tendinoso del tríceps.

Nervio cubital

Este nervio es el que resulta afectado con más frecuencia en el codo por compresión externa o por lesiones como por ejemplo la luxación.

Secuencia de la exploración

- Busque atrofia de los interóseos.
- Pruebe la debilidad de la abducción de los dedos. Con los dedos del paciente sobre una superficie plana pídale que los separe contra la resistencia ejercida con sus dedos.
- Para probar la aducción, coloque una tarjeta entre los dedos del paciente y tire de ella con sus dedos.
- Busque pérdida de sensibilidad en el lado cubital de la mano y en la mitad del dedo anular (fig. 11.32C).
- Explore el codo (el punto de atrapamiento más común). Observe si existen cicatrices u otros signos de traumatismo.
- Explore el rango de movimiento y palpe el nervio en el surco cubital.

Nervio peroneo común

Su lesión puede conducir a pie equino. Puede dañarse en las fracturas de la cabeza del peroné o puede ser comprimido especialmente en los pacientes inmovilizados o como resultado de los movimientos repetidos de arrodillarse o ponerse en cuclillas.

Secuencia de la exploración

- Pruebe la debilidad de la dorsiflexión y la eversión del tobillo. La inversión se encontrará conservada.
- Explore la pérdida sensorial sobre el dorso del pie (fig. 11.32D).

Nervio cutáneo lateral del muslo

Este nervio puramente sensorial puede ser comprimido cuando pasa bajo el ligamento inguinal, con lo que aparece parestesia en la región lateral del muslo (meralgia parestésica) (fig. 11.32E).

Secuencia de la exploración

- Explore la alteración de la sensibilidad sobre la cara lateral del muslo.

HALLAZGOS DE CONJUNTO

Tras completar la historia clínica y la exploración, decida si los síntomas son debidos a una enfermedad neurológica. Determine la localización del daño (¿dónde se encuentra la lesión?). Intente localizar la lesión en una sola región del sistema nervioso, aunque algunas patologías pueden causar múltiples signos y síntomas debido a lesiones múltiples, por ejemplo la esclerosis múltiple. Considere la patología probable subyacente: ¿cuál es la lesión?

www.medilibros.com
booksmedicos.org

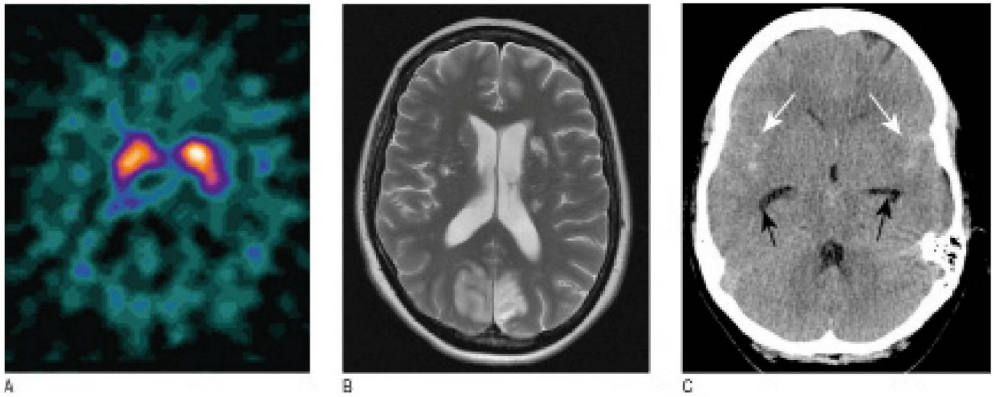

Fig. 11.33 Pruebas de imagen cefálicas. (A) Gammagrafía con DaTSCAN en la que se observa la distribución del flujo sanguíneo en la sección transversal del encéfalo. **(B)** RM en la que se aprecia un accidente cerebrovascular isquémico. En la imagen T2 se observan infartos occipitales bilaterales e infartos lacunares hemisféricos bilaterales. **(C)** TC sin contraste en la que se observa sangre subaracnoidea en ambas fisuras de Silvio (flechas blancas) e hidrocefalia temprana. Pueden identificarse las astas temporales de los ventrículos laterales (flechas negras).

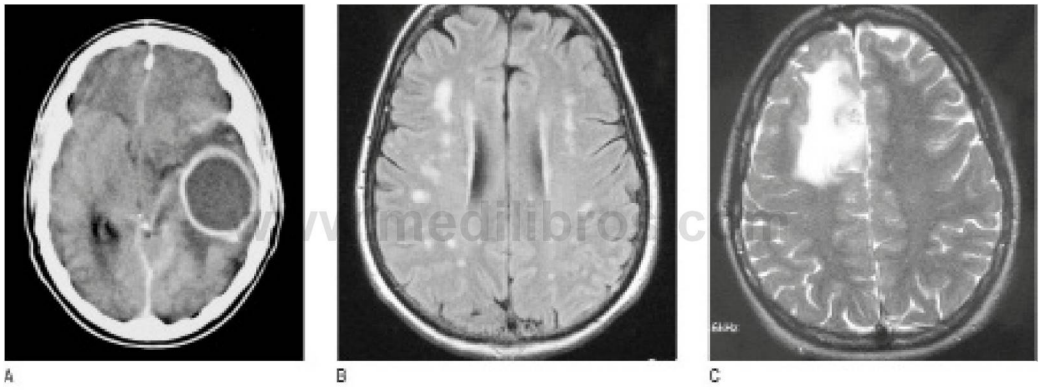

Fig. 11.34 Radiografías craneales. (A) La TC muestra un absceso cerebral. **(B)** La RM muestra esclerosis múltiple con placas blancas desmielinizantes. **(C)** La RM muestra un glioma con afectación del hemisferio cerebral derecho.

Elabore un diagnóstico diferencial y a continuación considere si es pertinente realizar alguna prueba complementaria.

No preste excesiva atención a un signo aislado que no encaje con la historia clínica, por ejemplo una respuesta plantar extensora aparentemente aislada en un paciente con una migraña típica —es probable que se trate de un signo falso positivo y que no indique una patología subyacente.

Recuerde que los síntomas no explicables médicamente son frecuentes pero su distinción de una enfermedad orgánica es difícil, incluso para los expertos.

PRUEBAS COMPLEMENTARIAS

Punción lumbar

Véanse el cuadro 11.31 y las figuras 11.33-11.35. La punción lumbar es una prueba esencial en diversas enfermedades neurológicas agudas y crónicas (cuadro 11.32). Mida siempre la presión de apertura del LCR (con el paciente tumbado, no sentado). Las muestras de LCR son examinadas de forma habitual para células, contenido de proteínas y glucosa (en comparación con las concentraciones sanguíneas medidas al mismo tiempo); también se hacen tinciones y cultivos para bacterias. Se pueden realizar otras pruebas específicas, como por ejemplo análisis de bandas oligoclonales, antígenos meningocócicos y neumocócicos, reacción en cadena de la polimerasa (PCR) para ciertos virus y citología para células malignas.

Pruebas neurofisiológicas

La electroencefalografía (EEG) registra la actividad eléctrica espontánea del encéfalo utilizando electrodos colocados en el cuero cabelludo. Se usa en la investigación de la epilepsia, la encefalitis o la demencia. Las modificaciones de la EEG estándar mejoran la sensibilidad, entre ellas los estudios con privación de sueño, la videotelemetría prolongada y la monitorización invasiva del EEG.

© Elsevier. Fotocopiar sin autorización es un delito.

booksmedicos.org

11.31 Pruebas complementarias en las enfermedades del sistema nervioso

Prueba complementaria	Indicación/comentario
Análisis de orina	
Glucosa	Neuropatía periférica diabética
Cetonas	Coma diabético (cetoacidosis)
Proteína de Bence Jones	Mieloma
Porfobilinógeno	Porfiria
Análisis de sangre	
Hemoglobina	Síncope, convulsiones, ictus
Volumen corpuscular medio	Deficiencia de vitamina B_{12}, exceso de alcohol, déficit de hierro
Recuento de leucocitos	Infección, por ejemplo meningitis
Hemocultivo	Meningitis, endocarditis, ictus
Velocidad de sedimentación globular/proteína C reactiva	Arteritis craneal
Vitamina B_{12} y ácido fólico	Neuropatía periférica, demencia
Cribado de coagulación/ trombofilia y anticuerpo antifosfolípido	Ictus en pacientes jóvenes
VDRL-TPHA	Neurosífilis
Virus de la inmunodeficiencia humana	Numerosos síndromes del sistema nervioso central/ periférico
Factor antinuclear y dsADN	Desmielinización
Factor reumatoide	Neuropatía periférica
Receptor de acetilcolina y anticuerpos contra cinasa específica del músculo (MuSK)	Miastenia gravis
Anticuerpos frente a canales de calcio dependientes de voltaje	Síndrome miasténico de Lambert-Eaton
Anticuerpos frente a canales de potasio dependientes de voltaje/anticuerpos contra el receptor NMDA	Encefalitis límbica Psicosis, convulsiones Movimientos anormales
Anticuerpos paraneoplásicos	Síndromes neurológicos paraneoplásicos (ataxia cerebelosa, neuropatías sensitivas, encefalitis límbica)
Inmunoglobulinas séricas y electroforesis de proteínas	Neuropatía
Pruebas de función tiroidea	Temblor Síndrome del túnel carpiano
Hormona de crecimiento, hormona adrenocorticotropa, hormona foliculoestimulante/ hormona luteinizante, prolactina, tirotropina	Tumor hipofisario
Pruebas de función hepática	Ataxia/convulsiones/neuropatía alcohólica
Urea/creatinina	Encefalopatía Neuropatía periférica
Electrólitos	Convulsiones Encefalopatía Diabetes insípida/síndrome de secreción inadecuada de hormona antidiurética (SIADH)
Glucosa	Coma Ictus Neuropatías
Lípidos y colesterol séricos	Ictus
Calcio	Epilepsia Tetania
Pruebas de detección de fármacos/toxinas	Coma Epilepsia Neuropatía periférica
Ceruloplasmina/cobre sérico	Enfermedad de Wilson
Creatina fosfocinasa	Distrofia muscular, miopatía
Análisis de ADN (nuclear y mitocondrial)	Enfermedad de Huntington Ataxias y neuropatías hereditarias Trastornos mitocondriales
Neurofisiología	
Electroencefalograma (EEG)	Epilepsia Encefalopatía/encefalitis Trastornos del sueño
Electromiograma (EMG)	Miopatía Distrofia muscular Enfermedad de la neurona motora
EMG de fibra única	Miastenia gravis
Estudios de conducción nerviosa	Neuropatía por compresión Neuropatía periférica
Potenciales evocados visuales	Esclerosis múltiple
ECG de 12 derivaciones	Epilepsia/síncope Ictus Distrofia muscular
Radiología	
Radiografía de tórax	Origen de metástasis cerebrales Tuberculosis Sarcoidosis
TC encefálica	Traumatismo: fracturas, hematoma intracraneal Ictus y hemorragia subaracnoidea Tumores, tuberculoma
Angiografía/angio-TC	Hemorragia intracraneal/ subaracnoidea Trombosis de seno venoso intracraneal
RM de encéfalo	Esclerosis múltiple Infección Metástasis Tumor maligno infiltrante

www.medilibros.com

booksmedicos.org

11.31 Pruebas complementarias en las enfermedades del sistema nervioso *(cont.)*

Prueba complementaria	Indicación/comentario
RM de la columna	Tumores Prolapso de disco intervertebral Siringomielia Malformaciones vasculares
TC por emisión de fotón único (SPECT: DaTscan)	Síndromes parkinsonianos
Ecografía de arterias carotídeas	Estenosis aterosclerótica
Ecografía transcraneal	Hidrocefalia (en lactantes)
Ecocardiografía transtorácica/ transesofágica	Ictus: origen de embolias
Angiografía por catéter	Aneurismas Malformaciones arteriovenosas

Prueba complementaria	Indicación/comentario
Invasivas	
Biopsia de nervio	Neuropatías periféricas
Biopsia muscular	Distrofias musculares o miopatías
Biopsia encefálica	Masas de causa desconocida (más habitualmente tumores)
Aspiración con aguja del encéfalo	Absceso cerebral
Aspiración con aguja de lesiones de la columna	Tuberculosis
Punción lumbar	Meningitis, encefalitis Esclerosis múltiple Infiltración maligna

www.medilibros.com

11.32 Hallazgos del líquido cefalorraquídeo (LCR) en algunos trastornos habituales

Trastorno	Presión	Aspecto	Células/µl	Proteínas (g/l)	Glucosa	Microbiología
Normal	15-180 mm	Claro cristalino	<5 linfocitos	0,1-0,4	>60% de glucosa sanguínea	Estéril
Meningitis bacteriana aguda	Usualmente aumentada/ normal	Turbio	100-50.000 polimorfos (linfocitos en fases tempranas)	Aumentadas	Reducida	Tinción con Gram de gérmenes + cultivo
Meningitis tuberculosa	Usualmente aumentada/ normal	Claro/turbio	25-500 linfocitos (polimorfos en fases tempranas)	Aumentadas	Reducida	Tinción con auramina/ Ziehl-Neelsen + cultivo, PCR
Meningitis vírica	Usualmente normal/aumento ligero	Claro cristalino	5-200 linfocitos (polimorfos ocasionales en fases tempranas)	Normal/ ligeramente aumentadas	Normal/ ocasionalmente reducida	PCR
Tumor	Normal/ aumentada	Claro cristalino/ en ocasiones turbio	0-500 linfocitos + células malignas	Aumentadas	Normal/reducida	Estéril
Hemorragia subaracnoidea	Aumentada	Teñido de sangre o sobrenadante xantocrómico	Hematíes + leucocitos normales/ ligeramente elevados	Aumentadas	Normal	Estéril
Esclerosis múltiple	Normal/ aumentada	Claro cristalino	0-50 linfocitos	Normal/bandas oligoclonales aumentadas	Normal	Estéril

© Elsevier. Fotocopiar sin autorización es un delito.

booksmedicos.org

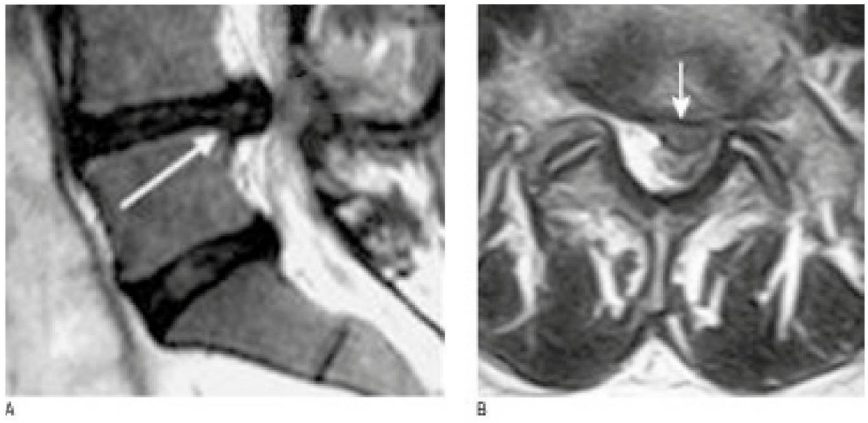

Fig. 11.35 **Las imágenes de RM potenciadas en T2 muestran una gran protrusión paracentral izquierda del disco L4-L5 (flechas) que comprime la raíz nerviosa L5. (A)** Corte sagital. **(B)** Corte axial.

La electromiografía (EMG) precisa la introducción de electrodos de aguja en el músculo. La actividad eléctrica se muestra en un osciloscopio y un monitor de audio, lo que permite al neurofisiólogo ver y oír el patrón de actividad. Las patologías neurogénicas y miogénicas pueden causar alteraciones características en el EMG.

Los estudios de conducción nerviosa conllevan la aplicación de estímulos eléctricos a los nervios y la medición de la velocidad de conducción de los impulsos. Se utilizan en los nervios tanto motores como sensoriales y son útiles para el diagnóstico de trastornos de los nervios periféricos, como las compresiones nerviosas o las polineuropatías.

booksmedicos.org

John Olson
Rebecca Ford

Sistema visual

12

Anatomía 276
Párpados, conjuntiva y sistema lagrimal 276
Ojo 276
Nervio óptico (par craneal II) 276

Síntomas y definiciones 278
Dolor ocular 278
Trastorno visual 279
Nistagmo 281
Anisocoria 281

Historia clínica 282
Forma de presentación 282
Antecedentes personales 282
Antecedentes farmacológicos 282
Antecedentes familiares 282
Antecedentes sociales 282
Antecedentes laborales 282

Exploración física 283
Exploración general 283

Pruebas complementarias 295

© 2014. Elsevier España, S.L. Reservados todos los derechos
booksmedicos.org

ANATOMÍA

Párpados, conjuntiva y sistema lagrimal

Los párpados protegen al ojo de las lesiones y del exceso de luz; ayudan a extender las lágrimas y contribuyen a la expresión facial. El músculo elevador del párpado superior (nervio oculomotor, III par craneal) y el músculo de Müller (sistema autonómico simpático) contribuyen a la apertura palpebral. El cierre palpebral activo depende del músculo orbicular de los párpados (nervio facial, VII par craneal).

Las secreciones de 3 tipos de glándulas contribuyen a la producción de una película lagrimal sana: mucina procedente de las células caliciformes conjuntivales, secreción acuosa, de la glándula lagrimal localizada en la región orbitaria superotemporal y de las glándulas lagrimales accesorias conjuntivales, y secreción aceitosa de las glándulas de Meibomio palpebrales.

La conjuntiva es una delgada membrana mucosa que recubre los párpados y se refleja en los fondos de saco superior e inferior sobre la superficie del ojo. La producción lagrimal basal proporciona a la córnea los nutrientes y las proteínas del sistema inmunitario. Las lágrimas eliminan los cuerpos extraños y expresan la emoción durante el llanto. Los conductos lagrimales drenan en el fondo de saco superior. Las lágrimas drenan a través de los canalículos lagrimales tras introducirse en los puntos lagrimales, localizados en el borde medial de cada párpado, desde donde acceden al interior del saco lagrimal situado en la parte anterior de la pared medial de la órbita, y desde aquí hacia el interior del conducto lagrimal que se abre en el meato inferior nasal.

Ojo

El ojo enfoca las imágenes sobre la retina neurosensorial. El globo ocular se compone de tres capas:

- Una capa fibrosa exterior, las cinco sextas partes de la cual son la esclerótica y la sexta parte restante es la córnea. La transparencia corneal se debe a la orientación regular de las fibras de colágeno. La córnea representa dos tercios de la potencia refractiva del ojo. La córnea se continúa posteriormente con la esclera, la pared externa opaca, blanca y resistente del globo ocular.
- Una capa pigmentada vascular media, el tracto uveal, compuesto posteriormente por la coroides y anteriormente por el complejo iris/cuerpo ciliar.
- Una capa neurosensorial interna, la retina (fig. 12.1).

Estructuras intraoculares importantes

La cámara anterior se encuentra entre la córnea y el iris y está llena de humor acuoso, que es producido por el cuerpo ciliar situado en la cámara posterior. El humor acuoso pasa a través de la pupila para salir por la malla trabecular del ángulo de la cámara anterior.

El cristalino es una estructura biconvexa transparente situada detrás del iris y por delante del humor vítreo. Está suspendido por los ligamentos suspensorios del cuerpo ciliar.

El humor vítreo es un gel transparente situado detrás del cristalino. Posteriormente está fijado de manera firme a los bordes de la papila óptica y anteriormente a la retina en la ora serrata.

Las sensaciones procedentes de la córnea, la conjuntiva y las estructuras intraoculares son recogidas por la rama oftálmica (V_1) del nervio trigémino (cap. 11).

Nervio óptico (par craneal II)

La vía visual consta de la retina, el quiasma óptico, los tractos ópticos, los cuerpos geniculados laterales, las radiaciones ópticas y la corteza visual.

La retina está formada por una capa pigmentada externa y una capa neurosensorial interna que prosigue en el nervio óptico. El epitelio pigmentario retiniano se encuentra adyacente a la coroides, que está muy vascularizada. Aproximadamente el 90% del aporte sanguíneo del ojo pasa a través de la coroides, que irriga las dos terceras partes posteriores de la retina, el nervio óptico y la fóvea. Los vasos retinianos irrigan las capas relativamente inertes del tercio interno de la retina. La retina neurosensorial está formada

www.medilibros.com

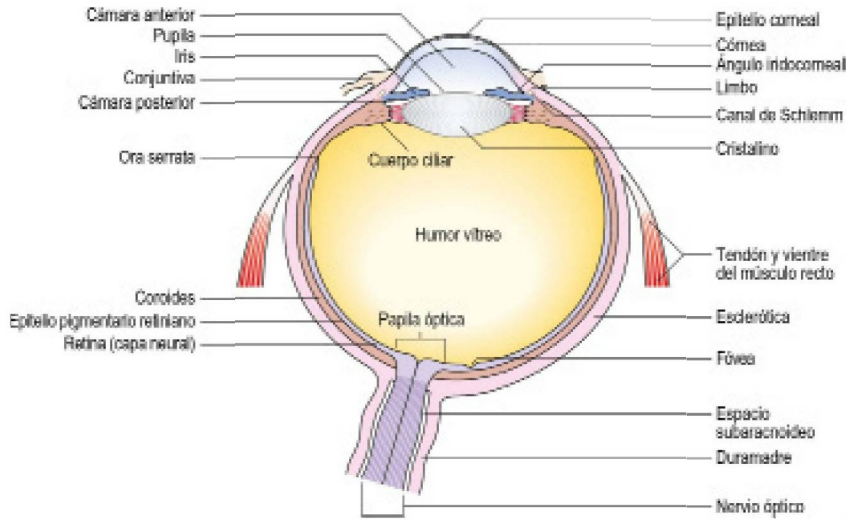

Fig. 12.1 Sección horizontal del ojo humano.

booksmedicos.org

por fotorreceptores, células ganglionares y células bipolares de interconexión.

- Los bastones son fotorreceptores responsables de la visión nocturna y de la detección del movimiento periférico.
- Los conos son fotorreceptores responsables de la visión de los colores y de la visión central.
- Los fotorreceptores establecen sinapsis con las células bipolares de la retina orientadas verticalmente, que a su vez establecen sinapsis con las células ganglionares del nervio óptico (fig. 12.2).

El nervio óptico es exclusivamente sensorial y no puede regenerarse. Las fibras del nervio óptico se mielinizan al abandonar el ojo a través de la papila óptica y entran en el cráneo a través del canal óptico. Los dos nervios ópticos se unen en el quiasma óptico, donde se decusan las fibras nasales, responsables del campo visual temporal. Al abandonar el quiasma, la vía óptica recibe el nombre de «tracto óptico». Los tractos ópticos terminan en los cuerpos geniculados laterales del tálamo. Sin embargo, algunas fibras dejan el tracto antes para formar la rama aferente del reflejo pupilar.

Las radiaciones ópticas pasan a través del hemisferio cerebral en la parte posterior de la cápsula interna y por los lóbulos parietal y temporal para terminar en la corteza occipital (fig. 12.3).

El lóbulo occipital analiza la información visual y su lesión produce hemianopsia homónima o escotoma (un defecto visual discreto). El lóbulo occipital posee una irrigación doble a través de la arteria cerebral media y la arteria cerebral posterior. La arteria cerebral media irriga el extremo posterior del lóbulo occipital, responsable de la visión central originada en la mácula. La lesión que afecte únicamente al extremo posterior del lóbulo occipital puede causar una hemianopsia homónima central con respecto de la visión periférica. Una lesión que afecte únicamente a la porción anterior del lóbulo occipital puede causar una hemianopsia homónima que afecta a la visión periférica, pero con respeto de la visión central macular. La lesión de las zonas visuales secundarias causa agnosia visual (incapacidad para reconocer los estímulos visuales), percepciones alteradas de las imágenes visuales, como macropsia (ver las cosas más grandes que en la realidad) o micropsia (ver las cosas más pequeñas que la realidad), y alucinaciones visuales.

Los nervios oculomotor (III), troclear (IV) y abductor (VI) inervan los seis músculos oculares externos que controlan el movimiento ocular y, a través de nervios parasimpáticos, también afectan al tamaño pupilar (fig. 12.4).

El nervio oculomotor (III) pasa inmediatamente por debajo del borde libre del tentorio en relación con la arteria comunicante posterior y entra en la duramadre rodeando el seno cavernoso. Entra en la órbita a través de la fisura oblicua superior e inerva los músculos rectos superior, medial e

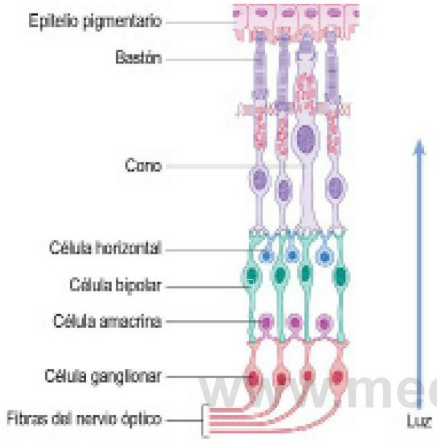

Fig. 12.2 Organización celular de la retina.

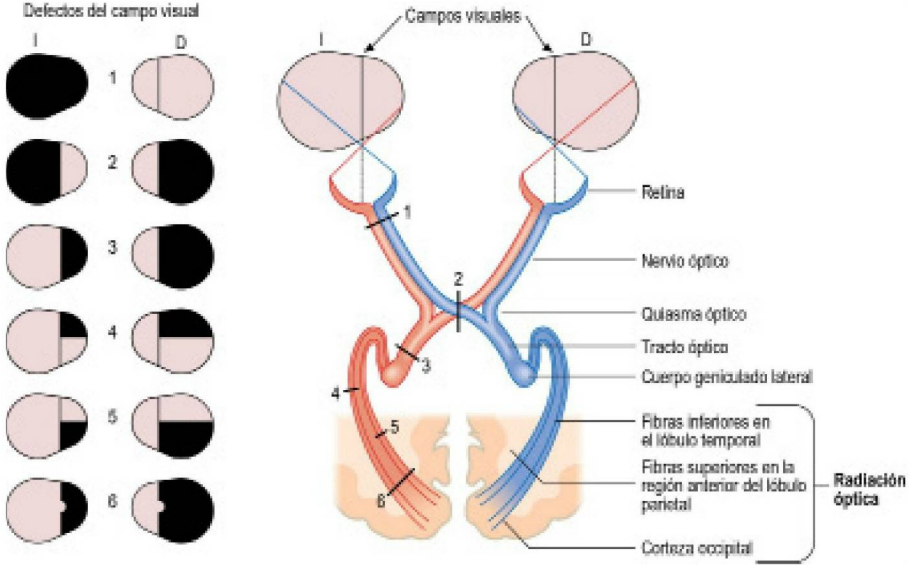

Fig. 12.3 **Defectos del campo visual.** **(1)** Pérdida total de la visión de un ojo debido a una lesión del nervio óptico. **(2)** Hemianopsia bitemporal debida a compresión del quiasma óptico. **(3)** Hemianopsia homónima derecha por una lesión del tracto óptico. **(4)** Cuadrantanopsia derecha superior por una lesión de las fibras inferiores de la radiación óptica en el lóbulo temporal. **(5)** Cuadrantanopsia inferior por una lesión de las fibras superiores de la radiación óptica en la parte anterior del lóbulo parietal. **(6)** Hemianopsia homónima derecha con respeto de la mácula debida a una lesión de la radiación óptica en el lóbulo occipital.

© Elsevier. Fotocopiar sin autorización es un delito.

booksmedicos.org

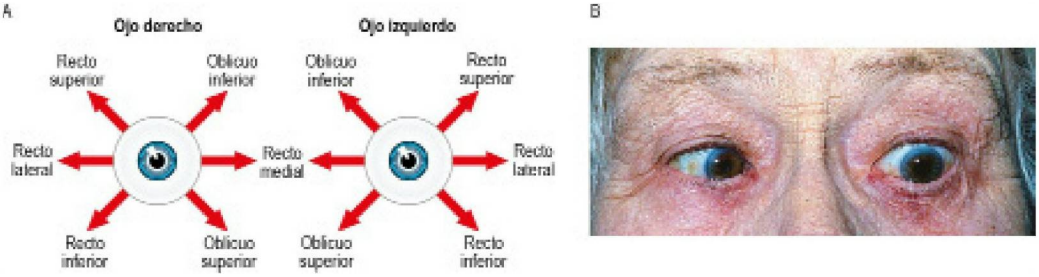

Fig. 12.4 Control del movimiento ocular. (A) Campos de acción de los pares de músculos extraoculares. Este esquema ayudará al lector a averiguar qué músculo ocular está parético. Por ejemplo, un paciente cuya diplopía es máxima al mirar hacia abajo y a la derecha tiene una afección del músculo recto inferior derecho o una debilidad del músculo oblicuo superior izquierdo. **(B)** Parálisis del sexto par craneal izquierdo causante de debilidad del músculo recto lateral. En la fotografía el paciente intenta mirar a la izquierda.

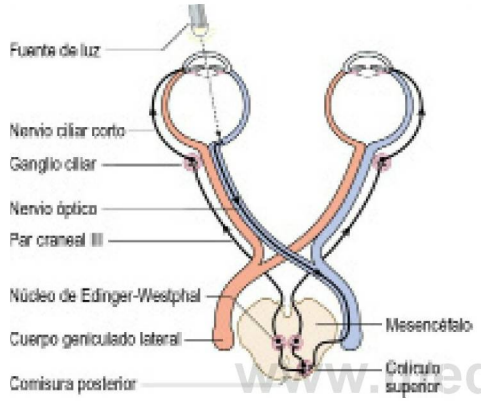

Fig. 12.5 Vía de la contracción pupilar y del reflejo luminoso (parasimpático).

inferior, el músculo oblicuo inferior y el músculo elevador del párpado superior. Estos músculos abren el párpado superior (elevador del párpado superior) y mueven el globo ocular hacia arriba (recto superior, oblicuo inferior), hacia abajo (recto inferior) y medialmente (recto medial). A través de las fibras parasimpáticas que surgen de los nervios de Edinger-Westphal inerva de forma indirecta los músculos del esfínter del iris, originando la constricción de la pupila, y el músculo ciliar, que enfoca el cristalino para la visión de cerca (acomodación) (fig. 12.5).

Las fibras del nervio troclear (IV) se decusan antes de abandonar el mesencéfalo posteriormente (el núcleo izquierdo inerva el nervio troclear derecho y viceversa). El nervio entra en la órbita en la fisura orbitaria superior, inervando el músculo oblicuo superior, que da lugar al movimiento hacia abajo del globo ocular cuando el ojo está en aducción.

El nervio abductor (VI) tiene un trayecto largo alrededor del tronco del encéfalo antes de perforar la duramadre para entrar en el seno cavernoso. El nervio está en relación directa con la arteria carótida interna antes de que pase a través de la fisura orbitaria superior hacia el músculo recto lateral. El recto lateral provoca la abducción del ojo (fig. 12.6).

La pupila permite la entrada de la luz al interior del globo ocular. Las pupilas son redondas, regulares, del mismo tamaño y simétricas en sus respuestas. El sistema nervioso autónomo y la integridad del iris determinan el tamaño de la pupila en reposo. En la rama aferente del reflejo pupilar participan el nervio óptico, el quiasma (donde algunas fibras se decusan) y el tracto óptico, pasando de largo el núcleo geniculado lateral para terminar en el núcleo del par craneal III (Edinger-Westphal). La rama eferente incluye la división inferior del par craneal III, que pasa a través del ganglio ciliar en la órbita hasta el músculo constrictor del iris. La estimulación simpática causa dilatación pupilar y retracción de los párpados superior e inferior. Con la estimulación parasimpática (las fibras viajan con el par craneal III) ocurre lo contrario.

SÍNTOMAS Y DEFINICIONES

Dolor ocular

El dolor es frecuente y puede oscilar desde una leve irritación hasta el dolor intenso de una escleritis. Hay que observar si el ojo afectado está enrojecido o no para hacer un diagnóstico.

Dolor ocular con un «ojo blanco»

Si el paciente nota «que tiene algo en el ojo» el problema afecta a la superficie del mismo. La causa más frecuente es el ojo seco secundario a blefaritis (inflamación de los bordes palpebrales) por alteración de la secreción de las glándulas de Meibomio. Paradójicamente, los pacientes suelen quejarse de ojos llorosos debido a un exceso de producción refleja de lágrimas de la glándula lagrimal. La blefaritis puede asociarse con enfermedades cutáneas sistémicas, por ejemplo el eccema atópico, el acné rosácea o la dermatitis seborreica. La sequedad ocular grave es una característica del síndrome de Sjögren. La alteración visual precedente asociada con dolor de cabeza o con dolor ocular sugiere migraña. La cefalea en racimo puede presentarse con dolor ocular. En los episodios subagudos de cierre angular (aumento de la presión intraocular) los pacientes describen que ven halos alrededor de las luces. El dolor con el movimiento ocular suele indicar la presencia de neuritis óptica o de escleritis. El ojo en la neuritis óptica es de color blanco; en la escleritis de color rojo.

Dolor ocular con un «ojo rojo»

La inyección circunciliar (enrojecimiento alrededor del limbo corneal) refleja la afección de las arterias ciliares anteriores que irrigan la córnea, el iris y el cuerpo ciliar (uveítis). El enrojecimiento difuso sugiere escleritis o conjuntivitis.

El entropión (la inversión del párpado) da lugar a erosión corneal dolorosa (fig. 12.7) y el ectropión (la eversión del párpado) causa sequedad en el ojo expuesto. Los cuerpos extraños sobre la superficie del ojo se asocian con una actividad de riesgo, por ejemplo pulido de metal sin protección ocular.

booksmedicos.org

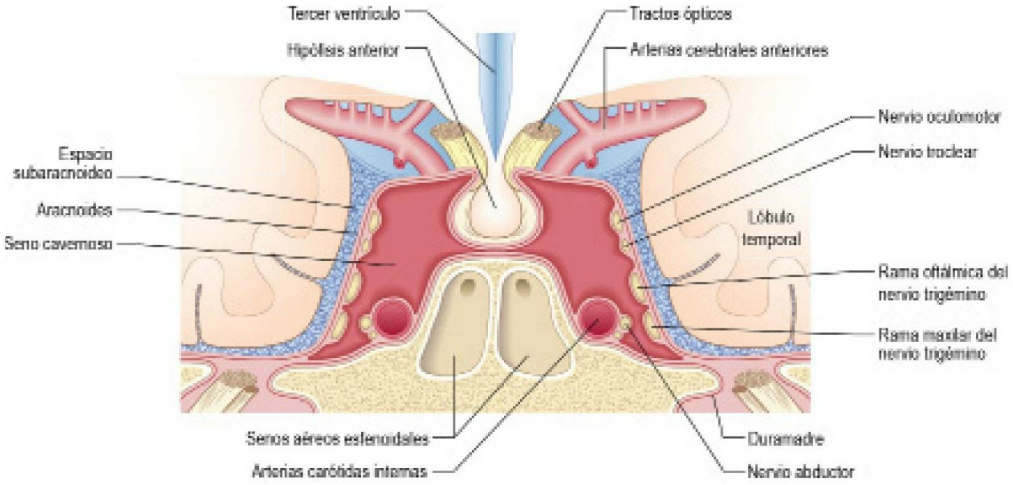

Fig. 12.6 Sección sagital en la que se ilustra la neuroanatomía y las lesiones de los pares craneales III, IV y VI.

Fig. 12.7 Entropión senil del párpado inferior.

El dolor unilateral intenso con una córnea opaca, inyección circunciliar y una pupila ovalada no reactiva indica un glaucoma agudo por cierre angular con elevación de la presión intraocular. Los hipermétropes con una cámara anterior estrecha y los ancianos en los que el engrosamiento del cristalino hace que la cámara anterior sea más estrecha presentan un riesgo mayor. El glaucoma agudo por cierre angular se puede ver precipitado por la dilatación pupilar. El edema corneal oscurece el iris subyacente, que puede sufrir isquemia y dar lugar a una pupila fija en midriasis media. El dolor es intenso y se puede asociar con síntomas sistémicos. Hay que tratar los dos ojos para evitar la recurrencia.

La iritis aguda da lugar a una pupila pequeña y de forma irregular (fig. 12.8A) y a enrojecimiento alrededor del limbo. El iris inflamado pasa a estar adherido al cristalino subyacente. El dolor no es tan intenso como en el glaucoma de ángulo cerrado pero la fotofobia puede ser acusada. La iritis se presenta de forma bilateral sólo excepcionalmente.

Las ulceraciones corneales pueden deberse al virus del herpes simple (cuadro 12.1), pero en los usuarios de lentes de contacto, si existen ojos secos, o en pacientes debilitados, hay que sospechar una infección bacteriana. Según la gravedad, el enrojecimiento puede variar desde inyección circunciliar hasta enrojecimiento difuso asociado con lagrimeo espontáneo.

El dolor al mover un ojo rojo indica la presencia de escleritis (fig. 12.8B) y puede ser la primera manifestación de una vasculitis sistémica. El enrojecimiento suele ser bilateral y afecta a toda la esclerótica o a un sector de la misma, al contrario que en la inyección circunciliar de la iritis o del glaucoma de ángulo cerrado. La epiescleritis es molesta más que dolorosa y su aspecto es menos grave que el de la escleritis.

La conjuntivitis es una inflamación de la conjuntiva que causa molestias. Siempre se asocia con secreción o lagrimeo ocular. Al contrario que en la escleritis o la epiescleritis, la parte interna del párpado está inflamada y enrojecida (fig. 12.8C). La conjuntivitis bacteriana se asocia con una secreción purulenta amarilla/verde, mientras que la infección vírica o por *Chlamydia* causa una secreción clara y la presencia de adenopatías preauriculares. La secreción acuosa persistente con picor ocular y sin linfadenopatía sugiere una causa alérgica.

Trastorno visual

Agudeza visual

Una imagen enfocada clara requiere la adaptación de la longitud focal mediante la modificación de la curvatura del cristalino para adaptarse a las diferentes distancias de los rayos que entran. Los errores de refracción frecuentes son:

- Hipermetropía: los rayos de luz de un objeto distante se enfocan por detrás de la retina. Es frecuente en lactantes y los pacientes jóvenes pueden compensarla mediante la contracción del músculo ciliar, que incrementa el poder de refracción del cristalino (fig. 12.9).
- Miopía (ojo corto de vista): aparece cuando los rayos de un objeto distante se enfocan por delante de la retina. La miopía simple suele empezar en la infancia y empeora durante los años de desarrollo (fig. 12.10).
- Presbicia (pérdida de la capacidad de acomodación para enfocar objetos próximos): aparece cuando el cristalino envejece y cada vez es menos capaz de cambiar su curvatura. Es muy frecuente en las personas de más de 45 años.
- Astigmatismo: aparece cuando la córnea presenta una curvatura irregular que impide que los rayos de luz converjan en un foco común en la retina.

© Elsevier. Fotocopiar sin autorización es un delito.

booksmedicos.org

Fig. 12.8 Inflamación ocular. (A) Iritis aguda. Pupila irregular e inyección circunciliar. **(B)** Escleritis necrosante. Zonas de palidez con zonas difusas de enrojecimiento, lo cual indica isquemia. **(C)** Conjuntivitis papilar gigante que se observa al evertir el párpado superior. Una forma de conjuntivitis alérgica provocada por usar lentes de contacto.

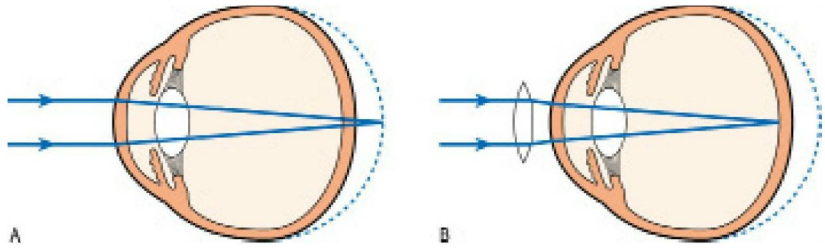

Fig. 12.9 Ojo hipermétrope. (A) El ojo es demasiado corto y la imagen en la retina no está enfocada. **(B)** El uso de una lente convexa (positiva) hace que se enfoque la imagen en la retina.

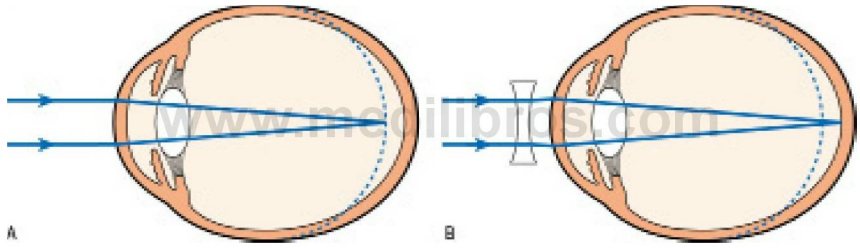

www.medilibros.com

Fig. 12.10 Ojo miope. (A) El ojo es demasiado largo y la imagen en la retina no está enfocada. **(B)** El uso de una lente cóncava (negativa) hace que se enfoque la imagen en la retina.

12.1 Causas de ulceración corneal

Causa	Antecedentes	Exploración
Bacteriana	Enfermedad corneal previa Ojos secos, lentes de contacto	Úlcera que afecta a la córnea central
Herpes simple	Episodio previo, general	El patrón dendrítico es la manifestación más frecuente
Herpes zóster	Herpes oftálmico que afecta a la parte externa de la nariz	Vesículas costrosas que afectan a la división oftálmica del nervio trigémino
Acanthamoeba	Usuarios de lentes de contacto que lavan las lentillas con agua del grifo	Dolor ocular intenso y fotofobia
Hongos	Traumatismo ocular con material vegetal o paciente inmunocomprometido	Lesión blanca plumosa o «úlcera bacteriana» que no responde al tratamiento
Neurotrófica	Accidente vascular del tronco cerebral previo (parálisis del V par) o infección previa por el virus del herpes simple o el virus del herpes zóster	Sensación corneal ausente o reducida
Quemadura por álcalis	Lesiones por productos químicos	La pérdida de vasos conjuntivales adyacentes indica mal pronóstico
Abrasión corneal	Traumatismo	Una erosión lineal indica la presencia de un cuerpo extraño bajo el párpado
Queratitis marginal	Blefaritis	Úlcera que afecta a la córnea periférica
Exposición	Malposición palpebral, especialmente lagoftalmos nocturno en parálisis del VII par	Úlcera en la parte expuesta/abierta del ojo

booksmedicos.org

Diplopía (visión doble)

Puede ser monocular o binocular. La diplopía binocular está causada por un desequilibrio de los movimientos oculares, mientras que la diplopía monocular se debe a enfermedad intraocular.

Visión borrosa

Hay que diferenciar la visión borrosa verdadera de todo el campo visual de un escotoma (un defecto concreto). La visión borrosa generalizada se debe a un problema ocular, como un defecto de refracción no corregido, por ejemplo miopía, hipermetropía, astigmatismo o presbicia, o la presencia de opacidades en la córnea, el cristalino, la cámara anterior o el gel vítreo.

Pérdida de visión de inicio brusco

Puede ser temporal o permanente y puede afectar a uno o ambos ojos. Es posible que los pacientes no perciban la pérdida de visión gradual en un ojo y sólo la noten cuando cierran el ojo no afectado.

La pérdida visual o la alteración visual transitoria están causadas por el aura de la migraña o por amaurosis fugaz (isquemia retiniana transitoria). El aura de la migraña clásica suele adoptar la forma de líneas de colores, a menudo centelleantes, y siempre es homónima (presente en ambos campos visuales), aunque los pacientes pueden atribuirla equivocadamente a un ojo. Al contrario que la amaurosis fugaz, se sigue viendo con los ojos cerrados. Por el contrario, la migraña retiniana causa pérdida visual unilateral y puede ser difícil de diferenciar de la amaurosis fugaz.

La amaurosis fugaz causa un fenómeno visual unilateral negativo que es blanco o gris. Es de corta duración (minutos) y aparece como una persiana que baja, sube o se mueve desde un lado, y se resuelve de una forma similar. Se puede confundir con el aura de la migraña o con la hemianopsia homónima de la isquemia transitoria del lóbulo occipital. La afección visual después del ejercicio o de un baño caliente es característica de la neuritis óptica desmielinizante (fenómeno de Uthoff). La pérdida visual brusca permanente suele deberse a oclusión vascular. Hay que establecer si los síntomas son monoculares u homónimos (cuadro 12.2). En ausencia de hemiparesia o disfasia, la pérdida visual homónima permanente suele indicar un infarto del lóbulo occipital.

Pérdida de visión de inicio gradual

El inicio gradual de la pérdida visual suele estar causado por cataratas o degeneración macular atrófica relacionada con la edad. Ambas situaciones provocan la aparición de destellos alrededor de las luces brillantes. La pérdida visual progresiva lenta, acompañada de atrofia óptica, aparece cuando el nervio óptico o el quiasma están comprimidos por tumores orbitarios o de la base del cráneo, por ejemplo meningioma o adenoma hipofisario.

Distorsión de la visión

La distorsión de la visión está causada por patologías de los fotorreceptores de la mácula, generalmente degeneración macular en el anciano. Si no se trata la pérdida visual central es rápida e irreversible. La cicatrización de la superficie externa del humor vítreo (membrana epirretiniana) puede distorsionar la superficie normalmente lisa de la mácula. Esto puede aparecer después de una lesión del humor vítreo, como hemorragia, inflamación o traumatismo.

12.2 Causas de pérdida visual monocular permanente de inicio brusco

- Oclusión arterial retiniana
- Neuropatía óptica isquémica anterior
- Oclusión venosa retiniana
- Neuropatía óptica traumática

Destellos y moscas volantes

Los destellos y las moscas volantes están causados por degeneración del humor vítreo, especialmente en las personas de más de 65 años y en los individuos miopes. Cuando el humor vítreo degenera, el gel se licúa y el líquido escapa a través de las perforaciones presentes en la superficie externa del humor vítreo que recubre la mácula. El líquido despega el vítreo de la retina y el contenido restante forma remolinos cuando el ojo se mueve. El humor vítreo se encuentra adherido a la retina en ciertos lugares, y cuando se separa de la misma la tracción retiniana puede producir destellos de luz y desgarros retinianos. Los desgarros retinianos permiten que el fluido de la cavidad vítrea entre en el espacio potencial situado entre la retina y el epitelio pigmentario retiniano, causando el desprendimiento de retina (fig. 12.11). El paciente nota una pérdida visual que empieza periféricamente y que se mueve hacia el centro.

Halos

Los halos son luces de colores que se observan alrededor de las luces brillantes debido a la presencia de edema corneal, que actúa como un prisma. Aparecen en el glaucoma de ángulo cerrado.

Oscilopsia

La oscilopsia (cuando los objetos parecen oscilar) causa visión borrosa leve o en saltos rápidos y periódicos. Es frecuente en el nistagmo adquirido que afecta a la mirada en posición primaria.

Nistagmo

El nistagmo es una oscilación involuntaria de los ojos que suele ser rítmica, en la que ambos ojos se mueven de forma sincrónica. Puede ser vertical, horizontal, rotatoria o multidireccional.

Anisocoria

Consiste en la presencia de pupilas de tamaños diferentes.

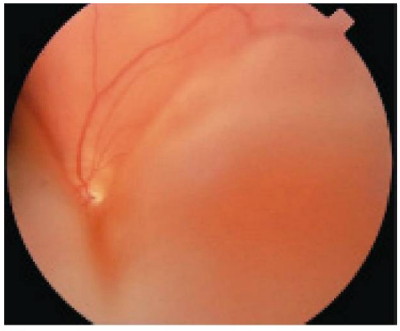

Fig. 12.11 Desprendimiento de retina. Elevación de la retina alrededor de la papila óptica «adherida». La retina puede estar tan elevada que es visible al observar el reflejo rojo.

© Elsevier. Fotocopiar sin autorización es un delito.

booksmedicos.org

HISTORIA CLÍNICA

Forma de presentación

La cronología del síntoma de presentación es fundamental para el diagnóstico. Por ejemplo, los síntomas vasculares suelen ser de inicio brusco, mientras que una progresión lenta e inexorable de los síntomas se observa en la compresión de la vía óptica por un tumor. Los síntomas que empeoran a lo largo de 2 semanas aproximadamente, duran 2 o 3 semanas y después se resuelven sugieren desmielinización. Siempre hay que clarificar los términos empleados por los pacientes; por ejemplo, la diplopía y la visión borrosa se confunden con facilidad.

Antecedentes personales

La información acerca de las enfermedades oculares y sistémicas previas puede ayudar a establecer el diagnóstico (cuadro 12.3). Las viejas fotografías de familia pueden ayudar a valorar el inicio de las alteraciones pupilares y signos como la proptosis.

12.3 Antecedentes personales y patologías oculares

Antecedentes	Asociación
Diabetes mellitus	Retinopatía diabética, edema macular diabético, isquemia ocular, parálisis del par craneal III o VI, oclusión venosa retiniana
Enfermedad tiroidea	Exoftalmos (proptosis en la enfermedad ocular tiroidea autoinmunitaria), oftalmoplejía, ojo rojo
Hipertensión	Oclusión venosa retiniana, arteriosclerosis, retinopatía hipertensiva (acelerada), neuropatía óptica isquémica anterior no arterítica
Enfermedad cerebrovascular o cardiopatía isquémica, enfermedad vascular periférica	Oclusión venosa retiniana, oclusión arterial retiniana, neuropatía óptica isquémica anterior no arterítica, isquemia ocular, infarto del lóbulo occipital
Fibrilación auricular	Oclusión embólica de la arteria retiniana, infarto del lóbulo occipital
Tuberculosis	Uveítis
Esclerosis múltiple	Neuritis óptica, parálisis del par craneal VI, paresia internuclear bilateral
Fiebre del heno, asma, eccema	Enfermedad ocular alérgica
Mieloma, síndrome de hiperviscosidad, leucemia	Oclusión venosa retiniana
Enfermedad inflamatoria intestinal, artritis reumatoide	Epiescleritis, escleritis
Espondilitis anquilopoyética	Uveítis anterior recurrente
Síntomas persistentes en oído, nariz y garganta	Granulomatosis con poliangitis
Glaucoma	Oclusión venosa retiniana
Cirugía de la catarata	Desprendimiento de retina

Antecedentes farmacológicos

Se debe confeccionar una lista de los medicamentos que el paciente toma actualmente (cuadro 12.4).

Antecedentes familiares

Hay que preguntar acerca de la historia familiar, especialmente en los niños. Entre las enfermedades genéticas se encuentra la retinosis pigmentaria y existe un aumento de la incidencia de esclerosis múltiple en los pacientes con antecedentes familiares positivos. Numerosos pacientes con enfermedad ocular tiroidea tienen antecedentes familiares de enfermedad autoinmunitaria.

Antecedentes sociales

El consumo de tabaco es la causa más importante de enfermedad vascular que afecta al ojo y es un factor de riesgo importante de degeneración macular asociada a la edad. Una historia de fiebre del heno o de alergia a los animales sugiere una enfermedad ocular alérgica. El uso de drogas recreativas puede estar asociado con pérdida visual, especialmente las oclusiones vasculares causadas por cocaína. La uveítis puede ser la primera manifestación de la infección por el virus de la inmunodeficiencia humana (VIH) o de la neurosífilis, por lo que una historia sexual es importante en todos los pacientes con inflamación ocular o síntomas neurooftalmológicos de origen desconocido (cuadro 12.5).

Antecedentes laborales

Los soldadores que no emplean una protección ocular adecuada pueden sufrir queratitis por radiación ultravioleta, pero ésta también puede estar causada por la exposición sin protección a un solárium de rayos UVA o a luz solar brillante sin gafas de sol, por ejemplo la ceguera en la nieve.

12.4 Fármacos y el ojo

Afección visual	Fármaco
Queratopatía	Amiodarona
Catarata	Corticoides
Uveítis anterior	Rifabutina, cidofovir
Glaucoma de ángulo cerrado	Anticolinérgicos
Toxicidad retiniana	Cloroquina, clorpromazina, fenotiazina, tamoxifeno, interferón
Neuropatía óptica	Amiodarona, sildenafilo, etambutol, isoniazida
Desmielinización	Infliximab
Nistagmo	Antiepilépticos

12.5 Causas de uveítis anterior aguda (iritis)

- Idiopática
- Asociación con HLA B27
- Sarcoidosis
- Queratitis por herpes simple
- Después de la cirugía de la catarata
- Tuberculosis
- Neurosífilis
- Traumatismo

www.medilibros.com
booksmedicos.org

EXPLORACIÓN FÍSICA

Exploración general

Valore los pares craneales II, III, IV y VI y sus conexiones centrales.

Inspección

Secuencia de la exploración

Observe de forma cuidadosa y sistemática:

- Posición de la cabeza.
- Posición de los párpados cuando se mira recto hacia delante y con el movimiento ocular.
- Proptosis (desplazamiento anterior del globo ocular) (cuadro 12.6).
- Retraso palpebral:
  - Con el paciente sentado, colóquese en su lado derecho.
  - Pida al paciente que siga el dedo de usted, moviéndolo desde un punto aproximadamente a 45° por encima de la línea horizontal hasta un punto por debajo de este plano.
  - Observe cómo el párpado superior se desliza con el movimiento hacia abajo del ojo.
  - Normalmente existe una coordinación perfecta, ya que el párpado superior sigue el movimiento hacia abajo del ojo. En el retraso palpebral, como sucede en la enfermedad ocular tiroidea, se puede ver la esclerótica por encima del iris (fig. 12.12).
- Aspecto periorbitario (cuadro 12.7).
- Aparato lagrimal.
- Borde palpebral.
- Conjuntiva:
  - Busque enrojecimiento o quemosis (edema) de la parte blanca del ojo.
  - Evierta el párpado para explorar la conjuntiva subtarsal superior.
  - Pida al paciente que mire hacia abajo, sujétele las pestañas del párpado superior, presione suavemente sobre el borde superior de la lámina tarsal con una torunda de algodón y estire suavemente las pestañas hacia arriba.
  - Busque la presencia de papilas gigantes en la enfermedad ocular alérgica o de un cuerpo extraño oculto (fig. 12.13).
- Esclerótica.
- Córnea:
  - Para detectar una ulceración corneal toque suavemente con una tira reactiva con fluoresceína sobre la conjuntiva, donde deja una señal amarilla.
  - Pida al paciente que parpadee para distribuir el colorante sobre la córnea. Este colorante amarillo pone de manifiesto la existencia de defectos epiteliales que a veces se aprecian a simple vista.
  - Use el oftalmoscopio con una lente +10 para visualizar defectos menores. Una luz con un filtro azul cobalto hace que los defectos sean más evidentes (fig. 12.14).
- Aspecto en reposo de las pupilas.

12.6 Causas de proptosis

- Enfermedad ocular tiroidea (exoftalmos)*
- Fístula carótida-seno cavernoso
- Celulitis orbitaria
- Hematoma orbitario
- Granulomatosis con poliangitis
- Tumores orbitarios, incluyendo linfoma, metástasis, meningioma, glioma
- Seudoproptosis (miopía patológica, órbitas poco profundas, enoftalmos contralateral)

*Causa más frecuente.

Hallazgos anormales

Postura El estrabismo paralítico congénito y de larga duración suele causar una posición anormal de la cabeza, que se encuentra girada o inclinada para minimizar la diplopía.

Párpados El estrechamiento de la hendidura palpebral (el espacio entre los párpados superior e inferior) sugiere ptosis (caída del párpado) (cuadro 12.8) o blefaroespasmo (espasmo tónico del músculo orbicular del párpado). Si la esclerótica es visible por encima de la córnea hay que sospechar una retracción palpebral o proptosis; por debajo hay que considerar la presencia de un ectropión.

Las causas de ptosis incluyen:

- Involutiva: la causa más frecuente es el estiramiento de la aponeurosis del músculo elevador asociado a la edad.
- Congénita.
- Parálisis del par craneal III: causa ptosis palpebral que suele ser completa. La pupila es midriática debido a la pérdida de la inervación parasimpática del iris. La acción sin oposición de los pares craneales IV y VI da lugar a que

12.7 Causas de edema periorbitario

- Enfermedad ocular alérgica
- Enfermedad ocular tiroidea
- Celulitis orbitaria
- Síndrome nefrótico
- Insuficiencia cardíaca
- Angioedema

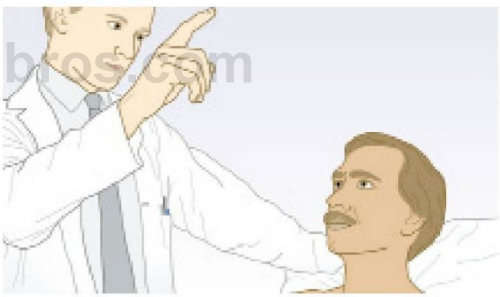

Fig. 12.12 Exploración del retraso palpebral.

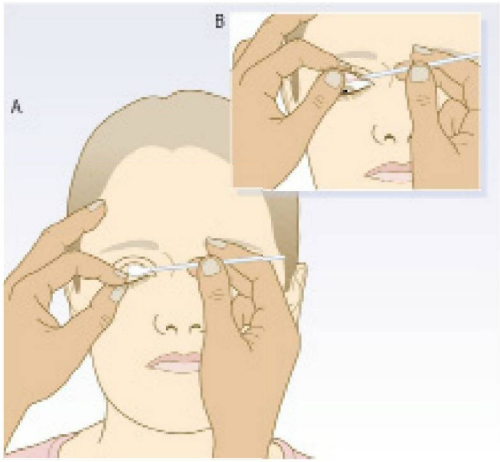

Fig. 12.13 Eversión del párpado superior para observar la conjuntiva.

© Elsevier. Fotocopiar sin autorización es un delito.

www.medilibros.com

booksmedicos.org

el ojo mire en dirección inferolateral. La parálisis aguda del par craneal III, especialmente si se acompaña de dolor, puede indicar un aneurisma de la arteria comunicante posterior y requiere un estudio urgente.
- Síndrome de Horner (lesión de la inervación simpática ocular): la parálisis del músculo de Müller y de los retractores palpebrales inferiores da lugar a ptosis parcial y a seudoenoftalmos. Cursa con miosis (pupila pequeña) debido a una falta de inervación simpática del iris.
- La miastenia gravis causa ptosis bilateral variable debido a fatigabilidad del músculo elevador. El paciente puede ser incapaz de «esconder las pestañas» (músculo orbicular, inervado por el VII par craneal), lo que sugiere un trastorno de la unión neuromuscular, una miopatía o una enfermedad meníngea, ya que desde el punto de vista anatómico no es posible que una lesión única afecte a ambos pares craneales III y VII ipsilaterales (fig. 12.15).

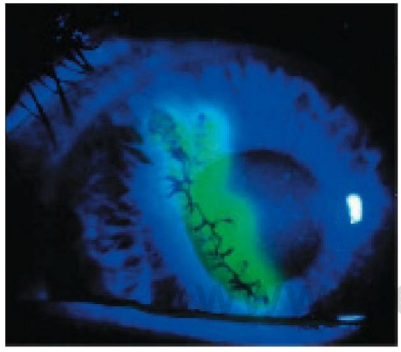

Fig. 12.14 Úlcera conjuntival dendrítica. Tinción con fluoresceína que muestra la ramificación de la úlcera dendrítica.

El edema periorbitario se puede asociar con quemosis (edema de la conjuntiva).

Aparato lagrimal La glándula lagrimal puede estar inflamada debido a:
- Inflamación, por ejemplo sarcoidosis.
- Infección, por ejemplo parotiditis.
- Enfermedad maligna, linfoma, cáncer.

La obstrucción del conducto nasolagrimal ocasiona lagrimeo y secreción espesa, y puede causar dacriocistitis (inflamación aguda del saco lagrimal). Es frecuente en recién nacidos y se suele resolver de forma espontánea.

12.8 Causas de ptosis

Mecánicas	
• Inflamación orbitaria crónica • Degenerativa • Tumor palpebral • Cirugía intraocular	• Uso crónico de lentes de contacto • Traumatismo
Miogénicas	
• Oftalmoplejía externa progresiva crónica • Ptosis miogénica congénita secundaria a disgenesia del elevador	• Distrofia miotónica • Distrofia oculofaríngea
Unión neuromuscular	
• Miastenia gravis	
Neurogénica: congénita	
• Síndrome de Horner congénito	• Parálisis congénita del par craneal III
Neurogénica: adquirida	
• Síndrome de Horner adquirido • Parálisis del par craneal III	• Ptosis neurogénica sincinética, por ejemplo Marcus Gunn

www.edilibros.com

Fig. 12.15 Ptosis. (A) Ptosis derecha completa en la parálisis del par craneal III. **(B)** El mismo paciente mirando hacia abajo y a la izquierda; el ojo derecho ha rotado medialmente, demostrando que el par craneal troclear (IV) está intacto. **(C)** Síndrome de Horner izquierdo. **(D)** Miastenia gravis. El paciente intenta abrir sus párpados. Las líneas de las cejas frontales elevadas (hiperactividad frontal) reflejan el esfuerzo por intentar abrir los párpados.

booksmedicos.org

Blefaritis La blefaritis (inflamación del borde palpebral) se puede asociar con afectación cutánea sistémica. Hay que buscar:

- Aspecto de «as de trébol» de la rosácea (eritema en la frente, las mejillas y el mentón).
- Dermatitis de los pliegues del eccema atópico.
- Caspa o dermatitis seborreica.

Los bultos comunes en los párpados pueden tratarse de:

- Orzuelo (microabsceso de las pestañas).
- Chalazión (tumefacciones parecidas a guisantes de las glándulas tarsales).
- Cáncer basocelular.

Conjuntiva La inyección circunciliar (enrojecimiento alrededor del limbo corneal) refleja la afectación de las arterias ciliares anteriores que irrigan la córnea, el iris y el cuerpo ciliar (uveítis). El enrojecimiento difuso sugiere escleritis o conjuntivitis.

Esclera Si la esclerótica es delgada se vuelve transparente y se ve la coroides de color azulado. Esto ocurre en la escleromalacia, la osteogénesis imperfecta y el síndrome de Ehlers-Danlos. En la ictericia las escleras pueden presentar un tono amarillento (fig. 8.8).

La escleritis produce un color rojo oscuro, dolor a la palpación y dolor con el movimiento ocular. La vasculitis sistémica causa áreas blancas dentro de zonas rojas, lo que sugiere una necrosis inminente.

Córnea El epitelio de la córnea puede estar afectado debido a sequedad ocular, traumatismos o infecciones. El arco corneal periférico (depósito de lípidos) se observa en la hiperlipidemia (fig. 6.8C). En la enfermedad de Wilson se deposita cobre alrededor de la córnea, dando lugar a los anillos de Kayser-Fleischer (fig. 12.16). También se puede depositar calcio en la inflamación ocular crónica y en la hipercalcemia crónica (queratopatía en banda).

Pupilas

Secuencia de la exploración

Agudeza visual

- Pida a los pacientes que se pongan sus gafas de visión lejana, si las utilizan. Sólo hay que emplear las gafas para leer cuando se estudia la visión cercana.
- Asegúrese de que existe una buena iluminación ambiental.
- Utilice una gráfica de Snellen separada 6 m del paciente (fig. 12.17).
- Ocluya un ojo del paciente con una tarjeta y pídale que lea de arriba abajo hasta que ya no pueda diferenciar las letras.
- Cambie la oclusión y repita la misma operación con el otro ojo.
- La agudeza visual de Snellen se expresa en quebrados. El numerador es 6 (la distancia a la que se leen los optotipos) y el denominador es el número correspondiente a la última línea que puede leer el paciente. Esto indica la distancia a la que alguien con una visión normal debería ser capaz de leer dicha línea; es decir, una agudeza visual de Snellen de 6/60 indica que a 6 m el paciente sólo puede ver letras que debería ser capaz de ver a 60 m. La visión normal es 6/6. En Reino Unido para obtener el permiso para conducir es necesario tener una agudeza visual igual o mejor a 6/12.
- Si el paciente no puede leer hasta la línea 6 (visión 6/6), coloque un orificio estenopeico directamente por delante de sus gafas para corregir los errores de refracción. Esto permite que sólo los rayos de luz centrales entren en el ojo y puede corregir aproximadamente 4 dioptrías de error de refracción (fig. 12.18).
- Si los pacientes no pueden ver la línea superior de los optotipos a 6 m, pídales que se acerquen hasta que puedan y registre esta visión, por ejemplo 1/60 (puede ver la letra superior a 1 m).
- Si los pacientes siguen sin ver la letra superior a 1 m, valore si puede contar los dedos de la mano, ver los movimientos de ésta o simplemente ver la luz.
- En los niños que todavía no saben leer emplee objetos de diferentes tamaños en lugar de letras.
- Repita el proceso descrito anteriormente para explorar la visión de cerca, con las gafas de cerca del paciente. Utilice optotipos para visión próxima y sosténgalos a una distancia cómoda para la lectura. N5 es el tamaño más pequeño que pueden ver la mayoría de los ojos normales (N8 es el tamaño normal de las letras del periódico).

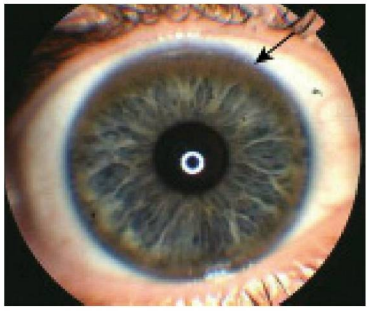

Fig. 12.16 Anillo de Kayser-Fleischer (flecha).

www.medilibros.com

Fig. 12.17 Gráfica de agudeza visual de Snellen.

© Elsevier. Fotocopiar sin autorización es un delito.

booksmedicos.org

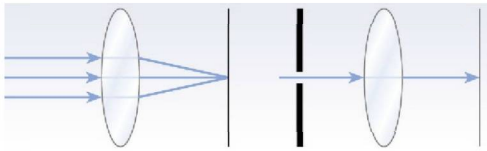

Fig. 12.18 Orificio estenopeico. Normalmente el cristalino enfoca los rayos de luz sobre un punto concreto de la retina. El orificio estenopeico evita en parte el papel del cristalino permitiendo que sólo los rayos que proceden directamente de enfrente pasen a través de él.



Fig. 12.19 Rejilla de Amsler.

Función macular

Secuencia de la exploración

- Emplee una rejilla de Amsler (fig. 12.19) para registrar los defectos visuales, incluidos los escotomas centrales, la cuadrantanopsia y la hemianopsia, y la distorsión de los 10° de visión central.
- Pida al paciente que:
  - Se tape un ojo.
  - Sostenga la rejilla a una distancia de lectura cómoda.
  - Se fije en la mancha negra central con el ojo que se está evaluando.
  - Mantenga la mirada fija y que mire a la rejilla empleando los «lados de su visión».
  - Señale con un dedo las zonas donde las líneas se rompen, se tuercen o se pierden.

Campos visuales

El campo visual normal se extiende 160° horizontalmente y 130° verticalmente. La fijación se encuentra en el centro del campo visual del paciente. La mancha ciega fisiológica está situada a 15° temporal del punto de fijación visual y representa la cabeza del nervio óptico. A la cabecera del enfermo los campos visuales se exploran por confrontación (figs. 12.20 y 12.21). Para una valoración más exacta se emplea un analizador automático del campo visual.

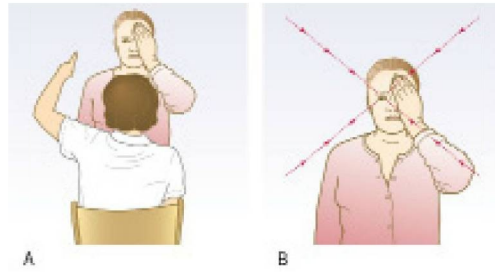

Fig. 12.20 Exploración de los campos visuales por confrontación.

Secuencia de la exploración

- Siéntese directamente enfrente del paciente, separado aproximadamente 1 m de él.
- Pídale que continúe mirando a sus ojos.

Defectos homónimos

- Mantenga los ojos abiertos y pídale al paciente que haga lo mismo.
- Mantenga las manos separadas en su máxima extensión. Mueva la punta de un dedo de la mano y pídale al paciente que lo señale en cuanto vea que se mueve.
- Hágalo a las 10 y a las 2 en punto, y después a las 8 y a las 4 en punto (para explorar cada uno de los 4 cuadrantes externos del campo visual del paciente: superotemporal, superonasal, inferotemporal, inferonasal).

Falta de atención sensorial

- Explore ambos ojos conjuntamente.
- Tanto usted como el paciente deben mantener los ojos abiertos.
- Examine tanto el campo visual derecho como el izquierdo, al mismo tiempo.
- Hay que observar si el paciente refiere que ve que sólo se mueve un lado y qué cuadrante o lado está afectado.

Campos visuales periféricos

- Evalúe cada ojo por separado.
- Pídale al paciente que se cubra un ojo y que mire directamente al ojo opuesto de usted.
- Cierre usted su ojo opuesto al ojo cubierto del paciente.
- Estudie cada cuadrante por separado con un dedo o con un alfiler de sombrero con la punta blanca. Mantenga la diana de exploración equidistante entre usted y el paciente.
- Empiece en la periferia y mueva la diana a lo largo de la diagonal hacia el centro de visión hasta que el paciente lo detecte.
- Repita para los otros cuadrantes.
- Compare su campo visual con el del paciente.

Campos visuales centrales

- Utilice un alfiler de sombrero rojo para estudiar un ojo cada vez.
- Cierre usted su ojo opuesto al ojo cubierto del paciente.
- Pídale al paciente que se cubra un ojo y que mire directamente a su ojo abierto.
- Sostenga el alfiler de sombrero en el centro del campo visual, lo más cerca posible de la fijación.
- Pregunte al paciente de qué color es el alfiler de sombrero. Si es de color «pálido» o «rosado», esto supone que existe desaturación del color, que generalmente se debe a una lesión del nervio óptico.
- Compare los cuatro cuadrantes del campo visual centralmente, preguntando cada vez acerca de la desaturación del color. Observe que el campo visual para el rojo puede ser más pequeño que para el blanco.

booksmedicos.org

Mancha ciega

Se trata de un escotoma fisiológico que corresponde a la ausencia de fotorreceptores en el lugar donde el nervio óptico abandona el ojo.

- Explore cada ojo separadamente.
- Pídale al paciente que se cubra un ojo y que le mire a usted directamente.
- Cierre usted su ojo opuesto al ojo cubierto del paciente.
- Mantenga el alfiler de sombrero en el punto de fijación, mientras usted y el paciente se centran cada uno en el ojo del otro.
- Mueva el alfiler de sombrero temporal y horizontalmente hasta que desaparezca del campo visual de usted. Manteniendo la misma posición horizontal temporal, muévalo anteriormente o posteriormente hasta que también desaparezca del campo visual del paciente.
- Compare el tamaño de la mancha ciega del paciente con la de usted.

Campos visuales tubulares

A menudo son asintomáticos.

- Explore los campos visuales por confrontación a 1 y a 2 m del paciente.

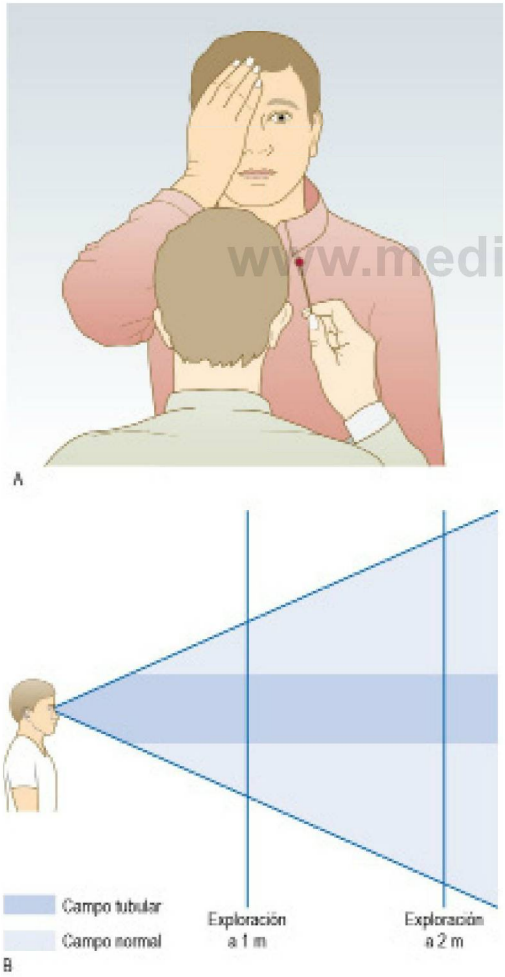

Fig. 12.21 Campos visuales. (A) Exploración del campo visual central. **(B)** Diferencia ente campos visuales normales y tubulares.

Hallazgos anormales

Entre las causas intraoculares de defectos del campo visual se encuentran:

- Lesiones maculares, por ejemplo degeneración macular asociada a la edad. Causan escotomas centrales, que pueden ser incompletos y estar asociados con distorsión. Con frecuencia un paciente con un escotoma central no ve una cara con claridad, pero el resto del campo visual no se encuentra afectado.
- Las lesiones retinianas periféricas respetan la visión central, dando lugar a escotomas localizados, por ejemplo un desprendimiento de retina, o a constricción del campo periférico, por ejemplo retinosis pigmentaria.
- Las lesiones de la papila óptica causan escotomas horizontales o arqueados.

Las lesiones del nervio óptico en el interior de la órbita también causan escotomas centrales, pero a diferencia de los que tienen un origen macular, la desaturación del rojo (los colores rojos aparecen de color naranja o rosa) ocurre precozmente y no existe distorsión visual.

Las lesiones unilaterales del nervio óptico causan un defecto pupilar aferente relativo.

La distensión de la vaina nerviosa alrededor del nervio óptico, por ejemplo por papiledema (fig. 12.22), causa un aumento de la mancha ciega. La atrofia óptica aparece más tarde.

Las lesiones del quiasma óptico causan defectos del campo visual temporal bilaterales (hemianopsia bitemporal; fig. 12.3). El quiasma óptico es una continuación del nervio óptico, por lo que la desaturación del color rojo central puede preceder a la pérdida del campo visual periférico.

Las lesiones del tracto óptico son infrecuentes; suelen ser lesiones supraselares, por ejemplo tumores hipofisarios, y dan lugar a defectos del campo visual homónimos asimétricos.

Las radiaciones ópticas y la corteza occipital se ven afectadas con mayor frecuencia y originan:

- Defectos simétricos del campo visual (hemianopsia homónima).
- Falta de conciencia de la pérdida del campo visual, lo que sugiere afección del lóbulo parietal.
- Cuadrantanopsia homónima superior, lo que sugiere afección del lóbulo temporal.
- Defectos del campo visual, que pueden afectar sólo a la visión central o bien respetan la mácula, debido al aporte sanguíneo doble de la corteza occipital.
- La pérdida visual funcional es frecuente, especialmente la constricción del campo visual bilateral que no se expande cuando se estudia posteriormente. Esta

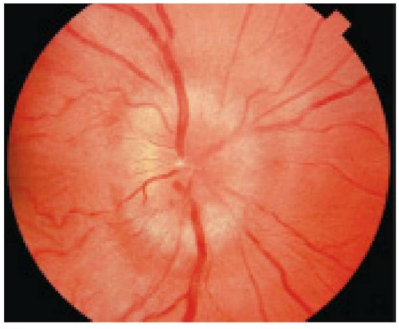

Fig. 12.22 Papila óptica edematosa. Se debe sospechar la existencia de papiledema si la agudeza visual no está afectada, la visión de los colores es normal y existe un aumento de la mancha ciega.

© Elsevier. Fotocopiar sin autorización es un delito.

booksmedicos.org

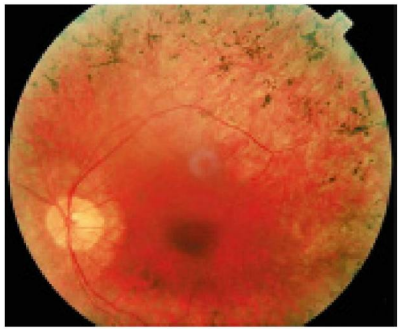

Fig. 12.23 Retinosis pigmentaria. Obsérvese la tríada de atrofia óptica, los vasos retinianos atenuados y cambios pigmentarios. Los cambios pigmentarios empiezan generalmente de forma periférica, asociados con un escotoma en anillo y síntomas de ceguera nocturna.

Fig. 12.24 Estrabismo convergente derecho concomitante infantil.

constricción tubular se diferencia de la constricción en embudo de las enfermedades retinianas bilaterales, como la retinosis pigmentaria (fig. 12.23) o la hemianopsia homónima bilateral (afección visual cortical). El campo visual normal es cónico y no importa lo pequeño que sea, su diámetro se dobla cuando se estudia al paciente delante de una pantalla tangente y posteriormente se mueve hacia atrás desde 1 m de distancia hasta 2 m. Los pacientes con visión en túnel funcional refieren que su campo visual no cambia o se vuelve más pequeño (fig. 12.21B).

Alineamiento ocular y movimientos oculares

Normalmente los ojos se encuentran paralelos en todas las posiciones de la mirada, excepto en la convergencia para la visión próxima. Si no es así hay estrabismo. Los estrabismos se asocian con:

- Paresia de uno o varios de los músculos extraoculares (estrabismo paralítico o no concomitante).
- Visión binocular defectuosa (estrabismo no paralítico o concomitante).

Los estrabismos paralíticos adquiridos causan diplopía (visión doble); las imágenes están separadas de forma máxima y el estrabismo es máximo en la dirección de la acción del músculo parético. Los estrabismos concomitantes son iguales en todas las posiciones de la mirada. Suelen ponerse de manifiesto en la infancia cuando no se asocian con diplopía (fig. 12.24). En los niños, la agudeza visual del ojo estrábico disminuye, dando lugar a ambliopía («ojo vago»).

Secuencia de la exploración

Siéntese directamente frente al paciente, aproximadamente a 1 m de distancia.

Inspección

- Busque la presencia de giros o inclinaciones de la cabeza en la dirección de los músculos que no funcionan.
- Sostenga una linterna y pídale al paciente que mire a la luz.
- Observe la posición del reflejo de la linterna en la córnea. El ojo que fija (no desviado) tiene el reflejo de la linterna en el centro; el ojo desviado tiene el reflejo fuera del centro. Esta prueba puede resultar confusa si el ojo parético tiene mejor visión que el ojo no parético y el paciente fija con él (la prueba de Hirschberg detecta cualquier desviación en la posición primaria de la mirada).

Movimientos oculares

- Mantenga su dedo verticalmente, al menos a 50 cm de distancia del paciente, y pídale que lo siga con sus ojos sin mover la cabeza.
- Mueva su dedo sin cesar hacia un lado, luego arriba y abajo, luego al otro lado y repita, dibujando una letra H en el aire.
- Pregunte si la diplopía es horizontal, vertical, inclinada o una mezcla de ambas.
- Cubra uno de los ojos del paciente para ver si la diplopía es monocular o binocular.
- Si la diplopía es binocular, pregunte qué imagen desaparece cuando le ocluye un ojo cada vez; la imagen exterior corresponde al ojo afectado.
- Observe la dirección de la mirada en la que la diplopía es peor y clarifique qué músculo está afectado (fig. 12.4A).
- En el movimiento horizontal, en ausencia de proptosis, no debe verse la esclerótica ipsilateral en la mirada extrema («ocultar lo blanco»). Su presencia sugiere debilidad muscular ipsilateral.
- En la mirada hacia abajo mantenga los párpados abiertos empleando dos dedos de la mano que tiene libre.
- Para cada ojo busque la presencia de nistagmo mientras se exploran los movimientos oculares.

Estrabismo (prueba de oclusión)

Examine la agudeza visual y el campo visual como antes.

- Cubra un ojo y pídale al paciente que mire a la luz de la linterna.
- Observe atentamente el ojo sin cubrir para detectar cualquier movimiento.
- Si se mueve para conseguir la fijación este ojo tiene estrabismo.
- Repita la secuencia para el otro ojo.

Reflejo oculocefálico (ojos de muñeca)

- Con el paciente en decúbito supino sosténgale la cabeza con ambas manos y con los pulgares manténgale los ojos abiertos; si el paciente está consciente pídale que enfoque en los ojos de usted.
- Haga girar la cabeza suavemente de un lado al otro, observando el movimiento de los ojos mientras mantienen su mirada.
- Un reflejo alterado indica una alteración del tronco encefálico (fig. 12.25).

Hallazgos anormales

La diplopía monocular está causada por una «visión fantasma» debida a una alteración estructural situada en cualquier punto entre la córnea y la fóvea.

La diplopía horizontal pura suele deberse a una afección del par craneal VI. Los síntomas empeoran cuando se mira al lado afectado.

Un traumatismo orbitario puede atrapar al músculo recto medial.

www.medilibros.com
booksmedicos.org

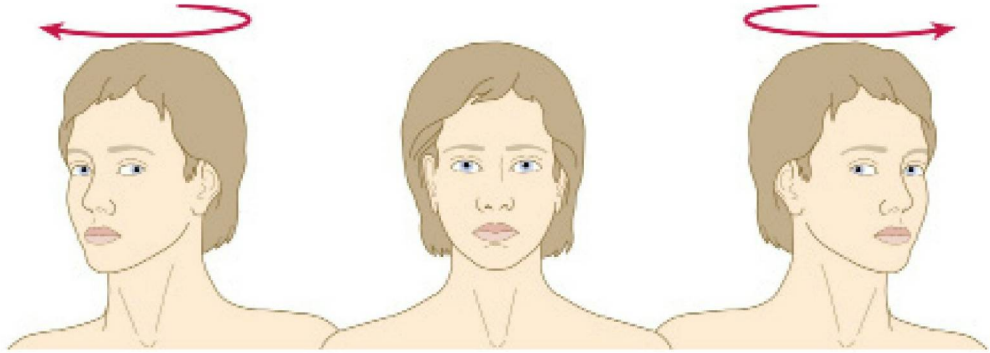

Fig. 12.25 Reflejo oculocefálico. Mueva la cabeza en el plano horizontal. Obsérvese que los ojos se mueven en la dirección opuesta al movimiento de la cabeza.

Una lesión protuberancial desmielinizante se puede asociar con parálisis nerviosa de la neurona motora inferior ipsilateral.

La alteración de la conexión neuronal entre el recto medial y el par craneal VI contralateral (fascículo longitudinal mediano), por ejemplo en la esclerosis múltiple, causa una menor acción del recto medial y oftalmoplejía internuclear. Al contrario que en la parálisis del par craneal VI, la diplopía empeora cuando se mira al lado contralateral.

La parálisis del par craneal VI asociada al aumento de la presión intracraneal aparece cuando el nervio es estirado al ascenderse hacia el seno cavernoso (fig. 12.6).

Otras causas de afección del movimiento horizontal incluyen:

- Parálisis de la mirada en la protuberancia (parálisis nuclear del par craneal VI).
- Espasmo de convergencia (afección de la mirada lateral monocular asociada con miosis bilateral).
- La visión vertical alterada puede aparecer en:
  - Fracturas del suelo orbitario, que pueden atrapar al recto inferior y limitar la mirada hacia arriba.
  - Accidente cerebrovascular del tronco encefálico, desmielinización y niños con hidrocefalia (cuando el segmento inferior de la córnea se encuentra por debajo del párpado inferior, el denominado signo de la «mirada en sol poniente»). Parálisis del par craneal IV, que causa diplopía vertical, especialmente apreciable en la mirada hacia abajo. El par craneal IV es particularmente susceptible a un golpe en la parte posterior de la cabeza, ya que es el único nervio que emerge del tronco encefálico posterior y su lesión suele ser bilateral.

La enfermedad ocular tiroidea es una causa frecuente de diplopía vertical. Si el paciente acude a la consulta por estrabismo más que por visión doble, esto sugiere un estrabismo no paralítico que deriva de una visión binocular defectuosa. Un ojo ambliope suele desviarse hacia fuera, mientras que los movimientos oculares monoculares se mantienen intactos. La prueba de oclusión es útil en los niños.

La prueba oculocefálica diferencia las lesiones supranucleares de las lesiones de los pares craneales. Una respuesta alterada puede indicar la presencia de un accidente cerebrovascular del tronco encefálico, disfunción metabólica o intoxicación por fármacos.

Nistagmo

El nistagmo bifásico o en sacudidas es el más frecuente y se observa un movimiento lento en una dirección seguido de una corrección rápida en la dirección opuesta. La dirección de la fase rápida o sacudida se conoce como dirección del nistagmo. Las oscilaciones que aparecen con la misma velocidad y con el mismo intervalo alrededor de un punto central se denominan nistagmo pendular.

Secuencia de la exploración

- Mantenga su dedo enfrente del paciente, a la distancia del brazo extendido.
- Pida al paciente que mire a su dedo y que lo siga con la mirada sin mover la cabeza.
- Mueva el dedo sin parar hacia cada lado y hacia arriba y abajo, como si dibujara una H.
- Observe con detalle los ojos del paciente y en caso de existir nistagmo fíjese en:
  - La posición en la que aparece.
  - La dirección en la que es más acusado.
  - Si es horizontal, vertical, rotatorio o multidireccional.
  - Si existen fases rápidas y lentas (sacudidas) u oscilaciones iguales alrededor de un punto central (pendular).

Hallazgos normales

En los extremos de la mirada lateral el sujeto normal puede mostrar unas pequeñas sacudidas parecidas al nistagmo. Cuando una persona mira a través de la ventana de un tren al paisaje que pasa se produce un nistagmo optocinético fisiológico. Esto se puede estudiar empleando un tambor con tiras verticales que se hace girar delante del sujeto. La fase rápida del nistagmo aparece en la dirección opuesta al giro del tambor. Puede estar afectado en personas con defectos del campo visual.

Hallazgos anormales

El nistagmo vestibular periférico suele tener componentes horizontal, vertical y rotatorio, y con frecuencia se asocia con vértigo. La amplitud de la oscilación aumenta con la mirada hacia la dirección de la fase rápida y es inhibida con la fijación visual empleando lentes de Fresnel.

El nistagmo vestibular central suele ser unidireccional, no se altera con la dirección de la mirada o con la fijación visual y el vértigo es menos acusado. Las causas frecuentes incluyen la esclerosis múltiple y la enfermedad cerebrovascular.

El nistagmo vertical es excepcional e indica lesión del tronco encefálico. El nistagmo vertical, con la fase rápida en la mirada hacia arriba, aparece en las lesiones del tronco encefálico superior en la esclerosis múltiple, el infarto y

© Elsevier. Fotocopiar sin autorización es un delito.

booksmedicos.org

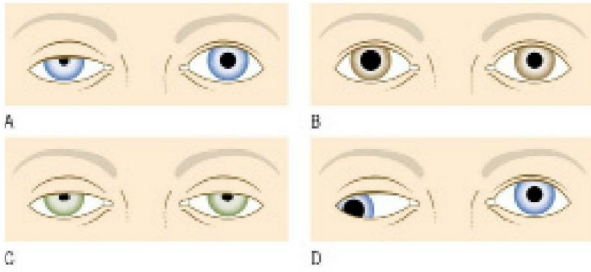

Fig. 12.26 **Defectos pupilares. (A)** Síndrome de Horner derecho (ptosis y miosis). **(B)** Pupila de Holmes-Adie derecha. **(C)** Pupilas de Argyll Robertson con ptosis bilateral y pupilas pequeñas e irregulares. **(D)** Parálisis del par craneal III derecho (mirando hacia abajo y hacia fuera, ptosis y una pupila dilatada).

la encefalopatía de Wernicke. Las lesiones alrededor de la unión craneocervical, como por ejemplo la malformación de Arnold-Chiari o desmielinización, pueden dar lugar a un nistagmo con batida inferior, que también se ve en la intoxicación por fenitoína y litio. El nistagmo alternante periódico está presente en la posición primaria, pero cambia la dirección de una forma creciente-decreciente, a menudo cada 90 segundos, con un período nulo de hasta 10 segundos. Puede ser congénito, debido a lesiones de la unión craneocervical o puede ser un signo de intoxicación medicamentosa. La desmielinización del haz longitudinal medial en el interior del tronco encefálico puede causar nistagmo atáxico, en el que las oscilaciones son más acusadas en el ojo en abducción que en el ojo en aducción. Esto suele asociarse con una oftalmoplejía internuclear con reducción de la aducción.

El nistagmo congénito suele ser de sacudida horizontal pero puede ser pendular. El nistagmo pendular adquirido se debe a una enfermedad cerebelosa o del tronco encefálico, generalmente esclerosis múltiple, pero también se encuentra en las degeneraciones espinocerebelosas y en la isquemia del tronco encefálico. En la ceguera funcional se observa nistagmo optocinético.

Pupilas

Secuencia de la exploración

- Examine la forma y la simetría de las pupilas, teniendo en cuenta la iluminación ambiental.
- Pídale al paciente que fije los ojos en un punto distante situado directamente delante.
- Acerque una linterna desde un lado para iluminar la pupila.
- Mire si existe contracción de esta pupila (reflejo luminoso directo).
- Repita la maniobra y observe si se produce contracción de la pupila opuesta (reflejo luminoso consensual).
- Con la visión del paciente fijada en un punto distante, preséntele un objeto a una distancia de aproximadamente 15 cm delante de los ojos y pídale que enfoque sobre él (convergencia). Compruebe la contracción de la pupila (reflejo de acomodación).

Hallazgos normales

La anisocoria simple o esencial (una diferencia entre los tamaños de las pupilas >0,4 mm) es frecuente.

Hallazgos anormales

En la diabetes mellitus la neuropatía autónoma puede dar lugar a pupilas pequeñas que muestran una respuesta escasa a la dilatación farmacológica. Pueden simular las pupilas de Argyll Robertson de la sífilis (pupilas irregulares y puntiformes que se contraen sólo en convergencia).

Una pupila de Adie suele encontrarse en midriasis media y muestra una respuesta limitada a la convergencia. Es el resultado de una mala función del ganglio ciliar en el interior de la órbita. Con el tiempo puede contraerse y confundirse con una pupila de Argyll Robertson. Con frecuencia es bilateral y, cuando se asocia con reflejos neurológicos ausentes, se denomina síndrome de Holmes-Adie.

La lesión del nervio óptico da lugar a un defecto pupilar aferente (pupila de Marcus Gunn). Ambas pupilas están doblemente inervadas en el mesencéfalo. Normalmente ambas pupilas se contraen ante la luz, con independencia del ojo que se ilumine. Si un nervio óptico está dañado, con independencia de que se ilumine el ojo con el nervio óptico dominante, se determina el tamaño de ambas pupilas (fig. 12.26).

Una pupila dilatada unilateral en un paciente con deterioro del nivel de consciencia secundario a lesiones con efecto de masa intracraneal, por ejemplo tumor o hematoma progresivo, aparece cuando la herniación del cerebro comprime el par craneal III.

Visión de los colores

Secuencia de la exploración

- La visión del color rojo-verde se puede valorar empleando las láminas de la prueba de Ishihara (fig. 12.27). Se trata de puntos de colores que forman números que el paciente debe leer.
- La primera lámina es una lámina de prueba; si el paciente no puede leer el número tiene una mala agudeza visual o una pérdida visual funcional.

Hallazgos anormales

La desaturación del rojo, la afección de la capacidad para identificar los objetos de color rojo, es un indicador precoz de patología del nervio óptico.

La ceguera congénita del color rojo-verde es una enfermedad recesiva ligada al cromosoma X y afecta al 7% de la población masculina. La lesión del nervio óptico en cualquier lugar, desde los fotorreceptores hasta el núcleo geniculado lateral del tálamo, afecta a la visión del color rojo-verde antes que a la pérdida de la agudeza visual.

Oftalmoscopia

Hay que examinar primero el ojo sin dilatación para ver las pupilas y el iris; después, lo ideal es explorar el ojo dilatado utilizando gotas de tropicamida para visualizar el cristalino, el humor vítreo y la retina. Sólo el nervio óptico se puede valorar de forma fiable sin dilatación pupilar. Si los pacientes tienen defectos de refracción importantes hay que explorar sus ojos con las gafas puestas; sin embargo, esto reducirá el campo de visión del examinador. Los pacientes no deben conducir o usar maquinaria hasta que se haya pasado completamente el efecto del midriático, lo que puede llevar varias horas.

booksmedicos.org

Secuencia de la exploración

- Examine el ojo derecho del paciente con su ojo derecho, sosteniendo el oftalmoscopio con la mano derecha. Para explorar el ojo izquierdo utilice su ojo izquierdo sujetando el oftalmoscopio con su mano izquierda (fig. 12.28).
- Busque el «0» y después rote las «lentes» en el sentido de las agujas del reloj hasta obtener el número 10 (más «10»). Éste debe tener el mismo color que el «1» en el sentido de las agujas del reloj hasta «0». Si no es así se ha pasado.
- Coloque su otra mano sobre la frente del paciente y pídale que mire hacia abajo. Sujete el párpado superior y retráigalo suavemente contra el borde orbitario. Sujetar el párpado contra la ceja permite acercarse lo máximo posible a la cabeza del paciente sin toparse con el párpado superior y evita que el mismo interfiera en la exploración.
- Pídale al paciente que se fije en un objeto distante directamente enfrente de él.
- Desde una distancia de aproximadamente 10 cm enfoque el reflejo rojo. De esta forma se pueden visualizar la córnea, el iris y el cristalino y cualquier opacidad se verá de color negro sobre el fondo rojo.
- Ahora acérquese a la cabeza del paciente de forma que toque la mano que está apoyada en la frente de éste.
- Mientras hace esto rote las lentes en sentido contrario a las agujas del reloj, aumentando progresivamente la distancia focal.
- Busque la presencia de opacidades negras en el humor vítreo hasta que la retina esté enfocada.

Exploración del fondo de ojo

- Si usted se aproxima con un ángulo ligeramente por encima de la horizontal desde el lado temporal debería ser capaz de observar la papila óptica.
- La papila normal es rosada con un borde temporal pigmentado (fig. 12.29). La palidez puede ser difícil de valorar. Confírmela explorando la respuesta pupilar aferente relativa, que se encontrará reducida cuando existe palidez (fig. 12.31A).
- Hay que cambiar el foco si no se puede ver la papila claramente. Valore su forma, su color y los vasos.
- Siga los vasos sanguíneos mientras se extienden desde la papila óptica en 4 direcciones: superotemporal, inferotemporal, superonasal e inferonasal.
- Pídale al paciente que mire en dirección superior (examinar horizontalmente), temporal (examinar verticalmente), inferior (examinar horizontalmente) y nasal (examinar verticalmente).
- Pídale al paciente que mire directamente a la luz para localizar el centro de la mácula. Indíquele que mantenga inmóvil el ojo mientras usted explora alrededor de la mácula.

Hallazgos anormales

Córnea Son frecuentes las cicatrices corneales asintomáticas por cuerpos extraños, que generalmente se acompañan de restos de óxido, y la ulceración previa.

Cristalino Hay tres formas frecuentes de catarata:

- Las cataratas corticales periféricas son frecuentes en la diabetes mellitus (fig. 12.30). Aparecen como radios negros incompletos que irradian desde la periferia del cristalino.
- Las cataratas subcapsulares posteriores, las características «cataratas esteroideas», aparecen como opacidades negras que se originan en el centro del cristalino.

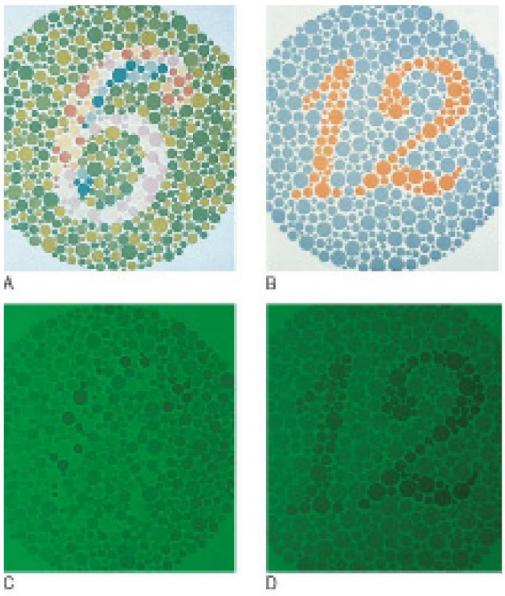

Fig. 12.27 Imágenes de las series de Ishihara. (A y B) Visión de color normal. **(C y D)** Las imágenes tal como las ve quien sufre ceguera de color. La persona es incapaz de leer «6» en la figura A y puede leer «12» con dificultad en la figura B.

www.medilibros.com

Fig. 12.28 Oftalmoscopia: método correcto. La mirada del paciente está fijada en un punto distante.

- La esclerosis nuclear («cataratas del envejecimiento») consiste en que el cristalino normalmente transparente se vuelve amarillento antes de convertirse en marrón y después en negro. Generalmente no se puede detectar en el reflejo rojo, pero los síntomas y la incapacidad para enfocar claramente la retina confirman su presencia.

Humor vítreo La hemorragia vítrea es percibida por el paciente como burbujas negras que se mueven con el movimiento ocular (hemorragia vítrea intragel). La adhesión vítrea anormal a vasos retinianos normales puede causar hemorragia vítrea y los «destellos de luz» indican que la retina puede haberse desgarrado. La hemorragia en el espacio situado ente la retina y la superficie posterior del humor vítreo causa una hemorragia vítrea subhialoidea (prerretiniana) (fig. 12.31B).

© Elsevier. Fotocopiar sin autorización es un delito.

booksmedicos.org

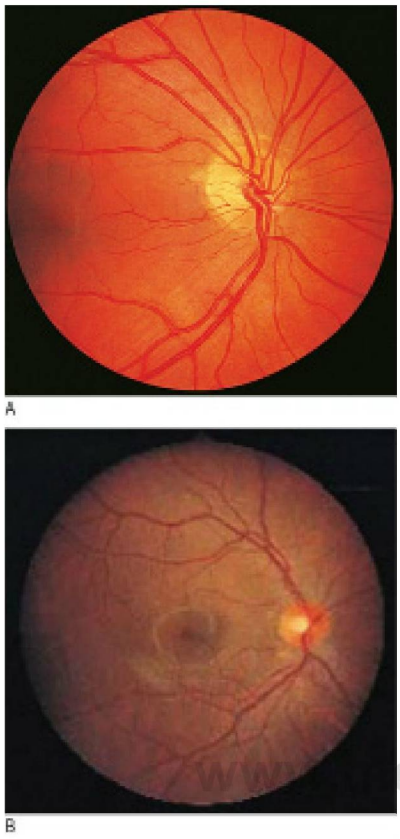

Fig. 12.29 **Fondo de ojo normal. (A)** Caucásico. **(B)** Asiático.

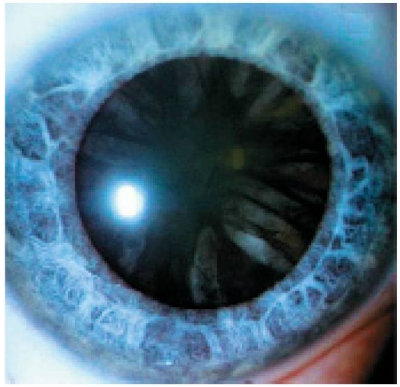

Fig. 12.30 **Catarata cortical.**

Papila óptica Ante una papila óptica blanca edematosa (neuropatía óptica isquémica anterior) se debe descartar la arteritis de células gigantes y la poliarteritis nudosa y se deben estudiar los marcadores de la inflamación (elevación de la velocidad de sedimentación globular, proteína C reactiva o recuento plaquetario) (fig. 12.31C). Los pacientes seudoafáquicos con lentes intraoculares artificiales después de la extracción de una catarata con frecuencia presentan papilas falsamente pálidas. El incremento de la relación entre la excavación y la papila (papila excavada) se observa en el glaucoma crónico de ángulo abierto (un grupo de enfermedades del nervio óptico que cursa con pérdida de células ganglionares retinianas, asociadas con aumento de la presión intraocular y pérdida del campo visual). Generalmente los bordes verticales son afectados primero.

La papila óptica es un lugar frecuente para la formación de nuevos vasos. Si hay una mancha ciega aumentada de tamaño, la borrosidad de la papila óptica indica la distensión de la vaina del nervio óptico. La reducción de la visión de los colores y un defecto pupilar aferente relativo sugiere la presencia de una lesión intrínseca del nervio óptico.

12.9 Causas frecuentes de oclusión arteriolar

- Hipertensión acelerada
- Retinopatía diabética
- Retinopatía por el virus de la inmunodeficiencia humana (VIH)
- Oclusión venosa retiniana
- Lupus eritematoso sistémico
- Vasculitis sistémica

12.10 Causas de retinitis

- Citomegalovirus
- Herpes simple
- Herpes zóster
- Varicela zóster

Capa de fibras nerviosas horizontales La capa de fibras nerviosas discurre horizontalmente y sobre los vasos sanguíneos retinianos. Las lesiones en su interior son por tanto planas y estriadas y oscurecen los vasos sanguíneos retinianos.

La oclusión arteriolar (cuadro 12.9) provoca la formación de exudados «algodonosos» (fig. 12.31D) y de hemorragias en llama (fig. 12.31E).

Las manchas de Roth son hemorragias en forma de llama con un exudado algodonoso central. Están causadas por el depósito de complejos inmunitarios y se ven en la endocarditis bacteriana subaguda y en la enfermedad del suero (fig. 6.8B).

La retinitis causada por infección por el virus del herpes provoca la aparición de una zona extensa rápidamente progresiva de formación de exudados «algodonosos». La diferenciación de los exudados algodonosos causados por oclusión arterial puede ser difícil y las dos pueden coexistir en la infección por VIH. Sin embargo, los exudados algodonosos no aumentan con el tiempo, mientras que sí lo hacen las zonas de retinitis (cuadro 12.10).

La oclusión de las arterias retinianas suele ser de origen embólico y produce palidez retiniana debido al infarto de las capas retinianas anteriores. Recuerda a la amaurosis fugaz, pero es permanente. La cabeza del nervio óptico, la fóvea y la retina posterior, incluidos los fotorreceptores, no están afectadas por la oclusión de la arteria retiniana, ya que su aporte sanguíneo procede de las arterias ciliares posteriores cortas de la arteria oftálmica. Esto explica el signo de la mancha rojo cereza de la oclusión de la arteria central de la retina, en la que la fóvea sana está rodeada por una retina edematosa (fig. 12.31F). Se pueden observar émbolos retinianos en las bifurcaciones de los vasos sanguíneos. Como sólo los contenidos de la luz del vaso suelen ser aparentes normalmente y no la pared, el émbolo puede aparecer paradójicamente más ancho que el propio vaso en el que está alojado.

Capa bipolar vertical Los capilares retinianos se encuentran en esta capa. Las causas más frecuentes de enfermedad capilar son la diabetes mellitus y la oclusión venosa retiniana (fig. 12.31G). La oclusión capilar también se observa en las

booksmedicos.org

www.medilibros.com

Fig. 12.31 Patologías retinianas. (A) Atrofia óptica izquierda. Obsérvese la ausencia de un borde rosado neurorretiniano. **(B)** Hemorragia prerretiniana. **(C)** Papila edematosa pálida y blanca. Un indicio muy indicativo de arteritis de células gigantes, especialmente si se asocia con pérdida visual. **(D)** Oclusión arteriolar de la capa de fibras nerviosas horizontal. Manchas algodonosas múltiples en la retinopatía por el virus de la inmunodeficiencia humana (VIH). **(E)** Retinitis por citomegalovirus. Obsérvese el gran infiltrado retiniano superficial asociado con hemorragia en llama. **(F)** Oclusión de la arteria central de la retina. Obsérvese la retina infartada pálida de color blanco lechoso que rodea la fóvea rosada sana («mancha rojo cereza»). **(G)** Oclusión de la vena central de la retina. Obsérvense las extensas hemorragias retinianas y la papila óptica edematosa. **(H)** Retinopatía diabética con múltiples hemorragias puntiformes y redondeadas, lo cual indica una oclusión capilar extensa, una precursora de la formación de nuevos vasos.

retinopatías por VIH y por radiación. Cuando un capilar se ocluye pueden formarse microaneurismas en ese lugar. Los capilares son demasiado pequeños para ser visualizados a simple vista. En la oftalmoscopia los microaneurismas aparecen como puntos redondos separados de los vasos sanguíneos; pueden presentar hemorragias y fugas, dando a lugar a:

- Hemorragias puntiformes: hemorragias verticales delgadas que pueden ser difíciles de diferenciar de los microaneurismas.
- Hemorragias redondeadas: hemorragias de la capa bipolar de espesor completo, más grandes, que representan zonas mayores de oclusión capilar (fig. 12.31H).

Las alteraciones microvasculares intrarretinianas son muñones de capilares dilatados perfundidos en el interior de zonas de una oclusión capilar extensa. El arrosariamiento venoso se asocia con destrucción del lecho capilar adyacente.

Los microaneurismas, las hemorragias puntiformes y redondeadas, las alteraciones microvasculares intrarretinianas y el arrosariamiento venoso son todos ellos marcadores alternativos de oclusión capilar. Si se ocluye un número suficiente de capilares, posteriormente se originan nuevos vasos en el espacio potencial situado entre la retina y la superficie vítrea posterior. Se pueden diferenciar de los vasos retinianos normales porque forman asas recurrentes que están más dilatadas distalmente que sus orígenes proximales. Los nuevos vasos crecen dentro de la superficie posterior del vítreo y se encuentran en el borde de la retina perfundida y no perfundida (fig. 12.32). El humor vítreo está más estrechamente unido a la papila óptica y los nuevos vasos en esta localización tienen mayor probabilidad de presentar hemorragia que en ningún otro sitio.

Las venas y las arterias retinianas comparten una túnica adventicia común donde se entrecruzan sus ramas.

© Elsevier. Fotocopiar sin autorización es un delito.

booksmedicos.org

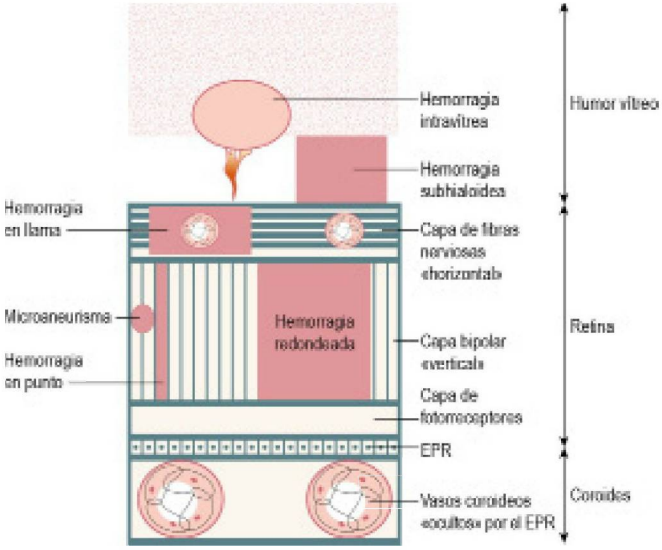

Fig. 12.32 **Tipos de hemorragia del fondo de ojo, según el nivel retiniano.** EPR, epitelio pigmentario retiniano.

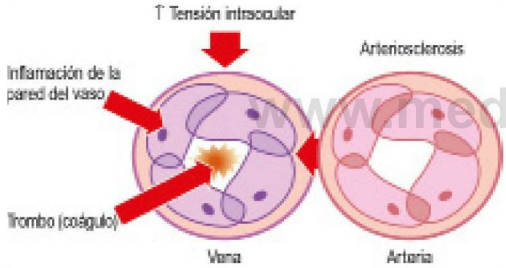

Fig. 12.33 **Causas de oclusión venosa retiniana.**

La arteriosclerosis, que se observa generalmente con hipertensión, da lugar a muescas arteriovenosas donde la arteria engrosada, atrapada por su túnica adventicia, se tuerce y comprime la vena subyacente. La arteriosclerosis es la causa más frecuente de oclusión venosa retiniana. El aumento de la presión intracapilar posterior subsiguiente a la oclusión venosa retiniana da lugar a rotura capilar y hemorragia retiniana. En la oclusión de la vena central de la retina pueden formarse nuevos vasos en el iris (rubeosis del iris). La cicatrización posterior del ángulo de drenaje da lugar a glaucoma rubeótico, que causa ceguera y es extremadamente doloroso. Los ojos con riesgo suelen tener un defecto pupilar aferente relativo y una pérdida visual profunda (fig. 12.33).

La compresión arterosclerótica de venas retinianas suele aparecer en pacientes ancianos o en los que tienen factores de riesgo arteriosclerótico, como por ejemplo consumo de tabaco, hipertensión, hiperlipidemia o diabetes mellitus. El

Fig. 12.34 **Alteraciones pigmentarias retinianas.** **(A)** Maculopatía por drusas; numerosas drusas retinianas grandes que afectan a la retina central. **(B)** Melanoma. Lesión pigmentada grande y significativamente más sobreelevada profunda respecto a los vasos de la retina, lo que indica su origen coroideo. **(C)** Coroiditis. Múltiples lesiones blancas (coroiditis multifocal) con una membrana neovascular coroidea verdosa adicional y hemorragia retiniana adyacente.

booksmedicos.org

12.11 Pruebas complementarias en las enfermedades oculares

Prueba	Indicación/comentario
Pruebas a la cabecera del paciente	
Refracción	Alteración de la vista de cerca o de lejos, trastornos del cristalino, catarata, enfermedades corneales
Tinción corneal	Enfermedad epitelial corneal
Prueba lagrimal de Schirmer	Ojos secos, síndrome de Sjögren
Presión intraocular	Glaucoma
Análisis de orina	Vasculitis, enfermedad renal y diabetes mellitus
Prueba cutánea de Mantoux	Tuberculosis
Hemograma	
Función renal, velocidad de sedimentación globular, proteína C reactiva	Enfermedad sistémica, incluida vasculitis
Autoanticuerpos	Enfermedad autoinmunitaria
Actividad de la enzima convertidora de la angiotensina	Sarcoidosis
Serología para virus de la inmunodeficiencia humana (VIH) y sífilis	Uveítis atípica o signos neurológicos
Prolactina	Neuropatía óptica, macroadenoma hipofisario
Neurofisiología	
Electrofisiología	Trastornos del nervio óptico y retinianos
Radiología	
Radiografía de tórax	Sarcoidosis, tuberculosis
Ecografía orbitaria	Visión inadecuada del fondo de ojo debido a catarata
Fotografía digital	Documentación de hallazgos en el fondo de ojo
Tomografía de coherencia óptica	Enfermedades maculares y glaucoma
Angiografía con fluoresceína del fondo de ojo	Enfermedades retinianas
TC cerebral	Tumores intracraneales, lesiones compresivas
RM cerebral	Lesión hipofisaria, desmielinización
Pruebas invasivas	
Punción lumbar	Esclerosis múltiple, neuropatías ópticas inflamatorias
Biopsia de la arteria temporal	Arteritis de células gigantes

www.medilibros.com

aumento de la presión intraocular por un glaucoma crónico de ángulo abierto también es una causa frecuente.

Epitelio pigmentario retiniano y fotorreceptores

La enfermedad de las células pigmentarias retinianas produce zonas de despigmentación con agrupaciones adyacentes de pigmento. La causa más frecuente de estos cambios es la degeneración macular relacionada con la edad. Suele ir precedida de la formación de drusas: depósitos amorfos por debajo del epitelio pigmentario retiniano (fig. 12.34A). En las personas con diabetes mellitus, las drusas se diferencian de los exudados duros por la ausencia de microaneurismas adyacentes. La degeneración macular atrófica relacionada con la edad da lugar a zonas de atrofia pigmentaria que ocasionan una pérdida gradual de la visión central. La degeneración macular neovascular relacionada con la edad es más grave y se asocia con distorsión visual y pérdida de visión central de inicio rápido.

Un nevo coroideo (hiperpigmentación del epitelio pigmentario retiniano) es un hallazgo asintomático frecuente. Por el contrario, los melanomas malignos (fig. 12.34B) suelen ser sintomáticos y son elevados, aumentan de tamaño progresivamente y se pueden asociar con desprendimiento de retina y hemorragia vítrea.

La coroiditis (inflamación de la coroides) aparece en forma de manchas blancas (fig. 12.34C). Cuando se encuentra activa estas manchas presentan un borde blanco, mal definido y esponjoso con un vítreo adyacente turbio que resulta en visión borrosa. Cuando está inactiva presentan un borde pigmentado bien definido. Los vasos sanguíneos retinianos no están afectados y son claramente visibles cuando cruzan la coroiditis. La coroiditis se asocia con toxoplasmosis, sarcoidosis y tuberculosis.

PRUEBAS COMPLEMENTARIAS

Las pruebas especializadas pueden centrarse en el sistema visual o bien estudiar enfermedades sistémicas asociadas (cuadro 12.11).

© Elsevier. Fotocopiar sin autorización es un delito.

booksmedicos.org

Janet Wilson
Fiona Nicol

Oído, nariz y garganta

13

OÍDO 298

Anatomía 298
- Oído externo 298
- Oído medio 298
- Oído interno 298

Síntomas y definiciones 298
- Dolor y prurito 298
- Otorrea 298
- Pérdida auditiva 298
- Tinnitus 299
- Vértigo 299
- Inestabilidad 300
- Nistagmo 300

Historia clínica 300
- Antecedentes 300
- Antecedentes familiares 301
- Antecedentes farmacológicos 301
- Antecedentes sociales 301

Exploración física 301
- Exploración de la audición 302
- Pruebas de función vestibular 303

Pruebas complementarias 304

NARIZ Y SENOS PARANASALES 305

Anatomía 305

Síntomas y definiciones 305
- Obstrucción nasal 305
- Secreción nasal 305
- Epistaxis 306
- Estornudos 306
- Alteraciones del olfato 306
- Deformidad nasal 306
- Dolor nasal y facial 306

Historia clínica 306
- Antecedentes 306
- Antecedentes farmacológicos 307
- Antecedentes familiares 307
- Antecedentes sociales 307

Exploración física 307

Pruebas complementarias 308

BOCA Y GARGANTA 308

Anatomía 308
- Boca 308
- Garganta 308
- Dientes 308

Síntomas y definiciones 309
- Dolor 309

Historia clínica 312
- Motivo de presentación 312
- Antecedentes 312
- Antecedentes farmacológicos 312
- Antecedentes sociales 312

Exploración física 312
- Boca y garganta 312
- Cuello 313

Pruebas complementarias 314

www.medilibros.com

© 2014. Elsevier España, S.L. Reservados todos los derechos
booksmedicos.org

13 OÍDO

ANATOMÍA

El oído es el órgano sensorial especializado encargado de la audición y el equilibrio.

Oído externo

El pabellón auricular, el conducto auditivo externo (meato) y la superficie lateral de la membrana timpánica (fig. 13.1) son las únicas estructuras tapizadas de piel del organismo que terminan en un extremo ciego. Posee un mecanismo de autolimpieza mediante el que las células que se descaman emigran hacia el exterior y se mezclan con el cerumen para formar cera.

Oído medio

La cámara llena de aire del oído medio amplifica el sonido. Las vibraciones del tímpano son amplificadas por la acción de los tres huesecillos articulados (martillo, yunque y estribo). Estas vibraciones son enfocadas y nuevamente amplificadas en la ventana oval, una región de menor tamaño. La trompa de Eustaquio permite la restauración continua de la presión atmosférica en el oído medio a partir del espacio retronasal. El mango del martillo se une al tímpano; por detrás del mismo mediante otoscopia puede observarse el apéndice largo del yunque (fig. 13.2). Entre el martillo y el yunque discurren las fibras del gusto de los dos tercios anteriores de la lengua, que, a su vez, discurren en el nervio facial. La parte superior de la membrana timpánica es flácida.

Oído interno

La base del estribo vibra sobre la ventana oval, estimulando directamente el líquido del interior de la porción coclear (audición) del oído interno. La otra parte de este laberinto óseo es el órgano sensorial del equilibrio. Las células epiteliales del oído interno convierten el movimiento de sus cilios en estímulos eléctricos a lo largo del nervio vestibulococlear (VIII). La porción vestibular del oído interno contiene:

- Los canales semicirculares lateral, superior y posterior, situados formando ángulos rectos entre sí. Detectan el movimiento rotacional del líquido que contienen (endolinfa) en tres planos.
- El utrículo y el sáculo poseen células cuyos cilios se proyectan en una capa de gel que contiene pequeños depósitos (otolitos) sujetos a la acción de la gravedad, los giros de la cabeza y el movimiento lineal de la endolinfa.

SÍNTOMAS Y DEFINICIONES

Véase el cuadro 13.1

Dolor y prurito

Son síntomas frecuentes. El dolor de oídos puede referirse a la garganta (cuadros 13.2 y 13.3).

Otorrea

La otorrea consiste en la salida de secreción del oído. Una secreción escasa maloliente y crónica puede ser un signo de la existencia de un colesteatoma, un espacio sacular invasivo ocupado por queratina y dependiente del tímpano. El sangrado suele deberse a la infección de tejido de granulación. La secreción acompañada de dolor o prurito implica una otitis externa.

www.medilibros.com

Pérdida auditiva

La pérdida de la audición puede deberse a una patología del VIII par craneal o de sus terminaciones (neurosensorial) o bien puede ser secundaria a la alteración de los mecanismos de conducción del oído medio debido a líquido, fijación o perforación timpánica u obstrucción del conducto auditivo externo por cera. La pérdida auditiva profunda antes de adquirir el habla afecta a la calidad de la misma, que a menudo se basa en las vocales y carece de una articulación clara (cuadro 13.4).

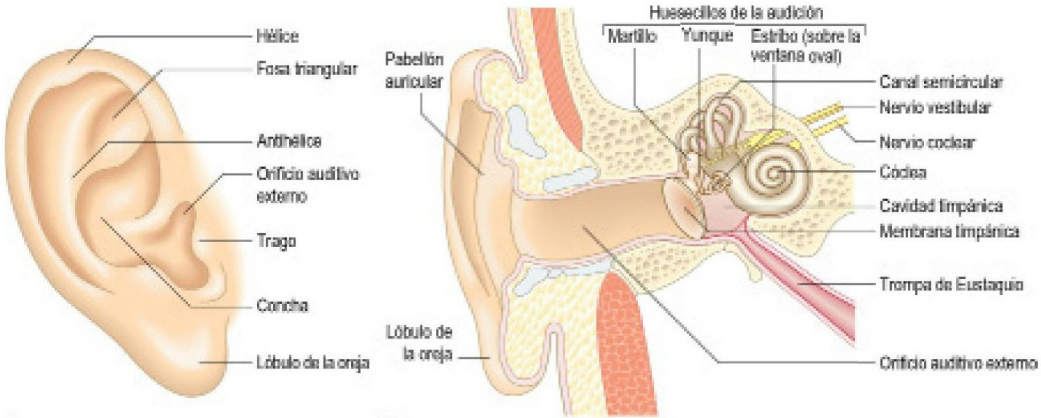

Fig. 13.1 Oído. (A) Pabellón auricular. **(B)** Sección transversal del oído externo, el oído medio y el oído interno.

booksmedicos.org

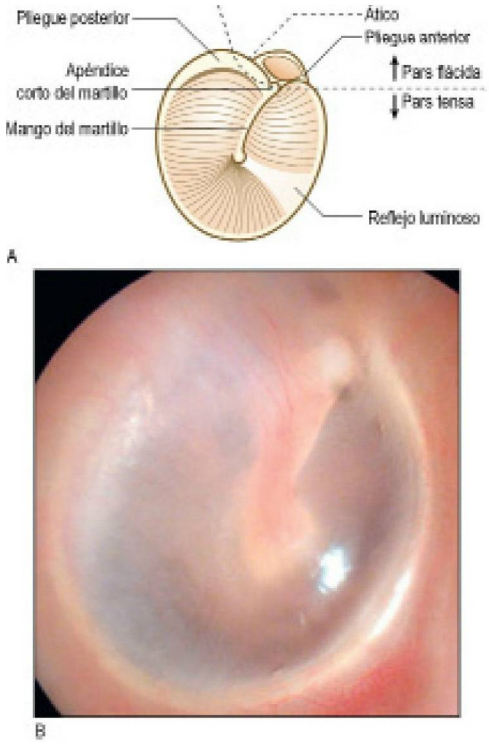

Fig. 13.2 Exploración del oído derecho mediante otoscopia. **(A)** Estructuras principales. **(B)** Membrana timpánica normal.

13.1 Síntomas y definiciones en las enfermedades del oído

Síntoma	Definición	Causa frecuente
Otalgia	Dolor	Otitis media o externa, referido de faringitis, traumatismo o excepcionalmente cáncer
Prurito	Picor	Otitis externa
Otorrea	Secreción	
	Purulenta	Perforación del tímpano con infección Otitis externa
	Mucoide	Perforación del tímpano, traumatismo grave que causa pérdida de líquido cefalorraquídeo
	Teñida con sangre	Tejido de granulación a causa de infección, traumatismo
Pérdida auditiva	Sordera	
Tinnitus	Ruido en ausencia de una fuente objetiva	Presbiacusia, lesión por ruido
Vértigo	Alucinación del movimiento	Enfermedad del oído interno
Inestabilidad		Enfermedad vestibular o central

13.2 Causas de dolor de oídos (otalgia)

Otológicas

- Otitis externa aguda
- Otitis media aguda
- Pericondritis
- Traumatismo
- Herpes zóster (síndrome de Ramsay Hunt)
- Tumor

No otológicas

- Amigdalitis y faringitis
- Disfunción de la articulación temporomandibular
- Enfermedad dental
- Enfermedad de la columna cervical
- Cáncer de faringe o la laringe

EBE 13.3 Otitis media aguda en niños

Ningún criterio constituye un indicador fiable de otitis media aguda en niños. Existe un sistema de valoración de 10 puntos que tiene en cuenta el dolor, la irritabilidad, la fiebre y el aspecto otoscópico que ha demostrado una sensibilidad del 87%, una especificidad del 98%, un valor predictivo positivo del 91% y un valor predictivo negativo del 97%.

Casey JR, Block S, Puthoor P y cols. A simple scoring system to improve clinical assessment of acute otitis media. Clin Pediatr 2011;50:623-629.

13.4 Causas de pérdida auditiva

De conducción*

- Cerumen
- Otitis externa
- Derrame en el oído medio
- Traumatismo de membrana timpánica/huesecillos
- Otoesclerosis
- Infección crónica del oído medio
- Tumores del oído medio

Neurosensorial†

- Genética (p. ej., síndrome de Alport)
- Infección prenatal (p. ej., rubéola)
- Traumatismo del parto
- Infección:
  - Meningitis
  - Sarampión
  - Parotiditis
- Traumatismos
- Enfermedad de Ménière
- Degenerativa (presbiacusia)
- Inducida en el ámbito laboral u otros ruidos
- Neurinoma acústico
- Idiopático

* Disrupción de la transferencia mecánica del sonido en el oído externo, el tímpano o los huesecillos.
† Lesión coclear o central.

Tinnitus

Los ruidos fantasmas en el oído, descritos generalmente como «zumbidos» en ausencia de estímulos externos, afectan a casi toda la población en algún momento de la vida. El tinnitus suele acompañarse de pérdida auditiva.

Vértigo

El vértigo consiste en la sensación de movimiento en relación con el entorno. Los movimientos rotacionales son los más frecuentes y generalmente se originan en los

© Elsevier. Fotocopiar sin autorización es un delito.

booksmedicos.org

13.5 Causas de vértigo

Vértigo periférico	
• Vértigo posicional benigno • Neuronitis vestibular • Fármacos (p. ej., gentamicina, antiepilépticos)	• Enfermedad de Ménière • Traumatismo
Vértigo central	
• Isquemia o infarto del tronco encefálico	• Migraña • Esclerosis múltiple

13.7 Fármacos que causan ototoxicidad

Tipo	Ejemplos
Antibióticos	Aminoglucósidos (p. ej., gentamicina)
Citotóxicos	Cisplatino
Diuréticos	Furosemida por vía intravenosa después de aminoglucósidos
Analgésicos	Ácido acetilsalicílico
Otros	Quinina

13.6 Diagnóstico del vértigo

	Laberintitis aguda (neuronitis vestibular)	Vértigo posicional paroxístico benigno	Enfermedad de Ménière	Vértigo central
Duración	Días	Segundos o minutos	Horas	Horas, migraña Días y semanas, esclerosis múltiple Largo plazo, accidente cerebrovascular
Pérdida auditiva	–	–	++	–
Tinnitus	–	–	++	–
Ocupación auditiva	–	–	++	–
Episodios	Excepcionalmente	Sí	Vértigo recurrente; tinnitus persistente y sordera neurosensorial progresiva	Migraña, recidiva Lesión del sistema nervioso central, generalmente alguna recuperación, pero a menudo es persistente
Desencadenantes	Pueden existir síntomas respiratorios superiores	Acostarse sobre el oído afectado	Ninguno	Fármacos Enfermedad cardiovascular

www.medilibros.com

conductos semicirculares o, menos a menudo, a nivel central, en el tronco encefálico o el cerebelo (cuadro 13.5). Los siguientes datos ayudan a establecer el diagnóstico (cuadros 13.6 y 13.7):

- Duración de los episodios.
- Relación con la posición y otros factores precipitantes.
- Tinnitus o pérdida auditiva asociada o fluctuante.
- Sensación de «ocupación» del oído durante los episodios.
- Antecedentes de traumatismo importante en la cabeza.
- Cefaleas asociadas.

El vértigo posicional paroxístico benigno (VPPB) causa crisis especialmente importantes cuando el paciente está tumbado sobre un lado. Puede deberse a la presencia de desechos en los canales semicirculares posteriores. La disfunción vestibular aguda idiopática (neuritis vestibular) posiblemente sea debida a la reactivación de una infección latente por el virus del herpes simple de tipo 1. Produce un cuadro de náuseas, vértigo rotacional agudo y nistagmo espontáneo horizontal (con un componente rotacional) hacia el oído no afectado. El paciente suele caerse hacia el lado del oído afectado. Puede durar días o semanas y se resuelve de forma completa.

La enfermedad de Ménière es un trastorno raro que produce una sensación episódica de ocupación del oído y cursa con tinnitus, vértigo importante y cefalea. La exploración entre las crisis es normal, pero la audición puede verse afectada (con mayor frecuencia existe sordera para tonos bajos). El diagnóstico se confirma demostrando un exceso de endolinfa en la resonancia magnética realzada con gadolinio.

Inestabilidad

La sensación de mareo no es un síntoma vestibular, pero la inestabilidad puede serlo. Las causas raras y potencialmente mortales de vértigo e inestabilidad son centrales, es decir, debidas a patologías del tronco del encéfalo o del cerebelo.

Nistagmo

El nistagmo es una oscilación rítmica involuntaria de los ojos. Puede ser vertical, horizontal, rotatorio o multidireccional. La forma más frecuente es el nistagmo horizontal en sacudidas, que tiene un desplazamiento lento (patológico) de ambos ojos en una dirección seguido de una corrección rápida en la dirección opuesta. La dirección de la fase rápida o sacudida se emplea para describir la dirección del nistagmo. Un paciente con un nistagmo horizontal en sacudidas visible en la exploración y con la estabilidad suficiente como para poder entrar caminando a la consulta presenta una lesión central. El nistagmo pendular (oscilaciones iguales en ritmo y amplitud alrededor de un punto central) aparece en los defectos centrales de la visión.

HISTORIA CLÍNICA

Antecedentes

Pregunte acerca de infecciones del oído medio o traumatismos previos así como enfermedades sistémicas asociadas con pérdi-

booksmedicos.org

da de audición, por ejemplo la granulomatosis con poliangitis (conocida previamente como granulomatosis de Wegener).

Antecedentes familiares

Algunos tipos de sorderas neurosensoriales y otoesclerosis (sordera de conducción en la que la lámina del estribo está fija) son hereditarios.

Antecedentes farmacológicos

Los principales fármacos ototóxicos se enumeran en el cuadro 13.7.

Antecedentes sociales

La exposición al ruido, ya sea en el trabajo o durante actividades de ocio, especialmente si es intenso o prolongado, puede causar pérdida auditiva neurosensorial. El tabaquismo es un factor de riesgo importante de síntomas neuro-otológicos de causa vascular central y periférica.

EXPLORACIÓN FÍSICA

Secuencia de la exploración

- Observe la piel, la forma, el tamaño y la presencia de deformidades del pabellón auricular (fig. 13.4A).
- Tire suavemente del pabellón auricular y pregunte al paciente si esto le resulta molesto.
- Emplee un otoscopio con el espéculo más grande que encaje con comodidad en el orificio del conducto auditivo externo. Explique al paciente lo que está haciendo.
- Sujete el otoscopio de forma cómoda y apoye el borde cubital de su mano contra la mejilla del paciente (fig. 13.3). De este modo, si el paciente mueve la cabeza su mano producirá menos traumatismo del oído.
- Tire suavemente del pabellón auricular hacia arriba y hacia atrás para rectificar el conducto auditivo externo cartilaginoso. Inspeccione la piel del conducto auditivo externo a través del espéculo. Busque la existencia de secreción, cera y cuerpos extraños. Observe el aspecto transparente de color gris perla del tímpano normal (fig. 13.2B).

Hallazgos anormales

Las deformidades congénitas se relacionan con sordera neurosensorial. Los pabellones auriculares de implantación baja implican un defecto del primer arco branquial. Los traumatismos pueden producir un hematoma del pabellón auricular (fig. 13.4B) o de la región mastoidea (cuando existe una fractura de la base del cráneo). Tanto el cáncer basocelular como el espinocelular pueden afectar a la piel fina de la parte superior del pabellón auricular (fig. 13.4C). El dolor durante la palpación del trago sugiere una infección del conducto auditivo externo o problemas en la articulación temporomandibular adyacente. Un conducto auditivo externo muy amplio puede indicar una cirugía mastoidea previa. La secreción sin una perforación timpánica indica otitis externa (fig. 13.5A), que puede ser tan grave como para ocluir el conducto auditivo externo por completo (forunculosis). En ocasiones puede observarse exostosis en el conducto óseo (fig. 15.3B).

Las cicatrices blancas en la membrana timpánica son timpanoesclerosis. Cuando existe una perforación timpánica hay que observar la posición y el tamaño (fig. 13.6A). Una retracción importante de la pars tensa puede simular una perforación (fig. 13.6B), al igual que un colesteatoma de la pars flaccida (fig. 13.5C). El tímpano puede parecer normal, o presentar un aspecto sin brillo o una coloración amarillenta o azulada. La presencia de líquido o derrame por detrás de la membrana timpánica se denomina otitis media con derrame (fig. 13.7B) y puede observarse un nivel líquido (fig. 13.7C). El tratamiento quirúrgico consiste en la colocación de un tubo de ventilación o drenaje (fig. 13.6C). En la otitis media

Fig. 13.3 Exploración del oído empleando un otoscopio.

Fig. 13.4 **Pabellón auricular. (A)** Microtia. **(B)** Hematoma. **(C)** Cáncer escamoso (flecha).

© Elsevier. Fotocopiar sin autorización es un delito.

booksmedicos.org

Fig. 13.5 Alteraciones del conducto auditivo. (A) Otitis externa. **(B)** Exostosis del orificio auditivo externo. **(C)** Colesteatoma.

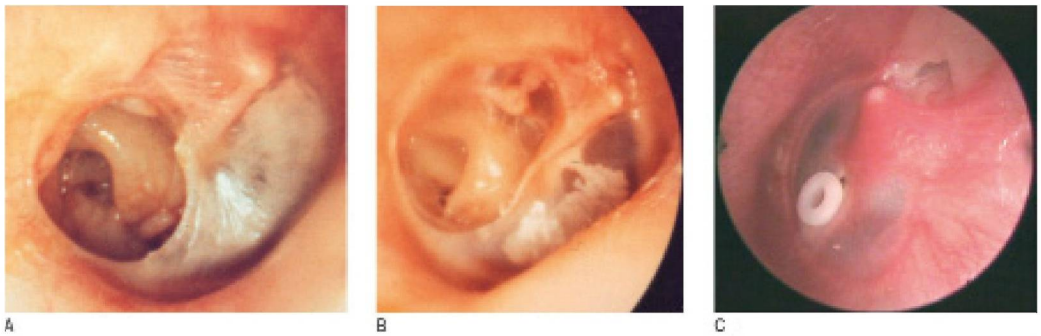

Fig. 13.6 Alteraciones de la membrana timpánica. (A) Perforación de la membrana timpánica. **(B)** Bolsa de retracción de la pars tensa. **(C)** Drenaje in situ.

www.medilibros.com

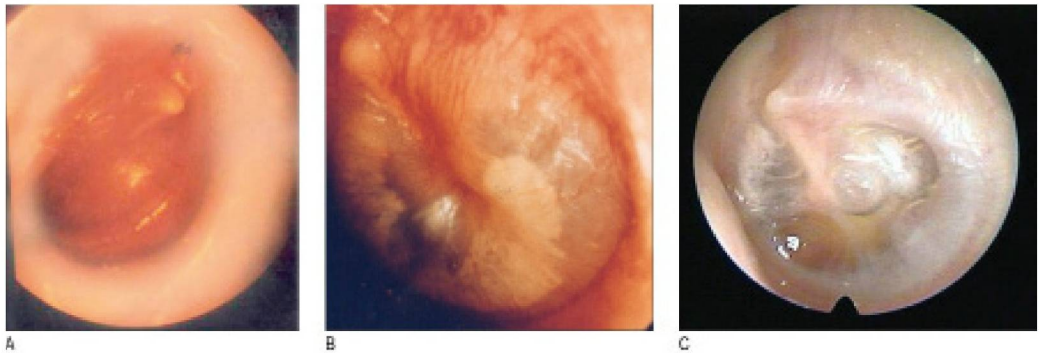

Fig. 13.7 Otitis media. (A) Otitis media aguda. **(B)** Otitis media con derrame. **(C)** Nivel líquido por detrás de la membrana timpánica.

supurada aguda el tímpano sufre una inflamación cada vez mayor (fig. 13.7A) y puede terminar perforándose.

Exploración de la audición

Prueba de la voz susurrada

Secuencia de la exploración

- Colóquese detrás del paciente.
- Empiece situando su boca aproximadamente a 15 cm del oído que se está valorando.
- Enmascare la audición en el otro oído mediante frotamiento del trago.
- Pídale al paciente que repita sus palabras. Emplee una combinación de números y letras con múltiples sílabas. Empiece con una voz a un volumen de conversación normal para confirmar que el paciente comprende la prueba. Disminuya el volumen de su voz hasta susurrar.
- Repita la prueba, esta vez a una distancia de un brazo del oído del paciente.
  Un paciente con una audición normal puede repetir las palabras susurradas a 60 cm.

Pruebas con diapasón

Se debe emplear un diapasón de 512 o 256 Hz para ayudar a diferenciar la pérdida auditiva de conducción de la pérdida auditiva neurosensorial.

booksmedicos.org

Secuencia de la exploración

Prueba de Weber

- Golpee las ramas del diapasón contra una superficie acolchada para hacer que vibre.
- Coloque la base del diapasón que vibra en la mitad de la frente del paciente.
- Pregunte al paciente dónde oye el sonido.
- En caso de no ser central, registre hacia qué lado se lateraliza la prueba de Weber (fig. 13.8).

Hallazgos normales

El sonido se oye en el centro o por igual en ambos oídos.

Hallazgos anormales

El sonido se escucha más alto en el oído con la sordera de conducción (pruébelo en usted tapando con un dedo el conducto auditivo externo para bloquear el ruido ambiental). En la sordera neurosensorial unilateral el sonido se escucha mejor en el oído no afectado. En la pérdida auditiva simétrica el sonido se escucha en el centro.

Secuencia de la exploración

Prueba de Rinne

- Coloque las ramas del diapasón que vibran ante el orificio del conducto auditivo externo; pregúntele al paciente si puede oírlo.
- A continuación coloque la base del diapasón que sigue vibrando sobre la apófisis mastoides del paciente y pregúntele si es más fuerte delante o detrás de la oreja (fig. 13.9).

Hallazgos normales

El sonido se oye más alto en el pabellón auricular, es decir, la conducción aérea (CA) es mejor que la conducción ósea (CO). Esto se registra como CA > CO; lo que es normal (prueba de Rinne positiva).

Hallazgos anormales

Si el sonido es más alto en la apófisis mastoides, la CO es mejor que la CA. El registro es CO > CA (prueba de Rinne negativa). La prueba de Rinne es negativa en la sordera de conducción.

Si la audición es muy mala en un lado la prueba de Rinne puede arrojar un resultado falso negativo. El sonido que viaja a través del aire no es percibido, pero cuando se coloca el diapasón sobre la apófisis mastoides del oído «malo» el sonido es conducido a través del cráneo y se oye por el oído «bueno».

En una sordera de conducción leve la prueba de Weber se encuentra alterada (lateralizada) antes que la prueba de Rinne.

Pruebas de función vestibular

Estudio del nistagmo

Secuencia de la exploración

- Con el paciente sentado, mantenga su dedo a un brazo de distancia de éste, a la altura de sus ojos.
- Pídale al paciente que mire su dedo y que siga la punta del mismo mientras lo mueve lentamente hacia arriba y hacia abajo y después de un lado al otro. Tenga cuidado para que el paciente no desvíe los ojos hasta los extremos de la mirada lateral, ya que esto puede generar un nistagmo fisiológico (cuadro 13.8).
- Observe y anote las oscilaciones de los ojos del paciente:
  - Si son horizontales, verticales o rotatorias.
  - Qué dirección de la mirada causa el nistagmo más acusado.
  - En qué dirección aparece la fase de sacudida rápida del nistagmo.
  - Si la sacudida del nistagmo cambia de dirección cuando cambia la dirección de la mirada.
  - Si el nistagmo es más evidente en un ojo que en el otro (nistagmo atáxico o desconjugado).

Prueba posicional de Dix-Hallpike

Secuencia de la exploración

- Pídale al paciente que se siente recto, cerca del borde del asiento de la silla. Informe al paciente de lo que va a hacer.
- Gire la cabeza del paciente 45° a un lado.
- Bájesela rápidamente, de forma que la cabeza se encuentre ahora a 30° por debajo de la horizontal. Pida a los pacientes que mantengan los ojos abiertos incluso aunque sientan sensación de mareo.
- Observe sus ojos cuidadosamente para detectar la aparición de nistagmo. Repita la prueba girando la cabeza al otro lado (fig. 13.10).

Fig. 13.8 Prueba de Weber.

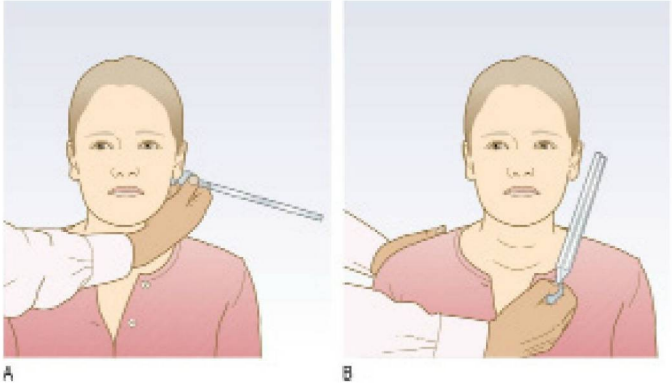

Fig. 13.9 Prueba de Rinne. **(A)** Estudio de la conducción ósea. **(B)** Estudio de la conducción aérea.

© Elsevier. Fotocopiar sin autorización es un delito.

www.medilibros.com
booksmedicos.org

13.8 Características del nistagmo

Tipo de nistagmo	Patología clínica	Características	
		Fase rápida	Máximo al mirar
Pendular	Ojos, por ejemplo ceguera congénita, albinismo	Sin fase rápida	Recto hacia delante
Sacudida			
Periférica	Conducto semicircular, nervio vestibular	Unidireccional No se suprime con la fijación óptica El paciente no puede caminar por sensación de mareo La prueba de Dix-Hallpike se fatiga con la repetición	Alejándose del lado afectado
Central	Tronco encefálico, cerebelo	Bidireccional (cambia con la dirección de la mirada) Se suprime con la fijación óptica El paciente puede caminar (incluso con nistagmo) Dix-Hallpike persiste	A cualquier lado
Disconjugada (atáxica)	Interconexiones de los pares craneales III, IV y VI (fascículo longitudinal medial)	Habitualmente afecta al ojo en abducción	A cualquier lado

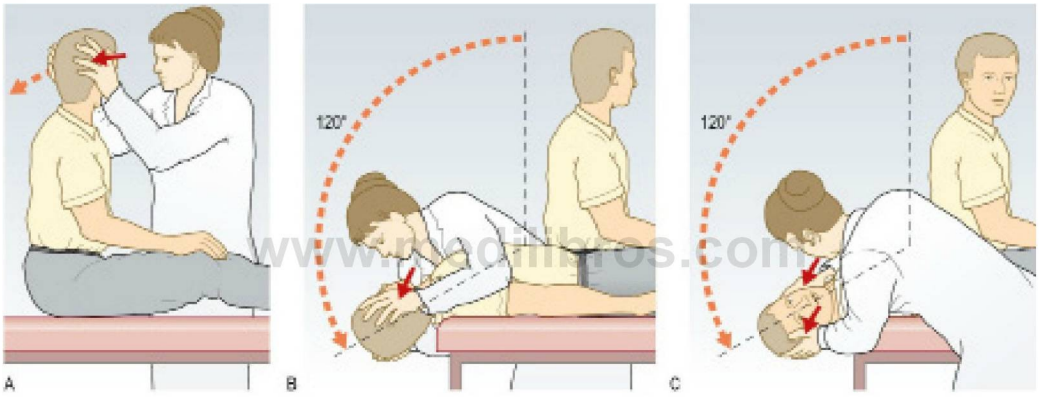

Fig. 13.10 Prueba de posición de Dix-Hallpike. El explorador debe fijarse si aparece nistagmo (acompañado generalmente de vértigo). Tanto el nistagmo como el vértigo típicamente desaparecen (se fatigan) al repetir la exploración.

En la población sana no aparece nistagmo ni sensación de vértigo.

Hallazgos anormales

En el VPPB hay un período latente de hasta 20 segundos antes de que el paciente experimente vértigo acompañado de nistagmo rotatorio con sacudidas hacia el oído más bajo (geotrópico). Esta respuesta fatiga, por lo que si se repite la prueba inmediatamente después se obtendrá una respuesta menor o ausente (adaptación).

La patología central da lugar a un nistagmo inmediato, no necesariamente con vértigo, y no muestra adaptación. La ausencia de sensación de mareo junto a un nistagmo relativamente intenso es central hasta que se demuestre lo contrario.

Prueba de Unterberger

Secuencia de la exploración

- Pida al paciente que camine sobre un punto con los ojos cerrados. El paciente girará hacia el lado del laberinto dañado.

Prueba de la fístula

Secuencia de la exploración

- Comprima de forma repetida el trago contra el conducto auditivo externo para ocluir el meato.

Si esto da una sensación de desequilibrio o vértigo con nistagmo, sugiere una comunicación anormal entre el oído medio y el aparato vestibular, por ejemplo erosión debida a colesteatoma.

PRUEBAS COMPLEMENTARIAS

Véase el cuadro 13.9.

booksmedicos.org

13.9 Pruebas complementarias en las patologías del oído

Pruebas	Indicación/comentario
Obtención y extensión de muestra del conducto auditivo externo	Otitis media y externa
RM	Neurinoma acústico
Audiometría	Pérdida auditiva Se presenta una frecuencia aislada con diferentes niveles de ruido en cada oído de forma alternativa a través de auriculares en una cámara insonorizada. La intensidad se reduce a intervalos de 10 decibelios hasta que el paciente ya no puede oírla. El umbral es el sonido más bajo que puede oír
Impedancioaudiometría (timpanometría)	Otitis media con derrame Disfunción de la trompa de Eustaquio Discontinuidad osicular La adaptabilidad del tímpano se mide durante los cambios de presión en el conducto auditivo La adaptabilidad debe ser máxima a la presión atmosférica
Pruebas vestibulares	Hipofunción vestibular unilateral
Estudios calóricos	Se irriga agua primero a 30 °C y después a 44 °C en el interior del conducto auditivo externo. La electronistagmografía registra la aparición de nistagmo. La respuesta está reducida en la hipofunción vestibular
Posturografía	Hipofunción vestibular Pone de manifiesto si los pacientes se basan en la visión o la propiocepción más de lo habitual

NARIZ Y SENOS PARANASALES

ANATOMÍA

La bóveda nasal está formada por arriba por dos huesos nasales, un par de cartílagos en la zona medial y dos cartílagos en la punta alrededor de los orificios nasales. Las cavidades se abren en la región posterior, donde en dirección inferior a cada lado se encuentran tres deflectores del aire. Estas estructuras son los cornetes, que filtran, calientan y humedecen el aire nasal. El epitelio olfatorio sensorial se encuentra en la región superior de las cavidades (fig. 13.11).

Los senos paranasales (maxilar, frontal, etmoides y esfenoides) son espacios rellenos de aire de los huesos del cráneo que se abren a través de pequeños orificios al interior de la cavidad nasal.

www.medilibros.com

SÍNTOMAS Y DEFINICIONES

Obstrucción nasal

La obstrucción unilateral persistente suele deberse a una desviación del tabique nasal, congénita o causada por un traumatismo. La obstrucción bilateral puede deberse a rinitis, con o sin sinusitis o pólipos (cuadro 13.10).

Secreción nasal

Una secreción acuosa bilateral sugiere rinitis alérgica o vasomotora, mientras que una secreción purulenta sugiere una infección bacteriana y aparece en el resfriado común, en la infección localizada de los senos o cuando hay un cuerpo extraño en la nariz. La secreción transparente unilateral de reciente comienzo tras haber sufrido un traumatismo craneal sugiere una fuga de líquido cefalorraquídeo.

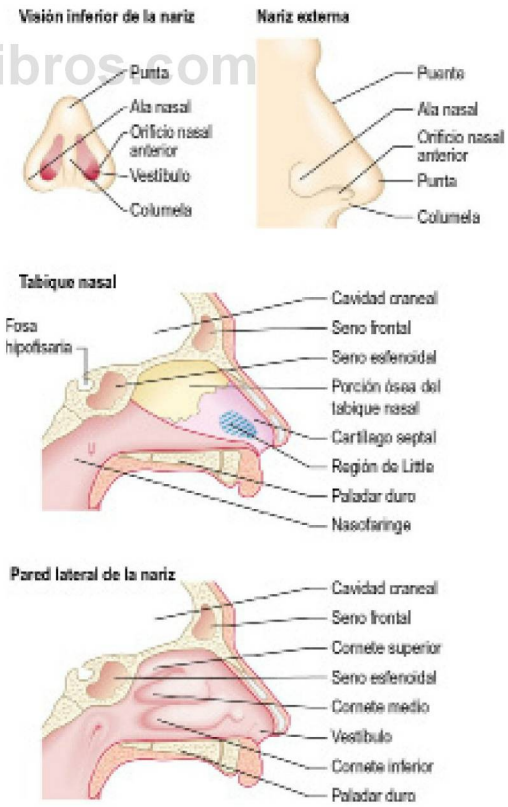

Fig. 13.11 Nariz y senos paranasales.

© Elsevier. Fotocopiar sin autorización es un delito.

booksmedicos.org

13.10 Síntomas y definiciones en la patología nasal

Síntoma	Definición	Causa frecuente
Obstrucción nasal		Enfermedad vírica, tabique nasal desviado, pólipo nasal
Rinorrea	Secreción	Acuosa (rinitis alérgica, pérdida de líquido cefalorraquídeo) Purulenta (infección, cuerpo extraño)
Epistaxis	Sangrado nasal	Traumatismo, infección
Estornudos		Alergia, infección
Tos		Goteo retronasal
Anosmia	Ausencia de olfato	Traumatismo craneal, neuropatía vírica
Hiposmia	Reducción del olfato	Pólipos nasales, obstrucción nasal
Cacosmia	Olor desagradable	Sepsis anaeróbica crónica
Deformidad nasal		Traumatismo, rinofima
Dolor		Infección sinusal, infección dental
Perforación del tabique		Meterse los dedos en la nariz, enfermedad granulomatosa, por ejemplo granulomatosis con poliangitis, consumo de cocaína, inhalación de polvos industriales, por ejemplo níquel, cromo

Epistaxis

La epistaxis es el sangrado procedente del interior de la nariz. Existe una rica irrigación sanguínea en la zona del tabique nasal anterior (región de Little) que se traumatiza con facilidad y que es un lugar frecuente de hemorragia. La epistaxis puede poner en peligro la vida en las personas ancianas, en especial cuando existen alteraciones de la coagulación de origen patológico, farmacológico o por alcoholismo.

Estornudos

El estornudo es el esfuerzo expulsivo brusco protector que desobstruye los conductos nasales y elimina los irritantes. Es frecuente en la infección respiratoria de vías altas vírica y en la rinitis alérgica.

Alteraciones del olfato

La anosmia (ausencia completa de olfato) puede ocurrir después de un traumatismo craneal con lesión del epitelio olfatorio/nervio olfatorio o puede aparecer después de una infección del tracto respiratorio superior vírica. La obstrucción mecánica de la nariz por pólipos nasales o edema grave de la mucosa y tumefacción en la rinitis alérgica suele causar hiposmia (reducción de la sensación del olfato). La cacosmia es un olor desagradable debido a sepsis crónica en la nariz o en los senos paranasales.

Deformidad nasal

La tumefacción y el hematoma causado por traumatismos evoluciona a lo largo de unas 2 semanas, pero la nariz puede quedar deformada si los huesos nasales han sido desplazados. La piel afectada por acné rosácea durante los años causa rinofima (fig. 13.12). La destrucción del tabique nasal produce aplanamiento del puente nasal y una deformidad en «silla de montar». Las causas incluyen la granulomatosis con poliangitis, los traumatismos, la sífilis congénita y el abuso crónico de cocaína (un vasoconstrictor potente que vuelve a la mucosa isquémica). El ensanchamiento de la nariz es un signo de acromegalia y de poliposis nasal avanzada.

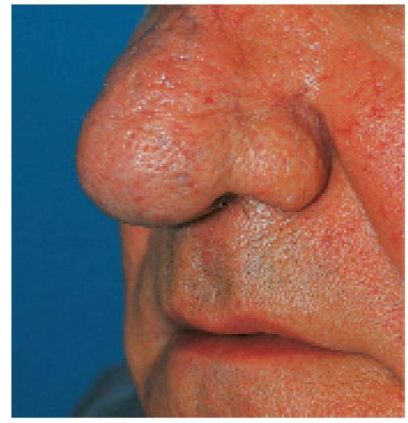

Fig. 13.12 Rinofima por complicación de la rosácea.

EBE 13.11 Rinosinusitis crónica

La rinosinusitis crónica se caracteriza por la tríada de dolor, obstrucción y secreción purulenta persistente. La endoscopia nasal puede confirmar el diagnóstico.

Tahamiler R, Canakcioglu S, Ogreden S y cols. The accuracy of symptom based definition of chronic rhinosinusitis. Allergy 2007;62:1029-1032. Bhattacharyya N, Lee LN. Evaluating the diagnosis of chronic rhinosinusitis based on clinical guidelines and endoscopy. Otolaryngology – Head Neck Surg 2010;143:147-151.

Dolor nasal y facial

El dolor nasal es extremadamente inusual excepto después de un traumatismo. El dolor facial está causado por patología de la articulación temporomandibular, migraña, trastornos dentales, sinusitis o neuralgia del trigémino. La cefalea en racimos habitualmente cursa con secreción nasal unilateral y lagrimeo ocular (cuadro 13.11).

HISTORIA CLÍNICA

Antecedentes

Una historia previa de atopia puede indicar rinitis. Un tercio de los pacientes con pólipos nasales presentan asma. Las infecciones recurrentes del tracto respiratorio superior pueden causar sinusitis. La hemorragia nasal prolongada se asocia con hipertensión y diátesis hemorrágica. Los traumatismos de la cara y la nariz pueden causar obstrucción nasal, deformidad y anosmia.

www.medilibros.com

booksmedicos.org

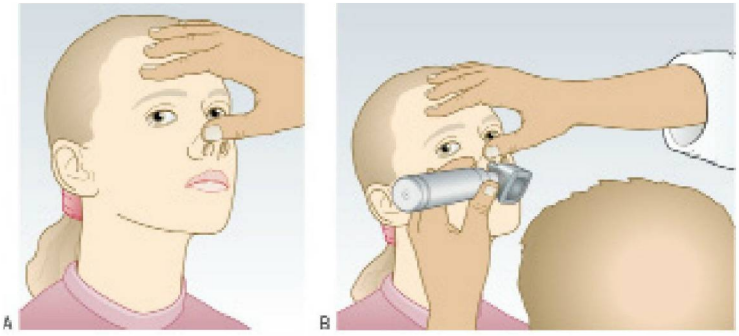

Fig. 13.13 Exploración nasal. **(A)** Eleve la punta de la nariz para obtener una visión clara de los orificios nasales anteriores. **(B)** Rinoscopia anterior empleando un otoscopio con un espéculo de gran tamaño.

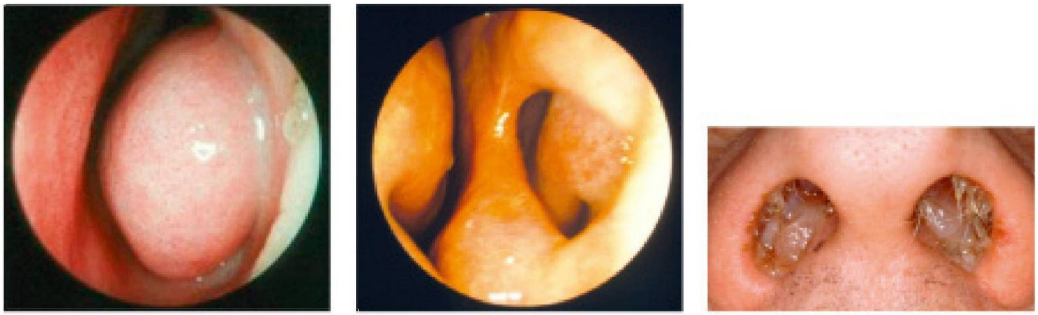

Fig. 13.14 Alteraciones nasales. **(A)** Hipertrofia de cornetes. **(B)** Perforación del tabique nasal tras cirugía. **(C)** Pólipos nasales.

Antecedentes farmacológicos

Los anticoagulantes y los fármacos antiinflamatorios no esteroideos pueden intensificar la epistaxis. «Esnifar» cocaína puede causar perforación del tabique nasal (fig. 13.14B).

Antecedentes familiares

La historia familiar de atopia es importante en la rinitis.

Antecedentes sociales

Pregunte a los pacientes alérgicos acerca de sus mascotas. La exposición a polvo de madera inhalado en determinadas ocupaciones se asocia con un incremento del cáncer de los senos paranasales. La exposición a otros polvos o productos químicos, especialmente en el trabajo, puede exacerbar la rinitis. El alcohol es un factor importante en la epistaxis y el rinofima. El tabaquismo impide la limpieza mucociliar nasal.

EXPLORACIÓN FÍSICA

Secuencia de la exploración

- Observe la superficie externa y el aspecto de la nariz. Observe si existe una enfermedad de la piel o una deformidad.
- Colóquese de pie detrás del paciente. Mire hacia abajo la nariz desde arriba para detectar la existencia de cualquier desviación.
- En reposo los orificios nasales están orientados hacia el suelo, pero la cavidad nasal discurre posteriormente a lo largo de la superficie superior del paladar duro. Para inspeccionar el interior de la nariz pida al paciente que mantenga la cabeza en una posición normal (evitando que eche la cabeza hacia detrás). Eleve con suavidad la punta de la nariz con la yema de su pulgar para alinear los orificios nasales con el resto de la cavidad.
- Observe y valore el alineamiento del tabique nasal y la mucosa que lo recubre (fig. 13.13).
- En los adultos utilice un espéculo de orificio grande en un otoscopio para observar los cornetes inferiores. No intente introducir instrumentos en la nariz de un niño.
- Palpe los huesos nasales suavemente para diferenciar una deformidad ósea de otra cartilaginosa. En los traumatismos valore la integridad de los rebordes infraorbitarios y la amplitud de los movimientos oculares para descartar un «estallido orbitario».
- Coloque una espátula metálica bajo los orificios nasales y busque si se forman marcas de condensación para valorar la permeabilidad de las vías respiratorias u obstruya alternativamente cada orificio nasal y pida al paciente que aspire.
- Palpe el cuello para descartar linfadenopatías cervicales. Las pruebas para estudiar el olfato sólo suelen realizarse en clínicas especializadas.

Hallazgos anormales

En la rinitis alérgica la mucosa nasal es pálida, húmeda e hipertrofiada (fig. 13.14A). En la rinitis crónica está in-

© Elsevier. Fotocopiar sin autorización es un delito.

booksmedicos.org

13.12 Pruebas complementarias en las patologías nasales

Pruebas	Indicación/comentario
Radiografía simple	Fractura ósea nasal Sólo es necesaria si se sospecha una fractura facial asociada
Radiografía lateral de la nasofaringe	Hipertrofia adenoidea Niños pequeños
Endoscopia nasal	Enfermedad sinusal
Tomografía computarizada	Enfermedad sinusal, traumatismo y cáncer La dosis de irradiación de los ojos es importante, por lo que hay que evitar repetir la prueba de imagen

flamada y roja. Una tumefacción húmeda y de color gris pálido que obstruye el orificio nasal puede ser un pólipo (fig. 13.14C). La tumefacción facial es infrecuente en la sinusitis, pero aparece cuando hay un absceso de la raíz dental y en caso de cáncer del antro maxilar.

En la anosmia funcional no existe respuesta a los irritantes nasales. La irritación nasal se encuentra mediada por el trigémino y no por el nervio olfatorio.

PRUEBAS COMPLEMENTARIAS

Las pruebas para valorar el olfato suelen realizarse en clínicas especializadas (cuadro 13.12).

BOCA Y GARGANTA

ANATOMÍA

Boca

La boca se extiende desde los labios en la parte anterior hasta los pilares anteriores de las amígdalas en la parte posterior. Posee dos compartimentos: el vestíbulo entre la mucosa bucal (de la mejilla) y los dientes y la cavidad bucal por detrás de los dientes. En la cavidad bucal se encuentran las dos terceras partes de la lengua, el suelo de la boca, el paladar duro y las superficies internas de las encías y los dientes (fig. 13.15). Los labios forman el cierre hermético de la cavidad oral. El color normal de la lengua varía desde el rosado hasta el color marrón muy oscuro. Su textura aterciopelada es debida a las papilas filiformes que contienen yemas gustativas (fig. 13.16). Las papilas circunvolutas son grupos de yemas gustativas situadas en la unión de las dos terceras partes anteriores de la lengua con el tercio posterior.

Las glándulas salivales parótida, submandibular y sublingual segregan saliva (fig. 13.17). La glándula parótida se sitúa por delante de la oreja y está atravesada por el nervio facial. La parte profunda al nervio facial se denomina lóbulo profundo. Su conducto se abre en la mucosa bucal, en la zona opuesta al segundo molar superior. La glándula submandibular se encuentra anterior y medial con el ángulo de la mandíbula, y su conducto se abre al interior del suelo de la boca cerca del frenillo de la lengua (fig. 13.15).

Garganta

La faringe es un canal compartido por las partes superiores del tracto digestivo y del tracto respiratorio. Está comprendida entre los pilares anteriores de las fauces y la entrada laríngea. La laringe es un esfínter protector para las vías respiratorias inferiores, conocida coloquialmente como la «caja de la voz» debido a la importancia de la fonación humana. Posee dos cartílagos externos, el cartílago tiroides y el cartílago cricoides, la prominencia en la parte superior de la tráquea. Su inervación sensorial procede de las ramas laríngea superior y recurrente del par craneal X (nervio vago). Su inervación motora procede principalmente del nervio laríngeo recurrente, que describe un asa alrededor del arco de la aorta en el lado izquierdo y de la arteria subclavia en el lado derecho.

Dientes

En los niños la dentición primaria se completa hacia los 3 años y consta de 20 dientes de «leche». La aparición de las 32 piezas de la dentición secundaria se produce de los 6 a los 16 años, o más tarde (figs. 13.18-13.20).

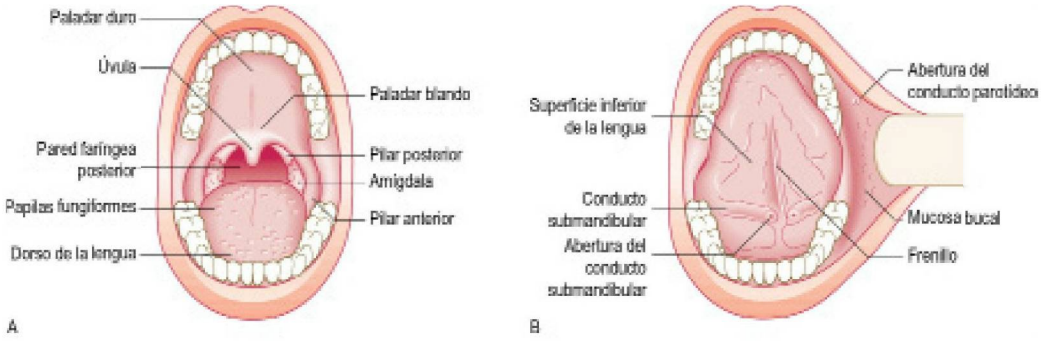

Fig. 13.15 **Anatomía de la boca y la garganta. (A)** Exploración con la boca abierta. **(B)** Exploración con la lengua tocando el techo de la boca.

booksmedicos.org

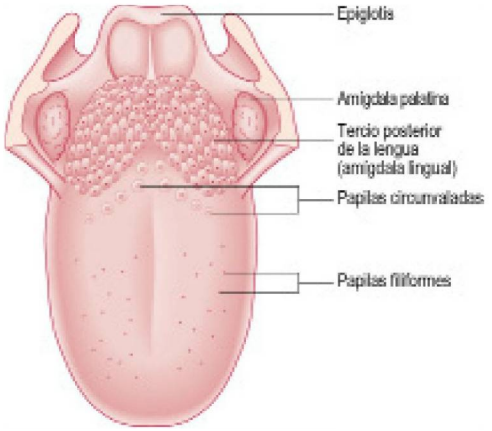

Fig. 13.16 Anatomía de la lengua.

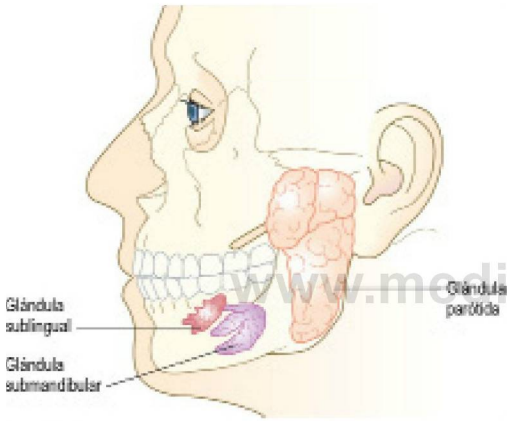

Fig. 13.17 Posición de las glándulas salivales mayores.

SÍNTOMAS Y DEFINICIONES

Véase el cuadro 13.13.

Dolor

Dolor en la boca

La gingivitis (inflamación de las encías) puede hacer que aparezca una línea roja estrecha en el borde de las encías (cuadro 13.14).

Las úlceras aftosas son pequeñas úlceras superficiales dolorosas situadas en la lengua, el paladar o la mucosa bucal. Son frecuentes, la causa es desconocida y se curan espontáneamente al cabo de algunos días. La ulceración oral puede deberse a traumatismos, deficiencia de vitaminas o minerales (anemia), cáncer o liquen plano. Las vesículas dolorosas unilaterales situadas en el paladar pueden estar causadas por el herpes zóster (fig. 11.8B).

La infección oral difusa por *Candida albicans* (candidiasis o «muguet») puede ser secundaria al empleo de prótesis dentales mal adaptadas, al uso de corticoides inhalados o a inmunodeficiencia, por ejemplo infección por VIH o leucemias (cuadro 8.4).

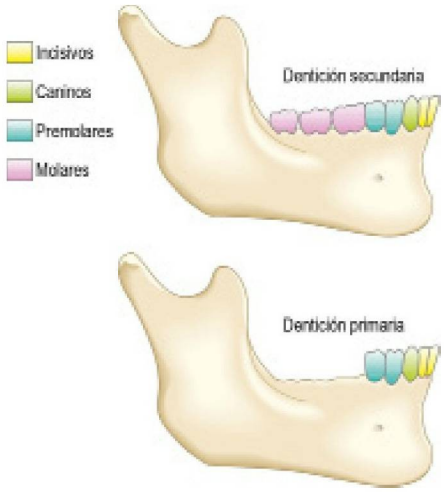

Fig. 13.18 Dentición primaria y secundaria.

13.13 Síntomas y definiciones en patología de la boca y la garganta

Síntoma	Definición	Causa frecuente
Dolor		Caries dental, infección periodontal
Odinofagia	Dolor al tragar	Infección, cáncer de esófago, laringe o faringe
Estridor	Ruidos procedentes de la vía aérea superior al respirar	Obstrucción de las vías respiratorias superiores, por ejemplo cáncer de laringe
Disfonía	Cambio en la calidad de la voz	Quistes, pólipos, cáncer, laringitis
Disfagia	Dificultad para tragar	Faringitis Patología esofágica
Tumoraciones		Linfadenopatía
Halitosis	Mal aliento	Mala higiene dental
Trismus	Incapacidad para abrir la boca completamente	Absceso periamigdalar, tétanos
Xerostomía	Boca seca	Fármacos anticolinérgicos, síndrome de Sjögren

13.14 Las encías en las enfermedades sistémicas

Afección	Descripción
Tratamiento con fenitoína	Firmes e hipertrofiadas
Escorbuto	Blandas y hemorrágicas
Leucemia aguda	Hipertrofiadas y hemorrágicas
Cardiopatía congénita cianótica	Esponjosas y hemorrágicas
Intoxicación crónica por plomo	Línea azul puntiforme

© Elsevier. Fotocopiar sin autorización es un delito.

www.medilibros.com
booksmedicos.org

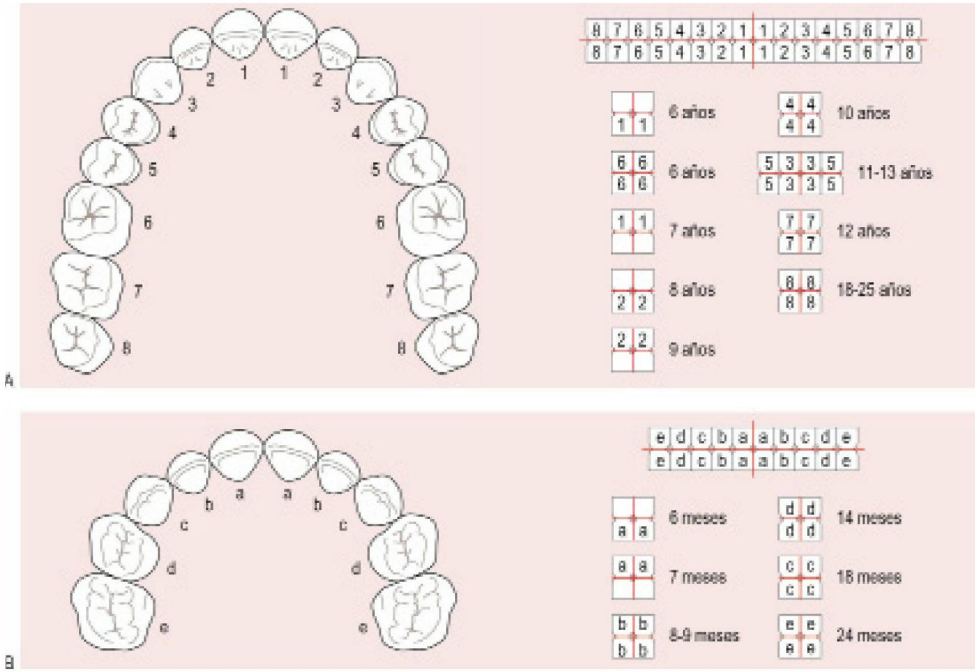

Fig. 13.19 Momentos de erupción promedios y arcada superior permanente. (A) Dientes permanentes. **(B)** Dientes de leche. Un diente de leche superior central izquierdo se designa I a; un incisivo lateral permanente inferior derecho se designa 2 I; un tercer molar permanente inferior izquierdo se designa I 8; etc.

Fig. 13.20 Torus palatino, una masa ósea benigna asintomática en el centro del paladar, más frecuente en la población asiática.

Dolor de garganta

El dolor de garganta suele irradiar al oído debido a la inervación doble de la faringe y el conducto auditivo externo a través del nervio vago.

Numerosos virus causan faringitis (inflamación aguda de la faringe). La amigdalitis aguda puede ser vírica o estar causada por *Streptococcus pyogenes* (fig. 13.21A). Puede existir un exudado pustuloso sobre las amígdalas y signos sistémicos asociados de fiebre, malestar, anorexia y linfadenopatía cervical. No es posible diferenciar la amigdalitis vírica de la bacteriana con datos clínicos.

En la mononucleosis infecciosa (fiebre glandular) se pueden ver petequias palatinas y la amígdala puede estar cubierta por una seudomembrana blanca (fig. 13.21B). La difteria provoca la aparición de una membrana gris verdadera sobre la amígdala, aunque gracias a la vacunación actualmente es inusual.

Un absceso periamigdalar causa dolor extremo, agravado por la deglución. El paciente expulsa la saliva fuera de la boca, hay trismus (espasmo de los músculos mandibulares) y la úvula está desplazada hacia el lado opuesto (fig. 13.21C).

Cualquier masa o úlcera persistente en la amígdala asociada con dolor puede ser un cáncer escamoso.

Un globo faríngeo hace referencia a la sensación de presencia de un bulto en la garganta con una exploración normal. Generalmente fluctúa de un día a otro. Entre los factores contributivos se encuentran la ansiedad, el carraspeo habitual o el reflujo ácido. En ocasiones excepcionales, el globo faríngeo es progresivo y supone un síntoma «de alarma» como parte de la presentación de una neoplasia maligna subyacente (cuadro 13.15 y fig. 8.26).

El cáncer orofaríngeo relacionado con el virus del papiloma humano constituye la localización más frecuente de un cáncer de cabeza y cuello en los pacientes jóvenes, no fumadores, sexualmente activos.

Estridor

El estridor consiste en un ruido agudo, a menudo estridente, producido por la turbulencia del flujo aéreo al pasar por una zona de obstrucción parcial de la vía respiratoria superior. Se produce con mayor frecuencia en la inspiración, pero también puede presentarse en la espiración o ser bifásico. El estridor inspiratorio indica la presencia de estrechamiento en las cuerdas vocales, el estridor bifásico sugiere obstrucción de la tráquea, mientras que el estridor en la espiración sugiere obstrucción

booksmedicos.org

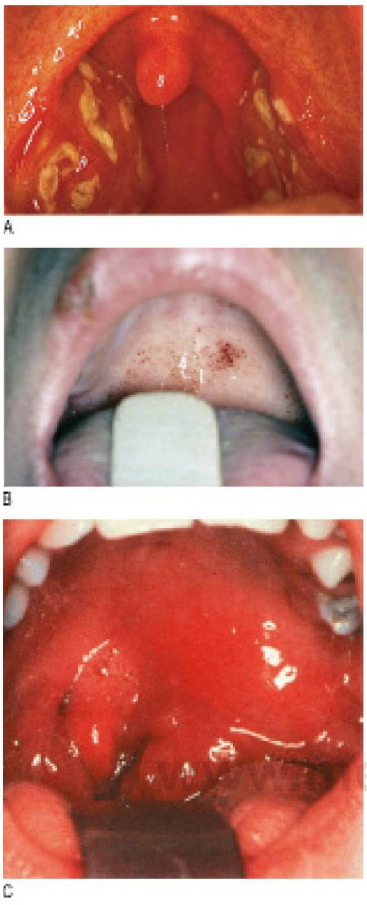

Fig. 13.21 **Dolor de garganta. (A)** Amigdalitis aguda. La presencia de pus sugiere con firmeza que la etiología es bacteriana (estreptococos). **(B)** Fiebre glandular. Se observan petequias en el paladar. **(C)** Absceso periamigdalar izquierdo.

traqueobronquial. El estrechamiento de las pequeñas vías respiratorias periféricas produce sibilancias que se escuchan durante la espiración (fig. 13.22). El estridor siempre debe ser estudiado. Entre las etiologías comunes se encuentran la infección o la inflamación, por ejemplo la epiglotitis aguda en los niños y los adultos jóvenes y los tumores traqueales y de los bronquios principales o la compresión extrínseca por ganglios linfáticos en los adultos de edad avanzada. Entre las causas más raras se encuentran la anafilaxia y los cuerpos extraños.

Los estertores o el habla débil o en «patata caliente» se producen cuando existe obstrucción naso u orofaríngea, por ejemplo en los abscesos periamigdalinos.

Disfonía

Cualquier alteración de la función de la cuerda vocal puede causar disfonía (cuadro 13.16). Toda disfonía continua durante más de 3 semanas debe ser estudiada mediante laringoscopia para descartar un cáncer. La disfonía susurrante y la tos débil (bovina) son signos de presentación de un cáncer de pulmón o esofágico causante de parálisis del nervio laríngeo recurrente (fig. 13.22).

13.15 Síntomas de alarma

- Disfagia
- Odinofagia
- Ronquera
- Pérdida de peso

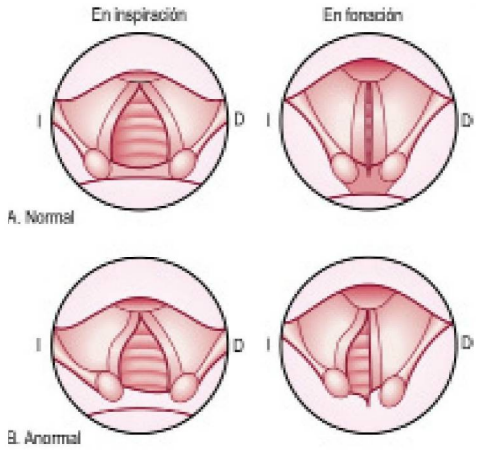

Fig. 13.22 **Imágenes laringoscópicas de las cuerdas vocales.** **(A)** Movimientos normales. **(B)** Movimientos en presencia de parálisis del nervio laríngeo recurrente, generalmente causada por cáncer de pulmón. Obsérvese que la cuerda izquierda paralizada está en posición cadavérica (entre la inspiración y la espiración).

13.16 Causas de disfonía

Recién nacido	
• Alteración congénita	• Enfermedad neurológica
Niño	

• Infección:
  ◦ Laringotraqueobronquitis
  ◦ Laringitis
	• Mal uso de la voz (nódulos por gritar)

Adulto	

• Infección:
  ◦ Infección de la vía respiratoria superior
  ◦ Laringitis
• Traumatismo
• Cáncer de pulmón
	• Nódulos de las cuerdas vocales (nódulos de cantante)
	• Neurológica
	• Cáncer de laringe
	• Funcional

Sialoadenopatía

La tumefacción unilateral aguda dolorosa de una glándula salival se debe a la existencia de un cálculo que obstruye el conducto. Otras causas de aumento de tamaño de las glándulas salivales incluyen la parotiditis, la sarcoidosis, los quistes relacionados con el virus de la inmunodeficiencia humana (VIH), las infecciones bacterianas (parotiditis supurada; fig. 13.23) o un tumor.

© Elsevier. Fotocopiar sin autorización es un delito.

www.edilibros.com

booksmedicos.org

Fig. 13.23 Secreción purulenta del conducto parotídeo.

HISTORIA CLÍNICA

Motivo de presentación

Momento de aparición de los síntomas

La epiglotitis suele cursar con estridor y una obstrucción de la vía aérea rápidamente progresiva que aparece en pocas horas, dolor de garganta, fiebre y salivación. Puede ser de origen infeccioso, por ejemplo *Haemophilus influenzae, Streptococcus pneumoniae* y estreptococos de grupo A. Con la introducción de la vacuna contra HIB, en la actualidad es relativamente más frecuente en adultos que en niños pequeños. También puede deberse a lesiones térmicas (quemaduras, consumo de cocaína crack fumada), radioterapia o ingestión de cáusticos o cuerpos extraños.

La laringotraqueobronquitis aguda (laringitis) en los lactantes suele presentar una historia más prolongada (24-48 horas) y la obstrucción de la vía aérea es menos importante.

Antecedentes

Hay que preguntar al paciente acerca de la existencia de problemas dentales y enfermedades sistémicas, especialmente los que afectan al tracto gastrointestinal, ya que la boca forma parte de él. Los cuadros neurológicos pueden afectar a la capacidad para masticar y tragar, pueden dar lugar a salivación y boca seca con infección añadida. Hay que observar la existencia de cualquier traumatismo o cirugía facial.

Antecedentes farmacológicos

Numerosos fármacos, entre ellos los antidepresivos tricíclicos y los anticolinérgicos dan lugar a boca seca. Las tandas recientes y múltiples de antibióticos aumentan la posibilidad de candidiasis oral, al igual que cualquier enfermedad debilitante prolongada.

Antecedentes sociales

Las perforaciones corporales *(piercings)* y las enfermedades de transmisión sexual pueden afectar a la boca. El cáncer oral es más frecuente en los individuos fumadores, en los que practican sexo orogenital, los que mastican tabaco o nueces de areca, o los que ingieren alcohol en exceso o tienen una mala higiene oral.

13.17 Cambios de la voz en situaciones patológicas

Ronca	Patología de las cuerdas vocales
Susurrante	Parálisis del nervio laríngeo recurrente
Húmeda, ronca o disártrica	Enfermedad neurológica
Débil	Masa orofaríngea
Escape nasal	Disfunción del paladar blando

EXPLORACIÓN FÍSICA

Boca y garganta

Secuencia de la exploración

- Escuche la voz del paciente (cuadro 13.17).
- Consiga una buena fuente de luz. Un espejo de cabeza o una luz frontal le dejarán las manos libres para manipular los instrumentos.
- No intente examinar la garganta de un paciente con estridor, ya que esto puede dar lugar a laringoespasmo y obstrucción total de la vía aérea.

Inspección

- Pida al paciente que se quite cualquier pieza de ortodoncia que lleve. Observe los labios del paciente, después pídale que abra parcialmente la boca. Inspeccione la mucosa del vestíbulo, las superficies bucales y los surcos bucogingivales. Busque la presencia de zonas de coloración, inflamación, ulceración o nódulos y finalmente el tipo de mordida.
- Pídale que abra la boca por completo y se toque detrás de los incisivos superiores con la punta de su lengua. Inspeccione la mucosa del suelo de la boca y los orificios de las glándulas submandibulares.
- Pídale que saque la lengua. Busque la presencia de desviación (disfunción del XII par craneal), cambios en la mucosa o fasciculaciones.
- A continuación pídale que desvíe la lengua hacia un lado. Separe la mucosa bucal opuesta con un depresor lingual para inspeccionar con claridad el borde lateral de la lengua. Repita en el lado contralateral.
- Observe el paladar duro. Compruebe si hay fisuras, paladar arqueado anormal o telangiectasia.
- Observe la orofaringe. Pida al paciente que diga «aaah». En caso necesario utilice un depresor lingual.
- Observe el paladar blando y si existen fisuras o alteraciones estructurales. Observe si hay telangiectasias.
- Observe las amígdalas y anote su tamaño, color, secreción o membranas y si son simétricas.
- Emplee el depresor lingual para raspar suavemente cualquier placa blanca que exista.
- Toque con suavidad la pared faríngea posterior con el depresor lingual para estimular el reflejo de náuseas. Valore el movimiento simétrico del paladar blando.

Palpación

- Si se ha observado alguna lesión en la boca o en las glándulas salivales, colóquese un par de guantes y pálpela con una mano situada fuera de la mejilla o la mandíbula del paciente y un dedo enguantado de la otra mano en el interior de la boca.
- Palpe la lesión e identifique sus características (cuadro 3.11).
- Si la glándula parótida es anormal o se encuentra aumentada de tamaño explore el nervio facial y compruebe si el lóbulo profundo (área amigdalina) se encuentra desplazado medialmente.

booksmedicos.org

- Palpe la longitud del conducto e incluya la glándula submandibular.
- Palpe los ganglios linfáticos cervicales de forma sistemática (fig. 3.22).

Hallazgos anormales

La exposición al frío provoca descamación y grietas en los labios («labios cortados»); la deficiencia de riboflavina causa grietas rojas en los labios. Las grietas dolorosas inflamadas de la piel de las comisuras de la boca pueden deberse a un exceso de saliva, candidiasis atrófica crónica o déficit de hierro (fig. 13.24). Tanto el cáncer de células escamosas como el de células basales aparecen en los labios y se asocian con el consumo de tabaco y la exposición al sol.

La enfermedad neurológica, la boca dolorosa y un frenillo tenso pueden limitar la protrusión de la lengua. Las zonas de mucosa lisa (lengua geográfica) o, por el contrario, excesivamente vellosa son normales. Una lengua roja y lisa con atrofia difusa de las papilas puede indicar la existencia de deficiencia de hierro o de vitamina B_{12}.

La macroglosia (lengua aumentada de tamaño) se observa en el síndrome de Down, la acromegalia (fig. 3.19A), el hipotiroidismo y la amiloidosis. La atrofia y las fasciculaciones de la lengua son signos de enfermedad de la neurona motora.

Fig. 13.24 Estomatitis angular.

Una pigmentación bucal anormal se observa en la enfermedad de Addison (fig. 5.19B), la hemocromatosis, el síndrome de Peutz-Jeghers (con poliposis del intestino delgado) o asociada a masticar nuez de areca (un estimulante suave que se mastica en Asia y es carcinógeno).

Las placas blancas de candidiasis de la lengua o la mucosa (fig. 13.25A) se desprenden con facilidad tras su raspado, pero la leucoplaquia (un cuadro premaligno queratósico) no se puede desprender y requiere la realización de una escisión con biopsia (fig. 13.25B). Los cánceres (generalmente escamosos) pueden presentarse en cualquier parte de la boca. Hay que considerar que cualquier masa persistente indolora es un cáncer oral y hay que derivar urgentemente al paciente para realizar una biopsia. Las lesiones en las amígdalas pueden ser un linfoma.

Los quistes de retención de la mucosa oral tienen forma de cúpulas azuladas de pocos milímetros de diámetro.

Las úlceras aftosas (fig. 13.25C) son pequeñas y dolorosas, suelen aparecer agrupadas y generalmente curan al cabo de unos días. Las úlceras de la boca pueden ser la forma de presentación de la enfermedad de Crohn o de otras enfermedades inflamatorias intestinales. Cualquier úlcera en la boca que persiste durante más de 3 semanas requiere la realización de una biopsia para excluir un cáncer oral.

En el conducto submandibular (o, raramente, en el parotídeo) puede palparse un cálculo.

Los dientes deteriorados (caries dental) son frecuentes en los pacientes con mala higiene oral (fig. 13.25D).

Cuello

Hay que examinar el cuello en todos los pacientes con síntomas en la boca o la garganta. Una masa o un exantema en el cuello pueden ser el principal síntoma de presentación (fig. 13.26 y cuadro 13.18).

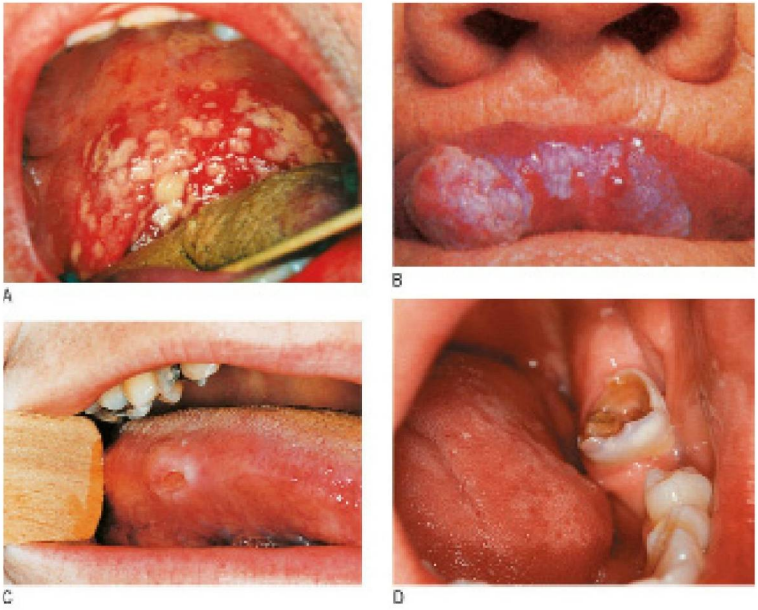

Fig. 13.25 **Alteraciones de la lengua y de los dientes.** **(A)** Muguet oral. **(B)** Leucoplaquia. **(C)** Estomatitis aftosa que causa una úlcera profunda en un paciente con enfermedad inflamatoria intestinal. **(D)** Caries dental.

© Elsevier. Fotocopiar sin autorización es un delito.

booksmedicos.org

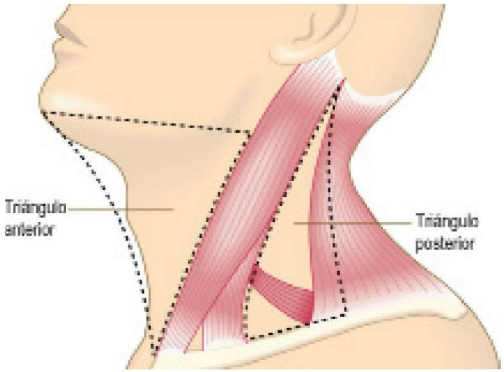

Fig. 13.26 Lugares de aparición de tumefacciones en el cuello.

13.18 Causas de tumoraciones en el cuello

Estructuras de la línea media

- Tumefacción del istmo del tiroides (la causa más frecuente en adultos)
- Quiste tirogloso (la tumoración se mueve cuando el paciente saca la lengua fuera de la boca)
- Tumefacciones laríngeas
- Ganglios linfáticos submentonianos
- Quistes dermoides

Estructuras laterales

En el triángulo anterior (delimitado por la línea media, el borde anterior del músculo esternocleidomastoideo y el cuerpo de la mandíbula):

- Tumefacciones del lóbulo del tiroides
- Bolsa faríngea
- Tumefacción de glándula submandibular
- Quiste branquial
- Ganglios linfáticos:
  - Maligno: linfoma, cáncer metastásico
  - Infección: cualquier infección bacteriana de cabeza/cuello (incluidos los dientes), infección vírica, por ejemplo mononucleosis infecciosa, VIH, tuberculosis
- Tumefacción de la glándula parótida, por ejemplo parotiditis epidémica, parotiditis no epidémica, cálculos, enfermedad autoinmunitaria, tumores benignos y malignos

En el triángulo posterior (limitado por el borde posterior del músculo esternocleidomastoideo, el trapecio y la clavícula):

- Ganglios linfáticos:
  - Malignos: linfoma, cáncer metastásico
  - Infección: cualquier infección bacteriana de cabeza/cuello (incluidos los dientes), infección vírica, por ejemplo mononucleosis infecciosa, VIH, tuberculosis
- Aneurisma de la arteria carótida
- Tumor del cuerpo carotídeo
- Higroma quístico
- Costilla cervical

Secuencia de la exploración

- Con el paciente sentado observe el cuello desde delante para identificar cualquier cicatriz, masa visible o pulsación.
- Desde detrás palpe el cuello. Trabaje sistemáticamente alrededor del cuello, valorando cada uno de los tres límites de los triángulos anterior y posterior. Palpe las tumefacciones de la línea media, submentonianas, submandibulares y preauriculares.

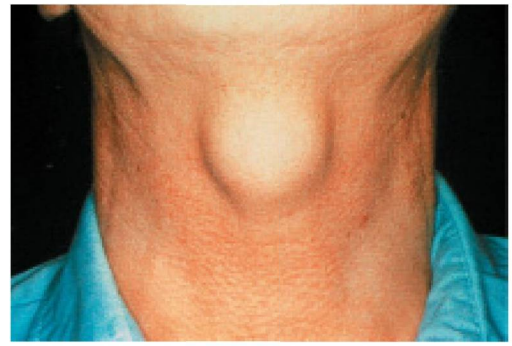

Fig. 13.27 Quiste tirogloso.

- Valore la consistencia, la movilidad y el tamaño de las tumefacciones. ¿Son fluctuantes (quísticas) o pulsátiles? Ausculte los soplos.
- Si encuentra una tumefacción en la línea media pida al paciente que trague (si es necesario ofrézcale un vaso de agua) y observe si se mueve. Si se mueve hacia arriba al tragar se trata de una tumefacción tiroidea. En este caso percuta para descartar matidez retroesternal y compruebe si existen signos de disfunción tiroidea.
- Pídale al paciente que saque la lengua y observe la presencia de cualquier movimiento. Un quiste tirogloso se moverá en dirección superior.

www.medilibros.com

PRUEBAS COMPLEMENTARIAS

Véase el cuadro 13.19.

13.19 Pruebas complementarias de la boca, la garganta y el cuello

Prueba	Indicación/comentario
Hemograma completo	Faringitis
Prueba monospot	Mononucleosis infecciosa
Cultivo de muestra de la faringe	Amigdalitis y faringitis agudas Los pacientes pueden ser portadores de *Streptococcus pyogenes* y tener una infección vírica (detectable mediante PCR), por lo que el cultivo no siempre ayuda al tratamiento de forma directa La PCR puede ayudar a identificar las etiologías víricas
Endoscopia y biopsia	Cáncer de laringe y faringe, cambios en las cuerdas vocales Bajo anestesia general
Ecografía	Tumefacciones en el cuello
TC	Cáncer y metástasis Útil en la estadificación

booksmedicos.org

Jane Gibson
James Huntley

Sistema musculoesquelético

14

EXPLORACIÓN DEL SISTEMA MUSCULOESQUELÉTICO 316

Anatomía 317
- Estructura articular 317

Síntomas y definiciones 317
- Dolor 317
- Rigidez 320
- Tumefacción 320
- Eritema (enrojecimiento) y calor 320
- Debilidad 321
- Bloqueos y resortes 321
- Manifestaciones extraarticulares 321

Historia clínica 321
- Motivo de consulta 321
- Antecedentes 322
- Antecedentes farmacológicos 322
- Antecedentes familiares 322
- Antecedentes ambientales, laborales y sociales 322

Exploración física 324
- Principios generales 324
- Exploración general 324
- Articulaciones: la exploración MBPC 327
- Exploración detallada 329
- Columna vertebral 330

Extremidad superior 336
- Mano y muñeca 336
- Codo 340
- Hombro 341

Extremidad inferior 343
- Cadera 343
- Rodilla 346
- Tobillo y pie 349

Fracturas, luxaciones y traumatismos 351
- Hallazgos en conjunto 353

Pruebas complementarias 353

www.medilibros.com

© 2014. Elsevier España, S.L. Reservados todos los derechos
booksmedicos.org

EXPLORACIÓN DEL SISTEMA MUSCULOESQUELÉTICO

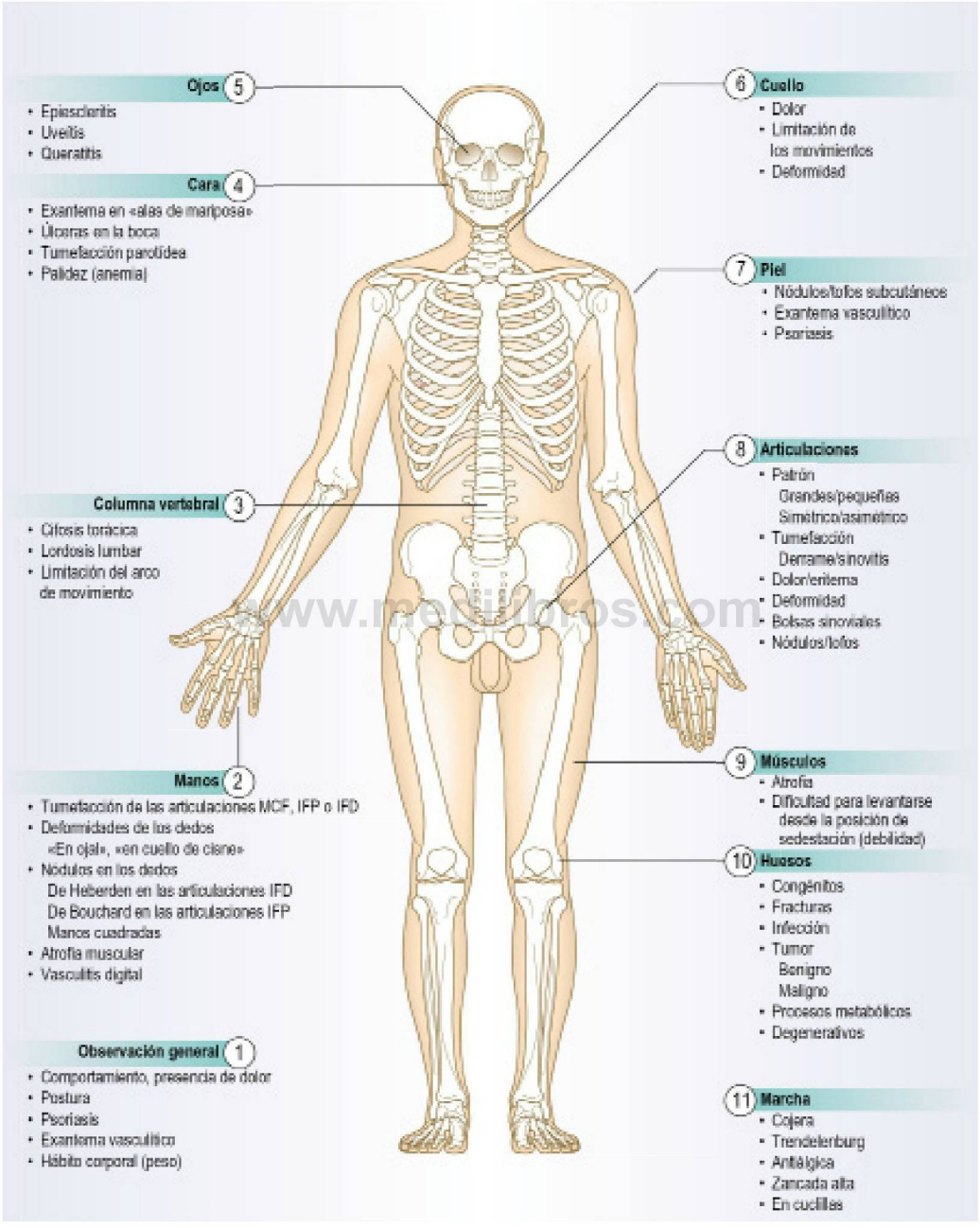

booksmedicos.org

ANATOMÍA

Estructura articular

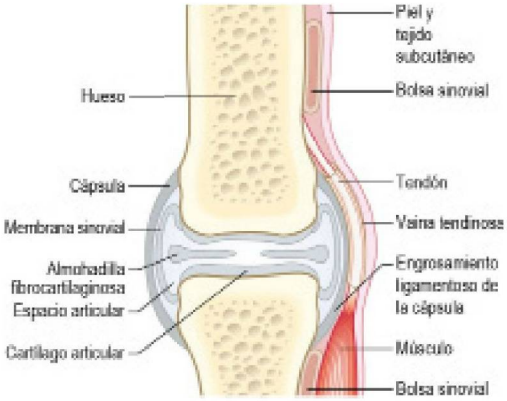

Fig. 14.1 Estructura de una articulación y de los tejidos circundantes.

SÍNTOMAS Y DEFINICIONES

Dolor

Localización

Determine si el dolor se origina en una articulación (artralgia) (cuadro 14.1), un músculo (mialgia) u otras partes blandas. El foco de origen puede estar bien localizado y sugerir el diagnóstico, por ejemplo la primera articulación metatarsofalángica (MTF) en la gota (fig. 14.2) o en varias articulaciones, lo que sugiere una artritis inflamatoria.

¿Cuántas articulaciones están afectadas? Si está afectada una articulación es una monoartritis; 2-4 articulaciones oligoartritis y más de 4 articulaciones poliartritis (cuadro 14.2). ¿Están afectadas las articulaciones pequeñas o grandes de los brazos o las piernas? Los diferentes patrones de afección articular ayudan a establecer el diagnóstico diferencial (fig. 14.3 y cuadro 14.3). Puede existir dolor en estructuras circundantes, como los ligamentos, los tendones, las vainas tendinosas, las bolsas sinoviales, el músculo y el hueso (fig. 14.1).

Puede resultar difícil determinar el origen del dolor referido (cuadro 14.4). Casi todos los pacientes adultos con artritis (inflamación y tumefacción articular) padecen artralgias (dolor articular), pero sólo una minoría de pacientes con artralgias tiene artritis.

14.1 Causas comunes de artralgia (dolor articular)

Generalizadas

- Infecciosas
  - Víricas (p. ej., rubéola, parvovirus B19, parotiditis, hepatitis B, chikungunya)
  - Bacterianas (p. ej., estafilococos, tuberculosis, *Borrelia*)
  - Micóticas
- Postinfecciosas
  - Fiebre reumática, artritis reactiva
- Inflamatorias
  - Artritis reumatoide, lupus eritematoso sistémico (LES), espondilitis anquilosante, esclerosis sistémica
- Degenerativas
  - Artrosis
- Tumorales
  - Primarios (p. ej., osteosarcoma, condrosarcoma)
  - Metastásicas (p. ej., pulmonares, mama, próstata)
  - Efectos tumorales sistémicos (p. ej., osteoartropatía pulmonar hipertrófica)
- Formación de cristales
  - Gota, seudogota
- Traumatismos (p. ej., accidentes de tráfico)
- Otros
  - Trastornos dolorosos crónicos (p. ej., fibromialgia)
  - Síndrome de hipermovilidad articular benigna

Comienzo

El dolor de origen traumático suele ser inmediato y se exacerba por el movimiento o si se produce hemartrosis (hemorragia en el interior de la articulación afectada). El dolor de una artritis inflamatoria puede desarrollarse a lo largo de 24 horas, o de modo más insidioso. La artritis por depósito de cristales (gota y seudogota) da lugar a un dolor agudo, en ocasiones extremo, que se desarrolla rápidamente, en ocasiones de un día para otro. La infección articular (sepsis) da lugar a un dolor que se desarrolla a lo largo de uno a dos días.

Carácter

El dolor óseo es penetrante, profundo o terebrante y, característicamente, empeora por la noche. Un dolor localizado sugiere tumor, osteomielitis (infección), necrosis avascular u osteoma osteoide (un tumor óseo benigno).

Los procesos óseos generalizados, como la osteomalacia, suelen causar un dolor difuso.

El dolor muscular (cuadro 14.5) suele describirse como «rigidez» y se trata de un dolor mal localizado, profundo e intensificado al utilizar dicho músculo. Se asocia a debilidad muscular en algunos procesos, como por ejemplo la polimiositis, pero no en la polimialgia reumática. Los desgarros musculares parciales son dolorosos; puede que una rotura completa duela menos.

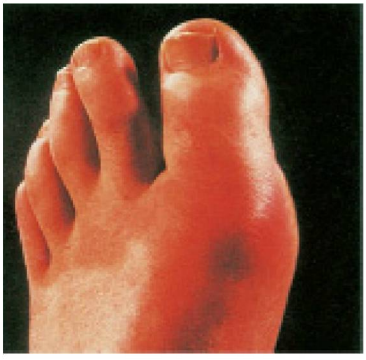

Fig. 14.2 Gota aguda de la primera articulación metatarsofalángica. La gota da lugar a tumefacción, eritema y dolor y sensibilidad extremas (podagra).

© Elsevier. Fotocopiar sin autorización es un delito.

www.medilibros.com

booksmedicos.org

14.2 Diagnóstico diferencial de las monoartritis, las oligoartritis y las poliartritis

	Tipo	Ejemplos
Monoartritis (afección de una sola articulación)	Infecciosa	*Staphylococcus aureus, Staphylococcus epidermidis, Salmonella,* tuberculosis, *Neisseria gonorrhoeae, Escherichia coli, Haemophilus*
	Traumática	Hemartrosis
	Diátesis hemorrágica	Exacerbación aguda de un estado subyacente
	Postraumática	
	Degenerativa	Artrosis, articulación de Charcot
	Metabólica	Artropatías por depósito de cristales: gota, seudogota
	Poliartritis inflamatoria que se presenta como monoartritis	Artritis reumatoide
Oligoartritis (afección de 2-4 articulaciones)	Infecciosa	Endocarditis bacteriana, *Neisseria gonorrhoeae, Mycobacterium tuberculosis*
	Degenerativa	Artrosis
	Oligoartritis inflamatoria	Sarcoidosis, artritis reactiva, artropatía psoriásica, espondilitis anquilosante
	Poliartritis inflamatoria manifestándose como oligoartritis	Artritis reumatoide
Poliartritis (afección ≥5 articulaciones)	Infecciosa	Bacteriana: enfermedad de Lyme, endocarditis bacteriana subaguda Víricas: rubéola, parotiditis, fiebre glandular, varicela, hepatitis B y C, virus de la inmunodeficiencia humana (VIH)
	Postinfecciosa	Fiebre reumática
	Degenerativa	Artrosis: nodal con nódulos de Heberden y Bouchard
	Metabólicas	Hemocromatosis, gota
	Inflamatoria	Artritis reumatoide, LES, artritis psoriásica
	Otras	Osteoartropatía pulmonar hipertrófica

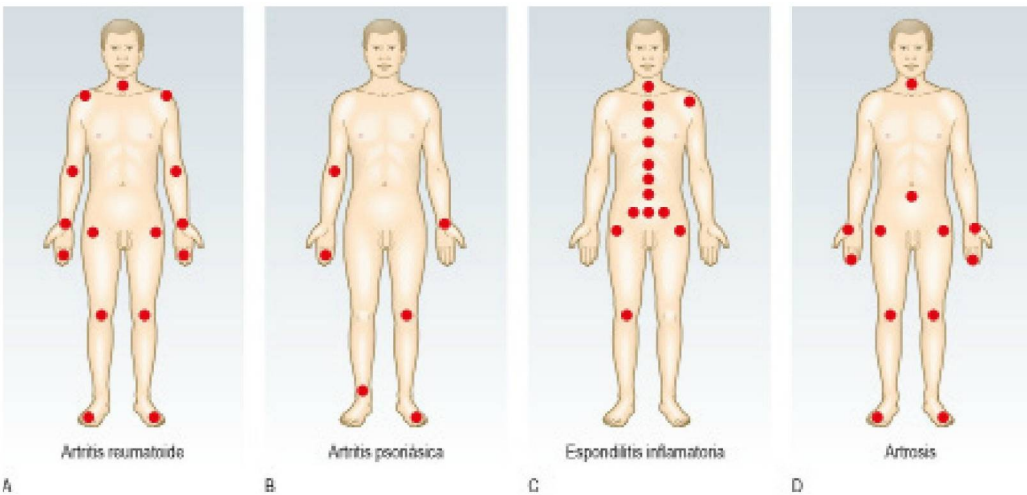

Fig. 14.3 Patrones contrapuestos de afección en la poliartritis. (A) Artritis reumatoide (simétrica, articulaciones grandes y pequeñas, extremidades superiores e inferiores). **(B)** Artritis psoriásica seronegativa (asimétrica, articulaciones grandes > pequeñas, inflamación periarticular asociada, dactilitis, inflamación de todo un dedo del pie o de la mano). **(C)** Espondilitis inflamatoria seronegativa (afectación axial, articulaciones grandes > pequeñas, asimétrica). **(D)** Artrosis (simétrica, articulaciones grandes y pequeñas).

booksmedicos.org

14.3 Criterios para la clasificación de la artritis reumatoide del American College of Rheumatology/ European League Against Rheumatism

Distribución articular (0-5)	Puntuación
1 articulación grande	0
2-10 articulaciones grandes	1
1-3 articulaciones pequeñas (articulaciones grandes no tenidas en cuenta)	2
4-10 articulaciones pequeñas (articulaciones grandes no tenidas en cuenta)	3
>10 articulaciones (al menos una articulación pequeña)	5
Serología (0-3)	
FR y PCAC negativos	0
FR con positividad baja o PCAC con positividad baja	2
FR con positividad alta o PCAC con positividad alta	3
Reactantes de fase aguda	
PCR y VSG normales	0
PCR anormal o VSG anormal	1

Una puntuación ≥6 clasifica al paciente en el grupo de artritis reumatoide definitiva.
Esta situación debe diferenciarse del diagnóstico definitivo, ya que un paciente puede presentar clínicamente una artritis reumatoide, pero no cumplir todos los criterios.
FR, factor reumatoide; PCAC, anticuerpos péptidos citrulinados anticíclicos; PCR, proteína C reactiva; VSG, velocidad de sedimentación globular.

14.4 Patrones habituales del dolor osteomuscular referido y radicular

Localización de la patología	Punto donde se percibe
Columna cervical	
C1/C2	Occipucio
C3, 4	Región interescapular
C5	Extremo del hombro, cara superior externa del brazo
C6, 7	Región interescapular o en zona radial de los dedos de la mano y el pulgar
C8	Cara cubital del antebrazo, dedo anular y meñique
Columna torácica	Tórax
Columna lumbar	Nalgas, rodillas, piernas
Hombro	Cara externa de la región superior del brazo
Codo	Antebrazo
Cadera	Cara anterior del muslo, rodilla
Rodilla	Muslo, cadera

El dolor de la fractura es agudo y punzante, se intensifica al intentar mover o usar la zona fracturada y se alivia con el reposo y la inmovilización.

El dolor «fulgurante» suele deberse al atrapamiento mecánico de un nervio periférico o de una raíz nerviosa: por ejemplo, dolor en las nalgas con «descargas» por la cara dorsal de la extremidad inferior por una hernia discal intervertebral lumbar.

El dolor articular crónico en los pacientes de más de 40 años con progresión a lo largo de los años suele deberse a artrosis.

14.5 Causas de dolor muscular (mialgia)

Infecciosas
- Víricas: Coxsackie, citomegalovirus, echovirus, dengue
- Bacterianas: *Streptococcus pneumoniae, Mycoplasma*
- Parasitarias: esquistosomiasis, toxoplasmosis

Traumáticas
- Desgarros, hematomas, rabdomiólisis

Inflamatorias
- Polimialgia reumática, miositis, dermatomiositis

Farmacológicas
- Por ejemplo abstinencia del alcohol, estatinas, triptanes

Metabólicas
- Hipotiroidismo, hipertiroidismo, enfermedad de Addison, deficiencia de vitamina D

Neuropáticas

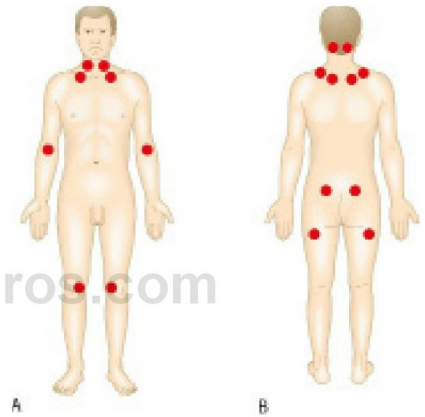

Fig. 14.4 Puntos dolorosos habituales en un síndrome doloroso crónico (fibromialgia).

La afección neurológica en la diabetes mellitus, la lepra, la siringomielia y la sífilis (tabes dorsal) puede dar lugar a pérdida de la sensibilidad articular, por lo que el dolor es menor que el esperable por la exploración. En estas enfermedades, incluso las articulaciones manifiestamente anormales pueden estar libres de dolor (articulación de Charcot).

El síndrome de dolor crónico (fibromialgia) causa dolor generalizado que no remite, con poca variación diurna y que se controla mal con los fármacos analgésicos/antiinflamatorios convencionales. El síndrome de dolor crónico se define como un dolor de una duración superior a 3 meses y que se debe a la sensibilización de las vías del dolor. Suele asociarse a trastornos del sueño, estrés psicológico y depresión. La exploración es normal, salvo por la presencia de puntos dolorosos a la palpación típicos (fig. 14.4).

El dolor desproporcionadamente mayor del esperado se observa de modo agudo en el síndrome compartimental (aumento de la presión en un compartimento aponeurótico que afecta la perfusión y la viabilidad de las estructuras del interior del compartimento) y de modo crónico en el síndrome de dolor regional complejo. Este último cuadro se desarrolla después de una lesión o una enfermedad, o bien de un modo espontáneo, y se caracteriza por un dolor «urente» intenso, dolor durante la palpación local,

© Elsevier. Fotocopiar sin autorización es un delito.

www.medilibros.com

booksmedicos.org

edema, sudoración y coloración anormales, cambios de temperatura y osteoporosis localizada.

Irradiación

El dolor debido a la compresión de un nervio irradia por la distribución de dicho nervio, por ejemplo el dolor en la región inferior de la pierna debido a la hernia de un disco intervertebral o el dolor de la mano en el síndrome del túnel del carpo. El dolor cervical irradia al hombro o a la región superior de la cabeza. El dolor de la cadera suele percibirse en la ingle, pero puede irradiar al muslo o a la rodilla.

Factores aliviantes/síntomas asociados

El dolor originado por un problema mecánico empeora con el movimiento y mejora con el reposo. El dolor debido a la inflamación es peor a primera hora de la mañana y mejora con el movimiento. El dolor asociado a una articulación séptica se encuentra presente tanto en reposo como durante el movimiento.

Cronología (frecuencia, duración y periodicidad de los síntomas)

El antecedente de un cuadro de dolor de varios años de evolución con una exploración normal sugiere un síndrome de dolor crónico. Una historia de dolor de varias semanas, rigidez matutina y pérdida funcional probablemente se deba a una artritis inflamatoria. El dolor «oscilante» que comienza en una articulación y se desplaza hacia otras en el transcurso de unos días es una manifestación de la fiebre reumática y de la artritis gonocócica. Si el dolor es intermitente y desaparece entre episodios es probable que se deba a un reumatismo palindrómico.

Factores agravantes

El dolor debido a articulaciones dañadas por patologías intraarticulares o a degeneración artrósica empeora con el ejercicio.

Gravedad

El dolor articular más grave, además de en los traumatismos, se produce en la artritis séptica o por depósito de cristales.

Rigidez

Establezca lo que significa rigidez para el paciente. Se trata de:

- ¿Una limitación del arco de movimiento?
- ¿Dificultad para moverse, pero con un arco de movimiento normal?
- ¿Un movimiento doloroso?
- ¿Una rigidez localizada en una articulación concreta o más generalizada?

La rigidez puede asociarse a las partes blandas más que a la articulación propiamente dicha. En la polimialgia reumática la rigidez suele afectar a la zona de los hombros y la pelvis. Existen diferencias características entre las presentaciones inflamatorias y no inflamatorias de la rigidez articular.

Las artritis inflamatorias se manifiestan en forma de rigidez matutina que tarda al menos 30 minutos en desaparecer con la actividad.

La artritis mecánica no inflamatoria presenta rigidez después del reposo que dura sólo unos pocos minutos con el movimiento.

Fig. 14.5 Tumefacción articular. (A) Bursitis del olécranon. **(B)** Hemartrosis de la rodilla derecha.

Tumefacción

Establezca el foco, la magnitud y la duración de cualquier tumefacción. La artritis inflamatoria de cualquier etiología da lugar a tumefacción. Cuando se lesionan estructuras vasculares, como por ejemplo huesos y ligamentos, se desarrolla una tumefacción a tensión rápida en cuestión de minutos causada por el sangrado hacia el interior de la articulación o en las partes blandas (fig. 14.5). Este proceso es incluso más rápido e intenso si el paciente sigue un tratamiento anticoagulante o si padece un trastorno hemorrágico subyacente, por ejemplo hemofilia. Si se desgarran estructuras avasculares, como por ejemplo los meniscos, o si se erosiona el cartílago articular pueden pasar horas o días hasta producirse un derrame importante.

Eritema (enrojecimiento) y calor

El eritema es frecuente en los procesos infecciosos, traumáticos y causados por el depósito de cristales, y puede ser leve en la artritis inflamatoria. Toda articulación con un componente inflamatorio o infeccioso se encontrará caliente.

El eritema asociado con tumefacción de la articulación interfalángica distal (IFD) ayuda a distinguir la artritis psoriásica de la articulación IFD de los nódulos de Heberden de la artrosis.

booksmedicos.org

Debilidad

La debilidad sugiere un trastorno articular, neurológico o muscular. El problema puede ser focal o generalizado.

La debilidad secundaria a trastornos articulares se debe al dolor que inhibe el funcionamiento o a la lesión de la articulación o de sus estructuras de soporte. En el capítulo 11 se exponen las enfermedades neurológicas causantes de debilidad. Considere siempre el atrapamiento de nervios como etiología, por ejemplo el síndrome del túnel carpiano en la muñeca y la debilidad de la pierna debida a la compresión de las raíces medulares causada por una hernia de disco intervertebral o a estenosis medular. Los trastornos musculares pueden producir debilidad extensa asociada con dolor y cansancio, por ejemplo en la polimiositis y con un exantema en la dermatomiositis. La debilidad muscular proximal puede producirse en trastornos endocrinos, por ejemplo hipotiroidismo.

Bloqueos y resortes

Un «bloqueo» es un arco de movimiento incompleto en una articulación debido a un bloqueo anatómico. Puede asociarse a dolor. Los pacientes utilizan el término «bloqueo» para describir diferentes problemas, de manera que es preciso establecer a qué se refieren. Un bloqueo verdadero es una limitación del arco de movilidad habitual causado por una obstrucción mecánica, por ejemplo cuerpos libres o desgarros meniscales en el interior de la articulación. Esto impide que la articulación alcance los extremos de su arco de movilidad normal. Habitualmente el paciente es capaz de «desbloquear» la articulación mediante diversas maniobras.

Los seudobloqueos son pérdidas del arco de movimiento secundarias a dolor.

En ocasiones, cuando se extiende un dedo de la mano desde una postura flexionada, la extensión se bloquea, pero este bloqueo «cede» de repente. Es lo que se denomina resorte. En los adultos suele afectar a los dedos anular o medio de la mano. Se debe a un engrosamiento tendinoso nodular o a un engrosamiento fibroso de la vaina del flexor debido a traumatismos crónicos de bajo grado, por ejemplo en el ámbito laboral o asociado con artritis inflamatoria. Puede ser congénito y habitualmente afecta al pulgar.

Manifestaciones extraarticulares

Los pacientes pueden presentar síntomas de enfermedad extraarticular que puede que no relacionen con problemas osteomusculares (cuadro 14.7 y fig. 14.14). El patrón del proceso articular (simétrico, asimétrico, saltón) y la extensión (mono, oligo o poliartritis) pueden sugerir el diagnóstico y dirigir la historia clínica.

Pregunte acerca de la existencia de exantemas (psoriasis, vasculitis, eritema nudoso) y si éstos son fotosensibles (lupus eritematoso sistémico [LES]).

La pérdida de peso, la febrícula y el malestar se asocian a la artritis reumatoide o a LES. Los picos de fiebre alta al atardecer con brotes de exantema aparecen en la enfermedad de Still de comienzo en la edad adulta. La cefalea, el dolor de la mandíbula al masticar (claudicación) y la sensibilidad dolorosa en el cuero cabelludo son manifestaciones de la arteritis temporal. Las conectivopatías pueden presentarse con fenómeno de Raynaud, síntomas de sequedad (bucal y ocular), exantema, úlceras bucales, disfagia y problemas gastrointestinales. La disnea puede deberse a una enfermedad pulmonar asociada con la artritis reumatoide o una conectivopatía. El dolor abdominal, la diarrea, las heces sanguinolentas y las úlceras bucales pueden indicar una artritis asociada con la enfermedad intestinal inflamatoria.

14.6 Nomenclatura en las artritis inflamatorias

Seropositiva: indica la presencia de factor reumatoide (FR) IgM o de anticuerpos péptidos citrulinados anticíclicos (PCAC) en un volumen significativo en el suero de pacientes con una poliartritis. Los PCAC son más específicos de la artritis reumatoide (AR), se asocian especialmente con el tabaquismo y pueden encontrarse presentes hasta 10 años antes del comienzo de las manifestaciones clínicas de la AR.

Seronegativa: indica la ausencia de FR en el suero de pacientes con artritis inflamatoria. Si la enfermedad se parece morfológicamente a la AR, es una AR seronegativa. Otras artritis inflamatorias, como la artritis psoriásica, la artritis reactiva y la espondilitis anquilosante, son también seronegativas y constituyen las artritis seronegativas. Es más probable que se asocien al HLA B27, que compartan signos extraarticulares y que muestren un patrón asimétrico de afección articular.

HISTORIA CLÍNICA

Motivo de consulta

Registre la naturaleza y la duración del dolor siguiendo el esquema del cuadro 2.10, así como la rigidez, la tumefacción, la debilidad y el bloqueo. La inestabilidad, la deformidad, los trastornos sensoriales y la pérdida funcional pueden ser también algunos de los motivos principales de consulta.

Obtenga una historia clínica concisa del mecanismo de cualquier lesión y de los episodios subsiguientes, por ejemplo desarrollo de tumefacción.

Establezca el patrón de las articulaciones afectadas (fig. 14.3). Una afección con predominio en las articulaciones pequeñas de las manos, los pies o las muñecas sugiere artritis inflamatoria, por ejemplo artritis reumatoide o LES. La tumefacción de las articulaciones medianas o grandes es más

14.7 Signos extraarticulares

Patología	Signos extraarticulares
Artritis séptica	Fiebre, malestar, origen de la sepsis, por ejemplo piel, garganta, intestino
Gota	Tofos, signos de insuficiencia renal o hepatopatía alcohólica
Artritis reactiva	Uretritis, úlceras en la boca y/o los genitales, conjuntivitis, iritis, entesopatía, por ejemplo tendinopatía del tendón de Aquiles/fascitis plantar, exantema (queratodermia blenorrágica)
Espondilitis anquilosante	Entesopatía, iritis, insuficiencia aórtica, fibrosis pulmonar
Artritis psoriásica	Psoriasis, hoyuelos ungueales, onicólisis
Artritis reumatoide	Nódulos reumatoides subcutáneos, epiescleritis, ojos secos, fibrosis pulmonar, pleuresía, vasculitis de vasos pequeños, esplenomegalia, fenómeno de Raynaud
Síndrome de Sjögren	«Ojos secos» (queratoconjuntivitis seca), xerostomía (producción salival reducida o ausente), aumento de tamaño de la glándula salival y fenómeno de Raynaud
Lupus eritematoso sistémico	Exantema fotosensible, especialmente en la cara, úlceras mucocutáneas, alopecia, fiebre, serositis, fenómeno de Raynaud, linfopenia
Artritis idiopática juvenil	Exantema, fiebre, hepatomegalia, esplenomegalia

© Elsevier. Fotocopiar sin autorización es un delito.

booksmedicos.org

14.8 Fármacos asociados a reacciones osteomusculares adversas

Fármaco	Efectos adversos posibles a nivel osteomuscular
Corticoides	Osteoporosis, miopatía, necrosis ósea, infecciones
Estatinas	Mialgia, miositis, miopatía
Inhibidores de la enzima convertidora de la angiotensina (IECA)	Mialgia, artralgia, anticuerpos antinucleares positivos
Antiepilépticos	Osteomalacia, artralgia
Inmunosupresores	Infecciones
Quinolonas	Tendinopatía, rotura tendinosa

14.9 Patologías asociadas al antígeno leucocitario humano HLA B27

- Espondilitis anquilosante
- Artritis reactiva
- Artritis psoriásica (algunos tipos)
- Artritis enteropáticas: asociadas a colitis ulcerosa y enfermedad de Crohn

probable que sea degenerativa o una artritis seronegativa, por ejemplo artrosis, artritis psoriásica o espondilitis anquilosante (cuadro 14.6). La artrosis nodal suele aparecer en las articulaciones IFD y en la articulación carpometacarpiana del pulgar. Pregunte acerca de la existencia de síntomas extraarticulares (cuadro 14.7).

Antecedentes

Anote episodios pasados de problemas musculoesqueléticos. Identifique los factores mórbidos asociados, como por ejemplo diabetes mellitus, tratamiento con corticoides, osteoporosis, fracturas, cardiopatía isquémica, ictus u obesidad.

Antecedentes farmacológicos

Numerosos fármacos tienen efectos secundarios que pueden agravar o precipitar el desarrollo de procesos osteomusculares (cuadro 14.8).

Antecedentes familiares

La artritis inflamatoria es más frecuente cuando existe un familiar de primer grado afectado. La artrosis, la osteoporosis y la gota se heredan de forma poligénica. La espondiloartritis seronegativa es más frecuente en los pacientes con HLA B27 (cuadro 14.9). En la neuropatía sensitiva motora hereditaria (enfermedad de Charcot-Marie-Tooth), la osteogénesis imperfecta, el síndrome de Ehlers-Danlos, el síndrome de Marfan y las distrofias musculares hay un defecto génico simple (herencia monogénica) (cuadro 14.10 y fig. 14.6).

Antecedentes ambientales, laborales y sociales

Investigue la profesión actual y las anteriores. ¿Trabaja el paciente a tiempo completo o a tiempo parcial, está de baja laboral o está recibiendo ayudas? ¿Ha tenido que solicitar bajas laborales por su afección? En caso afirmativo, ¿está en riesgo su puesto laboral? Las lesiones o afecciones asociadas al trabajo pueden ser causa de litigio, por ejemplo

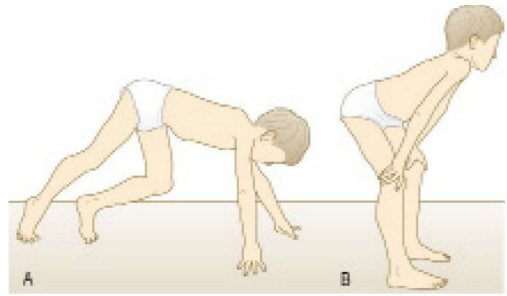

Fig. 14.6 Signo de Gowers. (A) La distrofia muscular de Duchenne da lugar a una dificultad enorme para levantarse desde una posición de decúbito prono. Después de girar sobre su propio eje el individuo afectado intenta juntar las manos y los pies. **(B)** A continuación, para levantarse utiliza las manos sobre las piernas, alcanzando una posición erguida balanceando los brazos y el tronco de un lado a otro y hacia arriba.

14.10 Distrofias musculares

	Herencia	Producto génico
Duchenne	Ligada al cromosoma X	Distrofina
Becker	Ligada al cromosoma X	Distrofina
Distrofia miotónica	Autosómica dominante	Miotonina
Fascioescapulohumeral	Autosómica dominante	
Cinturas	Autosómica recesiva	

14.11 Articulaciones necesarias para llevar a cabo actividades de la vida diaria

Actividad	Articulación(es)	Función necesaria
Pellizco	Pulgar, dedo índice	Oposición y flexión del pulgar (nota: también se necesita sensibilidad para que la función sea óptima)
Agarre de llaves	Pulgar, dedo índice	Aducción y oposición del pulgar
Sujetar roscas, mangos, tapas de botes	Mano, muñeca	Prensión
Comer, cepillarse los dientes y lavarse la cara	Mano, codo	Prensión, flexión del codo
Vestirse, lavarse, cuidado del cabello	Mano, codo, hombro	Pellizco, prensión, flexión del codo, abducción/rotación del hombro
Uso del inodoro, limpieza del periné	Mano, muñeca, codo, hombro	Prensión, flexión de la muñeca y el codo, supinación del antebrazo, rotación interna del hombro

los trastornos por una sobrecarga repetitiva, el síndrome de vibración de la mano y las fracturas por fatiga. Los reclutas del ejército, los deportistas y los bailarines están expuestos a un riesgo particular de fracturas por fatiga.

Identifique las dificultades funcionales, como la capacidad para sujetar o usar objetos como lápices, herramientas y cubiertos de mesa. ¿Cómo influye la enfermedad en el paciente para llevar a cabo las actividades de la vida diaria (cuadro 14.11),

www.medilibros.com
booksmedicos.org

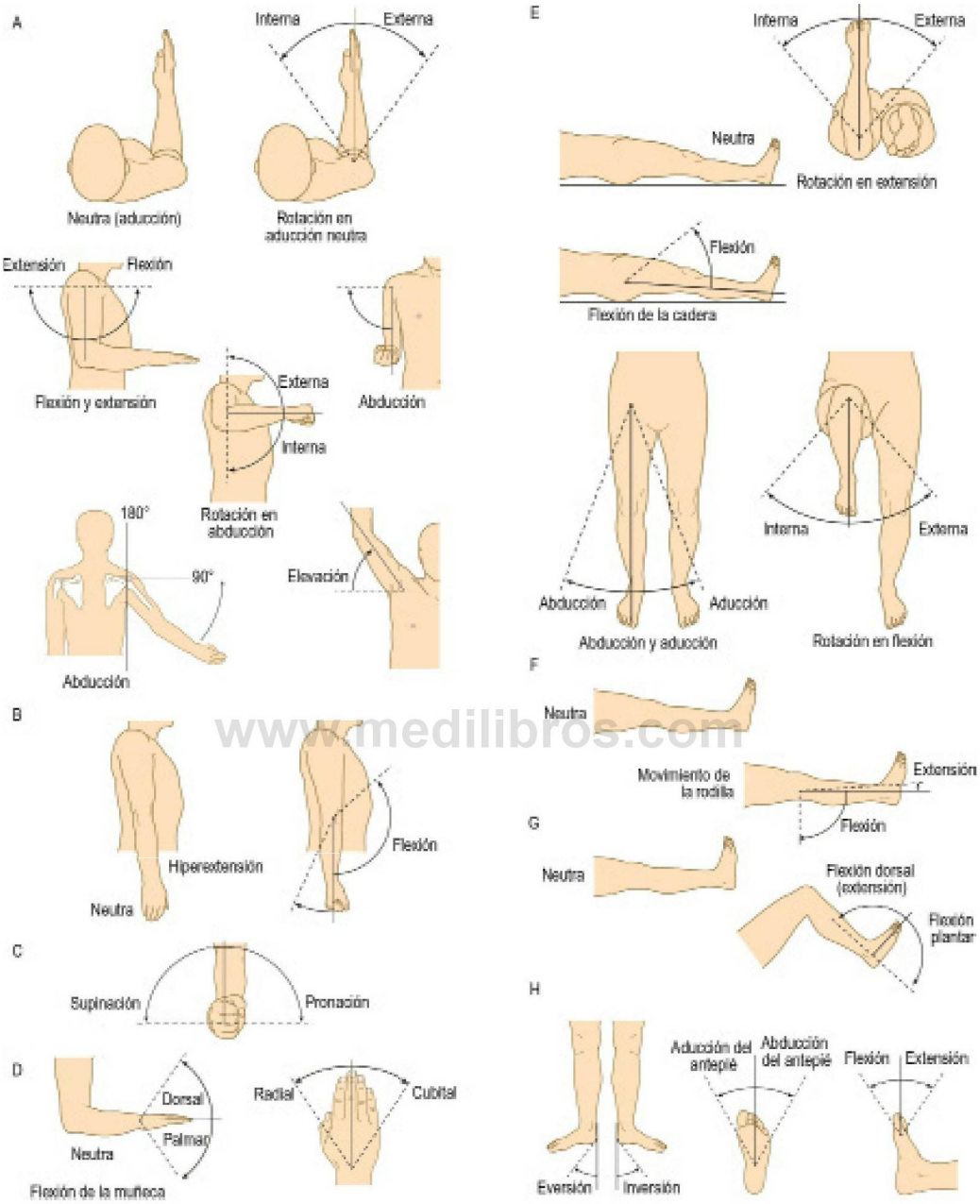

www.medilibros.com

Fig. 14.7 Posiciones y movimientos articulares de las extremidades superiores e inferiores.

como por ejemplo lavarse, vestirse y arreglarse? ¿Puede utilizar escaleras o necesita ayuda para caminar? Averigüe el grado de independencia funcional, y en especial para cocinar, para realizar las labores domésticas y para hacer la compra.

Algunas enfermedades se detectan en grupos étnicos concretos: por ejemplo, la anemia drepanocítica puede manifestarse con osteodinia y artralgias en los pacientes negros. La osteomalacia es más frecuente en los pacientes asiáticos. La tuberculosis ósea y articular es más frecuente en los pacientes negros y asiáticos.

Obtenga una historia clínica de los antecedentes sexuales (cuadro 2.19), ya que las enfermedades de transmisión sexual pueden ser relevantes, por ejemplo artritis reactiva, artritis gonocócica, infección por el virus de la inmunodeficiencia humana (VIH) y hepatitis B (cuadro 14.12).

© Elsevier. Fotocopiar sin autorización es un delito.

booksmedicos.org

14.12 Factores sociales y procesos osteomusculares

Alcohol
• Traumatismos, gota, miopatía, rabdomiólisis, neuropatía
Tabaquismo
• Cáncer de pulmón con metástasis óseas, osteoartropatía pulmonar hipertrófica, artritis reumatoide
Drogas ilegales
• Traumatismos, hepatitis B, VIH
Dieta
• Carencias vitamínicas, por ejemplo raquitismo/osteomalacia (vitamina D), escorbuto (vitamina C) • Anorexia nerviosa, por ejemplo osteoporosis • Obesidad, por ejemplo artrosis, diabetes mellitus y articulación de Charcot

EXPLORACIÓN FÍSICA

Resulta difícil describir en ilustraciones y en el texto las pruebas dinámicas, de modo que habrá que pedirle a un médico con experiencia que compruebe nuestra técnica. Practique la exploración en el mayor número de articulaciones posible para familiarizarse con el aspecto y con el arco de movilidad normales.

Principios generales

Pregunte-observe-palpe-mueva.

Tras obtener la historia clínica siga un proceso de observación, palpación y movimiento.

Examine el aspecto general en búsqueda de palidez, exantemas, esclerosis cutánea y cambios pilosos. Observe la piel, los tejidos subcutáneos y los contornos óseos de cada región. Antes de proceder a la palpación pregunte al paciente en qué zonas le duele espontáneamente o a la palpación. Palpe las áreas calientes, la tumefacción, la estabilidad y la deformidad. Valore si la deformidad puede reducirse o es fija. Valore el movimiento activo antes que el pasivo. No provoque al paciente un dolor adicional.

- Compare ambas extremidades entre sí.
- Descubra siempre la articulación por encima y por debajo de la que esté explorando.
- Si sospecha una enfermedad sistémica explore todas las articulaciones y realice una exploración completa de todos los sistemas.

Utilice la terminología convencional para describir las posiciones y los movimientos de las articulaciones de las extremidades.

- Los movimientos se describen siempre desde la posición neutra (fig. 14.7). Los términos de uso más habitual son:
  - Flexión: inflexión en una articulación desde la posición neutra.
  - Extensión: enderezamiento de una articulación de vuelta a su posición neutra.
  - Hiperextensión: movimiento más allá de la posición neutra normal debido a un ligamento desgarrado o a una laxitud ligamentosa subyacentes, por ejemplo síndrome de Ehlers-Danlos.
  - Aducción: movimiento hacia la línea media del cuerpo (la aducción de un dedo de la mano consiste en el movimiento hacia el eje de la extremidad).
  - Abducción: movimiento alejándose de la línea media.

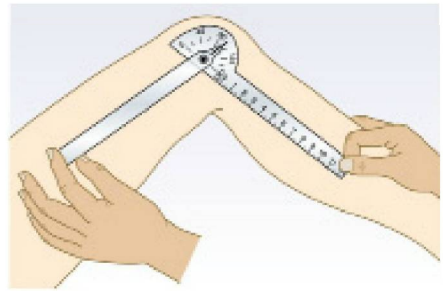

Fig. 14.8 Goniómetro.

- Describa la posición de una extremidad debida a una deformidad en una articulación o en un hueso:
  - Valgo: la porción distal se desvía alejándose de la línea media.
  - Varo: la porción distal se desvía acercándose a la línea media.

Material

Necesitará una cinta métrica, un martillo de reflejos, un goniómetro (transportador para medir el arco de movimiento de una articulación) (fig. 14.8), un estetoscopio y bloques para valorar la discrepancia en la longitud de las piernas.

Exploración general

Piel, uñas y partes blandas

Hallazgos anormales

La piel y las estructuras relacionadas son las localizaciones más frecuentes de las lesiones asociadas. El aspecto de las lesiones cutáneas y ungueales de la psoriasis puede no ser obvio, por ejemplo en el ombligo, surco interglúteo o cuero cabelludo (figs. 4.4 y 4.15). El exantema del LES se ve inducido por la exposición a la luz ultravioleta.

En numerosos trastornos inflamatorios sistémicos, como la artritis reumatoide, el LES (fig. 4.15F) y la poliarteritis nudosa pueden aparecer manchas vasculíticas de color rojo oscuro y pequeño tamaño secundarias a infartos cutáneos pequeños que son indicativas de una enfermedad activa. Las localizaciones habituales de estas lesiones son los pliegues ungueales, los extremos de los dedos de manos y pies y otras zonas de presión.

El fenómeno de Raynaud consiste en una isquemia episódica de los dedos de las manos precipitada por estímulos como frío, dolor y estrés. El cambio de coloración presenta una progresión característica. El blanqueamiento (blanco) conduce a cianosis (azul) y se sigue de hiperemia reactiva (rojo) asociada a disestesia (trastornos de sensibilidad) y dolor. El fenómeno de Raynaud es frecuente en individuos sanos, pero se manifiesta a menudo en la esclerosis sistémica y en el LES.

En la esclerosis sistémica la piel tensa y engrosada da lugar a un aspecto característico de la cara (fig. 3.11C). En las manos pueden aparecer contracturas por flexión, depósitos de calcio en los pulpejos de los dedos (fig. 14.9) e isquemia hística con las úlceras consiguientes. Las telangiectasias de la esclerosis sistémica son de color púrpura, se blanquean con la presión y son más habituales en las manos y en la cara.

La artritis reactiva tiene características extraarticulares (fig. 14.10A) y se asocia a cambios cutáneos y ungueales similares a los de la psoriasis, junto con conjuntivitis,

www.medilibros.com
booksmedicos.org

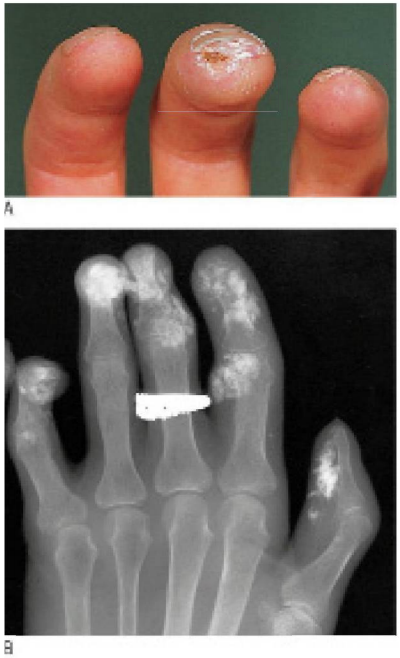

Fig. 14.9 **Esclerosis sistémica en la mano. (A)** Depósitos de calcio con ulceración a través de la piel. **(B)** Radiografía en la que se aprecian depósitos de calcio.

balanitis circinada (úlceras superficiales indoloras en el prepucio y el glande; fig. 14.10B), uretritis y úlceras orales superficiales (fig. 14.10C).

Nódulos Los nódulos subcutáneos de la artritis reumatoide aparecen con mayor frecuencia sobre la superficie extensora del antebrazo (fig. 14.11). Son firmes y no duelen al palparlos y también pueden apreciarse en focos de presión o fricción, por ejemplo el sacro o el tendón de Aquiles. En las manos pueden aparecer múltiples nódulos pequeños que se asocian especialmente con el tratamiento con metotrexato. Los nódulos reumatoides guardan una estrecha relación con un factor reumatoide positivo y pueden aparecer en otras localizaciones, como los pulmones.

Los nódulos óseos de la artrosis afectan a las manos y suelen ser más pequeños y más duros que los nódulos

Fig. 14.11 **Nódulos reumatoides y bursitis del olécranon.**

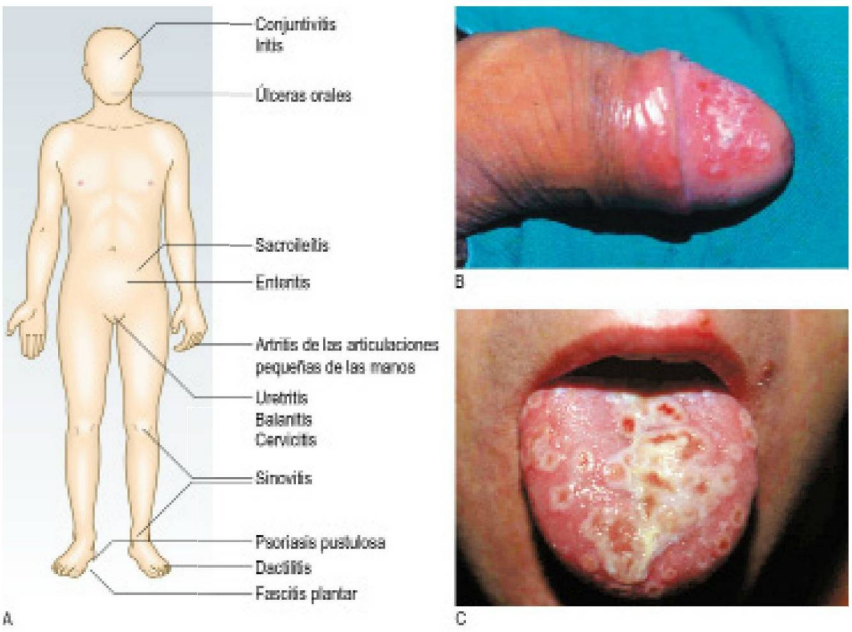

Fig. 14.10 **Artritis reactiva. (A)** Manifestaciones clínicas. **(B)** Lesiones en el glande. **(C)** Úlcera de la lengua.

© Elsevier. Fotocopiar sin autorización es un delito.

booksmedicos.org

reumatoides. Aparecen sobre la cara dorsal de las articulaciones interfalángicas (IF). En las articulaciones IFD se denominan nódulos de Heberden, mientras que en las articulaciones interfalángicas proximales (IFP) reciben el nombre de nódulos de Bouchard (fig. 14.12).

Los tofos gotosos son colecciones cristalinas subcutáneas firmes, blancas e irregulares (monohidrato de urato monosódico). Algunas localizaciones frecuentes son la bolsa sinovial olecraniana, el hélix de la oreja y las caras extensoras de los dedos de la mano, las manos y los dedos del pie (fig. 14.13). La piel que los recubre puede ulcerarse, liberando los cristales, e infectarse secundariamente.

Otras manifestaciones extraarticulares (fig. 14.14).

Ojos Los ojos resultan afectados en numerosos procesos musculoesqueléticos.

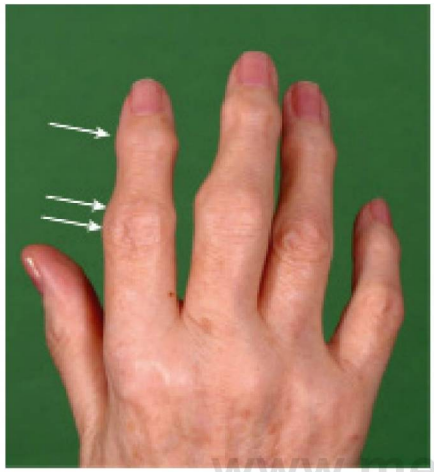

Fig. 14.12 Artrosis de la mano. Nódulos de Heberden (flecha única) y de Bouchard (flecha doble).

Fig. 14.13 Tofo gotoso.

www.medilibros.com

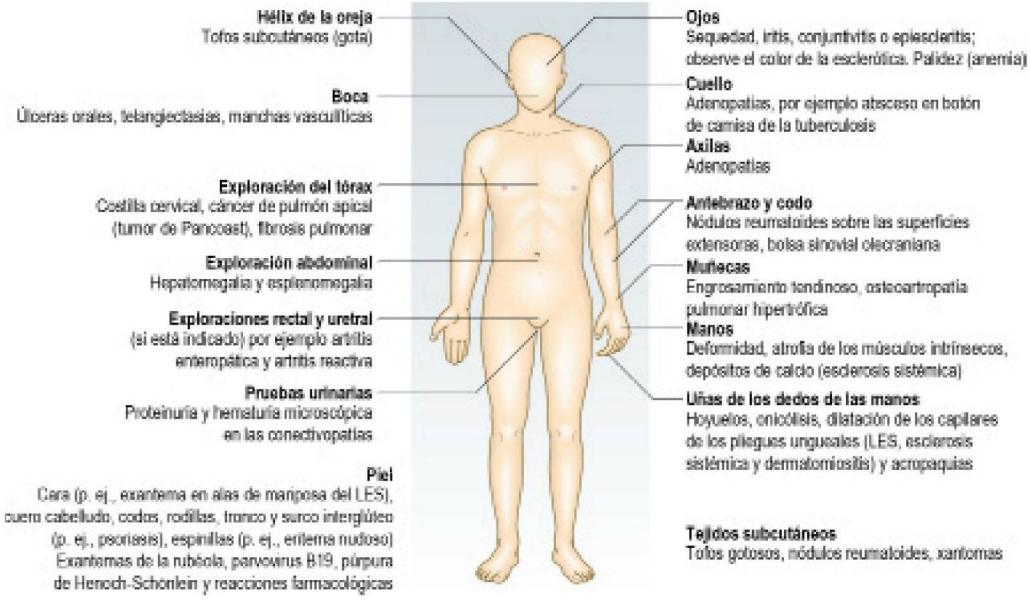

Fig. 14.14 Manifestaciones extraarticulares de las afecciones osteomusculares.

booksmedicos.org

Fig. 14.15 Escleritis y escleromalacia.

Secuencia de la exploración

Realice la prueba lagrimal de Schirmer para diagnosticar una queratoconjuntivitis seca.

- Introduzca el extremo de una tira pequeña de papel absorbente de unos 40 mm de largo tras el párpado inferior mientras el paciente mira hacia arriba. A unos 5 mm de uno de los extremos de la tira existe una mueca, que constituye el punto en el que la tira se dobla para introducirla bajo el párpado.
- Pídale al paciente que cierre los ojos.
- Espere exactamente 5 minutos y retire a continuación la tira.
- Mida la distancia humedecida por las lágrimas en la tira con una regla milimétrica; >15 mm es normal, de 5-15 mm es ambiguo y <5 mm es anormal.

Hallazgos anormales

La conjuntivitis es una característica de la artritis reactiva. La disminución de la producción de lágrimas con «sequedad de los ojos» (queratoconjuntivitis seca) contribuye a la conjuntivitis y a la blefaritis (inflamación de los párpados). Estas manifestaciones aparecen en el síndrome de Sjögren y como cambios secundarios en la artritis reumatoide y en otras conectivopatías. La escleritis y la epiescleritis (fig. 14.15) pueden verse en la artritis reumatoide y en la artritis psoriásica. La uveítis anterior (iritis) se detecta en aproximadamente el 25% de los pacientes con espondilitis anquilosante y artritis reactiva, pero es asintomática en la artritis idiopática juvenil (AIJ), por lo que ante su sospecha resulta esencial realizar una exploración oftalmológica. Las escleróticas son azules en ciertos tipos de osteogénesis imperfecta (fig. 3.11A) y en la escleromalacia de la artritis reumatoide de larga evolución (fig. 14.15).

Articulaciones: la exploración MBPC

La exploración MBPC (marcha, brazos, piernas, columna) es una evaluación rápida de la presencia de alteraciones osteomusculares y neurológicas, así como de la capacidad funcional (fig. 14.16).

Preguntas para detección selectiva

- ¿Siente algún dolor o rigidez en sus músculos, sus articulaciones o en la espalda?
- ¿Tiene alguna dificultad para vestirse solo?
- ¿Tiene alguna dificultad para subir o bajar escaleras?

Si las tres respuestas son negativas es poco probable que el paciente padezca un problema osteomuscular importante. Si las respuestas son positivas realice una evaluación más detallada.

Secuencia de la exploración

Pídale al paciente que se quite la ropa hasta quedarse en ropa interior y que se ponga de pie enfrente de usted. Muéstrele lo que tiene que hacer en lugar de limitarse a darle instrucciones.

Marcha

Pídale al paciente que camine hacia delante en línea recta varios pasos, que se dé la vuelta y que vuelva caminando hacia usted. Compruebe la uniformidad y la simetría de la marcha.

Brazos

- Colóquese de pie enfrente del paciente.
- Pídale que cierre los puños (fig. 14.16D) y que abra después las manos hasta dejarlas planas. Así se evalúan las muñecas y las manos.
- Inspeccione el dorso de las manos y compruebe la extensión completa de los dedos en las articulaciones metacarpofalángicas (MCF), IFP e IFD.
- Pídale que le apriete los dedos índice y medio. Así se comprueba la fuerza de prensión.
- Pídale que se toque cada una de las puntas de sus dedos con el dedo pulgar. Así se comprueba la precisión de la prensión y los problemas de coordinación o de concentración.
- Presione suavemente las cabezas de los metacarpianos del paciente (fig. 14.16E). El dolor durante la palpación sugiere inflamación, por ejemplo artritis reumatoide con afección de las articulaciones MCF.
- Muéstrele cómo realizar el «signo del orador», flexionando la muñeca hacia atrás lo máximo posible. Junte los dorsos de las manos de la misma manera. Así se comprueba la flexión y la extensión de la muñeca.
- Pídale al paciente que coloque sus brazos estirados enfrente del cuerpo. Así se comprueba la extensión del codo.
- Pídale al paciente que flexione los brazos hasta tocarse los hombros. Así se comprueba la flexión del codo.
- Pídale al paciente que coloque sus codos a los lados del cuerpo y que los doble 90°. Gire las palmas de las manos hacia arriba y hacia abajo (fig. 14.16C). En esta postura se comprueban la pronación y la supinación de la muñeca y el codo.
- Pídale al paciente que coloque sus manos por detrás de la cabeza, con los codos hacia atrás (fig. 14.16B). En esta postura se comprueban la abducción y la rotación externa de la articulación glenohumeral.
- Presione con firmeza el punto medio de cada uno de los supraespinosos para detectar zonas de hiperalgesia (fig. 14.16A).

Piernas

- Pídale al paciente que se tumbe en decúbito supino (con la cara hacia arriba) sobre la mesa de exploración.
- Si no hay contraindicaciones realice la prueba de Thomas de la deformidad en flexión fija en ambas caderas (fig. 14.47).
- Palpe cada rodilla en busca de calor y tumefacción. Compruebe la existencia de choque rotuliano. De este modo se detecta la presencia de inflamación y de derrames.
- Flexione la cadera y la rodilla colocando su mano sobre la rodilla del paciente. Compruebe que no hay crepitación en la articulación femororrotuliana ni en la rodilla (fig. 14.16F).
- Flexione la rodilla y la cadera del paciente hasta 90° y rote pasivamente cada cadera hacia dentro y hacia fuera, anotando si se genera dolor o si hay limitación de movimiento.
- Inspeccione cada pie en busca de alteraciones. Examine las plantas en busca de callosidades y úlceras, indicativas de una carga anormal.
- Comprima suavemente las cabezas de los metatarsianos en busca de dolor durante la palpación (fig. 14.16G).

© Elsevier. Fotocopiar sin autorización es un delito.

booksmedicos.org

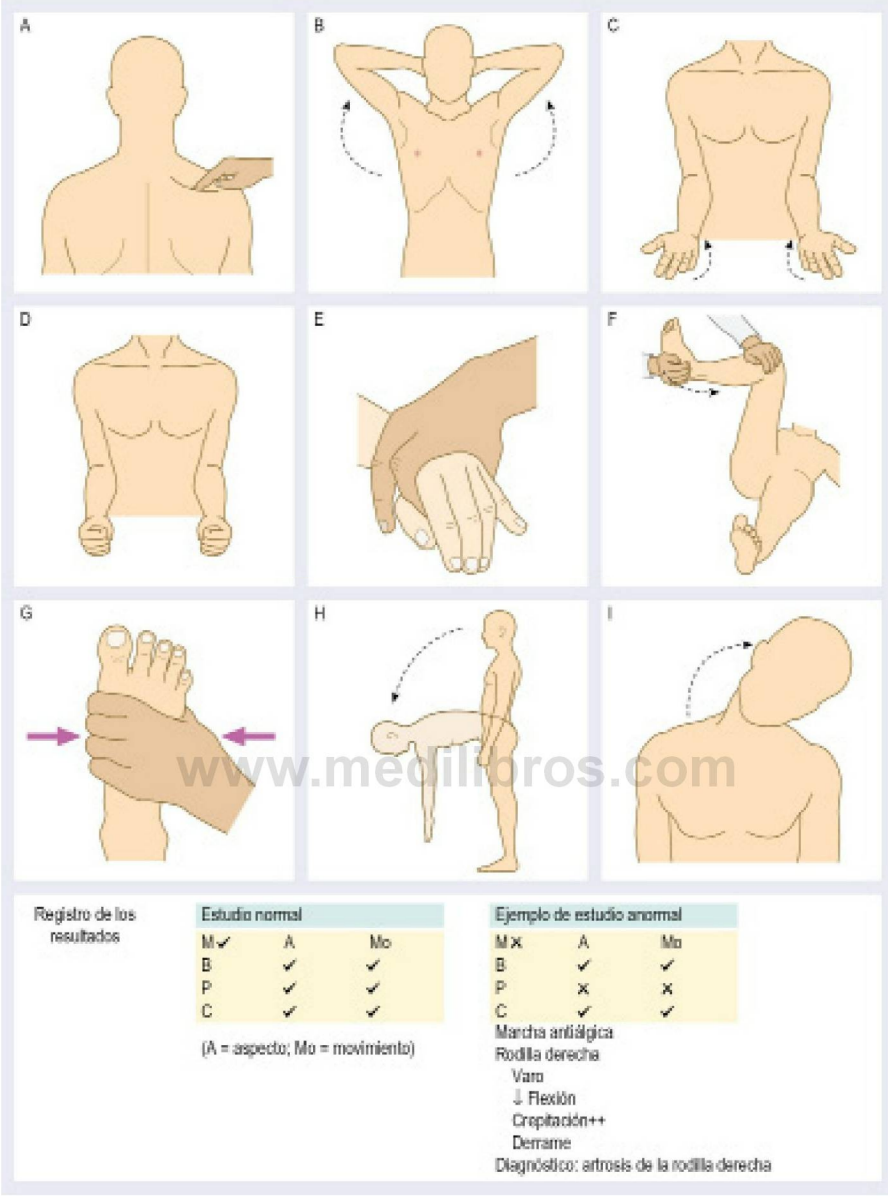

www.medilibros.com

Fig. 14.16 Método de exploración MBPC (marcha, brazos, piernas, columna).

Columna vertebral

- Colóquese detrás del paciente y valore si la columna está recta, la musculatura y la simetría de las piernas y el tronco. Busque asimetría a la altura de las crestas ilíacas (acortamiento unilateral de la pierna) o tumefacción u otra alteración de los glúteos, los isquiotibiales, los poplíteos y la pantorrilla. Busque tumefacción o deformidades en los tendones de Aquiles y en las regiones del retropié.
- Colóquese al lado del paciente y pídale que se incline hacia delante y que intente tocarse las puntas de los dedos del pie (fig. 14.16H). Esta maniobra pondrá de manifiesto cualquier alteración de curvatura de la columna o una limitación de la extensión en las caderas. Si puede tocar el suelo con las palmas de las manos puede presentar hipermovilidad.
- Colóquese detrás del paciente, sujete la pelvis y pídale que se gire de un lado a otro sin mover los pies. Así se comprueba sobre todo la rotación toracolumbar.
- Pídale al paciente que deslice la mano por la parte externa de la pierna hasta la rodilla. Así se comprueba la flexión lumbar lateral.
- Colóquese enfrente de él y pídale que coloque la oreja en el hombro (fig. 14.16I) para comprobar la flexión cervical lateral.

booksmedicos.org

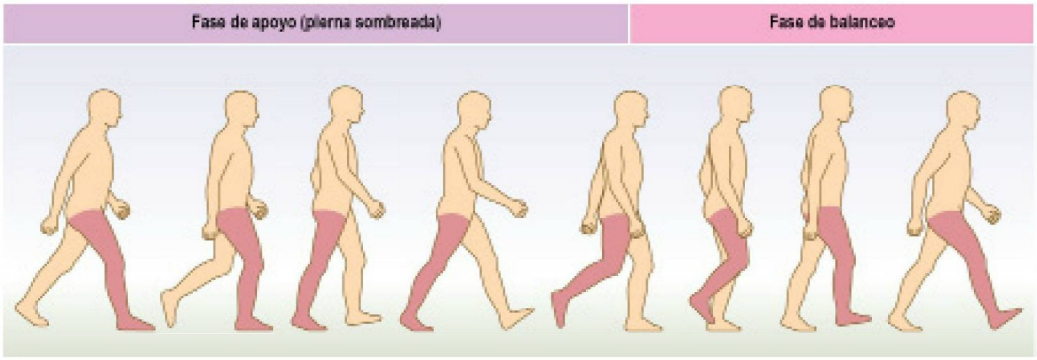

Fig. 14.17 Fases normales del ciclo de la marcha.

14.13 Sistema de puntuación Beighton para valorar la hipermovilidad

Pedir al paciente:	Puntuación
Que intente tocarse el antebrazo con el pulgar, flexionando la muñeca	1 punto en cada lado
Que extienda el meñique >90° con la mano en posición neutra	1 punto en cada lado
Que extienda el codo >10°	1 punto en cada lado
Que extienda la rodilla >10°	1 punto en cada lado
Toque el suelo con las palmas de las manos y con las rodillas estiradas	1 punto
Una puntuación de 4 o más indica hipermovilidad	

www.medilibros.com

- Pídale que mire hacia arriba, hacia el techo, y luego que baje la mirada al suelo para comprobar la flexión y la extensión cervical.
- Pídale que relaje la mandíbula y que la mueva de un lado a otro. Así se comprueban las articulaciones temporomandibulares.

Hallazgos anormales

Hipermovilidad Algunos pacientes presentan un arco de movimiento articular mayor de lo normal. En caso de ser grave pueden sufrir luxaciones o sensación de inestabilidad, pero con frecuencia sólo refieren artralgia. La hipermovilidad leve es normal, pero existen dos enfermedades hereditarias que afectan a los tejidos conjuntivos (síndrome de Marfan y síndrome de Ehlers-Danlos) que causan hipermovilidad.

Evalúe la hipermovilidad (cuadro 14.13).

Exploración detallada

La exploración MBPC proporciona una valoración rápida, pero limitada. En la sección siguiente se describe la exploración detallada para que la evaluación sea completa.

Marcha

La marcha es el patrón cíclico del movimiento osteomuscular que hace que el cuerpo se desplace hacia delante. La marcha normal es uniforme, simétrica y económica desde el punto de vista ergonómico, de modo que cada pierna está desincronizada un 50% con respecto a la otra.

La marcha tiene dos fases para cada pierna: apoyo y balanceo. La fase de apoyo abarca desde el golpe del pie sobre el suelo hasta el despegue de los dedos, cuando el pie está posado sobre el suelo y soporta el peso del cuerpo (fig. 14.17). La fase de balanceo va desde el despegue de los dedos hasta el golpe del pie contra el suelo, cuando el pie está por encima del suelo. Cuando los pies descansan en el suelo se habla de apoyo doble.

Una cojera es una marcha anormal por dolor, un cambio estructural, por ejemplo una diferencia de longitud de la pierna, una alteración del tono (como la espasticidad o la co-contracción, en las que existe una contracción muscular inapropiada) o por debilidad.

Dolor

Una marcha antiálgica es una marcha modificada para mitigar el dolor. El dolor en la extremidad inferior suele intensificarse al cargar el peso sobre esa pierna, de modo que el paciente minimiza el tiempo empleado en la fase de apoyo en cada lado. Esto da lugar a un modo de andar a «saltitos pequeños». Si el origen del dolor se encuentra en la columna se minimizan los movimientos de rotación axial, de modo que la marcha es lenta y con pasos cortos. Los pacientes con dolor de cadera pueden inclinarse hacia el lado afectado, ya que con ello se disminuye la fuerza de compresión sobre la articulación de la cadera.

Cambio estructural

Los pacientes con diferencia de longitud de las piernas pueden caminar apoyándose en las puntas de los dedos de la pierna acortada, con una flexión compensadora de la cadera y la rodilla de la pierna más larga. Valore la diferencia de longitud de las extremidades con la prueba de bloques. Otros cambios estructurales que dan lugar a una marcha anormal son las fusiones articulares, las seudoartrosis óseas y las contracturas.

Debilidad

Puede deberse a una patología nerviosa o muscular o a una alteración en el tono muscular. En una marcha normal, los aductores de la cadera de la pierna apoyada elevan la hemipelvis contralateral. En la marcha de Trendelenburg, la función aductora es deficiente al cargar peso sobre el lado afectado, de modo que la hemipelvis contralateral cae (fig. 14.46).

Entre las causas frecuentes de la marcha de Trendelenburg están:

- Debilidad de los abductores de la cadera, por ejemplo poliomielitis o paresia del nervio glúteo superior después de una artroplastia total de cadera.

© Elsevier. Fotocopiar sin autorización es un delito.

booksmedicos.org

14.14 Exploración articular

Exploración visual

- Piel
  - Color
  - Cicatrices
  - Exantemas
- Forma
  - Tumefacción ósea o de partes blandas
  - Atrofia muscular
- Posición
  - Deformidad

Palpación

- Partes blandas
  - Tumefacción: dura, blanda, fluctuante
  - Textura: suave, indurada
  - Dolor al palpar
- Piel
  - Temperatura
- Huesos y articulaciones
  - Dolor al palpar

Movimiento

- Movimientos activos: los que hace el paciente
- Movimientos pasivos: los que pueden hacerse en el paciente
- Movimientos anormales: por ejemplo, aumento del movimiento anteroposterior en la rodilla debido a una rotura del ligamento cruzado

- Problemas estructurales de la articulación de la cadera, por ejemplo luxación congénita de la cadera.
- Problemas dolorosos de la articulación de la cadera, por ejemplo artrosis.

El pie caído aparece en la parálisis del nervio peroneo común. La marcha se basa en zancadas altas para poder levantar el pie débil.

Hipertonía

Aparece después de una lesión de la motoneurona superior, por ejemplo accidente cerebrovascular (ictus) o parálisis cerebral. La marcha depende de la lesión concreta, de la existencia de contracturas o de los mecanismos compensadores. Un patrón común en la parálisis cerebral es la marcha con acuclillamiento, en la que las caderas y las rodillas están siempre flexionadas.

Secuencia de la exploración

Marcha

- Pídale al paciente que camine descalzo en línea recta y después que camine en línea recta calzado.
- Observe al paciente desde atrás, desde delante y desde los lados.
- Evalúe lo que sucede a cada altura (pie, tobillo, rodilla, cadera y pelvis, tronco y columna) durante las fases de apoyo y de balanceo.
- Explore todas las articulaciones (cuadro 14.14).

Columna vertebral

La columna vertebral se divide en los segmentos cervical, torácico, lumbar y sacro. La mayoría de los problemas vertebrales afectan a varios segmentos y alteran la postura o la función de la totalidad de la columna. Pueden aparecer afecciones vertebrales sin que haya síntomas locales y que se manifiesten con dolor, síntomas neurológicos o signos en el tronco o las extremidades. La clave para afinar el diagnóstico es el conocimiento de la anatomía ósea y neurológica subyacente (fig. 14.18), una historia clínica cuidadosa y los signos y síntomas desencadenantes para diferenciar las causas mecánicas (no inflamatorias) de las inflamatorias (cuadro 14.15).

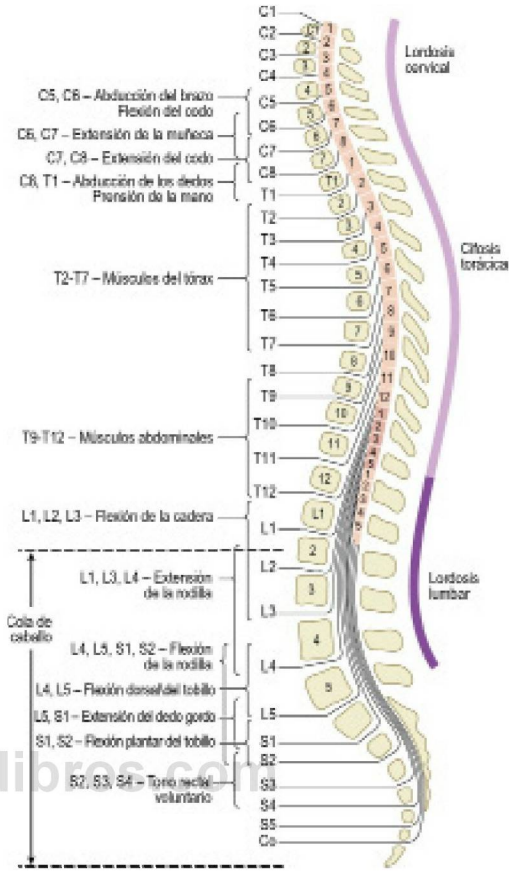

Fig. 14.18 Curvaturas vertebrales normales e inervaciones radiculares.

14.15 Problemas vertebrales frecuentes

- Dolor de espalda mecánico
- Prolapso de discos intervertebrales
- Estenosis vertebral
- Espondilitis anquilosante
- Escoliosis compensadora por diferencia de longitud de las piernas
- Mielopatía cervical
- Dolor/deformidad patológica (p. ej., osteomielitis, tumores, mieloma)
- Fractura vertebral osteoporótica que da lugar a cifosis (o excepcionalmente lordosis), especialmente en la columna vertebral torácica con pérdida de altura
- Costilla cervical
- Escoliosis
- Inestabilidad vertebral (p. ej., espondilolistesis)

Definiciones

La escoliosis es la curvatura lateral de la columna (fig. 14.19A).

www.medilibros.com
booksmedicos.org

La cifosis es la curvatura de la columna en el plano sagital (anteroposterior), con la punta posterior (fig. 14.19B). La columna torácica normalmente presenta una cifosis leve.

La lordosis es la curvatura de la columna en el plano sagital (anteroposterior), con la punta anterior (fig. 14.19C).

La gibosidad consiste en la deformidad de la columna causada por un acuñamiento anterior localizado en una sola vértebra que da lugar a un aumento de la flexión anterógrada (fig. 14.19D).

La espondilosis es un cambio degenerativo en la columna.

La espondilólisis es un defecto en las carillas articulares de un arco vertebral (fig. 14.20A).

La espondilolistesis consiste en el deslizamiento de una vértebra sobre la inferior en sentido anterior (fig. 14.20B).

La retrolistesis es el deslizamiento de una vértebra sobre la inferior en sentido posterior.

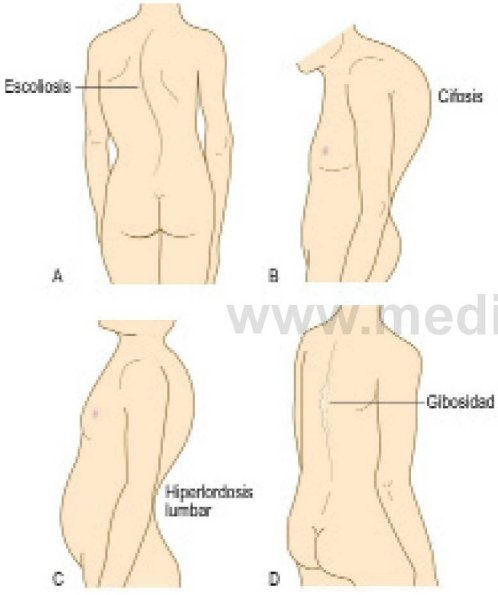

Fig. 14.19 Deformidades vertebrales.

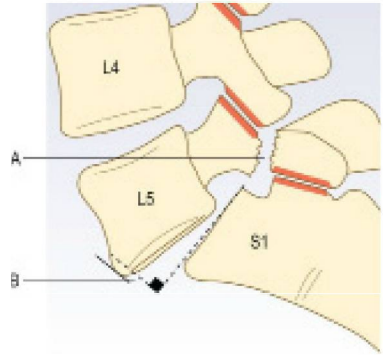

Fig. 14.20 **Unión lumbosacra. (A)** Defecto en las pars interarticularis (espondilólisis). **(B)** Translación anterior de L5 sobre S1 (espondilolistesis).

Columna cervical

Anatomía

El cabeceo depende de las articulaciones atlantooccipitales, mientras que los movimientos de rotación del cuello dependen principalmente de la articulación atlantoaxoidea. La flexión, la extensión y la flexión lateral dependen principalmente de las zonas intermedias de la columna cervical. El conducto raquídeo contiene la médula y los nervios raquídeos que pasan a través de los orificios de conjunción delimitados por las carillas articulares por detrás, y por los discos intervertebrales y las articulaciones neurocentrales por delante. Las raíces nerviosas, y más concretamente las de la zona baja de la columna cervical, pueden quedar comprimidas o ser irritadas por una protrusión discal lateral o por osteofitos originados en las carillas articulares o las articulaciones neurocentrales. Una protrusión discal central puede presionar directamente sobre la médula (fig. 11.34).

Historia clínica

Los síntomas más frecuentes son dolor y dificultad para girar la cabeza y el cuello. A los pacientes les resulta difícil conducir, especialmente cuando tienen que ir marcha atrás. El dolor en el cuello suele percibirse en la parte de atrás, aunque puede referirse a la cabeza, el hombro, el brazo o la región interescapular. Las lesiones discales cervicales provocan dolor radicular en uno u otro brazo, siguiendo aproximadamente los dermatomas de las raíces afectadas (cuadro 14.4). Si lo que se comprime es la médula (mielopatía cervical) puede aparecer debilidad de las extremidades inferiores, dificultad para caminar, pérdida de sensibilidad y trastornos esfinterianos.

Sea especialmente cuidadoso durante la exploración de los pacientes con artritis reumatoide, ya que una inestabilidad atlantoaxoidea puede lesionar la médula cuando se flexiona el cuello.

No mueva nunca el cuello en los pacientes con lesiones cervicales. Inmovilice el cuello y compruebe que el paciente no presenta una postura anormal. Compruebe la función neurológica en las extremidades y programe una radiografía para descartar lesiones óseas.

Secuencia de la exploración

Pídale al paciente que se desvista lo suficiente para poder ver el cuello y la parte alta del tórax, y que luego se siente en una silla.

Exploración visual

- Mire al paciente. Observe la postura de la cabeza y el cuello y compruebe que no presenta alteraciones o deformidades, como por ejemplo una pérdida de la lordosis (normalmente secundaria a espasmo muscular) (cuadro 14.16).

Palpación

- Palpe las apófisis espinosas en la línea media, desde el occipucio hasta T1 (la apófisis espinosa de T1 suele ser la que más sobresale).
- Palpe las partes blandas paravertebrales.
- Palpe las fosas supraescapulares para descartar costillas cervicales o adenopatías cervicales.
- Palpe las estructuras cervicales anteriores, incluida la tiroides.
- Compruebe la existencia de puntos dolorosos durante la palpación en la columna, el trapecio y los músculos interescapular y paravertebrales.

Movimiento

- Valore los movimientos activos (fig. 14.21).
- Pídale al paciente que se toque el pecho con la barbilla para poder valorar la flexión anterógrada. El arco de movimiento normal

© Elsevier. Fotocopiar sin autorización es un delito.

booksmedicos.org

14.16 Causas de postura anormal del cuello

Pérdida de lordosis o deformidad en flexión
• Lesiones agudas, artritis reumatoide, traumatismos
Hiperlordosis
• Espondilitis anquilosante
Tortícolis
• Contractura del esternocleidomastoideo, traumatismos • Infección faríngea/parafaríngea
Flexión lateral
• Erosión de la parte lateral del atlas en la artritis reumatoide

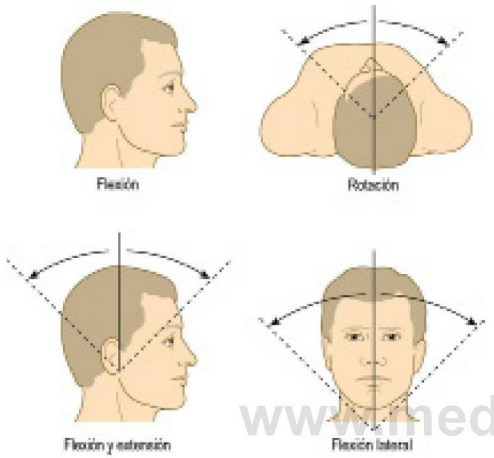

Fig. 14.21 Movimientos de la columna cervical.

va desde 0° (posición neutra) hasta 80°. Anote la disminución de dicho arco como la distancia barbilla-pecho.

- Pídale al paciente que mire hacia arriba, hacia el techo, llevando la cabeza lo más hacia atrás posible, para valorar la extensión. El arco de movimiento normal va desde 0° (posición neutra) hasta 50°. Por tanto, el arco de flexoextensión normal es de alrededor de 130°.
- Pídale al paciente que coloque su oreja sobre el hombro para comprobar la flexión lateral. El arco normal va desde 0° (posición neutra) hasta 45°.
- Pídale al paciente que mire por encima de sus hombros derecho e izquierdo. El arco normal de rotación lateral va desde 0° (posición neutra) hasta 80°.
- Realice los movimientos pasivos suavemente en caso de que haya una disminución de los movimientos activos, y compruebe si el extremo del arco muestra una resistencia gradual o súbita y si hay dolor o rigidez que limite el movimiento. La presencia de dolor o parestesias en el brazo durante los movimientos pasivos del cuello sugiere la afectación de una raíz nerviosa.
- Realice una valoración neurológica de las extremidades superiores e inferiores (figs. 11.18 y 11.19).

Columna torácica

Anatomía

Este segmento de la columna es el de menor movilidad y mantiene una cifosis fisiológica a lo largo de la vida. El movimiento es fundamentalmente rotatorio, con una cantidad mínima de flexión, extensión y flexión lateral.

14.17 Causas de dolor en la columna torácica

Adolescentes y adultos jóvenes
• Enfermedad de Scheuermann • Espondilitis anquilosante • Protrusión discal (excepcional)
Mediana edad y ancianos
• Cambios degenerativos • Fractura osteoporótica
Cualquier edad
• Tumor • Infección

Historia clínica

El motivo principal de consulta acerca de la columna torácica suele ser un dolor vertebral localizado (cuadro 14.17), un dolor irradiado alrededor de la pared torácica o, menos frecuentemente, síntomas de parestesias, como pérdidas sensoriales, debilidad de las piernas y pérdidas del control esfinteriano vesical o intestinal. Las discopatías son excepcionales, pero pueden acompañarse de un dolor irradiado alrededor del pecho (dolor en cinturón) que simula una afección cardíaca o pleural. Es posible que los pacientes con fracturas vertebrales osteoporóticas no presenten dolor, pero sí pérdida de altura o una deformidad (hipercifosis).

Los pacientes con hundimientos vertebrales secundarios a procesos neoplásicos pueden presentar una compresión medular asociada. Considere la posibilidad de una infección como causa del dolor agudo, especialmente si el paciente acude con molestias generales o fiebre. Cuando el dolor torácico está mal localizado considere la posibilidad de causas intratorácicas, como isquemia o infarto miocárdico, dolor de origen esofágico o pleural y aneurisma aórtico.

Secuencia de la exploración

Pídale al paciente que se desvista para dejar al descubierto el cuello, el pecho y la espalda.

Exploración visual

- Con el paciente en bipedestación inspeccione la postura desde atrás, desde los lados y desde el frente, observando cualquier deformidad, por ejemplo jorobas o curvaturas anormales.

Palpación

- Palpe las apófisis espinosas en la línea media desde T1 hasta T12. Compruebe que no sobresalgan una o varias apófisis espinosas, lo que implicaría un hundimiento con forma de acuñamiento del cuerpo vertebral, asociado a menudo a osteoporosis.
- Palpe las partes blandas paravertebrales en busca de puntos dolorosos.

Movimiento

- Pídale al paciente que se siente y que cruce los brazos. Pídale que se gire hacia ambos lados y que le mire.

Columna lumbar

Anatomía

Las referencias superficiales son las apófisis espinosas de L4/5, que están a la misma altura que el reborde de la pelvis, y los «hoyuelos de Venus», que recubren las articulaciones sacroilíacas. La lordosis normal puede perderse en trastornos como la espondilitis anquilosante y las hernias discales lumbares.

booksmedicos.org

Los movimientos principales son la flexión, la extensión, la flexión lateral y la rotación. La mayoría de los pacientes se alcanzan con las puntas de los dedos de las manos hasta la altura de las rodillas en flexión anterior y lateral. La extensión debería ser aproximadamente de 10-20°. En la flexión se mueven en primer lugar los segmentos superiores, seguidos de los inferiores, para generar una curva lumbar suave. Sin embargo, incluso con una columna lumbar rígida los pacientes pueden ser capaces de tocarse los dedos de los pies si sus caderas son móviles.

En el adulto la médula finaliza a la altura de L2. Por debajo de esta altura las protrusiones discales pueden lesionar o comprimir las raíces nerviosas; por encima de esta altura puede comprimirse o lesionarse directamente la médula.

Historia clínica

La lumbalgia es una alteración muy frecuente. La mayoría tiene un origen «mecánico» secundario a una enfermedad degenerativa. Las radiculopatías secundarias a compresión nerviosa se irradian en sentido descendente por la cara posterior de la pierna hasta la región distal de la pierna o el tobillo. El dolor secundario a inflamación de las articulaciones sacroilíacas se percibe normalmente en las nalgas, pero puede irradiarse por las piernas bajando hasta las rodillas. El dolor en la ingle y el muslo en ausencia de alteraciones de la cadera sugiere un dolor referido desde L1-2.

Los síntomas de alarma sugieren una patología vertebral significativa (cuadro 14.18). Considere también la posibilidad de una patología retroperitoneal y abdominal, por ejemplo aneurisma aórtico abdominal, pancreatitis, úlcera péptica o trastornos renales.

Algunas entidades importantes son las protrusiones discales agudas, la estenosis vertebral, la espondilitis anquilosante (fig. 14.22), las fracturas osteoporóticas, las infecciones y los tumores. Tanto las infecciones como los tumores se asocian a pérdida de peso o fiebre. Sin embargo, en la mayoría de los pacientes la lumbalgia refleja un cambio degenerativo asociado al envejecimiento en los discos y las carillas articulares (espondilosis).

La lumbalgia de origen mecánico es frecuente después de una bipedestación o una sedestación prolongadas en una posición defectuosa. Los síntomas empeoran a medida que avanza el día y mejoran después del reposo o al levantarse por la mañana.

La lumbalgia y la rigidez de comienzo insidioso en un adolescente o en un adulto joven sugieren una enfermedad inflamatoria de las articulaciones sacroilíacas y de la columna lumbar, por ejemplo espondilitis anquilosante (cuadro 14.19). Los síntomas empeoran por la mañana o después de un período de inactividad y ceden con el movimiento. La rigidez matutina es más acusada que en la artrosis y dura al menos 30 minutos. Puede haber otros indicios diagnósticos, como una afección articular periférica, síntomas extraarticulares o antecedentes familiares positivos.

Una lumbalgia de comienzo agudo en un adulto joven, normalmente asociada a movimientos de flexión o al levantamiento de objetos pesados, es típica de la protrusión discal aguda (deslizamiento de un disco intervertebral). El episodio agudo puede superponerse a molestias lumbares episódicas leves de fondo secundarias a degeneración discal. El esfuerzo de la tos o la maniobra de Valsalva para forzar la defecación pueden exacerbar el dolor. Puede haber síntomas de compresión de las raíces nerviosas lumbares o sacras. El síndrome de la cola de caballo se debe a la hernia central de un disco o a una lesión ocupante de espacio que comprime la cola de caballo. Cursa con alteraciones motoras y sensitivas, como disminución de la sensibilidad perianal y alteración de la función vesical. La alteración motora puede ser profunda, por ejemplo paraplejía.

14.18 Signos de alarma en la lumbalgia aguda

Signos de «alerta roja»

Estos signos de alarma son datos que pueden indicar una patología grave y requieren remitir al paciente con carácter urgente

Antecedentes

- Edad <20 o >55 años
- Traumatismos importantes recientes (fractura)
- Dolor:
  - Torácico (aneurisma disecante)
  - No mecánico (infección/tumor/fractura patológica)
- Fiebre (infección)
- Dificultad de la micción
- Incontinencia fecal
- Debilidad motora
- Cambios sensoriales en el periné (anestesia en silla de montar)
- Disfunción sexual, por ejemplo insuficiencia eréctil o de eyaculación
- Cambio de la marcha (síndrome de la cola de caballo)
- «Ciática» bilateral

Antecedentes médicos

- Cáncer (metástasis)
- Tratamiento previo con corticoides (hundimiento osteoporótico)

Revisión por sistemas

- Pérdida de peso/malestar sin una causa obvia, por ejemplo cáncer

Signos de «alerta amarilla»

Se trata de factores psicosociales asociados con una mayor probabilidad de cronicidad y discapacidad a largo plazo

- Antecedentes de ansiedad, depresión, dolor crónico, síndrome de intestino irritable, cansancio crónico, aislamiento social
- La creencia de que el diagnóstico es grave, por ejemplo cáncer. Las creencias falsas pueden dar lugar a la «catastrofización» y a evitar ciertas actividades
- La falta de convicción de que el paciente puede mejorar da lugar a la creencia de que sólo será efectivo el tratamiento pasivo en vez del activo
- Pleitos en curso o demandas de indemnización, por ejemplo problema laboral o accidente de tráfico

La lumbalgia aguda en los pacientes de mediana edad, en los ancianos o en individuos con factores de riesgo asociados, como un tratamiento con corticoides, puede deberse a una fractura osteoporótica. Cede al tumbarse, se exacerba con la flexión de la columna y no suele asociarse a síntomas neurológicos.

Un dolor intenso y progresivo de comienzo agudo, asociado especialmente a malestar, pérdida de peso o sudores nocturnos, puede apuntar hacia una infección piógena o tuberculosa de la columna lumbar o de la articulación sacroilíaca. El paciente puede presentar antecedentes de diabetes mellitus o inmunodepresión, por ejemplo tratamiento con corticoides o infección por el VIH, y referir dolor y dificultades para moverse. La infección puede afectar a los discos intervertebrales y a las vértebras adyacentes y puede irradiarse hacia la vaina del músculo psoas, manifestándose como una flexión dolorosa de la cadera o como tumefacción en la ingle.

Considere la posibilidad de procesos neoplásicos en los cuerpos vertebrales en los pacientes con un dolor vertebral de reciente aparición que no cede y que afecta al sueño. Otros indicios diagnósticos son los antecedentes de cáncer, así como la presencia de síntomas sistémicos o la pérdida de peso. Es infrecuente que los tumores afecten a los discos intervertebrales.

© Elsevier. Fotocopiar sin autorización es un delito.

booksmedicos.org

Fig. 14.22 **Espondilitis anquilosante:** paciente intentando tocarse los dedos de los pies.

EBE 14.19 Espondilitis anquilosante

En un varón joven con lumbalgia crónica de inicio gradual, los antecedentes familiares positivos de artritis reactiva, psoriasis o enfermedad intestinal inflamatoria y la presencia de afectación articular periférica o uveítis anterior sugieren el diagnóstico de espondilitis anquilosante.

Rudwaleit M, Feldtkeller E, Sieper J. Easy assessment of axial spondyloarthritis (early ankylosing spondylitis) at the bedside. Ann Rheum Dis 2006;65:1251-1252.

El síndrome de la cola de caballo y la compresión medular constituyen emergencias neuroquirúrgicas. En caso de sospecha remita al paciente inmediatamente para su exploración y para una posible descompresión quirúrgica.

Las molestias o el dolor intermitente en la columna lumbar que aparecen a lo largo de un período prolongado son habituales en la discopatía degenerativa. El paciente presenta rigidez matutina o después de un período de inmovilidad. El dolor y la rigidez se alivian mediante una actividad suave, pero recidivan con o después de una actividad excesiva. A lo largo de los años se pierde gradualmente la movilidad de la columna lumbar, a veces con mejorías espontáneas del dolor a medida que las carillas articulares van volviéndose más rígidas.

El dolor difuso en las nalgas o los muslos desencadenado al permanecer de pie mucho tiempo o al caminar es el síntoma de presentación de una estenosis vertebral lumbosacra. Puede ser difícil de distinguir de la claudicación intermitente. El dolor puede acompañarse de hormigueo y entumecimiento, y al paciente le puede resultar difícil describirlo. Generalmente se alivia con reposo y flexión vertebral. Pararse o apoyarse sobre el carrito del supermercado puede aumentar la tolerancia al ejercicio. El estrechamiento del canal vertebral o de los orificios de conjunción se debe a cambios degenerativos en los discos intervertebrales o en las carillas articulares y suele haber antecedentes prolongados de molestias habituales de una patología articular degenerativa.

Secuencia de la exploración

Examine al paciente en bipedestación con la espalda completamente expuesta.

Exploración visual

- Busque la presencia de deformidades obvias, como aumento o disminución de la lordosis, escoliosis obvia, alteraciones de partes blandas como manchas vellosas o lipomas que pudieran indicar una alteración congénita, por ejemplo espina bífida.

Palpación

- Palpe las apófisis espinosas y los tejidos paravertebrales. Observe la alineación general y la presencia de puntos dolorosos focales (el espacio interespinoso L4/5 puede palparse a la altura de las crestas ilíacas).
- Después de advertir al paciente percuta ligeramente la columna con el puño cerrado y compruebe que no hay zonas dolorosas.

Movimiento

- Flexión: pídale al paciente que intente tocarse los dedos del pie con las piernas rectas. Anote hasta dónde puede llegar; parte de este movimiento depende de la flexión de la cadera. Normalmente los segmentos superiores deberían flexionarse antes que los inferiores, y dicha progresión debería ser suave.
- Extensión: pídale al paciente que se estire y que se incline hacia atrás lo máximo posible (lo normal sería 10-20° desde la bipedestación neutra).
- Flexión lateral: pídale al paciente que se incline hacia ambos lados, tocándose la cara externa de la pierna lo más abajo que pueda y manteniendo rectas las piernas (fig. 14.23).

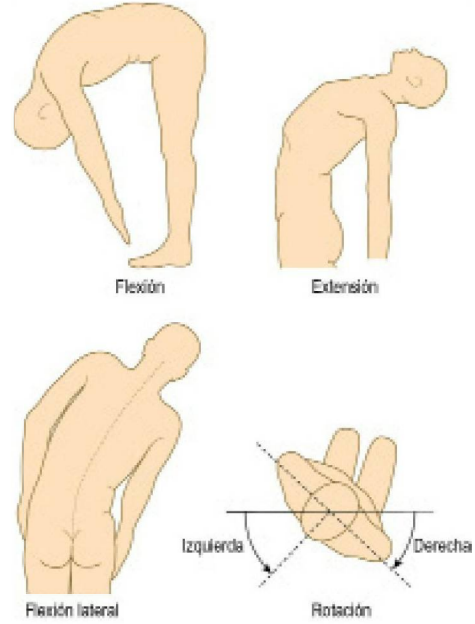

Fig. 14.23 **Movimientos de la columna lumbar y dorsal.**

www.medilibros.com
booksmedicos.org

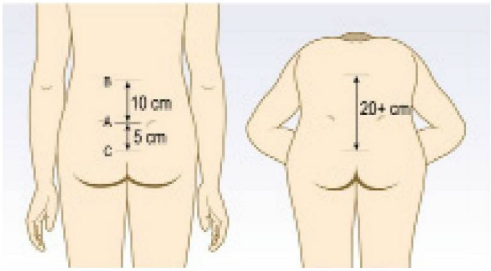

Fig. 14.24 Prueba de Schober. Medición de la flexión anterógrada de la columna.

Pruebas especiales

Secuencia de la exploración

Prueba de Schober de flexión anterior

- Marque la piel en la línea media a la altura de las espinas ilíacas posteriores (L5), que se encuentran sobre las articulaciones sacroilíacas (fig. 14.24; marca A).
- Con ayuda de una cinta métrica dibuje otras dos marcas: una 10 cm por encima de la anterior (marca B) y otra 5 cm por debajo de ella (marca C).
- Coloque el extremo de la cinta métrica en la marca superior (B) y pídale al paciente que intente tocarse los dedos de los pies. La distancia desde la marca B hasta la marca C debería aumentar desde 15 a más de 20 cm.

Pruebas de compresión raquídea El prolapso de un disco intervertebral que presiona una raíz nerviosa aparece sobre todo en la región lumbar inferior, comprimiendo las raíces nerviosas correspondientes.

El nervio femoral (L2-4) discurre por delante de la rama del pubis, de modo que la elevación de la pierna estirada u otras formas de flexión de la cadera no incrementan la tensión en su raíz. Los problemas con las raíces nerviosas femorales pueden ocasionar debilidad del cuádriceps y/o disminución del reflejo miotático de la rodilla en dicho lado.

El nervio ciático (L4-5; S1-3) discurre por detrás de la pelvis, de modo que las maniobras diseñadas para provocar tensión sobre las raíces nerviosas inferiores (L4 saliendo por el agujero de conjunción entre L4/5 y L5 saliendo por el agujero de conjunción de L5/S1) difieren de las que se utilizan para las raíces nerviosas superiores (L2, L3).

Las pruebas de elevación de la pierna extendida evalúan la tensión de las raíces nerviosas L4, L5 y S1 (herniación de los discos L3/4, L4/5 y L5/S1, respectivamente).

Secuencia de la exploración

- Con el paciente en decúbito supino, levante el pie para flexionar la cadera pasivamente, manteniendo recta la rodilla.
- Mida el ángulo entre la mesa de exploración y la pierna flexionada para determinar cualquier limitación (flexión normal de la cadera entre 80-90°) generada por dolor en el muslo o la pierna.
- Si se alcanza un límite, eleve la pierna justo por debajo de dicha altura y compruebe la tensión en las raíces nerviosas realizando una flexión dorsal del pie (fig. 14.25).

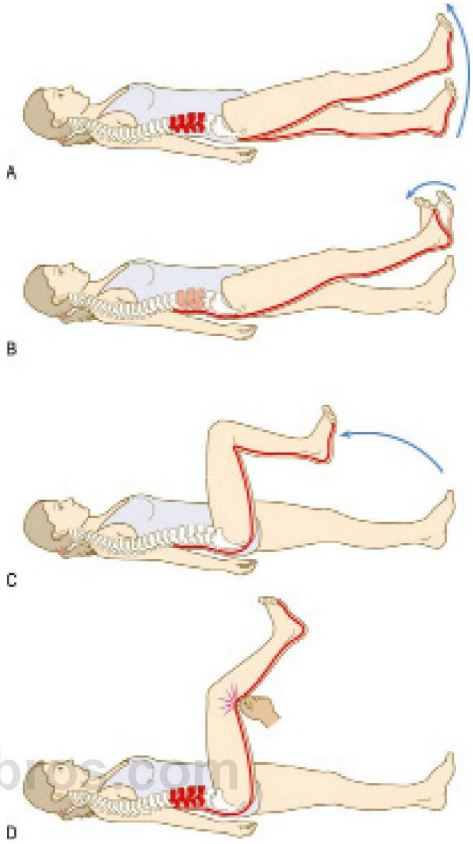

Fig. 14.25 Pruebas de estiramiento: nervio ciático. (A) Elevación de la pierna estirada limitada por la tensión de la raíz sobre un prolapso discal. **(B)** Aumento de la tensión por la flexión dorsal del pie (prueba de Bragard). **(C)** Alivio de la tensión radicular por la flexión a la altura de la rodilla. **(D)** Presión en el centro de la fosa poplítea sobre el nervio tibial posterior que cruza la fosa a modo de «cuerdas», desencadenando dolor local e irradiado a la espalda.

Pruebas de estiramiento del nervio tibial para explorar L4-5, S1-3

Secuencia de la exploración

- Con el paciente en decúbito supino flexione la cadera hasta 90°.
- Extienda la rodilla. En dicha posición las «cuerdas de arco» del nervio tibial cruzan la fosa poplítea.
- Presione sobre cada uno de los tendones de los isquiotibiales y a continuación sobre el nervio en el medio de la fosa. La prueba es positiva si aparece dolor cuando se presiona el nervio, pero no los tendones de los isquiotibiales (fig. 14.25D).

Prueba de estiramiento del nervio femoral para explorar L2-4

Secuencia de la exploración

- Con el paciente tumbado boca abajo (decúbito prono) flexione la rodilla y extienda la cadera (fig. 14.26). De este modo se estira el nervio femoral. El resultado es positivo cuando se percibe dolor

© Elsevier. Fotocopiar sin autorización es un delito.

booksmedicos.org

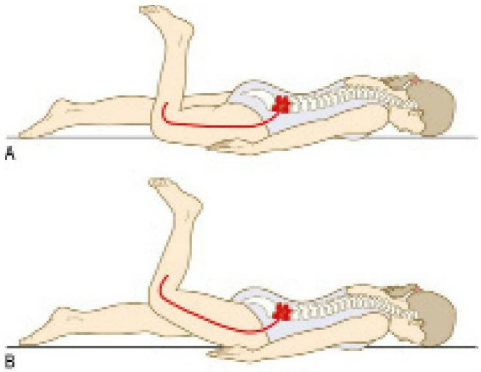

Fig. 14.26 **Prueba de estiramiento: nervio femoral. (A)** El dolor puede desencadenarse únicamente por la flexión de la rodilla. **(B)** El dolor puede desencadenarse al combinar la flexión de la rodilla con la extensión de la cadera.

por delante o por detrás del muslo. Esta prueba puede realizarse, en caso necesario, con el paciente tumbado de lado (con el lado que se está explorando hacia arriba).

Prueba de giro superpuesto (funcional)

Secuencia de la exploración

- Pídale al paciente que se siente en el extremo de la mesa de exploración con las caderas y las rodillas flexionadas a 90° (fig. 14.27A).
- Examine los reflejos de las rodillas.
- Extienda la rodilla como si fuese a examinar el reflejo aquíleo. El paciente con compresión de la raíz nerviosa se recostará hacia atrás («giro»; fig. 14.27B).

Las articulaciones sacroilíacas

Secuencia de la exploración

Las pruebas no son fiables, pero la compresión de la pelvis o la presión hacia abajo sobre el sacro con el «talón» de la mano con el paciente en decúbito prono desencadenarán dolor si estas articulaciones están inflamadas.

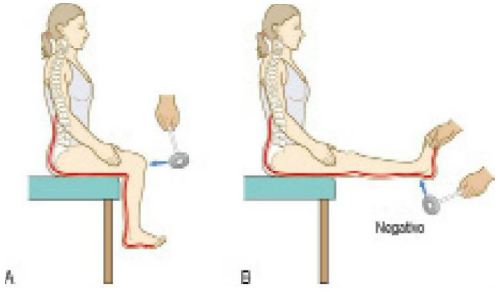

Fig. 14.27 **Nervio ciático.** Prueba del «giro». **(A)** Dirija la atención del paciente hacia los reflejos tendinosos. **(B)** El paciente con una compresión real de la raíz nerviosa no permite estirar la pierna por completo.

EXTREMIDAD SUPERIOR

La función primordial de la extremidad superior es colocar la mano adecuadamente en el espacio. Para ello se necesita un arco de movimientos en el hombro, el codo y la muñeca. La mano puede funcionar en modo precisión o en modo potencia. La musculatura intrínseca de la mano permite la prensión y los movimientos de manipulación finos, mientras que los músculos del antebrazo proporcionan potencia y estabilidad.

Distinga entre procesos locales y generales. Algunos de estos últimos, por ejemplo artritis reumatoide, suelen ser causa de patologías en varias localizaciones. Los procesos locales deben distinguirse del dolor radicular y del dolor referido. Establezca si el proceso es inflamatorio o no inflamatorio basándose en el patrón de rigidez diurna y de dolor.

Mano y muñeca

En el cuadro 14.20 se expone la inervación motora de la mano. La articulación de la muñeca posee componentes carpometacarpianos, intercarpianos, carpocubitales y carporradiales. Existe una amplia variedad de movimientos, como flexión, extensión, aducción (desviación hacia el lado cubital), abducción (desviación hacia el lado radial) y circunducción (movimiento compuesto en el que la mano puede moverse de forma cónica sobre la muñeca). Utilice los nombres de cada uno de los dedos de la mano durante la exploración y la documentación para evitar confusiones (fig. 14.28). Las articulaciones IFP e IFD son articulaciones trocleares que sólo permiten la flexión y la extensión. Las articulaciones MCF permiten la flexión y la extensión y cierta aducción/abducción, que es máxima cuando dichas articulaciones están extendidas.

www.medilibros.com

14.20 Inervación motora de la mano

Nervio	Músculos inervados
Mediano	Músculos oponentes y abductores de la mano y la mayoría de los flexores de la muñeca y de los dedos
Cubital	Aductor del pulgar, la mayoría de los lumbricales y los interóseos
Radial	Extensores de la muñeca y la mano

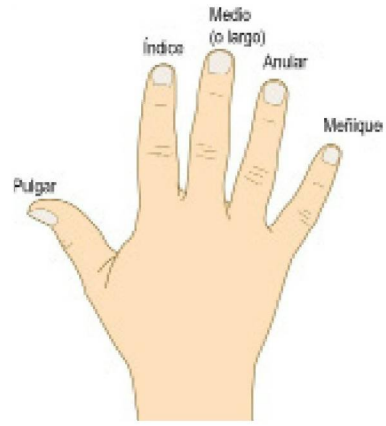

Fig. 14.28 **Denominaciones de los dedos de la mano empleados en la documentación.**

booksmedicos.org

Historia clínica

A menudo el paciente indicará los puntos de dolor, rigidez, pérdida funcional, contracturas, deformidad y traumatismos. Si los síntomas son vagos o difusos considere la posibilidad de que sea un dolor referido o una neuropatía compresiva, por ejemplo compresión del nervio mediano durante su paso por el túnel carpiano en la muñeca, que desencadenará síntomas y signos de síndrome del túnel carpiano (fig. 14.29). Considere la artritis inflamatoria si la tumefacción es prominente en las articulaciones MCF o IFP.

Secuencia de la exploración

El paciente debe estar sentado, de cara a usted y con los brazos y los hombros a la vista. Examine en primer lugar la mano y los dedos, progresando en sentido proximal.

Exploración visual

- Cambios de coloración, como el eritema palmar.
- La tumefacción de las articulaciones MCF da lugar a una pérdida de la indentación interdigital en el dorso de la mano, especialmente cuando las articulaciones MCF e IF están completamente flexionadas (pérdida del aspecto normal «colina-valle-colina-valle»; fig. 14.30A). La tumefacción en las articulaciones IFP da lugar a un aspecto «fusiforme» (fig. 14.30B).
- La deformidad de las fracturas de las falanges puede producir rotación. Pida al paciente que flexione los dedos de la mano conjuntamente (fig. 14.31) y luego de uno en uno. Normalmente, con las articulaciones MCF e IF flexionadas, los dedos no deberían cruzarse y deberían apuntar hacia el tubérculo escafoideo en la muñeca.

Signos extraarticulares

- Atrofia de músculos pequeños, sobre todo de los interóseos en la artritis inflamatoria (lesión de la raíz nerviosa T1 o parálisis del nervio cubital).
- Vasculitis de los dedos de las manos, detectada sobre todo en los rebordes ungueales (fig. 4.15E).
- Cambios ungueales, por ejemplo hoyuelos (psoriasis) y onicólisis (separación de la uña respecto de su lecho) en la artritis psoriásica (fig. 4.15B).

Palpación

- Las tumefacciones duras sugieren excrecencias óseas; las tumefacciones blandas sugieren sinovitis.
- Palpe con su pulgar y su dedo índice por encima y por debajo de la articulación para detectar la presencia de esponjosidad.
- Explore las articulaciones MCF buscando esponjosidad y apriete con suavidad en busca de dolor.
- Palpe las vainas de los tendones flexores en la mano y los dedos para detectar tumefacciones locales o puntos dolorosos durante la palpación. Si detecta alguna tumefacción (habitualmente proximal

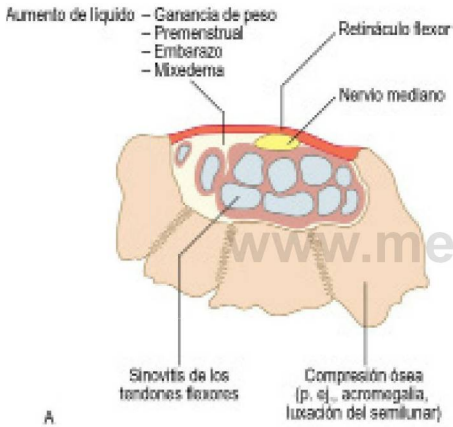

Fig. 14.29 Síndrome del túnel carpiano. (A) Causas de compresión del nervio mediano. **(B)** Atrofia muscular de la eminencia tenar.

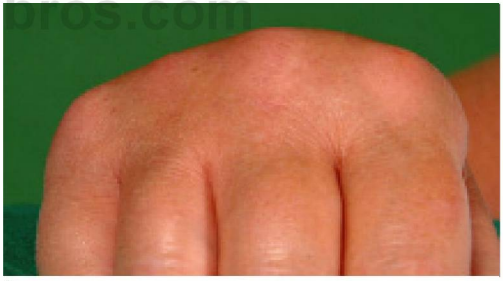

Fig. 14.30 Tumefacción de la mano y la muñeca. (A) Pídale al paciente que cierre el puño. Examínelo de frente para comprobar cualquier pérdida del contorno en «colinas y valles». **(B)** Cuadratura de la muñeca secundaria a la presencia de osteofitos en la articulación carpometacarpiana del pulgar.

www.medilibros.com

© Elsevier. Fotocopiar sin autorización es un delito.

booksmedicos.org

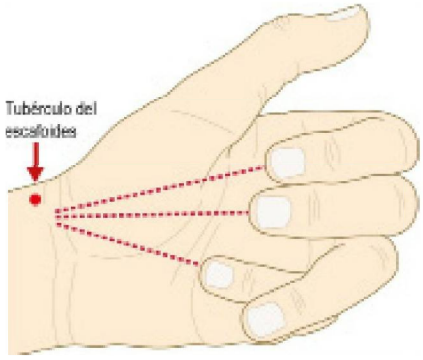

Fig. 14.31 Flexión de los dedos de la mano que demuestra una deformidad en rotación del dedo anular.

a las articulaciones MCF) observe si existen resortes o «bloqueos» durante la extensión del dedo previamente flexionado.

- Para detectar crepitación coloque su dedo índice a lo largo de los dedos del paciente completamente extendidos y pídale que abra y cierre la mano.

Movimiento

Movimientos activos

- Pídale al paciente que cierre el puño y que a continuación extienda los dedos por completo.
- Para comprobar la capacidad de prensión, pídale al paciente que presione tan fuerte como pueda nuestros dedos índice y medio introducidos desde el lado del pulgar hacia la palma de su mano.

Movimientos pasivos

- Mueva cada dedo mediante movimientos de flexión y extensión en busca de resortes.
- Pídale al paciente que junte las palmas de sus manos y que extienda por completo las muñecas: «signo del orador» (lo normal es una extensión de 90°) (fig. 14.32A).
- Pídale al paciente que junte los dorsos de sus manos y que flexione las muñecas por completo: «signo del orador inverso» (lo normal es una flexión de 90°) (fig. 14.32B).

Hallazgos anormales

Exploración visual El eritema sugiere una inflamación aguda secundaria a infección de partes blandas, artritis séptica, infección de la vaina tendinosa o enfermedad por depósito de cristales (gota y seudogota). La tumefacción en las articulaciones MCF e IF, o en ambas, sugiere sinovitis. El aspecto fusiforme se observa generalmente en la artritis reumatoide y en las lesiones de los ligamentos colaterales (cuadro 14.21).

Los dedos de las manos son largos en el síndrome de Marfan (aracnodactilia; fig. 3.28B).

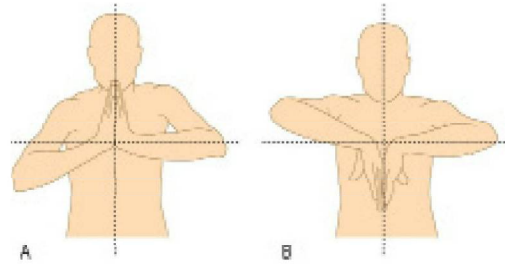

Fig. 14.32 Valoración de la muñeca. (A) Extensión. **(B)** Flexión. Disminución del arco de movimiento en la muñeca derecha.

En las articulaciones IFD (fig. 14.33) se puede detectar un dedo «en martillo», una deformidad en flexión que se corrige de forma pasiva. Suele deberse a un traumatismo menor que desestructura la expansión del extensor terminal en la base de la falange distal, con o sin arrancamiento óseo.

La deformidad «en ojal de botón» (o «en *boutonnière*») consiste en una deformidad en flexión en la articulación IFP con hiperextensión en la articulación IFD y una flexión fija en la articulación IFP (fig. 14.33). La deformidad «en cuello de cisne» es una hiperextensión de la articulación IFP con flexión en la articulación IFD.

En la artritis reumatoide puede haber subluxación y desviación cubital de las articulaciones MCF (fig. 14.34). La contractura de Dupuytren afecta a la aponeurosis palmar, provocando una flexión fija de las articulaciones MCF e IFP de los dedos meñique y anular (fig. 3.13). En la artritis reumatoide puede observarse un desplazamiento anterior o palmar (luxación parcial) de la muñeca.

Palpación Las tumefacciones duras pueden tratarse de osteofitos (característicos de la artrosis), quistes mucosos o, menos frecuentemente, tumores. Los nódulos de Heberden y de Bouchard aparecen en las articulaciones IFD e IFP, respectivamente.

La presencia de esponjosidad sugiere sinovitis. En la tenosinovitis de De Quervain se observa tumefacción, dolor durante la palpación y crepitación sobre las vainas tendinosas del abductor largo del pulgar y del extensor corto del pulgar. Los síntomas se agravan al mover la muñeca y el pulgar. La crepitación en esta localización suele percibirse como una sensación de crujido que puede llegar a ser audible. La crepitación puede aparecer también en la artrosis al mover las articulaciones radiocarpianas, y sobre todo se debe a fracturas antiguas del escafoides o de la porción distal del radio.

Movimiento La falta de extensión completa de uno o más dedos puede indicar rotura tendinosa.

14.21 Ejemplos de afecciones visibles de las manos

Alteración	Aspecto y consistencia	Localización habitual	Enfermedad asociada
Nódulos de Heberden	Nódulos óseos pequeños	Articulaciones interfalángicas distales	Artrosis
Nódulos de Bouchard	Nódulos óseos pequeños	Articulaciones interfalángicas proximales	Artrosis
Nódulos reumatoides	Carnosos y firmes	Superficie extensora de los nudillos	Artritis reumatoide
Tofos	Subcutáneos blancos	Yuxtaarticular	Gota
Depósitos de calcio	Subcutáneos blancos	Pulpejo de los dedos de las manos	Esclerosis sistémica, dermatomiositis
Capilares dilatados	(Utilizar una lupa)	Pliegues ungueales	Esclerosis sistémica, dermatomiositis, lupus eritematoso sistémico

booksmedicos.org

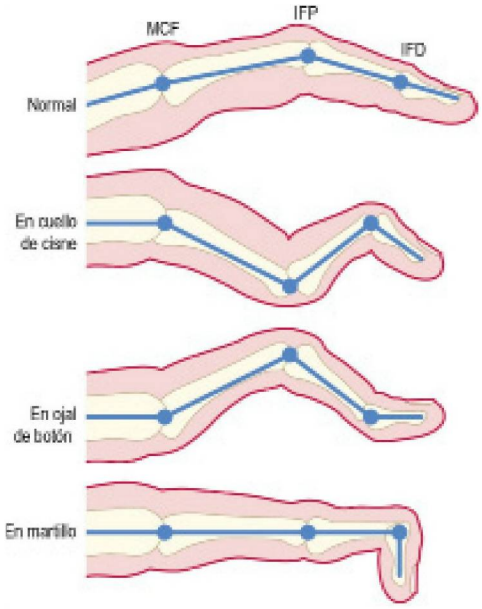

Fig. 14.33 Deformidades del dedo en la artritis reumatoide. IFD, interfalángica distal; IFP, interfalángica proximal; MCF, metacarpofalángica.

Fig. 14.34 Mano reumatoide: desviación cubital de los dedos de la mano, atrofia de músculos pequeños y tumefacción sinovial en las articulaciones del carpo, metacarpofalángicas e interfalángicas proximales.

Exploración de la mano y la muñeca con una herida

En el paciente con una herida en la muñeca o la mano explore los tendones, los nervios y la circulación. La localización de la herida y la posición de la mano en el momento de la lesión pueden indicar las estructuras dañadas. Aunque el 90% del tendón se haya cortado es posible que pueda realizar un movimiento normal, por lo que es preciso realizar una exploración quirúrgica minuciosa para establecer el diagnóstico y el tratamiento correctos.

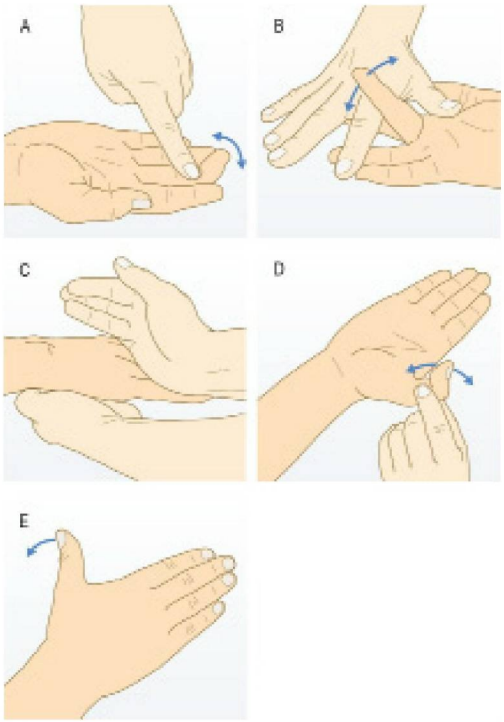

Fig. 14.35 Comprobación de los flexores y los extensores de los dedos de la mano y del pulgar. (A) Flexor profundo de los dedos. **(B)** Flexor superficial de los dedos. **(C)** Extensor de los dedos. **(D)** Flexor largo del pulgar. **(E)** Extensor largo del pulgar.

Secuencia de la exploración

Músculos y tendones

- Flexor profundo de los dedos de la mano: pídale al paciente que flexione la articulación IFD mientras sujeta la articulación IFP en extensión (fig. 14.35A).
- Flexor superficial de los dedos de la mano: sujete el resto de los dedos completamente extendidos (para eliminar la acción del flexor profundo de los dedos, ya que este último también podría flexionar la articulación IFP) y pida al paciente que flexione la articulación IFP en cuestión (fig. 14.35B).
- Extensor de los dedos: pídale al paciente que extienda los dedos de la mano con la muñeca en posición neutra (fig. 14.35C).
- Flexor y extensor largo del pulgar: sujete la falange proximal del pulgar del paciente firmemente y pídale que flexione y extienda la articulación IF (fig. 14.35D).
- Extensor largo del pulgar: pídale al paciente que coloque la palma de la mano sobre una superficie plana y que extienda el pulgar como si estuviese haciendo autoestop (fig. 14.35E). Si el tendón está intacto el paciente podrá hacerlo. En la enfermedad de De Quervain aparece dolor.

Nervios (sólo la función motora de los nervios radial, cubital y mediano)

Utilice la regla nemotécnica «papel-tijeras-piedra-signo OK».

Pida al paciente que:

- Extienda por completo la muñeca y los dedos («signo del papel») (fig. 14.36A). El nervio radial inerva los extensores de la muñeca y de los dedos.

© Elsevier. Fotocopiar sin autorización es un delito.

www.medilibros.com

booksmedicos.org

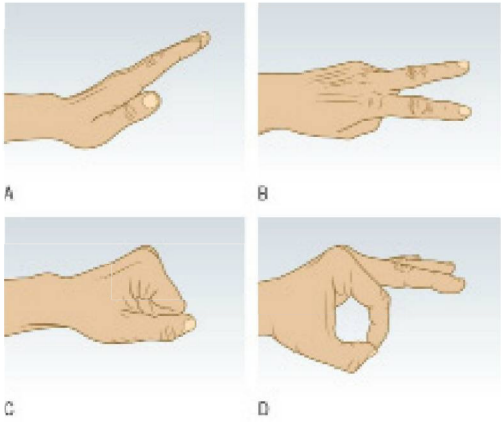

Fig. 14.36 **Comprobación rápida de la función motora de los nervios mediano, cubital y radial. (A)** Papel (radial). **(B)** Tijeras (cubital). **(C)** Piedra (mediano). **(D)** Signo OK (mediano-interóseo anterior).

- Realice el «signo de la tijera» (fig. 14.36B).

El nervio cubital inerva los músculos hipotenares, los músculos interóseos, dos lumbricales medios, los músculos aductores del pulgar, el flexor del carpo cubital y la mitad cubital del flexor profundo de los dedos.

- Cierre el puño («signo de la piedra») (fig. 14.36C).

El nervio mediano inerva los músculos de la eminencia tenar, que abducen y oponen el pulgar, los dos lumbricales laterales, la mitad medial del flexor profundo de los dedos, el flexor superficial de los dedos, el flexor radial del carpo, el palmar largo y el pronador redondo. Debido al entrecruzamiento variable de los nervios de los músculos de la eminencia tenar excepto el abductor corto del pulgar, la mejor prueba para explorar la función motora del nervio mediano es valorar la capacidad de abducir el pulgar separándolo de la palma (fig. 14.37). Sin embargo, el cierre completo del puño («signo de la piedra») también depende de la función del nervio mediano debido a su actividad flexora.

- Realice el signo de «OK» (fig. 14.36D).

El nervio interóseo anterior (lesionado con frecuencia en las fracturas supracondilares) es una rama terminal exclusivamente motora del nervio mediano. Inerva al flexor largo del pulgar, el pronador cuadrado y el flexor profundo del dedo índice. Para realizar el signo de OK deben actuar el flexor largo del pulgar y el flexor profundo del dedo índice.

Codo

Anatomía

La articulación del codo consta de las siguientes articulaciones: húmero-cubital, húmero-radial y radiocubital superior. Los epicóndilos interno y externo son los orígenes flexores y extensores, respectivamente, para los músculos del antebrazo. Estas dos prominencias y la punta del olécranon se palpan fácilmente. Normalmente forman un triángulo equilátero cuando se flexiona el codo 90° y una línea recta cuando el codo se extiende del todo. Una bolsa sinovial subcutánea recubre al olécranon, la cual puede inflamarse o infectarse (bursitis). El dolor en el codo puede ser localizado o referido desde el cuello. La artritis reumatoide y la epicondilitis son causas frecuentes de dolor en el codo.

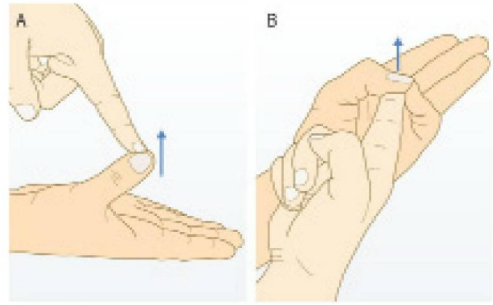

Fig. 14.37 **Exploración específica de la función motora del nervio mediano.**

Secuencia de la exploración

Exploración visual

- Valore la alineación general del codo extendido. Normalmente existe un ángulo en valgo de 11-13° cuando el codo está completamente extendido («ángulo de transporte»).
- Busque:
  - Tumefacciones, hematomas y cicatrices.
  - Signos de sinovitis entre el epicóndilo externo y el olécranon.
  - Exantemas, bursitis, tofos o nódulos en el olécranon.
  - Nódulos reumatoides en la superficie extensora proximal del antebrazo.

Palpación

- Contornos óseos de los epicóndilos externo e interno y punta del olécranon, que definen un triángulo equilátero cuando el codo está flexionado 90°.
- Esponjosidad a ambos lados del olécranon y descartar la presencia de puntos dolorosos. La sinovitis se palpa esponjosa o cenagosa cuando el codo se flexiona por completo.
- Puntos dolorosos focales sobre el epicóndilo externo o interno. Cuando existen sólo en uno de los lados puede indicar un codo de «tenista» (externo) o uno de «golfista» (interno).
- Las bolsas sinoviales (sacos llenos de líquido) suelen ser blandas, pero cuando se infectan o se inflaman de forma aguda pueden palparse firmes.
- Presencia de nódulos reumatoides sobre la superficie extensora proximal del antebrazo.

Movimiento

- Valore el arco de flexoextensión. Pídale al paciente que se toque el hombro de cada lado y que luego estire el codo lo máximo posible. El arco de movimiento normal es de 0-145°; un arco menor de 30-110° provocará problemas funcionales.
- Para valorar la supinación y la pronación pídale al paciente que coloque los codos a los lados del cuerpo y que los flexione 90°. Después pídale que gire las manos hacia arriba, hacia el techo (supinación: intervalo normal 0-90°) y a continuación hacia abajo, de cara al suelo (pronación: intervalo normal 0-85°).

Pruebas especiales

Secuencia de la exploración

Codo de tenista (epicondilitis externa)

- Pídale al paciente que flexione el codo a 90° y que prone y flexione por completo la mano y la muñeca.
- Sujete el codo del paciente. Pídale que extienda la muñeca contra resistencia.

booksmedicos.org

- El dolor aparece en el epicóndilo externo y puede referirse hacia abajo por la cara extensora del brazo.

Codo de golfista (epicondilitis interna)

- Pídale al paciente que flexione el codo a 90° y que supine por completo la mano y la muñeca.
- Sujete el codo del paciente. Pídale que flexione la muñeca contra resistencia.
- El dolor aparece en el epicóndilo interno y puede referirse hacia abajo por la cara flexora del brazo.

Hombro

Anatomía

La articulación del hombro consta de la articulación glenohumeral y de la articulación acromioclavicular, pero el movimiento también tiene lugar entre la escápula y la pared torácica posterior (fig. 14.42). Los movimientos en la cintura escapular, y en especial la abducción y la rotación, también generan movimiento en la articulación esternoclavicular. Los músculos que componen el manguito de los rotadores son el supraespinoso, el subescapular, el redondo menor y el infraespinoso. Estos músculos y sus inserciones tendinosas facilitan la estabilidad y el movimiento (especialmente la abducción; fig. 14.7) en la articulación glenohumeral.

Síntomas y definiciones

El dolor en el hombro es un síntoma frecuente (cuadros 14.22 y 14.23) y a menudo se refiere al brazo. El dolor glenohumeral puede aparecer sobre la cara anteroexterna de la región superior del brazo. El dolor que se percibe en el hombro puede ser referido desde la columna cervical, ser un dolor radicular causado por la compresión de una raíz nerviosa central o proceder del diafragma o de la región peritoneal subdiafragmática a través del nervio frénico. La causa más frecuente de dolor referido es la espondilosis cervical, en la que el estrechamiento del espacio discal y los osteofitos comprimen a las raíces nerviosas y las inflaman.

La rigidez y la limitación del movimiento alrededor del hombro, secundarias a una capsulitis adhesiva de la articulación glenohumeral, es frecuente después de inmovilización o de falta de uso tras una lesión o un ictus. En ocasiones se denomina «hombro congelado», pero puede seguir habiendo movimiento entre la escápula y la pared torácica.

Algunos trastornos del manguito de los rotadores, en especial los síndromes de atrapamiento y los desgarros, cursan con un arco doloroso, en el que la abducción del brazo entre 60 y 120° produce molestias (fig. 14.38).

14.22 Causas de dolor en la cintura escapular

Manguito de los rotadores	
• Degeneración • Rotura tendinosa	• Tendinitis calcificada
Bolsa subacromial	
• Bursitis calcificada	• Poliartritis
Cápsula	
• Capsulitis adhesiva	
Cabeza del húmero	
• Tumor • Osteonecrosis	• Fractura/luxación
Articulaciones	
• Glenohumeral, esternoclavicular • Artritis inflamatoria, artrosis, luxación, infección	• Acromioclavicular • Subluxación, artrosis

14.23 Patologías frecuentes que afectan al hombro

No traumáticas	
• Síndromes del manguito de los rotadores, por ejemplo tendinitis del supraespinoso y el infraespinoso • Síndromes de compresión (que afectan al manguito de los rotadores y a la bolsa subacromial)	• Capsulitis adhesiva («hombro congelado») • Tendinitis calcificada • Tendinitis bicipital • Artritis reumatoide • Polimialgia reumática
Traumáticas	
• Desgarro del manguito de los rotadores • Luxación glenohumeral • Luxación acromioclavicular	• Fractura de la clavícula • Fractura de la cabeza o el cuello del húmero

Secuencia de la exploración

Pida al paciente que se siente o que permanezca de pie y que se descubra el hombro por completo.

Exploración visual

Examine desde delante y desde atrás, incluida la axila, en busca de:

- Deformidad: las deformidades de la articulación glenohumeral anterior y la luxación acromioclavicular completa son obvias (figs. 14.39 y 14.40), pero el contorno del hombro en la luxación glenohumeral posterior puede aparecer solamente anormal al situarse de pie por encima del paciente sentado y mirando el hombro desde arriba.
- Tumefacción.
- Atrofia muscular: especialmente de los músculos deltoides, supraespinoso e infraespinoso. La atrofia del supraespinoso o el infraespinoso indica un desgarro crónico de sus tendones.
- El tamaño y la posición de la escápula, es decir, elevada, deprimida o «alada» (fig. 14.41).

Palpación

- Comience en la articulación esternoclavicular y palpe a lo largo de la clavícula hasta la articulación acromioclavicular.
- Palpe el acromion y la apófisis coracoides (2 cm por debajo y hacia dentro con respecto a la punta de la clavícula), la espina de la escápula y el tendón del bíceps en la corredera bicipital.
- Palpe el tendón del supraespinoso extendiendo el hombro hasta llevar el supraespinoso por delante de la apófisis acromial.

Movimiento

Para detectar la disfunción del hombro:

- Colóquese de pie detrás del paciente.
- Pídale que coloque las dos manos por detrás de la cabeza.
- Que a continuación baje los brazos por detrás de la espalda y que baje las manos hasta tocarse las palas de la escápula.

Si el paciente manifiesta dolor o si observa tumefacción o limitación del movimiento se debe examinar el hombro detalladamente.

Arco de movimiento

- Determine primero el movimiento activo y después el pasivo.
- Pídale al paciente que flexione y extienda el hombro lo máximo que pueda.

© Elsevier. Fotocopiar sin autorización es un delito.

booksmedicos.org

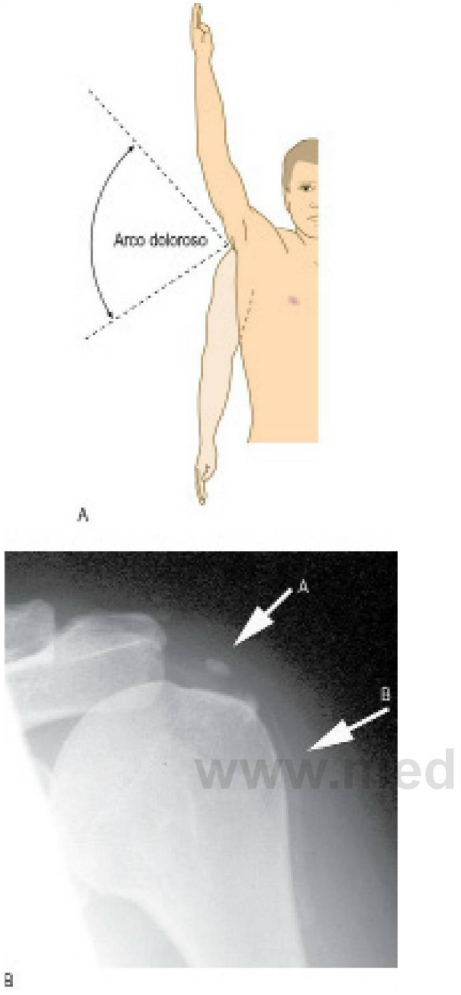

Fig. 14.38 **(A)** Arco doloroso. **(B)** Depósitos cálcicos en los tendones del supraespinoso (flecha A) y del bíceps (flecha B).

Fig. 14.39 **Luxación glenohumeral anterior derecha.** Obsérvese la pérdida del contorno normal del hombro.

- Abducción: pídale que eleve el brazo alejándolo del costado del cuerpo.
  - Para determinar la cantidad de movimiento que tiene lugar en la articulación glenohumeral palpe el polo inferior de la escápula entre los dedos pulgar e índice para detectar la rotación escapular. En la articulación glenohumeral tiene lugar el 50-70% de la abducción (el resto ocurre con el movimiento de la escápula sobre la pared torácica), pero ésta aumenta si el brazo se rota hacia fuera. Observe el grado y la suavidad del movimiento escapular. Si la articulación glenohumeral está excesivamente rígida predominará el movimiento de la escápula sobre la pared torácica. Explore el manguito de los rotadores si hay limitación o dolor (arco doloroso) asociado a la abducción (fig. 14.42).
- Rotación interna: con el brazo del paciente pegado al costado y con el codo flexionado 90° pídale que ponga la mano sobre la espalda y se la toque tan arriba como pueda. Documente la apófisis espinosa más alta que pueda alcanzar el paciente con el pulgar.
- Rotación externa: en la misma posición, con el codo pegado al costado pídale que rote la mano hacia fuera.
- Deltoides: pida al paciente que realice una abducción del brazo separándolo del costado y manteniéndolo paralelo al suelo, y que aguante dicha posición a la vez que usted empuja sobre el húmero hacia abajo. Compare un lado con el otro.

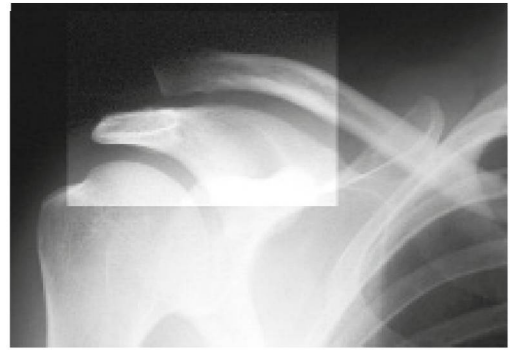

Fig. 14.40 **Radiografía de una luxación acromioclavicular derecha.**

Fig. 14.41 **Escápula izquierda «alada» secundaria a parálisis del nervio del serrato anterior.**

www.medilibros.com

Manguito de los rotadores

- Pídale al paciente que abduzca el brazo desde el costado contra resistencia. Si es incapaz de iniciar la abducción o si ésta es dolorosa puede existir un problema del manguito de los rotadores.

Compresión (arco doloroso)

- Realice una abducción pasiva completa del brazo del paciente.
- Pida al paciente que lo baje (aduzca) lentamente (fig. 14.38).

Un arco doloroso aparece entre 60 y 120° de abducción.

- Si el paciente es incapaz de iniciar la abducción, coloque la mano de usted sobre la escápula del paciente para confirmar que no se mueve.
- Abduzca pasivamente el brazo con rotación interna hasta 30-45°.
- Pídale al paciente que siga abduciendo el brazo.

booksmedicos.org

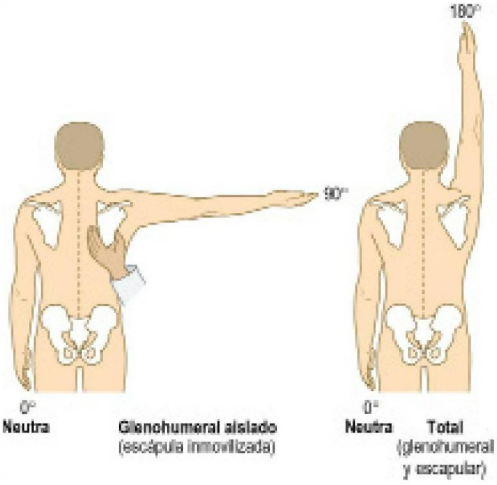

Fig. 14.42 Movimientos en la articulación del hombro.

La aparición de dolor con el movimiento activo, especialmente contra resistencia, sugiere compresión.

Desgarros y lesiones ligamentosas

La discrepancia entre los arcos de movimiento activo y pasivo sugiere un desgarro tendinoso, sobre todo en el subescapular, donde puede haber un arco de rotación interna pasiva excesivo. Para comprobar los componentes musculares del manguito de los rotadores es necesario neutralizar el efecto de otros músculos que crucen el hombro.

- El subescapular y el pectoral mayor (rotación interna del hombro).
  - Para aislar el subescapular compruebe la rotación interna con la mano del paciente por detrás de la espalda. La pérdida de potencia sugiere un desgarro, mientras que la aparición de dolor con la rotación interna forzada sugiere tendinitis.
- Supraespinoso. Con el brazo en el costado compruebe la abducción. La pérdida de potencia sugiere un desgarro, mientras que la aparición de dolor en la abducción forzada a 60° sugiere tendinitis.
- Infraespinoso y redondo menor. Compruebe la rotación externa con el brazo en posición neutra, pero con una flexión de 30° para disminuir la contribución del deltoides. Una pérdida de potencia sugiere un desgarro, mientras que la aparición de dolor con la rotación externa forzada sugiere tendinitis.

Tendinitis del bicipital

- Palpe el tendón del bicipital en su corredera en busca de dolor durante la palpación.
- Pídale al paciente que supine el antebrazo y que a continuación flexione el brazo contra resistencia. En la tendinitis del bicipital aparece dolor.

EXTREMIDAD INFERIOR

Cadera

Anatomía

La cadera es una articulación de tipo esfera-cavidad que permite movimientos de flexión, extensión, abducción, aducción y rotación externa e interna, aparte del movimiento combinado de circunducción. Con la edad las restricciones del movimiento más habituales son las de extensión y rotación interna, seguidas de la abducción.

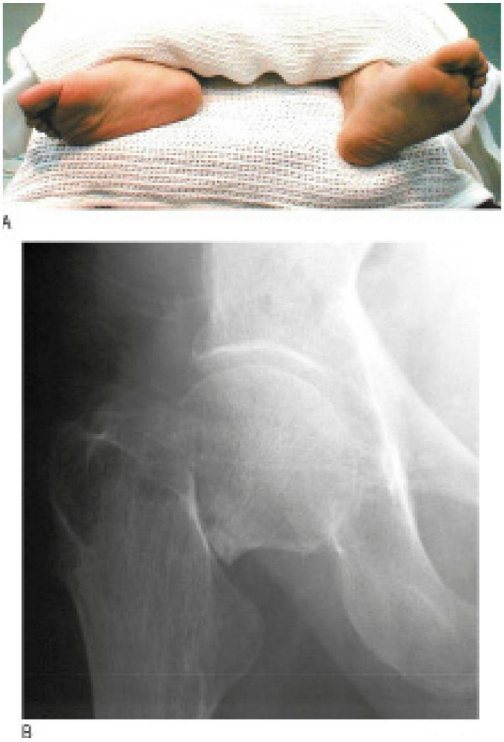

Fig. 14.43 **Fractura del cuello del fémur derecho. (A)** Acortamiento y rotación externa de la pierna. **(B)** Radiografía en la que se aprecia la translación y la angulación.

Síntomas y definiciones

El dolor suele percibirse en la ingle, pero puede referirse a la cara anterior del muslo, la rodilla o las nalgas. El dolor de cadera suele intensificarse con la actividad, pero la osteonecrosis y los tumores pueden doler en reposo y por la noche. El dolor en el muslo o en la cara externa de la cadera que se intensifica al tumbarse sobre dicho lado sugiere bursitis trocantérica.

Distinga el dolor que se origina en la cadera de:

- Irritación de raíz nerviosa lumbar.
- Claudicación medular o arterial.
- Causas abdominales, por ejemplo hernias.

Examine en qué medida restringe el dolor las actividades del paciente. Pregúntele cuánto tiempo es capaz de caminar y hasta qué distancia es capaz de hacerlo por la calle y sobre la capacidad para subir y bajar escaleras, si puede realizar sus compras o el tipo de ayudas a la deambulación que utiliza.

La fractura del cuello del fémur es frecuente después de un traumatismo relativamente menor en las mujeres posmenopáusicas y en las mayores de 70 años. La fractura puede mostrar un desplazamiento mínimo o estar impactada y no es preciso que tenga el aspecto clásico de una pierna acortada y en rotación externa (fig. 14.43A). El paciente puede conservar incluso la capacidad de soportar la carga.

Secuencia de la exploración

Los pacientes deben desvestirse, quedándose en ropa interior, y deben quitarse los calcetines y los zapatos. Debemos ser capaces de ver las crestas ilíacas.

© Elsevier. Fotocopiar sin autorización es un delito.

booksmedicos.org

Exploración visual

- Valore la marcha.
- Inspección general: pídale al paciente que se ponga de pie.
- Observe desde delante si:
  - El apoyo es recto.
  - Los hombros están paralelos al suelo y están simétricos sobre la pelvis (lo que podría enmascarar una deformidad de la cadera o un acortamiento verdadero de una pierna).
  - Hay deformidades de la cadera, la rodilla, el tobillo o el pie.
  - Hay atrofia muscular (por poliomielitis o por desuso secundario a artritis).
- Desde un costado valore si uno de los hombros está inclinado o si la lordosis lumbar ha aumentado (ambas entidades pueden deberse a una contractura en flexión).
- Desde atrás valore si:
  - La columna está recta o si está curvada lateralmente (escoliosis).
  - En caso de que haya escoliosis observe las posiciones relativas de los hombros y la pelvis y mida las longitudes de las piernas.
  - Hay atrofia de los glúteos.
- Valore si hay cicatrices, trayectos sinusales, apósitos o cambios cutáneos alrededor de la cadera.

Palpación

- La presencia de dolor durante la palpación sobre el trocánter mayor sugiere bursitis trocantérica.
- La presencia de dolor durante la palpación sobre el trocánter menor y la tuberosidad isquiática es frecuente en lesiones deportivas secundarias durante distensiones de las inserciones del iliopsoas y los isquiotibiales, respectivamente.

Movimiento

- Con el paciente en decúbito supino sobre la mesa de exploración compruebe que el reborde de la pelvis se encuentra perpendicular a la columna.
- Flexión: coloque su mano izquierda bajo la espalda (para detectar cualquier enmascaramiento del movimiento de la cadera con el movimiento de la pelvis y de la columna lumbar utilice la prueba de Thomas) y compruebe el arco de flexión de cada cadera por separado (normal entre 0-120°).
- Abducción y aducción: estabilice la pelvis colocando su mano izquierda sobre la cresta ilíaca opuesta. Con su mano derecha abduzca la pierna extendida hasta que perciba que la pelvis empieza a inclinarse (normal 45°). Compruebe la aducción cruzando una pierna sobre la otra y moviéndola hacia dentro (normal 25°) (fig. 14.44A).
- Rotación interna y externa: compruébela con la pierna en extensión completa haciéndola rodar sobre la mesa de exploración y fijándose en el pie para valorar el arco de rotación. Compruebe a continuación con la rodilla (y la cadera) flexionada a 90°. Mueva el pie hacia dentro para comprobar la rotación externa y hacia fuera para comprobar la rotación interna (normal 45° para cada movimiento) (fig. 14.44B).
- Extensión: pídale al paciente que se tumbe en decúbito prono sobre la mesa de exploración. Coloque su mano izquierda sobre la pelvis para detectar cualquier movimiento. Levante cada pierna por separado para valorar el arco de extensión (intervalo normal 0-20°) (fig. 14.44C).

Acortamiento

El acortamiento aparece en procesos patológicos de la cadera y de la pierna (cuadro 14.24). Existe acortamiento aparente si la extremidad afectada aparece más corta, debido normalmente a una deformidad en aducción o en flexión de la cadera.

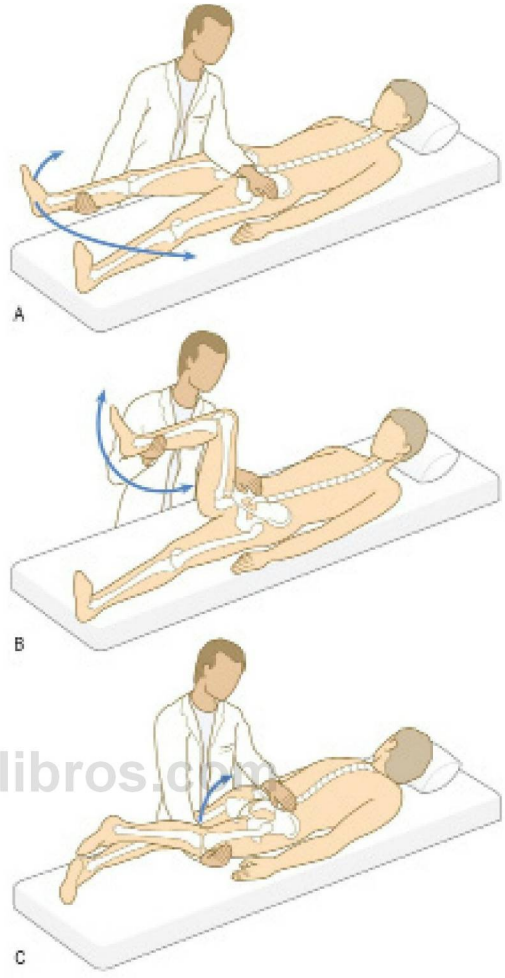

Fig. 14.44 Comprobación de la movilidad de la cadera. (A) Abducción. **(B)** Flexión. **(C)** Extensión.

14.24 Causas de acortamiento verdadero de la extremidad inferior

Cadera
• Fracturas (p. ej., cuello del fémur) • Después de una artroplastia total de cadera • Epifisiólisis femoral superior • Enfermedad de Perthes (osteocondritis juvenil) • Luxación de cadera no reducida • Artritis séptica • Pérdida del cartílago articular (artritis, infección articular) • Coxa vara congénita • Luxación congénita de la cadera no diagnosticada
Fémur y tibia

• Trastornos del crecimiento secundarios a:
  ◦ Poliomielitis
  ◦ Parálisis cerebral
  ◦ Fracturas
  ◦ Osteomielitis
  ◦ Artritis séptica
  ◦ Lesión epifisaria
  ◦ Causas congénitas

www.medilibros.com
booksmedicos.org

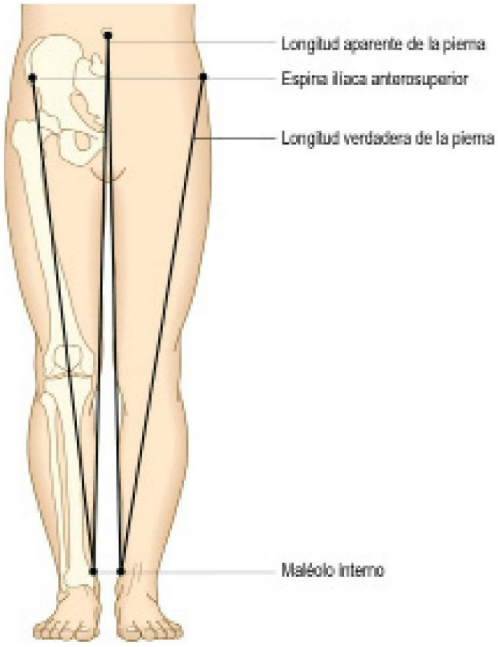

Fig. 14.45 **Longitudes real y aparente de las extremidades inferiores.**

Secuencia de la exploración

- Pídale al paciente que se tumbe en decúbito supino y que estire las dos piernas lo máximo posible en posiciones equivalentes para eliminar cualquier contractura de partes blandas o posturas anormales.
- Mida con una cinta métrica:
  - Desde el ombligo hasta el maléolo interno: longitud aparente.
  - Desde la espina ilíaca anterosuperior hasta el maléolo interno: «longitud verdadera» (fig. 14.45).
- Confirme cualquier discrepancia de longitud de la extremidad mediante la «prueba de bloques»:
  - Pida al paciente que se ponga de pie con los dos pies apoyados por completo sobre el suelo.
  - Eleve la pierna acortada utilizando una serie de bloques de un grosor gradual hasta que la pelvis se iguale, palpando ambas crestas ilíacas.

Signo de Trendelenburg

Secuencia de la exploración

- Sitúese de pie frente al paciente.
- Palpe ambas crestas ilíacas y pida al paciente que se ponga de pie sobre una pierna durante 30 segundos.
- Pídale que lo repita sobre la otra pierna.
- Examine y palpe la cresta ilíaca de cada lado para ver cuál se mueve hacia arriba o hacia abajo.
- Normalmente la cresta ilíaca del lado con el pie levantado del suelo debería elevarse. La prueba es anormal si la hemipelvis desciende por debajo de la horizontal (fig. 14.46). Puede deberse a una debilidad glútea o a inhibición por coxalgia, por ejemplo artrosis o una alteración estructural de la articulación de la cadera, por ejemplo coxa vara o displasia de cadera del desarrollo.

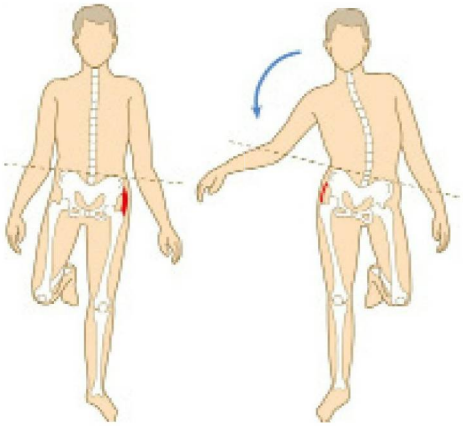

Fig. 14.46 **Signo de Trendelenburg.** La potencia de los músculos glúteos mantiene la posición al apoyarse sobre la pierna izquierda; la debilidad de los músculos glúteos derechos da lugar a una inclinación de la pelvis al apoyarse sobre la pierna derecha.

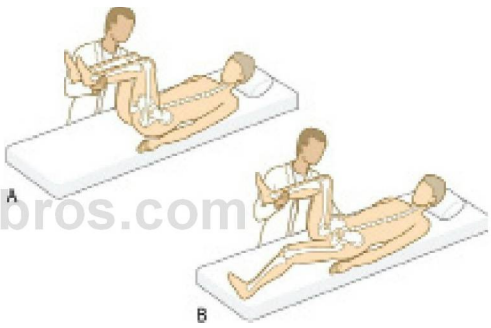

Fig. 14.47 **Prueba de Thomas:** para comprobar la cadera izquierda.

Prueba de Thomas

En la prueba de Thomas se mide la deformidad en flexión fija (extensión incompleta). Esta deformidad puede estar enmascarada por un movimiento compensador a la altura de la columna lumbar o de la pelvis y por un aumento de la lordosis lumbar.

No realice esta prueba si el paciente se ha sometido a una artroplastia de cadera en el lado contrario al que se va a evaluar, ya que la flexión forzada puede hacer que se luxe.

Secuencia de la exploración

- Pídale al paciente que se tumbe en decúbito supino sobre la mesa de exploración.
- Coloque la palma de su mano izquierda bajo la columna lumbar del paciente.
- Flexione pasivamente las piernas del paciente (caderas y rodillas) lo máximo posible.
- Mantenga la cadera que no se va a examinar en flexión máxima y con su mano izquierda palpe y confirme que la curva lordótica de la columna lumbar sigue eliminada.
- Pida ahora al paciente que extienda la cadera que se va a examinar. Una extensión incompleta en esta posición indica una deformidad en flexión fija a la altura de la cadera (fig. 14.47).

© Elsevier. Fotocopiar sin autorización es un delito.

www.medilibros.com

booksmedicos.org

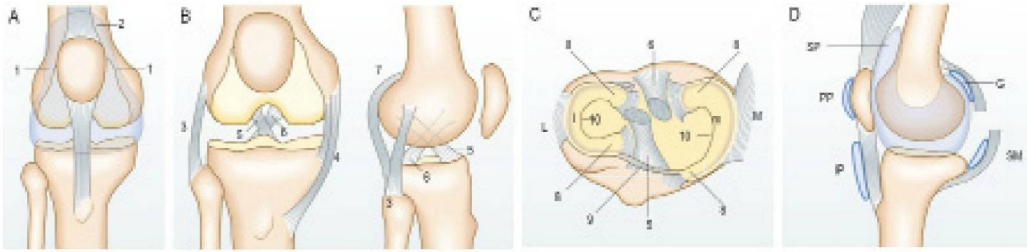

Fig. 14.48 **Estructura de la rodilla derecha. (A)** Proyección anterior que muestra la vaina sinovial común. **(B)** Proyecciones anterior y lateral que muestran los ligamentos. **(C)** Proyección simple de los meniscos. **(D)** Bolsas sinoviales. (G: bolsa debajo de la cabeza medial del gemelo; IP: bolsa infrarrotuliana;

- Si la cadera contralateral no está suficientemente flexionada no se eliminará la lordosis lumbar y la deformidad en flexión fija de la rodilla ipsilateral confundirá el resultado. En este caso realice la prueba con el paciente recostado en decúbito lateral.

Rodilla

www.medilibros.com

Anatomía

La rodilla es una articulación compleja en bisagra, con componentes femorotibial y femororrotuliano. Posee una cápsula sinovial que se extiende por debajo del cuádriceps (bolsa suprarrotuliana), que llega hasta 5 cm por encima del borde superior de la rótula. La articulación es en gran medida subcutánea, lo que permite una palpación fácil de la rótula, la tuberosidad tibial, el tendón rotuliano, el margen de los platillos tibiales y los cóndilos femorales. La estabilidad de la rodilla depende de sus estructuras musculares y ligamentosas (fig. 14.48).

La flexión tiene lugar gracias a los músculos isquiotibiales. Para la extensión se necesitan los músculos y el tendón del cuádriceps, la rótula, el tendón rotuliano y la tuberosidad tibial. Cualquier desestructuración de este «aparato extensor» provocará inestabilidad para elevar la pierna estirada o un retraso de la extensión (diferencia entre intervalos de extensión activos y pasivos).

Los ligamentos laterales interno y externo resisten el estrés en valgo y en varo, respectivamente. El ligamento cruzado anterior impide la subluxación anterior de la tibia sobre el fémur, mientras que el ligamento cruzado posterior impide la traslación posterior. Los meniscos interno y externo son estructuras fibrocartilaginosas en medialuna que descansan entre los platillos tibiales y los cóndilos femorales. Alrededor de la rodilla hay varias bolsas sinoviales importantes:

- Por delante: bolsas suprarrotuliana, prerrotuliana (entre la rótula y la piel que la recubre) e infrarrotuliana (entre la piel y la tuberosidad tibial y el ligamento rotuliano).
- Por detrás: varias bolsas sinoviales descansan en la fosa poplítea (fig. 14.48D).

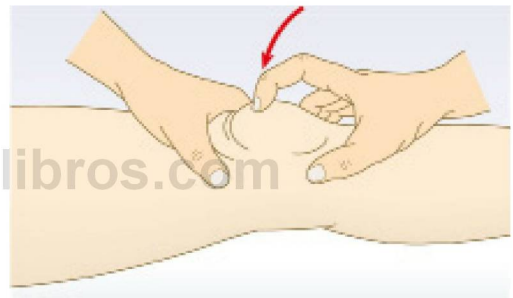

Fig. 14.49 **Comprobación de la presencia de derrame mediante el choque rotuliano.**

Síntomas y definiciones

Dolor

Ante un traumatismo obtenga una historia clínica detallada del mecanismo de la lesión. La dirección del impacto, de la carga o de la deformación predicen las estructuras que se lesionarán. Recuerde que el dolor en la rodilla puede venir referido de la cadera. Un dolor en la cara anterior de la rodilla, sobre todo después de una sedestación prolongada o de bajar escaleras, sugiere una patología articular femororrotuliana.

Tumefacción

El volumen normal del líquido sinovial es de 1-2 ml y es prácticamente indetectable. Un derrame (acumulación de líquido en el interior del espacio articular) indica una patología intraarticular y puede deberse a la presencia de líquido sinovial, sangre, pus o una mezcla de estos fluidos.

La hemartrosis (hemorragia en el interior de la rodilla) se debe a lesiones de una estructura vascular en el interior de la articulación, por ejemplo desgarro del ligamento cruzado o fractura intraarticular. Los pacientes con un trastorno de la coagulación, por ejemplo hemofilia o los que siguen tratamiento anticoagulante, son particularmente propensos a la hemartrosis. Los meniscos son predominantemente avasculares,

booksmedicos.org

y a menos que sufran un desgarro en la periferia o que se asocien a otros trastornos internos no provocan hemartrosis.

La velocidad con la que aparece la tumefacción en las lesiones agudas constituye un indicio diagnóstico.

- Una tumefacción intensa y rápida (<30 minutos) sugiere hemartrosis.
- Una tumefacción de menor intensidad a lo largo de 24 horas es más indicativa de derrame traumático, por ejemplo desgarro meniscal.
- La artritis séptica se desarrolla a lo largo de unas pocas horas con dolor, tumefacción manifiesta, dolor durante la palpación, eritema y rechazo extremo a mover la articulación pasiva o activamente. El tratamiento simultáneo con antiinflamatorios esteroideos o no esteroideos modifica estas características.
- Las artritis inducidas por el depósito de cristales (gota o seudogota) pueden simular una artritis séptica. Confirme el diagnóstico examinando el líquido aspirado con microscopio de luz polarizada.

Bloqueos

Se trata de un bloqueo a la extensión completa. Puede ser de larga duración o intermitente. Las dos causas más frecuentes son los cuerpos libres, por ejemplo por una osteocondritis disecante, una artrosis o condromatosis sinovial y por un desgarro meniscal. Los desgarros meniscales en asa de cubo y en «pico de loro» anterior se asocian especialmente a los bloqueos. Los desgarros del cuerno posterior ocasionan normalmente dolor con la flexión extrema e impiden los últimos grados de la flexión. Los desgarros meniscales dan lugar también a dolor a la palpación de la línea articular. Los meniscos discoideos congénitos pueden manifestarse en forma de bloqueos y con sonidos huecos.

Inestabilidad («fallos de la rodilla»)

Cualquiera de los cuatro ligamentos principales puede romperse por un traumatismo o aflojarse por una enfermedad degenerativa. La rótula es propensa a luxarse lateralmente, ya que la rodilla normal tiene un ángulo en valgo.

Secuencia de la exploración

Observe al paciente caminando y de pie, tal y como se ha descrito para la exploración de la marcha.

- Pídale que se tumbe en decúbito supino sobre la mesa de exploración. Las dos piernas deben quedar expuestas.

Exploración visual

- Examine la presencia de cicatrices, trayectos sinusales, eritema o exantemas.
- La postura y deformidades comunes, como genu valgo (patizambo) o genu varo (piernas arqueadas).
- Atrofia muscular: la atrofia del cuádriceps es prácticamente invariable con la inflamación y el dolor crónico y se desarrolla en cuestión de días. Mida el perímetro del muslo en ambas piernas 20 cm por encima de la tuberosidad tibial.
- Diferencia de longitud de las piernas (fig. 14.45).
- Deformidad en flexión: si el paciente se tumba con una rodilla flexionada puede deberse a un problema de la cadera, la rodilla o a una combinación de ambos.
- Tumefacción: un aumento del tamaño de la bolsa sinovial prerrotuliana («rodilla de criada») y cualquier derrame de la articulación de la rodilla. Un derrame grande da lugar a una tumefacción en forma de herradura por encima de la rodilla. La tumefacción que se extiende más allá de los márgenes de la articulación sugiere infección, una lesión mayor o, más excepcionalmente, un tumor.
- Quiste de Baker: aumento de tamaño de la bolsa sinovial en la fosa poplítea.

Palpación

- Calor: palpe la piel comparando los dos lados.
- Derrame.
- Choque rotuliano:
  - Con la rodilla del paciente extendida vacíe la bolsa suprarrotuliana deslizando hacia abajo su mano izquierda por el muslo hasta alcanzar el extremo superior de la rótula.
  - Mantenga la mano allí y con las puntas de los dedos de la mano derecha presione hacia abajo enérgica y firmemente sobre la rótula (fig. 14.49).
  - En un derrame de tamaño moderado notará una sensación de choque a medida que la rótula golpea al fémur. Puede percibir el rebote del líquido en su mano izquierda.
- «Prueba de la ondulación» (fig. 14.50):
  - Con la rodilla del paciente extendida y los músculos del cuádriceps relajados vacíe la región medial de la articulación extrayendo el líquido hacia la bolsa suprarrotuliana.
  - A continuación vacíe la bolsa sinovial suprarrotuliana del mismo modo que para el choque rotuliano. Golpee la cara externa de la articulación y vigile el lado interno en busca de abultamientos o de ondulaciones a medida que el líquido va acumulándose de nuevo en ese lado.

Fig. 14.50 Prueba de ondulación. (A) Vacíe la bolsa suprarrotuliana como en la prueba del choque rotuliano. **(B)** Golpee la cara interna de la articulación para desplazar el exceso de líquido hacia la cara externa de la articulación. **(C)** Golpee la cara externa mientras vigila la cara interna detalladamente en busca de abultamientos o de ondulaciones a medida que vuelve a acumularse el líquido. Esta prueba puede ser negativa si el derrame está a tensión.

© Elsevier. Fotocopiar sin autorización es un delito.

booksmedicos.org

- Sinovitis: con la rodilla del paciente extendida y el cuádriceps relajado perciba la esponjosidad a ambos lados del tendón del cuádriceps.
- Líneas articulares: palpe las líneas articulares tibial y femoral. Si hay dolor durante la palpación localícelo con la mayor precisión posible. En los adolescentes el dolor a la palpación localizado sobre la tuberosidad tibial sugiere la enfermedad de Osgood-Schlatter, una osteocondritis por tracción.

Movimiento

- Flexión y extensión activas:
  - Con el paciente en decúbito supino pídale que flexione la rodilla hasta el pecho y que luego la extienda hacia abajo hasta recostarla sobre la mesa de exploración (intervalo normal 0-140°).
  - Palpe buscando la presencia de crepitación entre la rótula y los cóndilos femorales, lo que sugeriría condromalacia rotuliana (especialmente en las mujeres jóvenes) o artrosis.
  - Registre el arco de movimiento: si existe una deformidad en flexión fija de 15° y es posible realizar una flexión hasta 110° registre este intervalo de movimiento como 15-110°.
  - Pídale al paciente que levante la pierna con la rodilla estirada. Si no puede mantener la rodilla completamente estirada es que existe una pérdida extensora, lo que señala una debilidad del cuádriceps u otras alteraciones del aparato extensor.
- Flexión y extensión pasivas:
  - En condiciones normales la rodilla puede extenderse de modo que el fémur y la tibia queden alineados longitudinalmente. Registre la extensión completa como 0°. En los desgarros meniscales, la artrosis y la artritis inflamatoria puede aparecer una limitación a la extensión completa. Para valorar la hiperextensión levante las dos piernas del paciente por los pies. La hiperextensión (genu recurvatum) está presente si la rodilla se extiende más allá de la posición neutra. Hasta 10° se considera normal (cuadro 14.25).

Exploración de los ligamentos

Pruebas de estabilidad

Ligamentos laterales Con la rodilla completamente extendida no debería ser posible la abducción ni la aducción.

EBE 14.25 Artrosis

El aumento de tamaño óseo palpable, la deformidad en varo, la rigidez matutina de menos de 30 minutos de duración y la crepitación en los movimientos pasivos en un paciente con dolor crónico en la rodilla sugiere artrosis.

McGee S. Evidence based physical diagnosis. St Louis, MO: Saunders/Elsevier, 2007, pág. 648.

Puede aparecer movimiento si el ligamento está laxo o roto. Aparecerá dolor si el ligamento está distendido (parcialmente desgarrado) pero intacto, y la articulación no se abrirá.

Secuencia de la exploración

- Con la rodilla del paciente completamente extendida sujete el tobillo entre su codo y su costado. Utilice las dos manos para aplicar valgo y posteriormente una fuerza en varo sobre la rodilla.
- Utilice sus pulgares para palpar la línea articular y para valorar el grado de abertura del espacio articular. Una abertura importante de la articulación indica una lesión del ligamento cruzado o de los ligamentos laterales (fig. 14.51A).
- Si la rodilla es estable repita el proceso con la rodilla flexionada hasta 30° para valorar la presencia de una laxitud menor de los ligamentos laterales. En dicha posición los ligamentos cruzados no están tensos.

Ligamento cruzado

- Flexione la rodilla del paciente hasta 90° y mantenga dicha posición sentándose y atrapando el pie del paciente con el muslo.
- Compruebe que los isquiotibiales están relajados y busque un descolgamiento posterior (subluxación posterior de la tibia sobre el fémur). Esto desencadena un signo del cajón anterior falso positivo que no debería interpretarse como una laxitud del ligamento lateral anterior.

Signo del cajón anterior

- Colocando sus manos por detrás de la porción superior de la tibia y con ambos pulgares encima de la tuberosidad tibial traccione de la tibia hacia delante (fig. 14.51B). Si se mueve en exceso (comparada con la otra rodilla) el ligamento cruzado anterior está laxo. Un movimiento de >1,5 cm sugiere una rotura del ligamento cruzado anterior. Esto suele asociarse a una lesión del ligamento interno.

Signo del cajón posterior

- Empuje sobre la tibia hacia atrás. Un movimiento de la tibia hacia atrás sugiere una lesión del ligamento cruzado posterior.

Rótula

Secuencia de la exploración

Prueba de aprehensión rotuliana

- Con la rodilla del paciente completamente extendida empuje la rótula hacia un lado y flexione la rodilla lentamente. Si el paciente se resiste activamente a la flexión sugiere una luxación o inestabilidad previa de la rótula.

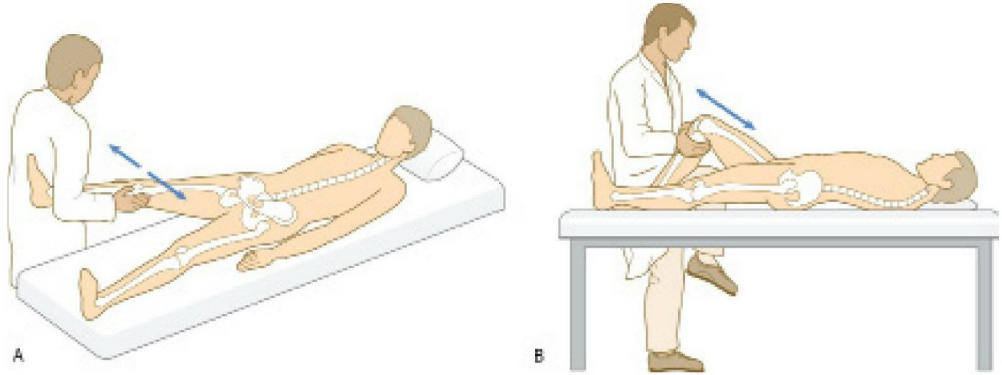

Fig. 14.51 Exploración de los ligamentos de la rodilla. (A) Ligamentos laterales. **(B)** Ligamentos cruzados.

www.medilibros.com
booksmedicos.org

Pruebas para los desgarros meniscales

Los desgarros meniscales en los deportistas más jóvenes suelen ser consecuencia de una lesión por giro sobre una pierna en carga flexionada. En los adultos de mediana edad es frecuente una rotura degenerativa horizontal de los meniscos sin antecedentes de traumatismos. Las lesiones meniscales normalmente suelen ir acompañadas de derrames pequeños, especialmente al cargar o después de hacer ejercicio. Es habitual que se asocie la presencia de dolor bien localizado en la línea articular.

Prueba de provocación meniscal

Secuencia de la exploración

Pídale al paciente que se tumbe boca arriba sobre la mesa de exploración. Compruebe los meniscos interno y externo por separado:

Menisco interno

- Flexione pasivamente la rodilla hasta su máximo.
- Rote el pie hacia fuera y abduzca el muslo a la altura de la cadera, manteniendo el pie hacia la línea media (es decir, aplicando una tensión en varo en la rodilla).
- Extienda la rodilla suavemente. En los desgarros del menisco interno puede percibirse u oírse un chasquido acompañado de molestias.

Menisco externo

- Flexione pasivamente la rodilla hasta su máximo.
- Rote el pie hacia dentro y aduzca la pierna a la altura de la cadera (es decir, creando un estrés en valgo en la rodilla).
- Extienda la rodilla suavemente. En los desgarros del menisco interno puede percibirse u oírse un chasquido acompañado de molestias.

Prueba en cuclillas

- Pídale al paciente que se coloque en cuclillas, manteniendo los pies y los talones apoyados planos sobre el suelo. Si es incapaz de hacerlo indica una flexión incompleta de la rodilla en el lado afectado. Esto puede deberse a un desgarro del asta posterior de los meniscos.
- Explore el arco máximo de flexión de la rodilla con el paciente colocado en decúbito prono sobre la mesa de exploración, lo que facilita la comparación con el lado contrario.

Tobillo y pie

Anatomía

El tobillo es una articulación charnela. El astrágalo se articula con una mortaja de tres caras constituida por el plafón tibial y los maléolos interno y externo. Esto permite la flexión dorsal y plantar, si bien puede haber cierto grado de rotación axial con el tobillo en flexión plantar. Durante la flexión dorsal la tróclea del astrágalo se balancea hacia atrás en la mortaja y los maléolos se ven forzados a separarse porque la superficie articular superior del astrágalo es más ancha por delante que por detrás. La mortaja ósea es el principal contribuyente de la estabilidad, pero también tienen importancia los ligamentos tibioperoneales externo, interno (deltoideo) e inferior (fig. 14.52).

Los movimientos del pie son de inversión y de eversión, y se producen principalmente en la articulación mesotarsiana (articulación astragaloescafoidea y calcaneocuboidea) y en la subastragalina (astragalocalcánea). Los movimientos de los dedos del pie son de flexión dorsal y plantar.

Síntomas y definiciones

Procesos traumáticos

Las «torceduras» de tobillo son sumamente frecuentes y suelen asociarse a lesiones deportivas o a descuidos al bajar bordillos o escalones. Establezca el mecanismo de lesión exacto y localice con precisión el punto doloroso. Es habitual que se haya producido una lesión por inversión forzada con afectación del ligamento externo. Los esguinces aparecen cuando algunas fibras se desgarran, pero el ligamento se mantiene estructuralmente intacto. Un desgarro ligamentoso completo permite un movimiento astragalino excesivo en la mortaja del tobillo con inestabilidad.

La rotura del tendón de Aquiles (fig. 14.55) se asocia al intento de una flexión plantar brusca en el tobillo. Es frecuente en individuos de mediana edad que están practicando una actividad a la que no están habituados, por ejemplo bádminton, *squash* o carreras de padres en las fiestas escolares, y se asocia a algunos tratamientos farmacológicos por vía oral, como los corticoides y las fluoroquinolonas. Se caracteriza por la aparición de un dolor súbito por encima del talón y es habitual que se oiga o que se perciba un

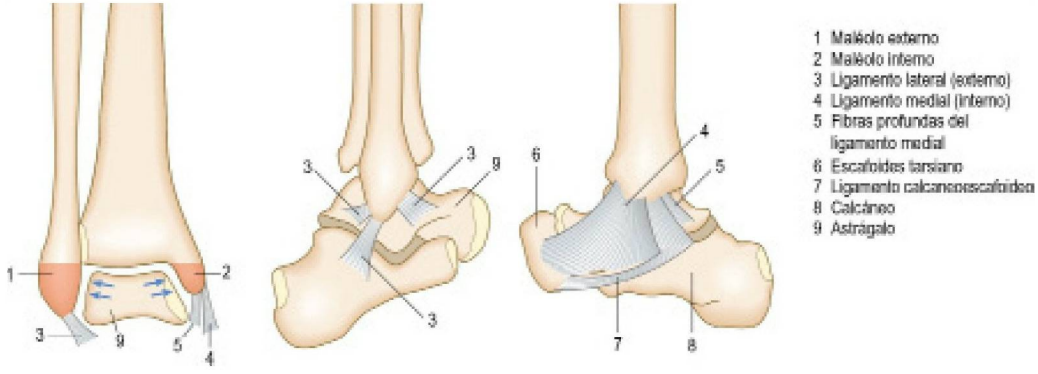

Fig. 14.52 Ligamentos del tobillo.

© Elsevier. Fotocopiar sin autorización es un delito.

booksmedicos.org

Fig. 14.53 Fractura de estrés del segundo metatarsiano. Se ha señalado con una flecha el foco de la fractura y el callo de la fractura.

crujido. Los pacientes pueden notar como si les hubiesen dado una patada o incluso un disparo.

El dolor del antepié, localizado a menudo en el segundo metatarsiano, después de una actividad excesiva como senderismo, marchas o baile, sugiere una fractura por estrés (fig. 14.53). Los síntomas se alivian con reposo y se agravan al cargar peso. Las radiografías durante la primera semana pueden ser normales.

Procesos no traumáticos

La metatarsalgia anterior con dolor del antepié es frecuente, especialmente en mujeres de mediana edad. Un dolor articular agudo con tumefacción sugiere una artropatía inflamatoria como artritis reumatoide o gota. El antepié suele encontrarse afectado en la artritis reumatoide. En los casos graves sobresalen las cabezas de los metatarsianos y el paciente siente como si estuviera «andando sobre piedrecitas o sobre cristales rotos».

El dolor en la superficie plantar del talón que empeora durante la fase de golpeo del pie contra el suelo al caminar puede deberse a una fascitis plantar y suele afectar a pacientes de mediana edad y a pacientes con artritis seronegativas.

Un dolor en la cara posterior del talón puede deberse a una tendinitis del Aquiles.

Un dolor lancinante y espontáneo en el antepié que se irradia hacia los lados de los dedos adyacentes es frecuente en el neuroma de Morton. Una localización frecuente es la hendidura interdigital entre el tercer y el cuarto dedo. Aparece predominantemente en mujeres de 25 a 45 años y se intensifica con el calzado ajustado.

Secuencia de la exploración

Pida a los pacientes que se quiten los calcetines y el calzado.

Exploración visual

- Examine las suelas de los zapatos en busca de patrones de desgaste anormales.
- Marcha: obsérvela. Investigue en particular:
  - Aumento de la altura de la zancada, lo cual indicaría «pie caído».
  - Movimiento del tobillo (flexión dorsal y plantar).
  - Posición del pie al golpear contra el suelo (supinado o pronado).
  - Hallux rigidus: pérdida de movimiento en las articulaciones MTF.
- Con el paciente en bipedestación observe:
  - Desde atrás: la alineación del talón (varo y valgo).
- Desde un costado:
  - La posición del mediopié, examinando particularmente el arco longitudinal interno. Este arco puede estar aplanado (pie plano) o exagerado (pie cavo).
  - Si el arco está aplanado pídale al paciente que se coloque de puntillas, lo cual restablecerá el arco en una deformidad móvil, pero no cuando haya una base estructural.
- Un «talipes valgus» presenta un ensanchamiento a la altura de las cabezas de los metatarsianos, asociado a menudo a sinovitis de la articulación MTF.
- Examine la presencia en el tobillo y el pie de cicatrices, trayectos sinusales, tumefacción, hematomas, callosidades (zona de piel engrosada por una presión repetida), cambios ungueales, edema, deformidad y su posición, por ejemplo flexión plantar fija o pie caído.
- Dedos de los pies: busque deformidades del dedo gordo y del resto de los dedos.

Palpación

- Palpe en busca de puntos dolorosos o calor. En una lesión aguda del tobillo palpe la región proximal del peroné, los dos maléolos, el ligamento lateral y la base del quinto metatarsiano.
- Comprima con suavidad el antepié.

Movimiento

- Activo:
  - Valore el arco de flexión plantar y de flexión dorsal del tobillo, así como la inversión y la eversión del pie pidiéndole al paciente que realice dichos movimientos.
- Flexión plantar y dorsal pasivas del tobillo:
  - Sujete el talón con la copa de su mano izquierda desde abajo, con el pulgar y el dedo índice sobre los maléolos.
  - Lleve el pie a lo largo de su arco de movimiento (intervalo normal, desde 15° de flexión dorsal hasta 45° de flexión plantar).
  - Si la flexión dorsal está limitada, valore la contribución del gemelo (que actúa a través de las articulaciones de la rodilla y el tobillo) midiendo la flexión dorsal del tobillo con la rodilla extendida y flexionada. Si se puede realizar más flexión dorsal con la rodilla flexionada esto sugiere una contractura del gemelo.
- Inversión y eversión pasivas del pie:
  - Examine la articulación subastragalina por separado colocando el pie en flexión dorsal para estabilizar el astrágalo en la mortaja astragalina.
  - Mueva el talón hacia inversión (normal 20°) y eversión (normal 10°).
  - Examine las articulaciones mediotarsianas combinadas fijando el talón con su mano izquierda y moviendo el antepié con su mano derecha hacia flexión dorsal, flexión plantar, aducción, abducción, supinación y pronación.

Hallazgos anormales

Los juanetes (hallux valgus) son frecuentes, tienen un patrón familiar y pueden intensificarse con el calzado o con actividades como el ballet (fig. 14.54). Un juanete (tumefacción sinovial de partes blandas) puede desarrollarse sobre la cabeza sobresaliente del primer metatarsiano e inflamarse o infectarse. El dedo gordo puede rotar sobre el segundo dedo a medida que va progresando la afección.

La gota de la primera articulación MTF provoca un notable enrojecimiento y tumefacción de las partes blandas.

booksmedicos.org

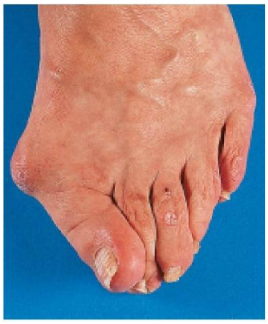

Fig. 14.54 Hallux valgus encabalgado sobre el segundo

Después aparece descamación de la piel superficial y dolor con el movimiento o el tacto.

La tumefacción de la totalidad del dedo («dedo en salchicha» o dactilitis) es característica de la artropatía psoriásica.

Los dedos en garra se deben a una flexión dorsal (hiperextensión) en las articulaciones MTF y a flexión plantar en las articulaciones IFP e IFD. Los dedos en martillo se deben a dorsiflexión en las articulaciones MTF e IFD y a flexión plantar en las articulaciones IFP.

Los dedos en martillo describen una flexión plantar en las articulaciones IFD.

La aparición de dolor al comprimir los metatarsianos sugiere un neuroma de Morton o, si hay esponjosidad asociada, sinovitis secundaria a artritis reumatoide. Si hay deformidad del dedo valore la posibilidad de compresión en otros dedos del pie, por ejemplo hallux valgus que se haya superpuesto al segundo dedo). El dolor y la rigidez en la primera articulación MTF sugieren hallux rigidus.

Tendón de Aquiles

Secuencia de la exploración

- Pídale al paciente que se arrodille con las dos rodillas sobre una silla.
- Palpe el gemelo y el tendón de Aquiles en busca de dolor durante la palpación y de tumefacción de partes blandas. La rotura del tendón de Aquiles suele palparse a menudo como un hueco diferenciado en el tendón, unos 5 cm por encima de la inserción en el calcáneo (fig. 14.55A).

Prueba de Thomson (de Simmond)

Comprima la pantorrilla inmediatamente distal al perímetro máximo. Si el tendón de Aquiles está intacto se producirá la flexión plantar del pie (fig. 14.55B).

A

B

Fig. 14.55 **Rotura del tendón de Aquiles. (A)** La flecha indica el foco del defecto palpable en el tendón de Aquiles. **(B)** Prueba de Thomson. La incapacidad para realizar la flexión plantar del pie cuando se comprime la pantorrilla es patognomónica de una rotura aguda del tendón de Aquiles.

14.26 Procesos óseos asociados a fracturas patológicas

- Osteoporosis
- Osteomalacia
- Tumores primarios o secundarios
- Osteogénesis imperfecta
- Osteodistrofia renal
- Osteopatía paratiroidea
- Enfermedad de Paget

FRACTURAS, LUXACIONES Y TRAUMATISMOS

Una fractura es una falta de continuidad en la integridad estructural de un hueso. Puede deberse a:

- Una fuerza excesiva sobre un hueso normal.
- Una actividad repetitiva (carga) sobre un hueso normal (fractura por estrés).
- Una estructura ósea anormal (fractura patológica) (cuadro 14.26) con un traumatismo mínimo o nulo.

La epidemiología de las fracturas varía geográficamente. Hay una epidemia de fracturas osteoporóticas debido al envejecimiento de la población. Las fracturas secundarias a accidentes de tráfico y a caídas están disminuyendo gracias a la implantación de normas y a las medidas de prevención, como la obligatoriedad del cinturón de seguridad, los airbags y las mejoras en las carreteras.

La osteoporosis consiste en una pérdida esquelética generalizada de la densidad mineral ósea con un deterioro simultáneo de la microarquitectura. Es la causa más frecuente de alteración estructural ósea y su incidencia aumenta con la edad, sobre todo en las mujeres posmenopáusicas (cuadro 14.27). En ausencia de complicaciones la osteoporosis es asintomática. Cualquier hueso osteoporótico puede fracturarse, pero las localizaciones más frecuentes son la zona distal del radio (fig. 14.56), el cuello del fémur (fig. 14.43), la porción proximal

© Elsevier. Fotocopiar sin autorización es un delito.

booksmedicos.org

14.27 Factores de riesgo para la osteoporosis

- Edad
- Sexo
  - Femenino (riesgo de fractura a lo largo de la vida pasados los 50 años: 1 de cada 2 mujeres y 1 de cada 5 hombres)
- Antecedentes menstruales
  - Disminución de los ciclos menstruales, es decir, menopausia precoz, amenorrea
- Antecedentes
  - Fracturas por fragilidad previas
  - Artritis reumatoide
  - Malabsorción
  - Hipogonadismo
- Antecedentes farmacológicos
  - Tratamiento previo o actual con corticoides
- Antecedentes familiares
  - Pariente en primer grado (aumento del riesgo ×2)
- Antecedentes sociales
  - Inmovilización, tabaquismo, alcoholismo, deficiencia de calcio o vitamina D en la dieta

Fig. 14.56 Fractura de Colles. (A) Aspecto clínico de la deformidad en tenedor. **(B)** Aspecto radiológico.

del húmero y las vértebras. Los caucasianos europeos presentan un riesgo de fracturas osteoporóticas a lo largo de su vida del 50% en las mujeres y del 20% en los hombres.

Las fracturas pueden aparecer en el contexto de traumatismos graves (cap. 19). Las complicaciones de las fracturas se exponen en el cuadro 14.28.

Historia clínica

Establezca el mecanismo de lesión. Por ejemplo, un paciente que se ha caído desde una cierta altura sobre los talones

14.28 Complicaciones de las fracturas

	Precoces (primeras 48 horas)	Tardías (semanas, meses, años)
Generales	Hipovolemia y shock Embolia grasa Síndrome de dificultad respiratoria aguda	Infección torácica Infección del aparato urinario
Óseas	Osteomielitis	Retrasos de la consolidación o seudoartrosis Osteomielitis Defectos de la consolidación Necrosis
Articulares		Rigidez Artrosis Inestabilidad
Partes blandas	Síndrome compartimental Lesión muscular/tendinosa Lesión nerviosa Lesión vascular Lesiones estructurales adyacentes	Distrofia simpática refleja Lesiones periféricas y medulares Contractura isquémica Neumotórax

Fig. 14.57 Deformidad del tobillo. (A) Aspecto clínico. **(B)** Radiografía lateral que demuestra una luxación de una fractura tibioastragalina.

puede presentar fracturas obvias de los calcáneos en su tobillo, pero también tiene riesgo de haber sufrido fracturas en la porción proximal del fémur, en la pelvis y en la columna vertebral.

Exploración física

Aplique la estrategia de exploración visual, palpación y movimiento. Observe detenidamente si el paciente es capaz de mover la zona afectada y si es capaz de cargar.

Secuencia de la exploración

Exploración visual

- Compruebe que la piel está intacta. Si hay pérdida de continuidad cutánea y la herida se comunica con la fractura se trata de una fractura abierta o compuesta; en caso contrario es una fractura cerrada.
- Compruebe la existencia de hematomas, deformidades, tumefacción o heridas infectadas (fig. 14.57).

Palpación

- Compruebe suavemente la existencia de dolor local a la palpación.
- Palpe distalmente al foco de la posible fractura para establecer la presencia de sensibilidad y de integridad del pulso.

booksmedicos.org

Movimiento

- Compruebe si el paciente puede movilizar las articulaciones distales y proximales al foco de la fractura.
- No mueva el foco de la fractura para comprobar la existencia de crepitación; esto causa más dolor y hemorragia (figs. 14.58 y 14.59).

Hallazgos en conjunto

Decida si existe afectación articular y establezca el modo de comienzo. Si el problema es debido a una lesión grave siga la sistemática expuesta en el capítulo 19. ¿Qué articulaciones se encuentran afectadas? ¿La afectación es simétrica? ¿Cómo se comportan los síntomas durante el día? Descarte la existencia de síntomas extraarticulares. El proceso puede ser focal, por ejemplo epicondilitis externa del codo («codo de tenista»), desgarro del menisco interno de la rodilla, coxartrosis, o sistémico.

La historia clínica y la exploración dirigen las pruebas complementarias, lo que conduce finalmente a un diagnóstico seguro (cuadro 14.29).

Si no existe afectación articular el problema puede depender de los tejidos contiguos o ser referido desde otra localización, por ejemplo en la compresión de una raíz nerviosa. La patología puede ser inflamatoria (infecciosa o no infecciosa) o no inflamatoria. Los signos sistémicos, por ejemplo pérdida de peso o exantema, sugieren una etiología sistémica, como por ejemplo artritis reumatoide, psoriasis o LES.

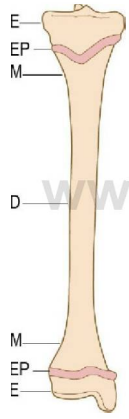

Fig. 14.58 Descripción de una fractura. Foco de la fractura: divisiones anatómicas. (D: diáfisis; E: epífisis; EP: placa epifisaria; M: metáfisis).

Exploraciones adicionales

Ante la sospecha de fractura realice (al menos) dos proyecciones radiológicas en planos perpendiculares del hueso afectado e incluya en ellas las articulaciones situadas por encima y por debajo.

PRUEBAS COMPLEMENTARIAS

Véase el cuadro 14.30.

14.29 Descripción de una fractura

- ¿Qué hueso o huesos están afectados?
- ¿Es una fractura abierta (compuesta) o cerrada?
- ¿Es una fractura completa o incompleta?
- ¿Dónde se ha fracturado el hueso (intraarticular, epífisis, fisis, metáfisis, diáfisis)?
- ¿Cuál es la configuración de la fractura (transversal, oblicua, espiroidea, conminuta, en alas de mariposa)?
- ¿Qué componentes de deformidad existen?
  - La traslación consiste en el desplazamiento del fragmento distal con respecto al hueso proximal. La dirección está definida por el movimiento del fragmento distal (p. ej., dorsal o plantar) y se mide en porcentaje
  - La angulación se define por el movimiento del fragmento distal, medido en grados
  - La rotación se mide en grados a lo largo del eje longitudinal del hueso, por ejemplo para la fractura espiroidea de la tibia o las falanges
  - Acortamiento: la migración proximal del fragmento distal puede provocar acortamiento en una fractura oblicua. También puede aparecer acortamiento si hay impactación en el foco de fractura, por ejemplo en una fractura de Colles de la porción distal del radio
- ¿Hay deficiencia nerviosa o vascular distal?
- ¿Cuál es la situación de los tejidos asociados a la fractura, es decir, partes blandas y articulaciones, por ejemplo flictenas, luxación?

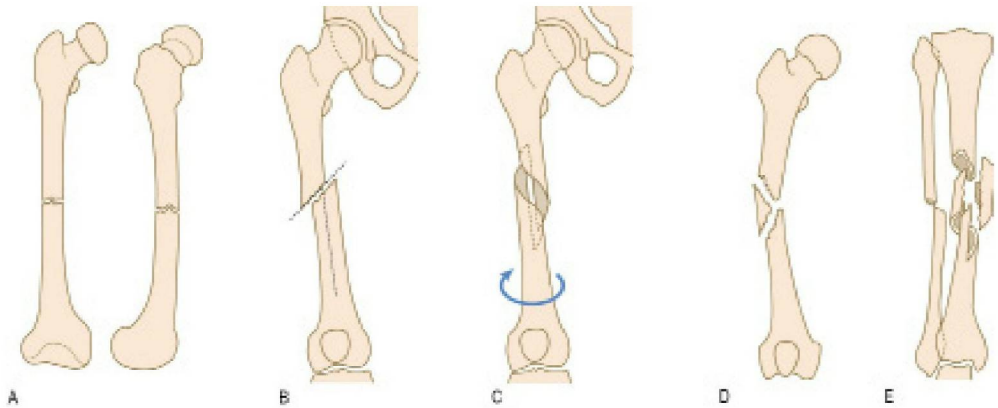

Fig. 14.59 Naturaleza de la fractura. (A) Si no hay deformidad (ausencia de movimiento de los extremos de la fractura entre sí) la fractura se encuentra en posición anatómica. **(B)** Fractura oblicua: la fractura discurre con un ángulo oblicuo de 30° o más. **(C)** Fractura espiroidea: las fracturas espiroideas simples se deben a fuerzas de giro. **(D)** Fracturas multifragmentadas (conminutas): cuando hay más de dos fragmentos. **(E)** Fracturas multifragmentadas complejas: no hay contacto entre los fragmentos principales después de la reducción.

© Elsevier. Fotocopiar sin autorización es un delito.

booksmedicos.org

14.30 Pruebas osteomusculares comunes

Pruebas	Indicación/comentario
En la cabecera del paciente	
Prueba lacrimal de Schirmer, prueba de flujo salival	Queratoconjuntivitis seca (ojos secos), síndrome de Sjögren
Análisis de orina	
Proteínas	Amiloidosis secundaria en la artritis reumatoide y otras artropatías crónicas Efectos secundarios farmacológicos (p. ej., miocrisina, penicilamina)
Sangre	Enfermedad glomerular (p. ej., LES, vasculitis)
Hematológicas	
Hemograma completo	Anemia en las artritis inflamatorias, hemorragias después de traumatismos Neutrofilia en la sepsis y en las inflamaciones hiperagudas (p. ej., gota aguda) Leucopenia en el LES, el síndrome de Felty y efectos secundarios del tratamiento farmacológico antirreumático
Velocidad de sedimentación globular/viscosidad del plasma/proteína C reactiva	Indicador inespecífico de inflamación o sepsis Proteína de fase aguda
Bioquímicas	
Urea y creatinina	↑ En el deterioro renal, por ejemplo amiloidosis secundaria en la artritis reumatoide o efecto farmacológico adverso
Ácido úrico	Puede estar ↑ en la gota. Las concentraciones pueden ser normales durante una crisis aguda
Calcio	↓ En la osteomalacia; normal en la osteoporosis
Fosfatasa alcalina	↑ En la enfermedad de Paget, en las metástasis, en la osteomalacia e inmediatamente después de las fracturas
Enzima convertidora de la angiotensina	↑ En la sarcoidosis
Proporción albúmina:creatinina en orina	Enfermedad glomerular (p. ej., vasculitis, LES)
Serológicas	
Factor reumatoide IgM	↑ De los títulos en el 60-70% de los casos de artritis reumatoide; títulos ocasionalmente bajos en otras enfermedades del tejido conjuntivo. Presente hasta en el 15% de la población normal
Péptidos citrulinados anticíclicos (PCAC)	Presente en el 60-70% de los casos de artritis reumatoide y hasta 10 años antes del comienzo de la enfermedad. Sumamente específico para artritis reumatoide. Se detecta ocasionalmente en el síndrome de Sjögren
Anticuerpos antinucleares	↑ De los títulos en la mayoría de los casos de LES; títulos bajos en otras enfermedades del tejido conjuntivo y en la artritis reumatoide
Anti-Ro, anti-La	Síndrome de Sjögren
Anti-dsADN	LES
Anti-Sm	LES
Anti-RNP	Enfermedad mixta del tejido conjuntivo
Anticuerpos anticitoplasmáticos de neutrófilos	Granulomatosis con poliangitis, poliarteritis nudosa, vasculitis de Churg-Strauss
Pruebas de imagen	
Radiografías simples	Fracturas, erosiones en la artritis reumatoide y la artritis psoriásica, osteofitos y pérdida del espacio articular en la artrosis, cambios óseos en la enfermedad de Paget, seudofracturas (zonas de Looser) en la osteomalacia
Ecografía	Detección de derrames, sinovitis, roturas y erosiones cartilaginosas en la artritis inflamatoria Detección de las bolsas sinoviales, patología tendinosa y osteofitos
Gammagrafía ósea isotópica	Aumento de captación en la enfermedad de Paget, tumores óseos
Resonancia magnética (RM)	Para obtener imágenes de la estructura articular y de las partes blandas
Tomografía computarizada (TC)	Imágenes torácicas de alta resolución en la fibrosis pulmonar
Absorciometría de rayos X de energía dual (DXA)	Prueba de referencia para determinar la osteoporosis. Suelen realizarse en la columna lumbar y en la cadera
Aspirado articular	
Microscopio con luz polarizada	Cristales romboidales con birrefringencia positiva: pirofosfato cálcico Cristales con forma afilada con birrefringencia negativa: monohidrato de urato monosódico
Bacteriología	Elevación del recuento de leucocitos en la infección Pueden aislarse microorganismos
Biopsia e histología	Sinovitis: artritis reumatoide y otras artritis inflamatorias

booksmedicos.org

Ben Stenson
Steve Turner

Recién nacidos y niños

15

EXPLORACIÓN DE RECIÉN NACIDOS 356

Síntomas y definiciones 356
- Palidez 356
- Dificultad respiratoria 356
- Cianosis 356
- Acrocianosis 356
- Ictericia 356
- Temblor 356
- Dismorfia 356
- Hipotonía 356
- Puntuación de Apgar 357

Historia clínica 357

Exploración física 357
- Cronología y eficacia de la exploración neonatal rutinaria 357
- Exploración general 358
- Peso y talla 366
- Inspección final 366

EXPLORACIÓN DE NIÑOS 366

Síntomas y definiciones 366
- Crecimiento y desarrollo 366
- El niño en edad preescolar (1-5 años) 366
- El niño en edad escolar (+5 años) 367
- Valoración del crecimiento y el desarrollo del niño nacido prematuramente 367
- Pubertad 368
- Dolor 369

Historia clínica 369
- Parecidos en la obtención de la historia clínica en adultos y en niños 369
- Diferencias respecto a la obtención de la historia clínica de los adultos 369
- Síntomas y signos 369
- Motivo de consulta 372
- Antecedentes médicos 372
- Antecedentes gestacionales 372
- Historia de inmunizaciones 372
- Historia del desarrollo 372
- Antecedentes familiares 372
- Antecedentes sociales 372
- Antecedentes nutricionales 373
- Antecedentes farmacológicos 373
- Antecedentes psiquiátricos 373
- Preguntas sistemáticas 373

Exploración física 373
- Parecidos en la exploración en adultos y en niños 373
- Diferencias en la exploración de niños y adultos 373
- El niño con enfermedad aguda 374
- Exploración general 374
- Signos vitales 374
- Oídos, nariz y garganta 374
- Sistema respiratorio 375
- Sistema cardiovascular 376
- Sistema gastrointestinal 376
- Sistema nervioso 376
- Identificación del niño enfermo 376
- Protección a la infancia 376

Hallazgos en conjunto 377

www.todolibros.com

© 2014. Elsevier España, S.L. Reservados todos los derechos
booksmedicos.org

EXPLORACIÓN DE RECIÉN NACIDOS

Un recién nacido es un neonato durante las primeras 4 semanas de vida y un lactante durante el resto del primer año. Los recién nacidos se clasifican en función de la edad gestacional y del peso al nacer (cuadro 15.1).

SÍNTOMAS Y DEFINICIONES

Los lactantes no pueden describir sus síntomas, por lo que usted debe reconocer los signos de la enfermedad, que son inespecíficos en los lactantes pequeños. Tome siempre en serio las preocupaciones de los padres cuando describen los síntomas.

Palidez

Investigue siempre la palidez en un recién nacido, ya que implica anemia o hipoperfusión. Los lactantes recién nacidos poseen concentraciones de hemoglobina más elevadas que los niños mayores y por tanto normalmente no presentan palidez. Las concentraciones de hemoglobina <120 g/dl en el período neonatal son bajas. Los lactantes pretérmino presentan una coloración rojiza porque carecen de grasa subcutánea.

Dificultad respiratoria

La dificultad respiratoria se manifiesta en forma de taquipnea (frecuencia respiratoria >60 respiraciones/min) con tiraje intercostal y subcostal, depresión esternal, aleteo nasal y el uso de los músculos accesorios.

Cianosis

La coloración azulada de los labios y las membranas mucosas debida a hipoxia es difícil de observar a menos que la saturación de oxígeno (SpO_2) sea <80% (la normal es >95%) debido al elevado hematocrito de los recién nacidos (cuadro 15.2). Entre sus causas se encuentran las cardiopatías y las enfermedades respiratorias y su presencia siempre debe ser motivo de estudio.

Acrocianosis

La acrocianosis consiste en la coloración púrpura-azulada de las manos y los pies, y se considera un hallazgo normal cuando el recién nacido presenta una coloración general rosada.

15.1 Clasificación de los recién nacidos

Peso al nacer	
Extremadamente bajo	<1.000 gramos
Muy bajo	<1.500 gramos
Bajo	<2.500 gramos
Normal	≥2.500 gramos
Edad gestacional	
Pretérmino extremo	<28 semanas
Pretérmino	<37 semanas (<259 días)
A término	37-42 semanas
Postérmino	>42 semanas (>294 días)

Ictericia

Muchos recién nacidos desarrollan ictericia en los primeros días después de nacer. Inspeccione la esclera en los recién nacidos que presenten alteraciones de la coloración cutánea o puede pasarla por alto (cuadro 15.3). Desde el punto de vista clínico no pueden distinguirse las causas normales o fisiológicas de las patológicas.

Temblor

El temblor de alta frecuencia de las extremidades es frecuente en los lactantes a término en los primeros días de vida. Puede aplacarse mediante la estimulación del lactante y no se asocia con otras alteraciones fisiológicas. Si es excesivo se deben excluir causas como hipoglucemia, policitemia y síndrome de abstinencia neonatal (debido a la retirada de drogas). El temblor infrecuente en el sueño ligero es común y normal, pero los temblores clónicos regulares son anormales.

Dismorfia

Las dismorfias consisten en la presencia de alteraciones de la estructura corporal. La identificación de las características dismórficas es subjetiva debido a la variabilidad humana. Las características individuales pueden ser menores y aisladas o pueden indicar un problema mayor que precise pruebas complementarias y tratamiento. Un «síndrome dismórfico» consiste en la concurrencia de ciertos rasgos dismórficos en un patrón reconocible, por ejemplo el síndrome de Down. Aborde las posibles características dismórficas con los padres en el período neonatal inmediato con tacto y cuidado.

Hipotonía

La hipotonía (tono disminuido) puede ser evidente cuando se manipula al lactante o bien observarse si en un lactante existe ausencia de la flexión normal en reposo. El tono muscular de los lactantes nacidos a término produce normalmente una postura en flexión de las caderas, las rodillas y los codos. La hipotonía se produce en patologías sistémicas como la hipoxia, la hipoglucemia o la septicemia o puede deberse a problemas específicos encefálicos, nerviosos o

EBE 15.2 Cribado de las cardiopatías congénitas neonatales

La determinación de la saturación de oxígeno (SpO_2) mediante pulsioximetría es un método sencillo y no invasivo que ayuda durante la exploración clínica del recién nacido para el cribado de cardiopatías congénitas.

Ewer AK, Middleton LJ, Furmston AT y cols. PulseOx Study Group. Pulse oximetry screening for congenital heart defects in newborn infants (PulseOx). Lancet 2011;378:785-794.

EBE 15.3 Ictericia en el recién nacido

Cuando estudie la ictericia en el recién nacido explórele desnudo con luz intensa, preferiblemente luz natural. Para estimar la concentración de bilirrubina en un recién nacido con ictericia no se base únicamente en la exploración visual.

NICE. Neonatal jaundice. 2010. Disponible en Internet en: www.nice.org.uk/CG98.

booksmedicos.org

musculares. Los lactantes nacidos pretérmino presentan un tono menor que el de los nacidos a término y se encuentran mucho menos flexionados en reposo.

Puntuación de Apgar

La primera valoración clínica de un recién nacido se realiza inmediatamente después del nacimiento. Tiene en cuenta el tono, el color, la respiración, la frecuencia cardíaca y la respuesta a la estimulación. Cada elemento se puntúa como 0, 1 o 2 (cuadro 15.4), obteniéndose una puntuación máxima de 10. La puntuación habitual de los recién nacidos sanos es de 8-10 en el primer minuto y a los 5 minutos. La puntuación proporciona información acerca de la necesidad y la eficacia de las maniobras de reanimación. Una puntuación baja debe mejorar con el paso del tiempo. Una puntuación que disminuye con el tiempo es motivo de preocupación. La persistencia de una puntuación baja a los 10 minutos predice un desenlace mortal o una discapacidad posterior. Los recién nacidos con puntuaciones inferiores a 8 a los 5 minutos precisan ser evaluados de modo continuo hasta que resulte claro que se encuentran sanos.

HISTORIA CLÍNICA

Pregunte a la madre y revise las notas maternas relacionadas con la historia médica (cuadro 15.5).

15.4 Puntuación de Apgar

Puntuación clínica	0	1	2
Frecuencia cardíaca	Ausente	<100 lpm	>100 lpm
Esfuerzo respiratorio	Ausente	Lento e irregular	Bueno: potente
Tono muscular	Flácido	Cierta flexión de brazos y piernas	Movimiento activo
Irritabilidad refleja	Ausencia de respuestas	Mueca	Lloro vigoroso, estornudo o tos
Color	Azul, pálido	Cuerpo rosado, extremidades azules	Todo el cuerpo rosado

www.medilibros.com

En etapas más avanzadas de la infancia pregunte cuestiones adicionales acerca de signos y sistemas específicos, así como información acerca del progreso del desarrollo, dependiendo del motivo de consulta (cuadro 15.6).

EXPLORACIÓN FÍSICA

Cronología y eficacia de la exploración neonatal rutinaria

Explore al recién nacido con los padres presentes. No existe un momento ideal. Si se realiza el primer día algunas cardiopatías congénitas pueden ser pasadas por alto porque aún no existen signos. Si se hace más tarde algunos recién nacidos pueden ser traídos antes a consulta con alguna enfermedad que podría haber sido detectada más precozmente. El 9% de los recién nacidos presenta alguna alteración congénita identificable, pero la mayoría no son graves. Anote siempre claramente las exploraciones realizadas para evitar problemas en caso de que los síntomas y los signos aparezcan posteriormente. Explique con claridad a los padres las limitaciones de la exploración (cuadro 15.7).

15.5 Historia clínica

Antecedentes familiares de enfermedades
Resultado de embarazos previos
Salud materna en el embarazo actual, incluyendo antecedentes farmacológicos
Problemas detectados en las pruebas de cribado antenatal
Embarazo actual
Tipo de parto
Duración de la rotura de la bolsa amniótica
Fiebre durante el parto
Líquido amniótico con tinción meconial
Estado fetal preocupante durante el parto
Situación al nacer, incluyendo gasometría en sangre del cordón y puntuación de Apgar
Micción o defecación de meconio en el recién nacido

15.6 Logros del desarrollo en niños preescolares a diferentes edades*

	4 meses	6 meses	10 meses	1-2 años	2-3 años	3-5 años
Motricidad grosera	Buen control de la cabeza cuando se le levanta para sentarle Mantiene la espalda recta cuando se le sujeta en la posición de sentado	Soporta el peso sobre las manos cuando se encuentra en decúbito prono Se voltea	Se sienta sin ayuda Se pone de pie con ayuda	Camina sin ayuda	Corre Salta en trampolines	Pedalea un triciclo
Motricidad fina	Abre las manos Sujeta objetos puestos en la mano	Se pasa objetos de una mano a la otra y a la boca	Agarre en pinza bilateralmente sin preferencia de mano	Sujeta un lapicero y garabatea	Puede dibujar un círculo	Puede dibujar una cruz y un cuadrado. Puede dibujar una cara/persona
Social personal	Muestra interés en juguetes Se ríe, vocaliza	Variedad de ruidos verbales. Juega a cucu	Empieza a entender algunas palabras Da palmas	Pronuncia 10-20 palabras reconocibles	Puede comunicarse verbalmente	Utiliza 500-1.500 palabras Retiene la orina durante el día

*El desarrollo es muy variable y el no alcanzar un único hito del desarrollo tiene poca importancia, mientras que el no lograr varios hitos es motivo de preocupación.

© Elsevier. Fotocopiar sin autorización es un delito.

booksmedicos.org

EBE 15.7 Cardiopatías estructurales en el recién nacido

El 2% de los recién nacidos presenta un soplo cardíaco, pero sólo la mitad de los mismos padecen una cardiopatía estructural. Más de la mitad de los lactantes con cardiopatías estructurales importantes no presentan soplo cardíaco en el período neonatal inmediato.

Ainsworth S, Wyllie JP, Wren C. Prevalence and significance of cardiac murmurs in neonates. Arch Dis Child 1999;80:F43-F45.

Exploración general

Explore a los recién nacidos y a los lactantes en un entorno cálido. Utilice una sistemática para evitar cualquier omisión, pero, a su vez, evite seguir un esquema muy rígido que le impida exploraciones importantes en caso de que el recién nacido se inquiete. Examine a los recién nacidos en la cuna o en una mesa de exploración y a los lactantes mayores sobre el regazo de sus padres.

Secuencia de la exploración

- Observe cuidadosamente si el recién nacido tiene buen aspecto y está bien desarrollado.
- Busque la presencia de:
  - Cianosis.
  - Dificultad respiratoria.
  - Palidez.
  - Plétora (que sugiere policitemia).
- Fíjese en la postura y la conducta.
- Fíjese si existen características dismórficas.
- Si el recién nacido está tranquilo ausculte el corazón y palpe el abdomen.
- Si el recién nacido está llorando, ¿es normal el sonido del llanto?

Deje para el final las exploraciones que puedan inquietar al recién nacido.

Piel

Hallazgos normales

En los recién nacidos sanos el aspecto de la piel puede ser normal, seco, arrugado o cubierto por vernix caseoso. La piel y las uñas pueden presentar restos de meconio.

Los capilares prominentes con frecuencia forman áreas rosadas denominadas «marcas en pico de cigüeña» en la nuca, los párpados y la región glabelar (fig. 15.1). Las marcas faciales desaparecen sin tratamiento a lo largo de los meses posteriores. Las marcas de la nuca suelen persistir. El milio (puntos blancos de pequeño tamaño) y el acné neonatal son debidos a la acumulación de secreciones glandulares y desaparecen en 2-4 semanas.

Hallazgos anormales

Documente todo traumatismo presente, por ejemplo cortes en el cuero cabelludo o hematomas.

Los hemangiomas capilares densos (manchas en vino de Oporto) no desaparecen. Los tratamientos con láser pueden resultar de utilidad. La localización periocular puede indicar la presencia de un síndrome de Sturge-Weber (mancha en vino de Oporto facial con una lesión encefálica subyacente asociada, con riesgo futuro de convulsiones, calcificaciones cerebrales y disminución de la función cognitiva). Los nevos melanocíticos requieren seguimiento y tratamiento por un dermatólogo o un cirujano plástico. Una mancha azul mongólica (fig. 15.2) es un área de coloración azulada en las nalgas, la espalda y los muslos. Con frecuencia se confunden con un hematoma y suele desaparecer en el primer año de vida. El eritema tóxico es un exantema maculopapular idiopático frecuente que se blanquea con rapidez, se observa en el tronco y en la cara y carece de importancia.

La necrosis de la grasa subcutánea produce placas firmes palpables, a menudo con eritema cutáneo, a lo largo del cuerpo. Si es extensa puede existir hipercalcemia asociada que puede precisar tratamiento. Las ampollas o las bullas suelen ser patológicas y pueden deberse a infecciones o a patologías cutáneas graves (cuadro 15.8).

15.8 Características de la piel

Color	
• Ictericia • Palidez	• Plétora
Exantema	
• Distribución • Tamaño • Color • Máculas o pápulas	• Pus • Sangrado • Exudación

Fig. 15.1 Marca en pico de cigüeña.

Fig. 15.2 Mancha azul mongólica.

www.medilibros.com

booksmedicos.org

15.9 Formas de la cabeza neonatal

Forma de la cabeza	Descripción
Microcefálica (cabeza pequeña)	Bóveda craneal pequeña
Megaloencefálica (cabeza grande)	Bóveda craneal grande
Hidrocefálica (líquido en la cabeza)	Bóveda craneal grande debido al aumento de tamaño de los ventrículos
Braquicefálica (cabeza corta)	
Dolicocefálica (cabeza larga)	
Plagiocefálica (cabeza oblicua)	Cráneo asimétrico

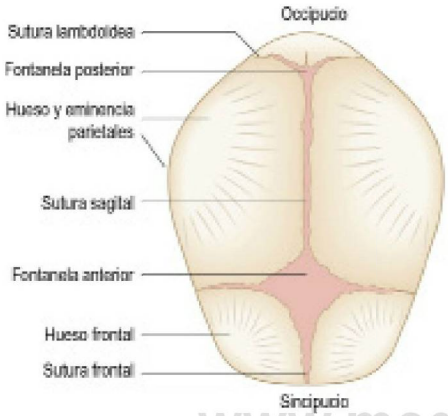

Fig. 15.3 Cráneo fetal visto desde arriba.

Cabeza

Secuencia de la exploración

- Observe la forma de la cabeza del recién nacido (cuadro 15.9) y si existen tumefacciones.
- Palpe la fontanela anterior (fig. 15.3) y valore si está hundida, plana o abombada.
- Palpe las suturas craneales.

Hallazgos normales

El moldeado de la cabeza es frecuente después del nacimiento. El caput sucedaneum consiste en la tumefacción de partes blandas sobre el vértex debido a la presión ejercida durante el parto. Las suturas pueden estar superpuestas, dando lugar a un escalón palpable.

Hallazgos anormales

El cefalohematoma es una tumefacción firme, generalmente parietal, debido a la acumulación de sangre bajo el periostio de un hueso craneal. Puede ser bilateral y no es móvil. La reacción perióstica en los bordes da la sensación de que el borde se encuentra elevado. No precisa tratamiento. No confunda esta entidad con una hemorragia subgaleal (bajo la lámina plana de tejido fibroso que recubre el cráneo), una tumefacción mal delimitada, móvil y esponjosa, que puede suponer una pérdida de sangre cuantiosa, capaz de producir un shock mortal en caso de no diagnosticarse.

La separación de las suturas craneales con una separación obvia es debida a la elevación de la presión intracraneal.

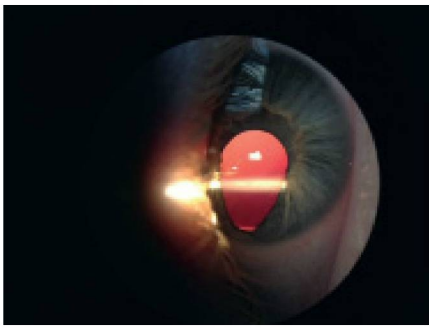

Fig. 15.4 Coloboma.

Es raro que las suturas craneales se fusionen prematuramente (sinostosis), lo que produce crestas y alteraciones en la forma de la cabeza.

Ojos

Secuencia de la exploración

- Observe las cejas, las pestañas y los globos oculares.
- Separe con suavidad el párpado inferior y observe la esclera para descartar la presencia de ictericia o cualquier otra coloración.
- Explore los movimientos oculares y la función vestibular:
  - Gire la cabeza del recién nacido hacia un lado, observe cómo los ojos se mueven en la dirección opuesta. Estos movimientos «en ojo de muñeca» desaparecen en la infancia (fig. 12.25).
  - Sujete al lactante erguido con sus brazos extendidos y muévale en un arco horizontal. El lactante debería mirar en la dirección del movimiento y presentar un nistagmo optocinético. Esta respuesta desaparece a los 3 meses.

Hallazgos normales

La presencia de costras amarillentas de aspecto benigno y sin inflamación es común en los recién nacidos con conductos lagrimales estrechos.

Los lactantes nacidos a término generalmente fijan la vista.

Hallazgos anormales

La infección ocular produce un cuadro de enrojecimiento ocular con secreciones purulentas. La alteración de la forma pupilar suele deberse a un coloboma (un defecto en el iris inferior que confiere a la pupila un aspecto de ojo de cerradura; fig. 15.4). El coloboma puede afectar a estructuras más profundas del globo ocular, como el nervio óptico, causando defectos visuales. Puede asociarse a varios síndromes, al igual que el microftalmos (globos oculares pequeños). Los globos oculares de gran tamaño duros a la palpación a través de los párpados sugieren un buftalmos (glaucoma congénito).

Oftalmoscopia

Secuencia de la exploración

- Sujete al recién nacido en sus brazos. Rote despacio su tronco de un lado a otro para que el recién nacido abra los ojos.
- Mantenga su ojo cerca del oftalmoscopio y mire a través de cada pupila desde aproximadamente 20 cm. Debería ver el reflejo rojo de la luz reflejada desde la retina (como los «ojos rojos» que se ven en una fotografía).

© Elsevier. Fotocopiar sin autorización es un delito.

www.medilibros.com

booksmedicos.org

Hallazgos normales

El edema palpebral de los primeros días tras el parto impide la exploración. En este caso siempre se debe proceder a la exploración más adelante, ya que si se pasa por alto el no diagnosticar y tratar una catarata causará ambliopía permanente.

Hallazgos anormales

La ausencia de reflejo rojo sugiere la presencia de una catarata; en cuyo caso se debe remitir al oftalmólogo.

Nariz

Secuencia de la exploración

- Compruebe que ambos orificios nasales son permeables. Obstruya cada uno de ellos por separado con el dedo y observe si el recién nacido sigue respirando con facilidad a través del otro orificio nasal.

Boca

Secuencia de la exploración

- Tire con suavidad de la mandíbula hacia abajo para que el recién nacido abra la boca. No utilice un depresor lingual de madera para evitar traumatismos o infecciones.
- Ilumine la boca con una linterna y observe la lengua y el paladar duro.
- Palpe el paladar con la punta del dedo.

Hallazgos normales

Las perlas de Epstein son quistes blancos pequeños de la mucosa del paladar que desaparecen espontáneamente.

El recubrimiento blanquecino de la lengua que desaparece con facilidad frotando con una gasa es debido a leche coagulada.

Hallazgos anormales

La macroglosia (una lengua grande que protruye) se observa en el síndrome de Beckwith-Wiedemann. En el síndrome de Down la lengua es de tamaño normal y protruye a través de una boca pequeña (glosoptosis). La anquiloglosia (lengua fija) se produce cuando el frenillo que une la línea media de la lengua al suelo de la boca es anormalmente corto, por lo que la lengua no puede moverse libremente e interfiere con la alimentación. El recubrimiento lingual blanquecino que no se elimina con facilidad frotando y que produce sangrado es debido al hongo *Candida albicans* (muguet).

Las fisuras del paladar pueden afectar sólo al paladar blando o al paladar duro y al blando. Pueden localizarse en la línea media, ser unilaterales o bilaterales y pueden afectar a las encías (alvéolos). El labio leporino puede aparecer aislado o asociado con fisura del paladar. Los lactantes afectados deben ser remitidos de modo inmediato a un equipo multidisciplinar especialista. La micrognatia (mandíbula pequeña) en ocasiones se asocia con fisura del paladar en el síndrome de Pierre Robin con desplazamiento posterior de la lengua (glosoptosis) y obstrucción de la vía aérea superior.

Una ránula es un quiste mucoso en el suelo de la boca relacionado con los conductos salivales sublinguales o submandibulares. Las ránulas congénitas pueden resolverse espontáneamente pero en ocasiones precisan cirugía.

La erupción de los dientes comienza habitualmente alrededor de los 6 meses pero pueden estar presentes al nacer.

Oídos

Secuencia de la exploración

- Explore el tamaño, la forma y la posición.
- La hélice se une al cráneo por encima de una línea imaginaria que pasa a través de los bordes interiores de los ojos.
- Compruebe que el conducto auditivo externo presenta un aspecto normal.
- La exploración otoscópica no es necesaria en el recién nacido, pero está indicada en los lactantes pequeños para descartar una otitis. Se debe pedir ayuda a un cuidador para que mantenga quieta la cabeza del lactante (fig. 15.22).
- Elija la pieza auricular más pequeña disponible que quepa en el conducto del niño.
- Traccione suavemente el pabellón auricular hacia atrás y hacia abajo para rectificar el conducto auditivo externo.
- Inserte el otoscopio aproximadamente 0,5 cm. Mueva la punta suavemente hasta que pueda ver la membrana timpánica.

Hallazgos normales

La hélice puede estar doblada temporalmente debido a la presión local en el útero.

Los apéndices cutáneos preauriculares no precisan ser estudiados.

Hallazgos anormales

Véase el capítulo 13.

Cuello

Secuencia de la exploración

- Inspeccione el cuello en búsqueda de asimetría, fístulas o tumefacciones.
- Palpe toda masa presente. Utilice el esquema del cuadro 3.11 para decidir su origen probable.
- Hay que transiluminar cualquier tumoración para ver si es quística. Las tumoraciones quísticas brillan, ya que la luz se transmite con facilidad a través del líquido transparente, pero las tumoraciones sólidas o llenas de sangre no lo hacen.

Hallazgos normales

La tercera parte de los recién nacidos normales tienen ganglios linfáticos palpables en las zonas cervical, inguinal o axilar. La asimetría del cuello suele deberse a la postura fetal y generalmente se resuelve espontáneamente.

Hallazgos anormales

Una masa en el músculo esternocleidomastoideo («tumor» esternomastoideo) suele estar causada por un hematoma fibrosado causante de un acortamiento muscular. Puede dar lugar a tortícolis, con giro del cuello en la dirección contralateral.

Exploración cardiovascular

Secuencia de la exploración

- Observe al recién nacido para descartar la presencia de palidez, cianosis y sudoración.
- Determine la frecuencia respiratoria.
- Busque el latido de la punta cardíaca en la línea medioclavicular, en el cuarto o quinto espacio intercostal.

booksmedicos.org

Fig. 15.5 Palpación de los pulsos femorales. El pulso puede ser difícil de palpar al principio; utilice un punto situado a medio camino entre la sínfisis del pubis y la espina ilíaca superior anterior como referencia.

- Pálpelo con la palma de su mano.
- Observe si el latido cardíaco mueve su mano hacia arriba y abajo (impulso paraesternal) o si percibe una vibración (frémito).
- Cuente la frecuencia cardíaca durante 15 segundos y multiplíquela por 4. Registre la frecuencia cardíaca.
- Palpe los pulsos femorales colocando los pulgares o las puntas de los dedos en los puntos inguinales medios a la vez que realiza una abducción de las caderas (fig. 15.5).
- Ausculte el corazón. Empiece por el ápex empleando la campana del estetoscopio (que es mejor para escuchar los sonidos de tono bajo). A continuación utilice el diafragma en todas las posiciones para detectar los soplos y los sonidos de tono alto (fig. 15.6).
- Describa los sonidos cardíacos S_1 y S_2, el desdoblamiento de S_2, cualquier sonido cardíaco adicional y la presencia de soplos. La rápida frecuencia cardíaca de un recién nacido dificulta determinar el ritmo de los sonidos adicionales. Tómese tiempo para discernir la frecuencia diferente de los sonidos respiratorios ásperos del recién nacido, ya que con facilidad se confunden con un soplo.
- No determine la presión arterial en el recién nacido. En los recién nacidos enfermos las mediciones con manguito sobreestiman los valores en comparación con las mediciones invasivas. La anchura del manguito debería ser de al menos las dos terceras partes de la distancia que hay desde el codo hasta el extremo del hombro.
- Palpe el abdomen en búsqueda de hepatomegalia.

Hallazgos normales

En el período neonatal precoz se pueden palpar los pulsos femorales normales en un lactante en el que posteriormente se detecte una coartación porque el conducto arterioso permeable puede mantener el flujo a la aorta descendente. Cada vez es más frecuente la medición rutinaria de la saturación posductal como prueba de cribado adicional en el recién nacido para evitar pasar por alto esta patología. El borde hepático a menudo es palpable en los lactantes sanos.

Las frecuencias cardíacas entre 80 y 160 lpm pueden ser normales en el recién nacido, dependiendo del estado de alerta (cuadro 15.10).

Hallazgos anormales

Los lactantes con insuficiencia cardíaca típicamente se encuentran pálidos y sudorosos y a menudo presentan dificultad respiratoria.

Si el latido de la punta está desplazado lateralmente puede existir cardiomegalia o desplazamiento mediastínico debido a la presencia de derrame pleural o neumotórax contralateral.

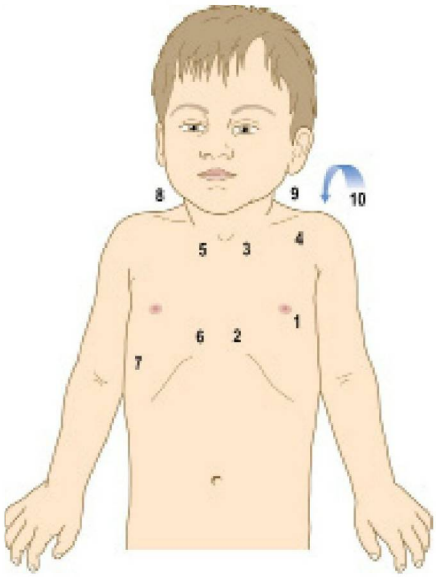

Fig. 15.6 Posiciones para la auscultación. Orden de auscultación recomendado: **1,** punta; **2,** borde esternal inferior izquierdo; **3,** borde esternal superior izquierdo; **4,** infraclavicular izquierdo; **5,** borde esternal superior derecho; **6,** borde esternal inferior derecho; **7,** línea medioaxilar derecha; **8,** lado derecho del cuello; **9,** lado izquierdo del cuello; **10,** posteriormente.

15.10 Intervalos o valores normales de la frecuencia cardíaca y la frecuencia respiratoria en el recién nacido

Signo	Recién nacido pretérmino	Recién nacido a término
Frecuencia cardíaca (lpm)	120-160	100-140
Frecuencia respiratoria (respiraciones/min)	40-60	30-50

Los pulsos femorales débiles o ausentes sugieren una coartación aórtica. En los niños mayores y en los adultos la coartación causa retraso radiofemoral, pero esto no es identificable en el recién nacido.

Un conducto arterioso persistente puede causar un soplo sistólico corto durante los primeros días de vida porque las presiones arteriales pulmonar y sistémica son similares, lo que limita el cortocircuito a través del conducto. El soplo progresivamente se alarga las semanas o meses posteriores hasta transformarse en el soplo continuo de tipo «maquinaria» que se reconoce posteriormente en la infancia.

Se ausculta un soplo hasta en el 2% de los recién nacidos, pero sólo una minoría presenta una patología cardíaca estructural. Muchos soplos son transitorios. Se debe realizar una ecografía para efectuar un diagnóstico estructural, a ser posible antes de recibir el alta hospitalaria. Si esto no es posible y el lactante se encuentra bien desde el punto de vista clínico, sin dificultad respiratoria y posee pulsos femorales normales y saturación de oxígeno posductal >95%, puede ser razonable programar una revisión ambulatoria a las 4-6 semanas, aconsejando a los padres que consulten con un doctor si aparece disnea, alimentación deficitaria o cianosis.

© Elsevier. Fotocopiar sin autorización es un delito.

booksmedicos.org

Exploración respiratoria

Secuencia de la exploración

- Observe la forma del tórax y la simetría del movimiento torácico.
- Cuente la frecuencia respiratoria y escuche si existen ruidos adicionales con la respiración.
- Busque signos de dificultad respiratoria: taquipnea, tiraje supraesternal, intercostal y subcostal, aleteo nasal.
- La percusión del tórax del recién nacido no resulta útil.
- Utilice el diafragma para auscultar anteriormente, lateralmente y posteriormente. Valore la entrada de aire en cada lado y determine la presencia de estertores y sibilancias. Los sonidos respiratorios en el recién nacido poseen una calidad bronquial en comparación con niños mayores.

Hallazgos normales

Los recién nacidos a término de sexo masculino y femenino poseen pequeñas yemas palpables de tejido mamario. En los primeros días posteriores al parto en ocasiones se observan pequeñas cantidades de líquido secretado por el pezón.

Hallazgos anormales

El estridor es un ruido que se origina en el tracto respiratorio superior y es predominantemente inspiratorio. El estridor y la retracción que empiezan el segundo o tercer día de vida en un recién nacido por lo demás sano pueden deberse a laringomalacia (reblandecimiento de la laringe). Entre las causas de dificultad respiratoria se encuentran la retención de líquido pulmonar, la infección, la inmadurez, la aspiración, las anomalías congénitas, el neumotórax, la insuficiencia cardíaca y la acidosis metabólica.

www.medibooks.com

Exploración abdominal

Secuencia de la exploración

- Retire el pañal.
- Inspeccione el abdomen, incluido el ombligo y las ingles, observando la existencia de tumefacciones.
- Desde el lado derecho del lactante palpe con suavidad con la palma de su mano derecha previamente calentada. Comience con una palpación superficial antes de palpar las estructuras profundas.
- Palpe el bazo. En el recién nacido el aumento de tamaño se produce hacia abajo a lo largo del flanco izquierdo en vez de hacia la fosa ilíaca derecha.
- Palpe en búsqueda de hepatomegalia:
  - Coloque su mano derecha plana sobre el abdomen bajo el reborde costal derecho.
  - Palpe el borde hepático con la región lateral de su dedo índice.
  - Si palpa más que el borde hepático, mida la distancia en la línea medioclavicular desde el reborde costal hasta el borde hepático. Describa a cuántos dedos de distancia se encuentra o mídalo con una cinta en centímetros.
- Explore el ano para confirmar su presencia, que no se encuentra imperforado y que su localización es normal.
- El tacto rectal suele ser innecesario y podría producir una fisura anal. Entre sus indicaciones se encuentran la sospecha de atresia o estenosis rectal y el retraso en la evacuación de meconio. Póngase guantes y lubrique su dedo meñique. Con suavidad presione la punta del dedo en el ano hasta que note que la resistencia muscular se relaja. Introduzca el dedo hasta la articulación interfalángica distal.

Fig. 15.7 Pequeño exonfalos con asas de intestino en el ombligo.

Hallazgos normales

Es frecuente la distensión abdominal después de una toma de alimento o después de la deglución de aire.

En el recién nacido se puede observar el contorno de las asas intestinales a través de la fina pared abdominal, especialmente cuando existe obstrucción intestinal.

La cicatriz del cordón umbilical generalmente se cae hacia el cuarto o el quinto día de vida. Un granuloma puede aparecer más tarde como un bulto carnoso, húmedo, en la base del ombligo. En el recién nacido es frecuente la presencia de una pequeña hemorragia procedente del ombligo.

El borde hepático a menudo es palpable en los lactantes sanos.

En el recién nacido los riñones suelen ser palpables, especialmente si se efectúa la maniobra del peloteo renal (fig. 9.8).

Hallazgos anormales

Si la hemorragia umbilical es excesiva compruebe que el recién nacido ha recibido la suplementación con vitamina K y considere un déficit del factor XIII de la coagulación. La existencia de un halo de eritema que se extiende alrededor del ombligo sugiere una onfalitis infecciosa, que requiere un tratamiento urgente.

Las hernias inguinales son frecuentes, se pueden reducir fácilmente, presentan un riesgo muy bajo de complicaciones y desaparecen espontáneamente durante la infancia. Un onfalocele o exonfalos (fig. 15.7) es una herniación a través del ombligo que contiene intestinos y otras vísceras cubiertos por una membrana e incluye el cordón umbilical. Puede asociarse con otras malformaciones o con alteraciones cromosómicas. La gastrosquisis es un defecto en la pared abdominal anterior con herniación de los intestinos a través del defecto pero sin membrana que los recubra. Su localización más frecuente es por encima y a la derecha del ombligo.

El hidrocele consiste en la acumulación de líquido bajo la túnica vaginal de los testículos y/o en el cordón espermático. La mayoría se resuelven espontáneamente durante la infancia. Las hernias inguinales son frecuentes en el recién nacido, especialmente en los niños y en los lactantes nacidos pretérmino (fig. 15.8).

La presencia de meconio en el pañal no garantiza que el ano del recién nacido esté perforado, ya que el meconio puede haber salido a través de una fístula rectovaginal.

Periné

Secuencia de la exploración

Femenino

- Realice una abducción de las piernas y separe los labios con suavidad.
- En las recién nacidas pretérmino los labios menores aparecen prominentes, lo que proporciona un aspecto masculinizado que

booksmedicos.org

Fig. 15.8 Hernia inguinal bilateral en un recién nacido pretérmino. Una hernia inguinal se presenta principalmente como una tumefacción en la ingle; sólo cuando es grande se extiende hasta el interior del escroto.

se resuelve de forma espontánea durante las semanas siguientes. Es normal la presencia de secreciones lechosas en la vagina. Después de la primera semana de vida se puede observar un pequeño sangrado vaginal (seudomenstruación) cuando el útero neonatal deja de recibir la influencia de las hormonas maternas. La existencia de apéndices cutáneos vaginales es frecuente y no requiere ningún estudio ni tratamiento.

Masculino

- No se debe intentar retraer la piel del prepucio. Es normal que se encuentre adherido en los recién nacidos.
- Compruebe que el meato uretral se localiza en el extremo del pene.
- Observe la forma del pene.
- Palpe los testículos
- Si no puede identificar la presencia de los testículos en el escroto excluya que se trate de testículos no descendidos, ectópicos o retráctiles. Palpe el abdomen en busca de masas lisas, moviendo sus dedos hacia abajo desde el conducto inguinal hasta el escroto y el periné.
- Un testículo retráctil inmediatamente por debajo del conducto inguinal puede ser desplazado suavemente hacia el escroto. Vuelva a explorar a las 6 semanas si existen dudas acerca de la posición testicular.
- Transilumine toda tumefacción escrotal de gran tamaño colocando una linterna sobre la misma para observar si la luz se transmite a través de la piel, lo que sugiere un hidrocele, aunque puede ser confuso ya que una hernia de un asa intestinal con una pared delgada puede transiluminar (fig. 15.9).
- Una hernia inguinal generalmente produce una tumefacción inguinal, pero si es de gran tamaño puede extenderse hacia el escroto. Intente reducirla con suavidad empujando los contenidos hacia arriba, sacándolos del escroto a través del canal inguinal, dirigiéndolos al abdomen. En caso de ser posible se trata de una hernia inguinal indirecta (fig. 15.8).

Hallazgos normales

Los testículos son suaves, blandos y tienen unas dimensiones aproximadas de 0,7 × 1 cm. El testículo derecho suele descender después que el testículo izquierdo y acaba localizándose más alto en el escroto.

Hallazgos anormales

En el hipospadias el meato uretral se encuentra en la cara ventral del glande, en la superficie ventral del tallo del pene, en el escroto o posteriormente en el periné (figs. 15.10 y 15.11A). En el epispadias el meato está situado sobre el dorso del pene, un cuadro más raro. El pene puede encontrarse incurvado y con frecuencia se asocia con hipospadias y frenillo prepucial (fig. 15.11B).

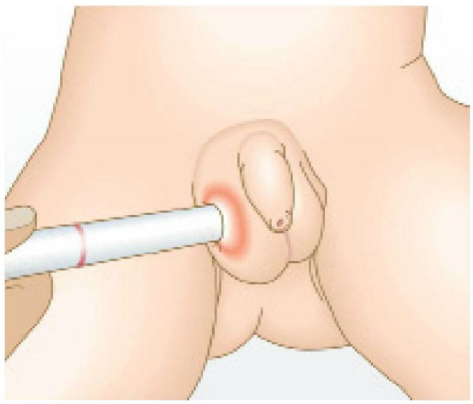

Fig. 15.9 Forma de transiluminar una tumefacción escrotal.

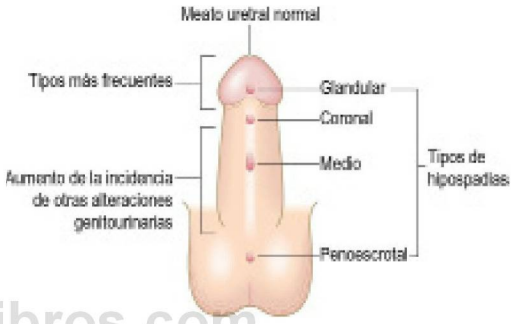

Fig. 15.10 Variedades de hipospadias.

www.medilibros.com

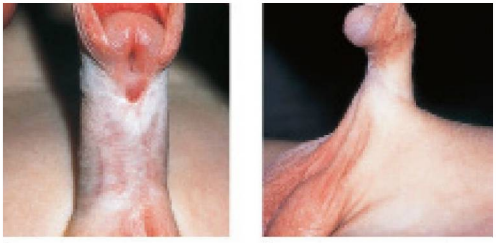

Fig. 15.11 Hipospadias e incurvación del pene. (A) Hipospadias en el tallo peneano. **(B)** En esta imagen lateral se puede observar la curvatura ventral del pene (incurvación del pene).

Columna y sacro

Secuencia de la exploración

- Dele la vuelta al niño e inspeccione la espalda desde el cuello hasta el sacro.
- Palpe a lo largo de toda la columna vertebral para comprobar que no existen defectos del tubo neural.

Hallazgos normales

Las fosetas sacrococcígeas son frecuentes. Carecen de importancia siempre que la piel de su base sea normal.

© Elsevier. Fotocopiar sin autorización es un delito.

booksmedicos.org

Hallazgos anormales

Las manchas pigmentadas pueden indicar una espina bífida oculta. Las fosetas superiores al surco interglúteo, alejadas de la línea media, o las manchas con pelo o pigmentadas cuya base no pueda visualizarse deben ser estudiadas.

Exploración neurológica

La exploración neurológica consiste en valorar el tono, la postura, el movimiento y los reflejos primitivos.

Secuencia de la exploración

- Observe la existencia de cualquier asimetría en la postura y el movimiento, así como de atrofia muscular.
- Para valorar el tono coja al recién nacido en brazos y observe si se encuentra rígido o hipotónico. Determine si existen diferencias entre un lado del cuerpo y el otro.
- La fuerza es difícil de valorar y depende del estado de vigilia. Observe la presencia de movimientos fuertes simétricos de las extremidades y el tronco, así como de prensión.
- Los reflejos tendinosos sólo tienen valor al evaluar a lactantes con alteraciones neurológicas o musculares.
- Valore la sensibilidad observando si el recién nacido se retira ante estímulos suaves. Nunca hay que aplicar al bebé estímulos dolorosos o utilizar una aguja o un alfiler.
- Puede valorar la visión del recién nacido llevándole a una zona oscura donde puede abrir los ojos completamente. Después devuélvale a una zona más iluminada y observe cómo cierra los ojos.
- Evalúe la audición mediante la observación de la respuesta de sobresalto ante un sonido. Lo ideal es realizar un cribado audiológico electrónico en el período neonatal.

Hallazgos normales

Los movimientos deben ser iguales en ambos lados.

El tono cambia, de forma que puede parecer «hipotónico» después de una comida.

Los reflejos son enérgicos en los lactantes nacidos a término, a menudo con algunos episodios de clonus.

El reflejo plantar suele ser extensor en el recién nacido.

Hallazgos anormales

Los recién nacidos hipotónicos pueden tener una postura «en batracio» con abducción de las caderas y extensión de los codos. Las causas incluyen el síndrome de Down y enfermedades como meningitis y sepsis.

El incremento del tono puede ocasionar arqueamiento de la espalda y del cuello y extensión de las extremidades; el recién nacido puede ponerse rígido cuando se le toma en brazos. Las causas incluyen meningitis, asfixia o una hemorragia intracraneal.

La parálisis de Erb afecta a las raíces del plexo braquial C5 y C6, causando la reducción del movimiento del brazo en el hombro y el codo, la rotación medial del antebrazo e imposibilidad para extender la muñeca (fig. 15.12).

La parálisis de Klumpke se puede ver después de un parto de nalgas. Se debe a la lesión de las raíces C8 y T1, con debilidad del antebrazo y de la mano.

Las lesiones del plexo braquial pueden asociarse con síndrome de Horner ipsilateral y/o debilidad diafragmática en los casos graves. La mayoría de las lesiones perinatales del plexo braquial no lesionan por completo las raíces nerviosas y la recuperación se produce a lo largo de las semanas posteriores.

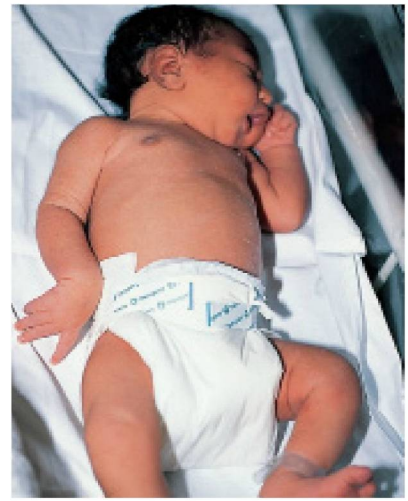

Fig. 15.12 Parálisis de Erb. El brazo derecho está rotado medialmente y la muñeca está flexionada.

La parálisis del nervio facial reduce el movimiento de los músculos de la mejilla afectada y ese lado de la boca no se desplaza hacia abajo cuando el niño llora. La mayoría de los casos son transitorios.

Reflejos primitivos

Los reflejos primitivos son respuestas de la neurona motora inferior presentes al nacimiento pero que desaparecen a los 4-6 meses al ser suprimidos por centros superiores. Pueden no existir en lactantes con depresión neurológica o ser asimétricos en lactantes con lesiones nerviosas. La persistencia en la infancia tardía puede indicar una alteración del neurodesarrollo (cap. 11). Existen muchos ejemplos y no es necesario explorarlos todos porque su valor individual es limitado.

Secuencia de la exploración

Respuestas de prensión

- Estimule suavemente con su dedo la palma de la mano o la planta del pie para producir un reflejo de prensión palmar o plantar.

Respuesta de suspensión ventral/pélvica a la estimulación de la espalda

- Sujete al recién nacido en la posición de decúbito prono y busque la extensión del cuello. Golpee la piel sobre la columna vertebral para producir una respuesta extensora con elevación pélvica.

Reflejos de la marcha y el paso

- Sostenga al recién nacido verticalmente y toque el dorso del pie con en el borde de la mesa de exploración. El bebé debe flexionar la rodilla y la cadera, colocando el pie sobre la mesa (fig. 15.13A).
- Sujete al recién nacido verticalmente y hágale descender hacia la superficie de la mesa de exploración. Cuando los pies tocan la superficie aparece un movimiento de caminar.

Reflejo de Moro

- Sujete el tronco del recién nacido en posición supina y la cabeza en posición semivertical. Deje que la cabeza caiga hacia atrás ligeramente. El niño rápidamente lanza ambos brazos con una abducción simétrica y extiende los dedos de las manos (fig. 15.13B).

booksmedicos.org

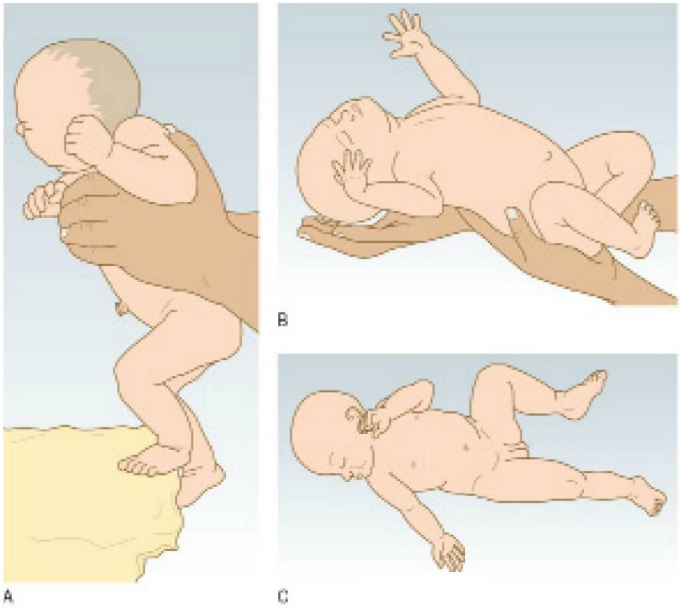

Fig. 15.13 **Reflejos primitivos. (A)** Reflejo de la marcha. **(B)** Reflejo de Moro. **(C)** Reflejo tónico del cuello.

Respuestas de búsqueda y succión

- Golpee suavemente en la mejilla del recién nacido. El bebé se gira hacia ese lado y abre la boca, como si buscase un pezón. Esto se denomina «fijación». Si introduce su dedo en la boca de un recién nacido sano lo succionará vigorosamente.

Reflejo tónico asimétrico del cuello

- Con el recién nacido en posición supina gírele su cabeza hacia un lado. El brazo y la pierna izquierda del mismo lado se extienden y el brazo y la pierna del lado contrario se flexionan. Este reflejo se encuentra presente a término y es máximo al mes (fig. 15.13C).

Extremidades

- Inspeccione las extremidades y cuente los dedos.
- Intente colocar el pie en posición normal sin ejercer una fuerza importante en caso de encontrarse en una postura anormal. Si la posición es completamente fija remita al paciente a un especialista.

Hallazgos normales

Un pequeño porcentaje de recién nacidos normales tienen pliegues palmares únicos, pero esto también se puede asociar con el síndrome de Down (fig. 3.12B) y otras anomalías cromosómicas. El arqueamiento tibial es frecuente en el recién nacido.

Hallazgos anormales

Puede ocurrir oligodactilia (falta en el número de dedos), polidactilia (un número de dedos superior al normal) o sindactilia (presencia de dedos unidos). En el pie talo equino varo el pie se encuentra en flexión plantar y rotado, por lo que la planta está dirigida medialmente. En el piel talo calcáneo valgo el pie se encuentra en flexión dorsal, por lo que el talón es prominente y la planta se dirige lateralmente.

Cadera

Investigue si existe displasia del desarrollo de la cadera (DDC). Muchos casos presentan factores de riesgo asociados, como una historia familiar de DDC, si el parto ha sido de nalgas incompletas, si hay pie talo posicional (especialmente pie calcaneovalgo) o si hay oligohidramnios.

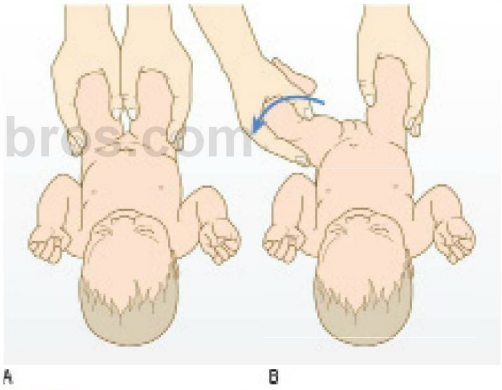

Fig. 15.14 **Exploración de la displasia del desarrollo de la cadera. (A)** La cadera está luxada posteriormente, fuera del acetábulo (maniobra de Barlow). **(B)** La cadera luxada se coloca de nuevo dentro del acetábulo (maniobra de Ortolani).

Secuencia de la exploración

- Tumbe al niño en decúbito supino sobre una superficie firme.
- Observe los muslos para ver si existe simetría de los pliegues glúteos.
- Examine cada cadera por separado. Sujete el muslo con la rodilla y la cadera flexionada y coloque el pulgar en la parte interna del muslo.
- Mueva el extremo proximal del muslo lateralmente y después empuje hacia abajo, hacia la mesa de exploración (maniobra de Barlow) (fig. 15.14A); si oye un chasquido significa luxabilidad de la cadera.
- Después realice la abducción del muslo; si vuelve a escuchar el sonido, ello indica que la cabeza del fémur ha regresado al interior del acetábulo (maniobra de Ortolani) (fig. 15.14B). Si la cabeza femoral es laxa y se aprecia un chasquido con la maniobra de Ortolani sin necesidad de realizar primero la maniobra de Barlow, la cadera ya se encuentra luxada.

© Elsevier. Fotocopiar sin autorización es un delito.

www.medilibros.com

booksmedicos.org

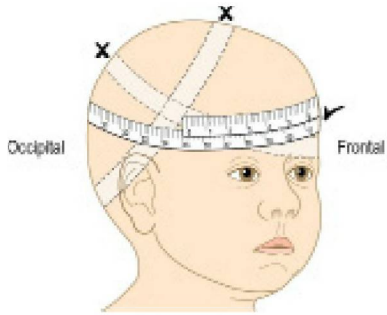

Fig. 15.15 Determinación del perímetro craneal.

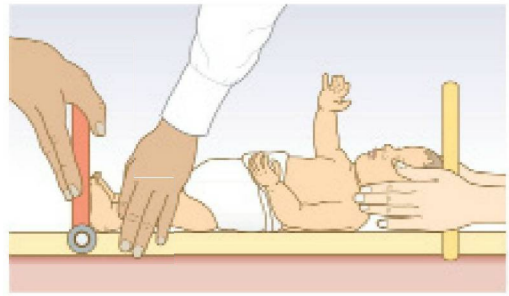

Fig. 15.16 Determinación exacta de la talla en los lactantes.

No utilice nunca el término «caderas que chasquean». A menudo se pueden oír o palpar pequeños clics ligamentosos en la exploración de la cadera. Estos clics no revisten importancia y son muy diferentes a los que se producen en la luxación y la recolocación de la DDC. Si hay dudas derive al niño para obtener una opinión experta. En algunos centros se dispone de un programa de detección con ecografía.

Examine las caderas siempre que explore a un lactante hasta que camine con normalidad. Después de algunos meses las maniobras de Barlow y Ortolani no pueden realizarse y los signos más importantes son la limitación de la abducción de la cadera y la asimetría en los pliegues cutáneos del muslo.

Peso y talla

Secuencia de la exploración

- Pese al niño completamente desvestido utilizando básculas electrónicas que tengan una exactitud de 5 g.
- Utilice una cinta de papel para medir la circunferencia occipitofrontal alrededor de la frente y el occipucio en las partes más sobresalientes (fig. 15.15). Hay que tomar esta medida 3 veces y anotar la determinación mayor, aproximándose al milímetro.
- Mida la longitud entre la cabeza y los talones empleando un tallímetro neonatal (fig. 15.16). Pida a uno de los padres o a un ayudante que sujete la cabeza del niño mientras se le estiran las piernas, hasta que esté completamente extendido (ésta es la menos reproducible de las tres determinaciones).
- Anote los resultados en una gráfica de percentiles adecuada a la población del lactante.

Inspección final

Realice una inspección final de la cabeza a los pies para asegurarse de que no pasa nada por alto y permita a los padres una nueva oportunidad de plantear preguntas.

www.medilibros.com

EXPLORACIÓN DE NIÑOS

Los niños son individuos entre 12 meses y 16 años y son denominados con términos inespecíficos, como párvulos, preescolares, escolares, estudiantes, adolescentes o jóvenes.

SÍNTOMAS Y DEFINICIONES

Crecimiento y desarrollo

Crecimiento

El crecimiento tras la lactancia es sumamente variable. Se deben utilizar gráficas específicas de sexo y raza (fig. 15.17). Estas gráficas comparan al individuo con la población general y con sus propias mediciones previas. El retraso en el desarrollo consiste en el fallo en alcanzar la trayectoria de crecimiento esperada. Un niño concreto debe crecer a lo largo de una línea de percentiles tanto en peso como en talla a lo largo de la infancia. Un niño en el percentil 0,4 de talla puede estar creciendo si ésta ha sido siempre su trayectoria de crecimiento, mientras que un niño en el percentil 50 de talla puede presentar un retraso en el crecimiento si previamente se encontraba en el percentil 99,6.

La altura de un niño se relaciona con la media del percentil de altura de sus padres ±2 desviaciones estándar por encima y por debajo de dicha media. Los padres cuyo percentil de altura medio sea 50 tendrán hijos cuya altura normalmente se encuentre entre los percentiles 2 y 98 (aproximadamente 10 cm por encima y por debajo del percentil 50).

Desarrollo neurológico

El desarrollo normal es heterogéneo en la población. El determinante principal es el entorno del niño y el segundo determinante es su potencial genético. Esta variabilidad dificulta la identificación de las alteraciones. La valoración del desarrollo precisa paciencia, familiaridad con los niños y el conocimiento del arco de normalidad para una edad determinada.

El niño en edad preescolar (1-5 años)

En el extremo de los más jóvenes de este rango de edades, las preguntas relacionadas con las habilidades motoras groseras son las más sensibles; a medida que el niño se hace mayor las preguntas relacionadas con las habilidades motoras finas y las habilidades sociales personales tienen más significado. El retraso en el habla asociado a la consecución normal de los hitos motores no es raro, especialmente en los niños, pero necesita una valoración de la audición (cuadro 15.6).

booksmedicos.org

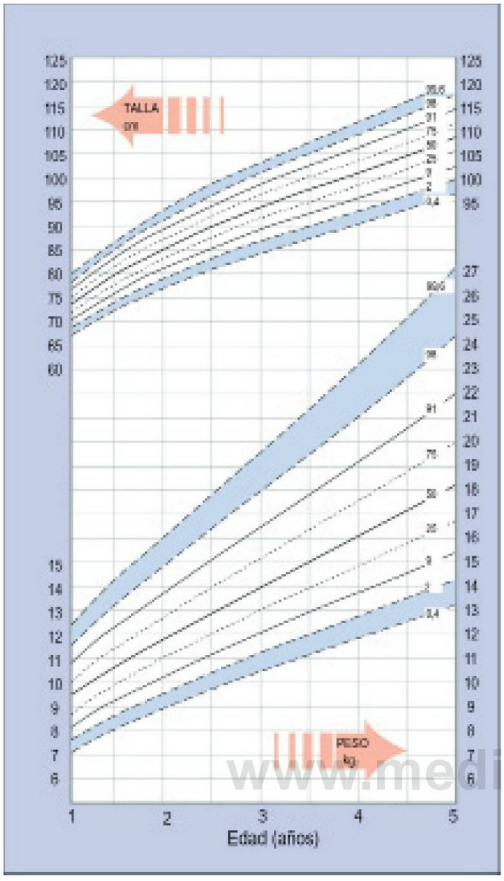

Fig. 15.17 Gráfica de crecimiento.

EBE 15.11 Desarrollo del lactante prematuro

Los lactantes nacidos prematuramente sin complicaciones neurológicas suelen alcanzar los hitos de crecimiento y del desarrollo después de ser dados de alta hospitalaria. Al año de vida pueden presentar un retraso leve del crecimiento y del desarrollo, pero a los 2 años su crecimiento y desarrollo deberían ser iguales a los de un lactante a término.

Wilson SL, Cradock MM. Review: Accounting for prematurity in developmental assessment and the use of age-adjusted scores. J Pediatr Psychol 2004;29:641-649.

El niño en edad escolar (+5 años)

A estas edades las alteraciones del desarrollo suelen ser conocidas por los padres y es posible que ya estén actuando las autoridades pertinentes, por ejemplo a nivel educativo. Sin embargo, los problemas del desarrollo más sutiles, como la dislexia (una discapacidad del aprendizaje que afecta a la fluidez del lenguaje y a la comprensión del individuo) pueden no ser reconocidos y pueden ser una minusvalía importante. Plantee preguntas generales, como: «¿qué tal le va a su hijo en el colegio?» y continúe preguntado específicamente acerca de las actividades académicas y sociales.

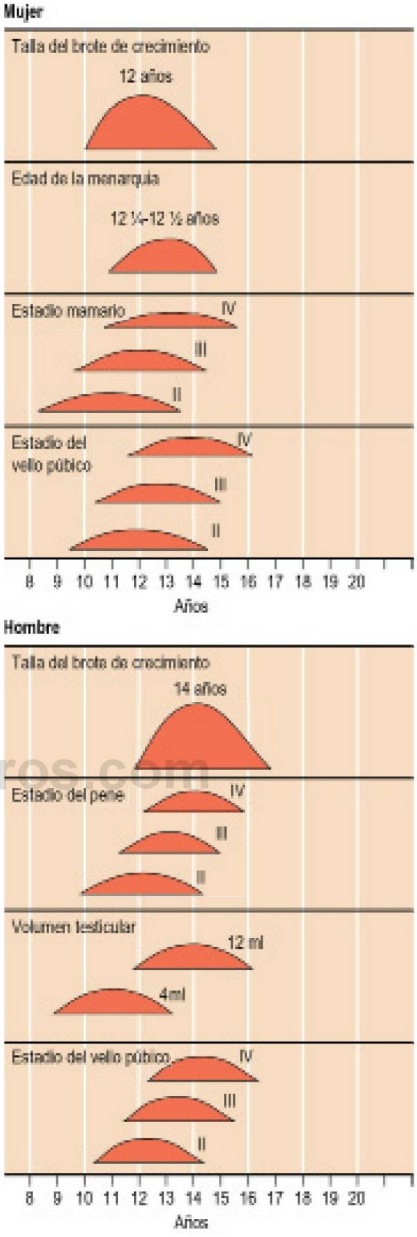

Fig. 15.18 Momento de la pubertad en niños y en niñas.

Valoración del crecimiento y el desarrollo del niño nacido prematuramente

Los lactantes nacidos prematuramente son pequeños y de manera transitoria presentan retraso del desarrollo en las etapas iniciales de la vida, debido en parte a su inmadurez y a la estancia hospitalaria prolongada tras el parto (cuadro 15.11).

© Elsevier. Fotocopiar sin autorización es un delito.

www.medilibros.com
booksmedicos.org

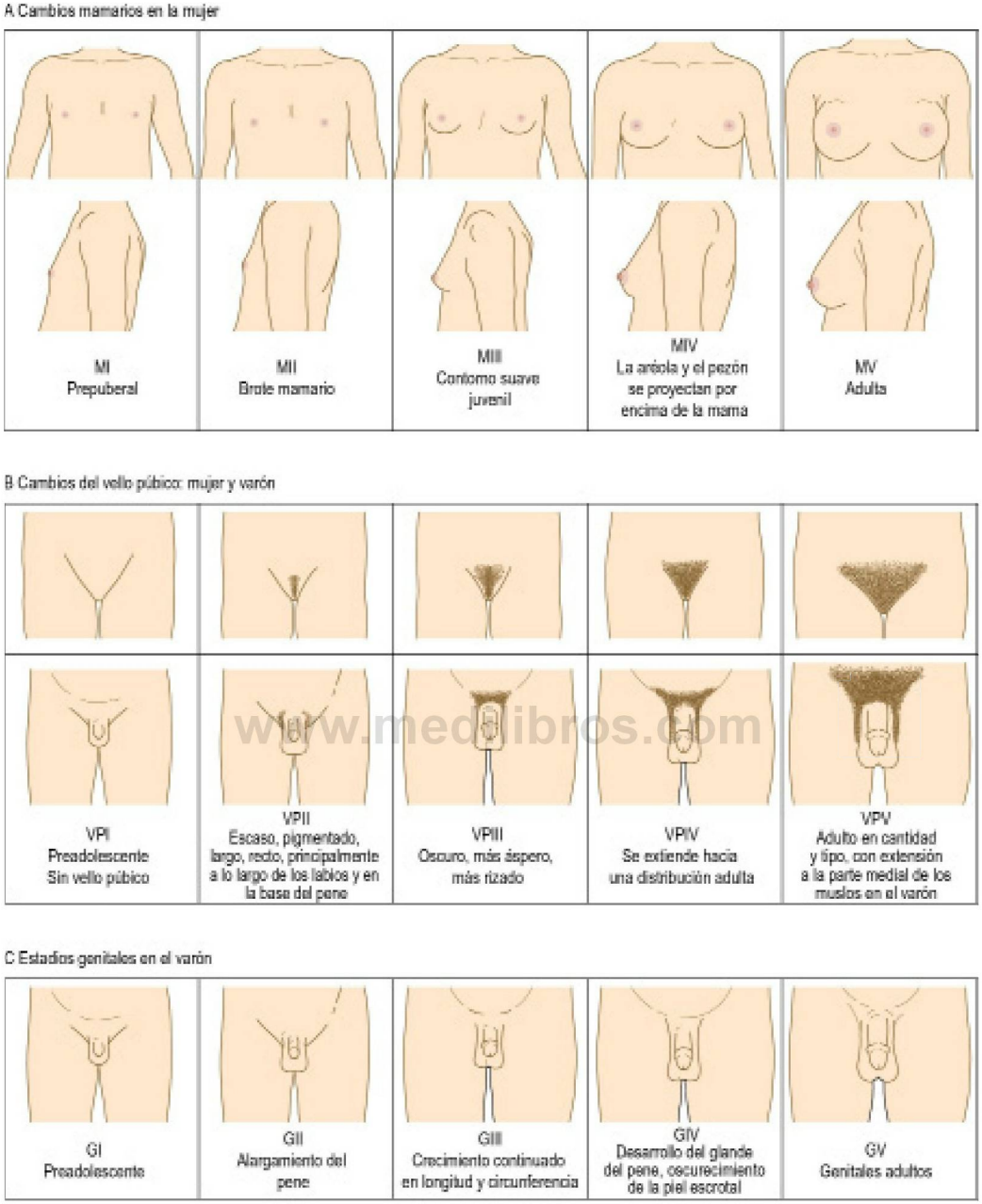

www.medilibros.com

Fig. 15.19 **Etapas de la pubertad en niños y en niñas.** Los cambios puberales se muestran de acuerdo con los estadios de la pubertad de Tanner.

Pubertad

Esta etapa de la adolescencia, en la que el individuo alcanza la capacidad fisiológica para la reproducción sexual, es un período de cambios físicos y emocionales rápidos. La edad de comienzo y finalización de la pubertad varía ampliamente pero se produce por lo general a los 10-14 años en las niñas y a los 12-16 años en los niños (fig. 15.18). Como promedio, durante la pubertad se crece 30 cm y se gana un 40-50% de peso.

Si se precisa existen disponibles gráficas para clasificar las etapas de la pubertad (fig. 15.19). Estas etapas poseen un rango normal extenso, de modo que las alteraciones sólo se vuelven aparentes con el seguimiento. La pubertad precoz o retrasada no es rara.

booksmedicos.org

15.12 Herramienta de valoración del dolor: escala FLACC*

0	1	2
Ninguna expresión particular o sonrisa	Muecas o frunce el ceño ocasionalmente, retraído, desinteresado	El mentón le tiembla de forma frecuente o constante, mandíbula apretada
Posición normal o relajada	Inquieto, intranquilo, tenso	Da patadas o mueve las piernas
Estirado tranquilamente, posición normal, se mueve fácilmente	Se retuerce, no deja de cambiar de postura, tenso	Arqueado, rígido o con sacudidas
No llora (despierto o dormido)	Gime o emite quejidos, se queja de forma ocasional	Llora, chilla o solloza de forma sostenida, se queja con frecuencia
Contento, relajado	Se tranquiliza cuando se le toca de forma ocasional, se le abraza o se le habla, se puede distraer	Difícil de consolar o tranquilizar

Cada categoría se puntúa en una escala de 0 a 2 para obtener una puntuación total de 0-10: 0 = sin dolor; 1-3 = dolor leve; 4-7 = dolor moderado; 8-10 = dolor intenso.
*FLACC, cara *(face)*, piernas *(legs)*, actividad *(activity)*, llanto *(cry)*, alivio *(consolability)*.

EBE 15.13 La consulta y el niño

El niño es el foco de la consulta y la exploración, pero tenga en cuenta que los padres a menudo proporcionan la mayor parte de la información clínica.

van Dulmen AM. Children's contributions to paediatric outpatient encounters. Pediatrics 1998;102:563-568.

Dolor

En los niños pequeños puede ser difícil valorar el dolor y la necesidad de analgesia. Utilice un sistema de puntuación objetivo (cuadro 15.12).

www.medilibros.com

HISTORIA CLÍNICA

Preséntese al niño y al adulto acompañante. Establezca el grado de parentesco del adulto, por ejemplo padre, abuelo, y decida si el niño está preparado para aportar datos útiles para la historia clínica. Ya debería estar observando al niño.

Parecidos en la obtención de la historia clínica en adultos y en niños

Existen muchas semejanzas entre la obtención de la historia clínica en un adulto y en un niño. Comience con preguntas abiertas, animando a que el padre o el niño respondan. Durante esta etapa debería estar realizando un diagnóstico diferencial a la vez que de modo informal está observando al paciente. El diagnóstico diferencial determina qué preguntas cerradas va a plantear y también dirige la exploración. Las preguntas cerradas son similares a las realizadas a los adultos, aunque las enfermedades pueden ser diferentes. Las habilidades para la comunicación son igualmente importantes en el ámbito pediátrico y en la medicina de adultos, por ejemplo escuchar con interés, responder «sí» para animar a que el relato continúe y usar cláusulas que sirvan para resumir, por ejemplo «lo que está diciendo es que…».

Diferencias respecto a la obtención de la historia clínica de los adultos

Las diferencias considerables en las características físicas, emocionales y sociales de los niños hacen que no haya un solo método de obtener la historia clínica y realizar la exploración. Sea flexible y adapte su método en cada encuentro clínico con el niño. Puede que el paciente no sea el que proporcione la información (cuadro 15.13). Los niños menores de 6 años no pueden proporcionar la información para elaborar la historia clínica y los niños de 6-11 años a menudo presentan dificultades para expresarse con claridad y se muestran reacios. Si es apropiado pregunte al niño acerca del problema, aunque en muchos casos el padre se ofrece para contarlo. Dirija sus preguntas a los niños mayores de 11 años. Salude siempre a los niños pequeños (dígales hola) incluso aunque sea el padre el que proporcione la información. La historia pediátrica se compone de elementos que no están presentes en la historia clínica de los adultos (antecedentes obstétricos, del desarrollo, vacunaciones) y la sistemática es diferente a la de los adultos (cuadro 15.14). Algunas enfermedades afectan sólo a los niños, algunas sólo a los adultos y otras a ambos grupos.

Síntomas y signos

Realice primero un diagnóstico diferencial identificando la parte o el sistema corporal afectado; a continuación plantee preguntas cerradas para identificar el diagnóstico más probable. El diagnóstico se construye sobre ciertos patrones de síntomas. Raramente un único síntoma o signo proporcionará un «diagnóstico en el acto». El reconocimiento de patrones es un arte que requiere una práctica regular.

En los cuadros 15.15 a 15.18 se describen los síntomas en el contexto de:

- Duración (aguda, <1 semana; crónica, >3 semanas).
- Frecuencia en atención primaria y especializada (***muy frecuente; **frecuente; *raro).
- Importancia diagnóstica (con/sin otros síntomas).
- El diagnóstico diferencial probable.

© Elsevier. Fotocopiar sin autorización es un delito.

booksmedicos.org

15.14 Enfermedades crónicas/recurrentes comunes en los niños y/o los adultos

	Limitadas a los niños	Afectan a niños y adultos	Limitadas a los adultos
Cardíacas		Taquicardia supraventricular Defectos cardíacos congénitos	Enfermedad arterial coronaria
Dermatológicas		Eccema Psoriasis (en adolescentes)	Neoplasias malignas
Gastrointestinales	Migraña abdominal Diarrea del lactante	Enfermedad celíaca Estreñimiento Gastroenteritis Reflujo gastroesofágico Enfermedad intestinal inflamatoria Dolor abdominal inespecífico Alergia/intolerancia alimentaria	Diverticulitis Neoplasias malignas
Respiratorias	Laringotraqueobronquitis Sibilancias de origen vírico	Asma Neumonía	EPOC Neoplasias malignas
Musculoesquelética		Artritis séptica Artropatía reactiva	
Neurológicas	Convulsión febril	Meningitis Migraña Cefalea inespecífica Neoplasias malignas	
Urinarias	Reflujo vesicoureteral	Infección del tracto urinario	Neoplasias malignas

15.15 Sistema respiratorio

www.medilibros.com

Síntoma		Frecuencia	Importancia diagnóstica	La importancia aumenta si se asocia a…	Diagnóstico diferencial
Agudo	Disnea en reposo (DR)	***	Alta (indica pérdida de toda la reserva respiratoria)		Infección de las vías respiratorias inferiores, asma, sibilancias episódicas agudas, aspiración de cuerpo extraño. Raramente insuficiencia cardíaca o debilidad
	Tos	***	Baja	DR, sibilancias, fiebre	Infección de las vías respiratorias inferiores, asma, sibilancias episódicas agudas, cuerpo extraño
	Sibilancia	***	Moderada	DR, sibilancias, fiebre	Infección de las vías respiratorias inferiores, asma, sibilancias episódicas agudas, cuerpo extraño
	Dolor torácico	*	Alta	Ejercicio Fiebre	Dolor musculoesquelético, empiema, esofagitis por reflujo, isquemia cardíaca
Crónico	Disnea asociada a ejercicio (DE)	**	Baja	Tos, sibilancia, retraso del desarrollo	Mala condición física, patología cardíaca o respiratoria, debilidad neurológica
	Tos	***	Baja	Sibilancias, DE, retraso del desarrollo	Tos aislada con producción de esputo sugerente de infección, frecuentemente bronquitis, bronquiectasias raramente, fibrosis quística, aspiración de cuerpo extraño. Asociado a sibilancias, asma o sibilancias de origen vírico
	Sibilancias	***	Moderada	Sibilancias, DE, retraso del desarrollo	«Sibilancias» aisladas y persistentes, generalmente originadas en la nariz (estertor, p.ej., hipertrofia adenoidea) o en las vías aéreas de mayor diámetro) (estridor, p.ej., laringomalacia). Las sibilancias episódicas verdaderas asociadas con tos sugieren asma o sibilancias de origen vírico
	Dolor torácico	*	Alta	Ejercicio	Dolor torácico inespecífico, dolor torácico musculoesquelético, muy raramente isquemia cardíaca

Sonidos respiratorios: aclare el tipo de ruido descrito por el padre o el niño. En ocasiones durante la obtención de la historia clínica puede identificarse el origen del sonido, por ejemplo la nariz (estertor), la garganta (estridor) o el tórax (roncus o sibilancia). Un roncus es un sonido asociado con vibración torácica. Un sonido muy intenso, por ejemplo si puede oírse desde la habitación contigua, no es una sibilancia genuina.
El retraso en el desarrollo o la pérdida de peso asociada siempre aumentan la importancia de cualquier síntoma.

booksmedicos.org

15.16 Sistema gastrointestinal

Síntoma		Frecuencia	Importancia diagnóstica	La importancia aumenta si se asocia a…	Diagnóstico diferencial
Agudo	Vómitos	***	Baja: un síntoma muy inespecífico en los niños	Fiebre, somnolencia, deshidratación	Gastritis/gastroenteritis aguda, cualquier infección (otitis media, neumonía, infección de las vías urinarias, meningitis), traumatismo cefálico, encefalitis
	Diarrea	***	Moderada	Fiebre, deshidratación	Colitis/gastroenteritis aguda, apendicitis
	Dolor abdominal	**	Moderada	Fiebre, deposiciones sanguinolentas	Colitis o gastroenteritis aguda Patologías quirúrgicas agudas, por ejemplo apendicitis, intususcepción
Crónico	Vómitos	***	Moderada	Retraso del desarrollo Cefalea	Reflujo gastroesofágico (raro en niños mayores en comparación con los lactantes). Elevación de la presión intracraneal
	Diarrea	***	Moderada	Retraso del desarrollo	Con frecuencia diarrea del lactante, también intolerancia a la lactosa. Si existe retraso del desarrollo considere enfermedad celíaca o enfermedad intestinal inflamatoria
	Dolor abdominal	***	Baja	Dolor no periumbilical Cefaleas Diarrea y vómitos Retraso del desarrollo	Si aislado y periumbilical, el dolor abdominal inespecífico es frecuente. Otros posibles diagnósticos son migraña abdominal o cólico renal. Si se asocia con otros síntomas y/o retraso en el desarrollo, considere enfermedad celíaca o enfermedad intestinal inflamatoria

Síntomas de deshidratación: sequedad bucal, halitosis, anuria y letargo.
El retraso en el desarrollo o la pérdida de peso asociada siempre aumenta la importancia de cualquier síntoma.
El dolor abdominal puede ser difícil de identificar en los niños pequeños que no son capaces de expresarse por sí mismos.

15.17 Sistema nervioso

Síntoma		Frecuencia	Importancia diagnóstica	La importancia aumenta si se asocia a…	Diagnóstico diferencial
Agudo	Cefalea	**	Baja	Vómitos, fiebre, rigidez de nuca, fotofobia	Cefalea aguda (simple) Migraña Meningitis/encefalitis
	Marcha inestable	*	Alta		Meningoencefalitis por varicela Neuronitis vestibular
	Convulsión	*	Alta		Convulsión febril, meningitis/encefalitis Epilepsia, trastorno metabólico
	Alteración del nivel de consciencia	*	Alta		Encefalitis, intoxicación/ingestión de fármacos (accidental/deliberada)
Crónico	Cefalea	**	Baja	Vómitos Dolor abdominal	Tumor encefálico, migraña, cefalea crónica
	Ausencia de logros de hitos del desarrollo	*	Moderada	Aumento de la separación entre la edad real y la edad a la que debería haberse producido el hito «normal»	Parálisis cerebral, abandono
	Regresión del desarrollo	*	Alta		Distrofia muscular, error congénito del metabolismo, enfermedades neurodegenerativas
	Convulsión	*	Alta		Epilepsia; raramente síndrome QT largo o error congénito del metabolismo

La cefalea crónica también puede originarse por una patología facial o bucal; por ejemplo, absceso dentario.
Una convulsión aguda puede confundirse con un escalofrío en un niño febril. Una convulsión consiste en contracciones lentas (1 por segundo) groseras, que no pueden ser paradas, asociada a pérdida de consciencia y somnolencia posterior. Un escalofrío consiste en contracciones rápidas (5 por segundo) finas, que pueden ser paradas por el abrazo y sin pérdida de consciencia.

© Elsevier. Fotocopiar sin autorización es un delito.

booksmedicos.org

15.18 Piel

Síntoma		Frecuencia	Importancia diagnóstica	La importancia aumenta si se asocia a…	Diagnóstico diferencial
Agudo	Prurito	**	Baja	Estridor, disnea, lesiones urticariformes	Picadura de insecto, puede ser un signo de la hipersensibilidad de tipo I
	Ampolla	**	Moderada	Estridor, disnea Costra amarilla (infección estafilocócica)	Urticaria, impétigo ampolloso
	Exantema	**	Baja	Fiebre Exantema petequial Presente en el tronco/las superficies flexoras de las piernas Lesiones anulares rojas con centros rosados	Exantema petequial asociado con septicemia meningocócica, exantema petequial (a menudo troncal) asociado con púrpura trombocitopénica idiopática Eritema multiforme
Crónico	Placas	***	Alta	Distribución en pliegues y prurito Presente en codos/rodillas	Eccema Psoriasis
	Alopecia	*	Alta	Prurito Enfermedad sistémica en los 2-4 meses previos	Tiña de la cabeza Efluvio telogénico Alopecia

Motivo de consulta

¿Cuál es el síntoma principal? ¿Desde cuándo se encuentra presente? El conocimiento de la edad del paciente, el síntoma de presentación y su duración proporcionan un diagnóstico diferencial inicial.

En las enfermedades crónicas establezca cómo afectan los síntomas a la calidad de vida y a las actividades cotidianas del niño y la familia.

Antecedentes médicos

¿Presenta el niño otros problemas de salud o está tomando alguna medicación? ¿Ha estado hospitalizado previamente? En caso afirmativo, ¿por qué motivo?

Antecedentes gestacionales

Estas preguntas son más importantes ante un lactante de 3 semanas que ante un niño de 14 años.

- ¿Se produjeron complicaciones durante el embarazo?
- ¿Con qué edad gestacional nació el bebé?
- ¿Cómo fue el parto: vaginal normal o por cesárea?
- ¿Cuál fue el peso al nacer?
- ¿Fue normal el período neonatal?; por ejemplo, ¿necesitó el recién nacido ingreso en una unidad de cuidados especiales pediátrica?

Historia de inmunizaciones

Los calendarios de vacunación varían a lo largo del tiempo y entre países. ¿Están actualizadas las inmunizaciones del niño? En caso de que el niño no esté inmunizado, ¿por qué no lo está?

Historia del desarrollo

Véase antes y el cuadro 15.6.

Antecedentes familiares

¿Algunos de los familiares de primer o segundo grado presentan síntomas similares? Esta información puede no estar disponible si el niño ha sido adoptado y cuando un padre no es conocido. Considere la consanguineidad parental, que no rara en algunos grupos étnicos.

Antecedentes sociales

En la familia del niño pueden incluirse hermanastros y varios adultos que comparten la responsabilidad de la crianza. Establezca quién es el responsable del niño y descubra cuál es la percepción que tiene el niño de su familia. Los niños con riesgo de abandono a menudo viven situaciones domésticas complejas, por ejemplo están a cargo de varios cuidadores.

Pregunte acerca de la exposición al humo del tabaco y aconseje a los padres que fuman que abandonen dicho hábito. Las preguntas acerca de la presencia de perros o gatos en el hogar suelen ser inútiles, ya que ninguna intervención ha demostrado utilidad (a no ser que exista una clara relación entre los síntomas y la exposición, en cuyo caso con suerte los padres ya habrán sacado la mascota del hogar).

Algunos síntomas crónicos se asocian con ansiedad o con la intención de obtener ganancias por parte del niño, por ejemplo la tos crónica, el dolor abdominal y la cefalea en un niño de 8-12 años con buen aspecto y una exploración normal. La historia psicológica ayuda a determinar el grado de ansiedad asociada y la ganancia potencial para el niño. Observe detalladamente la expresión facial del niño, el contacto con la mirada y el lenguaje corporal. Pregunte específicamente sobre el colegio (evitación o acoso), las interacciones sociales (¿tiene el niño muchos amigos?) y las actividades extraescolares.

Las preguntas abiertas y empáticas, como «eso parece difícil. ¿Cómo hizo que te sintieras?», pueden ser útiles. Los síntomas en un niño que falta mucho al colegio pero que nunca se encuentra enfermo durante las vacaciones de verano es probable que sean menos graves que los que impiden a un niño que le guste mucho jugar al fútbol.

booksmedicos.org

Antecedentes nutricionales

Ésta no es una parte necesaria de modo rutinario, excepto en situaciones como cuando existe poca ganancia de peso, obesidad o síntomas relacionados con la alimentación, por ejemplo anafilaxia.

Antecedentes farmacológicos

Los errores a la hora de recetar se deben a menudo a una mala recogida de los antecedentes farmacológicos. Transcriba la medicación, la dosis y la frecuencia directamente del envase del medicamento o de un informe cuando sea posible. Indague acerca de la existencia de dificultades para tomar la medicación con el fin de establecer concordancias. Aclare si se produjeron reacciones adversas farmacológicas, especialmente a antibióticos.

Antecedentes psiquiátricos

Las enfermedades psiquiátricas son raras y a menudo atípicas en los niños en edad escolar. Obtenga los antecedentes psiquiátricos completos en los adolescentes con un diagnóstico de una posible enfermedad psiquiátrica.

Preguntas sistemáticas

Sirven para descubrir enfermedades o síntomas no reconocidos como importantes por el niño o los padres. Utilice las preguntas para adultos, excluyendo las que sean irrelevantes según el grupo de edad (cuadro 15.19).

EXPLORACIÓN FÍSICA

Los niños con frecuencia presentan un síntoma. Los niños con síntomas agudos a menudo presentan signos físicos como sibilancias (cuadro 15.20), pero en la mayoría de los niños con síntomas crónicos la exploración es normal. La exploración rutinaria de cribado tras la infancia es inútil, ya que la mayoría de las enfermedades pediátricas sólo producen signos en las etapas avanzadas de la enfermedad.

Parecidos en la exploración en adultos y en niños

Las técnicas empleadas para la exploración de los niños son las mismas que las utilizadas en los adultos, con algunas excepciones. La exploración de un niño es un arte que se tarda en aprender. La historia clínica generalmente sugiere el diagnóstico; la exploración lo confirma, así como su gravedad.

Diferencias en la exploración de niños y adultos

Considere a los niños en tres grupos de edad: 1-3, 3-5 y más de 5 años.

1-3 años

Observe detalladamente al niño mientras obtiene la historia clínica, ya que la exploración formal puede no ser posible. Todos los niños pasan por una etapa en la que son reacios a ser explorados, conocida frecuentemente como «los terribles dos». Esta etapa del desarrollo se extiende desde mediados de la infancia hasta aproximadamente los 3 años. Durante esta etapa los niños se muestran ansiosos en presencia de extraños y se enfadan cuando los padres les dejan solos (ansiedad de separación). Observe detalladamente el aspecto general del niño, su color, la frecuencia respiratoria y el esfuerzo que hace al respirar, así como el estado de hidratación mientras está recogiendo la historia clínica y el niño esta distraído y no nota que le está observando con atención. Para la exploración formal pida a

15.19 Historia clínica sistemática pediátrica

	Niños de 1-3 años	Niños de 4-11 años
Cardíaca	Ninguna pregunta «rutinaria»	
Oído, nariz y garganta	¿Cree que su hijo oye bien? (La otitis media crónica es una causa común de hipoacusia y puede tratarse fácilmente)	¿Cree que su hijo oye bien y puede hablar con claridad? (La otitis media crónica con frecuencia disminuye la audición) ¿Ronca su hijo y deja de respirar brevemente durante la noche? (El ronquido primario está presente en el 10% de los niños y puede ser una característica de la apnea obstructiva del sueño)
Gastrointestinal	¿Se está desarrollando su hijo? (El retraso en el desarrollo no es común e indica una patología subyacente grave) ¿Realiza deposiciones su hijo al menos una vez al día? (El estreñimiento es frecuente) ¿Vomita su hijo con regularidad? (El reflujo gastroesofágico puede persistir pasada la infancia)	¿Se está desarrollando su hijo? (El retraso en el desarrollo no es común e indica una patología subyacente grave) ¿Realiza deposiciones su hijo al menos una vez al día? (El estreñimiento es frecuente)
Respiratorio	¿Ha presentado su hijo tos/sibilancias con regularidad en el último año? (El asma, las sibilancias de origen vírico y las infecciones respiratorias son frecuentes)	¿Ha presentado su hijo tos/sibilancias con regularidad en el último año? (El asma leve está infradiagnosticado)
Neurológico	No existen preguntas rutinarias, depende del desarrollo	
Urinario		¿Controla su hijo la micción de día y de noche? (La enuresis nocturna primaria está presente en el 15% de los niños de 5 años)

© Elsevier. Fotocopiar sin autorización es un delito.

booksmedicos.org

EBE 15.20 Sibilancias

Los padres y los niños a menudo utilizan el término «sibilancia» para referirse al estridor, al estertor o al roncus.

Saglani S, McKenzie SA, Bush A et al. A video questionnaire identifies upper airway abnormalities in preschool children with reported wheeze. Arch Dis Child 2005;90:961-964.

15.21 Signos inespecíficos comunes en los niños

- Fiebre
- Palidez
- Letargo
- Vómitos
- Exantema que se blanquea
- Irritabilidad
- Rinorrea

15.22 Signos graves que requieren atención inmediata

- Mala perfusión (indicativo de shock)
- Disminución del relleno capilar (indicativo de shock)
- Frialdad periférica (indicativo de shock)
- Exantema petequial en el tronco (sugestivo de septicemia meningocócica)
- Cefalea, fotofobia o rigidez de nuca (sugestivo de meningitis)
- Disnea en reposo (indicativo de pérdida de reserva respiratoria debida a neumonía, asma)

la madre que siente a su hijo en sus rodillas. Explore el sistema cardiorrespiratorio y el abdomen con el niño pequeño sentado en posición vertical sobre las rodillas de la madre. Con paciencia puede efectuar la exploración abdominal con el niño en decúbito supino en la mesa de exploración junto a su madre o tumbado en el regazo de ésta. El movimiento de quitarse el estetoscopio del cuello puede desencadenar el enfado del niño. Si el niño comienza a llorar, la auscultación torácica y la palpación abdominal pueden ser casi imposibles; forzar la situación provocará más llanto.

3-5 años

Algunos niños de este rango de edad presentan la seguridad y la madurez para someterse a algunas partes de la exploración del adulto. Otros siguen poniéndose nerviosos ante extraños. Los logros sociales de los niños desaparecen cuando están enfermos.

Más de 5 años

El niño puede someterse a una exploración completa del estilo de la realizada en los adultos. Aunque los niños menores de 11 años puede que no sean capaces de expresarse bien, los niños mayores de 5 años son capaces de entender y cumplir órdenes, por ejemplo tocarse la nariz y luego un dedo, caminar sobre los talones y sobre las punteras, «sentarse e inclinarse hacia delante» y «realizar una inspiración profunda y aguantar sin respirar».

Recuerde que una exploración normal no excluye una patología.

El niño con enfermedad aguda

Existen muchos signos inespecíficos que no son diagnósticos y que son comunes a diversas enfermedades, desde un simple catarro a una meningitis (cuadro 15.21). Sin embargo, algunos signos son graves y precisan ser estudiados y tratados de manera inmediata (cuadro 15.22).

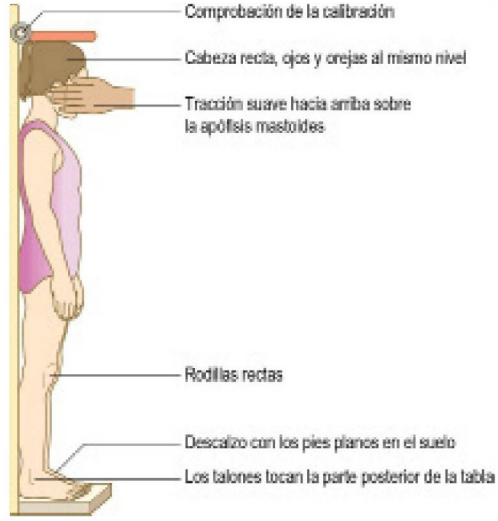

Fig. 15.20 Estadiómetro para determinar la talla de forma exacta en los niños.

Los niños pueden enfermar con rapidez. Un niño enfermo desde hace menos de 24 horas en el que en la exploración inicial se observaron únicamente signos inespecíficos debe ser reevaluado en 1-2 horas.

Deje la exploración de la garganta y los oídos para el final y sea oportunista y flexible en el orden de la exploración.

Exploración general

Talla

Utilice un estadiómetro (fig. 15.20).

Signos vitales

Los valores normales de los signos vitales varían en función de la edad (cuadro 15.23).

Oídos, nariz y garganta

Los niños a menudo son reacios a ser explorados.

Niños en edad preescolar

Secuencia de la exploración

Garganta

- Pida a la madre que:
  - Siente al niño en sus rodillas, estando sentados ambos de frente a usted.
  - Coloque un brazo sobre los brazos y el tórax del niño (para impedir que forcejee con usted) (fig. 15.21).
  - Sujete la frente del niño con la otra mano (para impedir que baje la barbilla al pecho).
- Sujete la linterna con su mano no dominante para iluminar la garganta.
- Deslice un depresor lingual por dentro de la mejilla del niño con su mano dominante. Esto debería conseguir que abra la boca (quizás con un grito), con lo que podrá observar las amígdalas y la faringe.

booksmedicos.org

15.23 Límite alto de los valores normales (percentil 97,5 o 98) de mediciones fisiológicas en los niños de diferentes edades

	Pulso (lpm)	Frecuencia respiratoria (respiraciones/min)	Presión arterial (mmHg)
Edad 2-5 años	120	25	120/70
Edad 5-10 años	110-120	22-25	120-130/70-75
Edad 10-16 años	100-110	18-22	120-130/70-75

Hallazgos anormales

Las amígdalas y la faringe sanas presentan una coloración rosada; cuando están inflamadas presentan un color rojo carmesí.

La exploración de la garganta pone de manifiesto la presencia de infección, pero no su etiología. La presencia de pus en las amígdalas y en la faringe no diferencia una infección bacteriana de una vírica.

Secuencia de la exploración

Oídos

- Pida a la madre que:
  - Siente al niño en sus rodillas con la oreja del niño orientada hacia usted.
  - Coloque un brazo alrededor del hombro y la parte superior del brazo del niño (para evitar que empuje separándose de usted) (fig. 15.22).
  - Coloque la otra mano sobre la región parietal, por encima de la oreja que mira hacia usted (para mantener quieta la cabeza del niño).
- Utilice un otoscopio con el espéculo más grande que encaje bien en el conducto auditivo externo del niño.
- Para rectificar el conducto auditivo, y así visualizar el conducto y la membrana timpánica, estire con suavidad del pabellón auricular hacia fuera y hacia abajo en los lactantes sin desarrollo de la apófisis mastoides y hacia atrás y hacia arriba en los niños en los que la apófisis mastoides se haya desarrollado. El desarrollo mastoideo hace que el conducto se alargue en dirección anterior e interna, cambiando la dirección de la tracción necesaria para rectificarlo.

Linfadenopatía

Hallazgos normales

Los ganglios palpables en el cuello y la ingle son muy frecuentes en los niños de menos de 5 años. Típicamente son bilaterales, menores de 1 cm de diámetro, duros, móviles, sin enrojecimiento en la piel suprayacente y pueden durar varias semanas. En ausencia de síntomas sistémicos, por ejemplo pérdida de peso, fiebre, sudoración nocturna, representan de modo invariable una respuesta inmunitaria sana normal frente a la infección. Sólo raramente son debidos a una neoplasia maligna (cuadro 15.24).

Sistema respiratorio

Hallazgos anormales

Los niños menores de 3 años poseen una pared torácica blanda y unos pulmones rígidos relativamente pequeños. En la dificultad respiratoria el diafragma se contrae vigorosamente para reducir la presión intratorácica e introducir aire en las vías respiratorias. Esto produce recesión de la pared torácica (las costillas «succionan») y protrusión del abdomen (denominada incorrectamente «respiración abdominal»).

El tórax más delgado de los niños transmite los ruidos con mayor facilidad y sus vías respiratorias más pequeñas son más propensas a turbulencias y sonidos adicionales. La auscultación puede poner de manifiesto diversos sonidos, como una sibilancia polifónica espiratoria fina, crepitantes finos teleespiratorios (parecidos al ruido hecho cuando se

Fig. 15.21 Forma de sujetar a un niño para explorar la boca y la garganta.

Fig. 15.22 Forma de sujetar a un niño para explorar el oído.

© Elsevier. Fotocopiar sin autorización es un delito.

www.medilibros.com

booksmedicos.org

15.24 Causas de aumento de tamaño de los ganglios linfáticos

Linfadenopatía cervical

- Amigdalitis, faringitis, sinusitis
- «Fiebre glandular» (mononucleosis infecciosa/citomegalovirus)
- Tuberculosis (infrecuente en países desarrollados)

Linfadenopatía generalizada

- Enfermedad febril con un exantema generalizado
- «Fiebre glandular»
- Artritis crónica juvenil sistémica (enfermedad de Still)
- Leucemia linfocítica aguda
- Reacción farmacológica
- Síndrome linfomucocutáneo (síndrome de Kawasaki)

frotan cabellos entre los dedos cerca del oído), roncus más fuertes transmitidos por las vías aéreas de mayor tamaño y otros sonidos descritos como crepitantes (típicamente en el tórax de los asmáticos en fase de recuperación). Los sonidos adicionales altos sin disnea ni tiraje es poco probable que presenten importancia clínica. La disnea con o sin tiraje es un signo más importante que los sonidos adicionales. Lo que puede ver es más importante que lo que puede oír.

Sistema cardiovascular

Palpe el pulso braquial en la fosa antecubital en los niños menores de 2-3 años. No palpe los pulsos carotídeos o radiales en los niños pequeños. Determine la presión arterial con un manguito que mida las dos terceras partes de la distancia entre el codo y la punta del hombro. Repita la medición con un manguito de mayor tamaño si la lectura es elevada. Si tiene dudas utilice un manguito de mayor tamaño, ya que los manguitos más pequeños proporcionan valores falsamente elevados.

Sistema gastrointestinal

En niños de 6 meses a 3 años explore el abdomen con el niño sentado en posición vertical sobre las rodillas de la madre. En los niños pequeños el aumento de tamaño del bazo hace que el mismo se desplace hacia abajo hasta la fosa ilíaca izquierda. En los niños mayores el bazo aumentado de tamaño se desplaza hacia la fosa ilíaca derecha. La exploración rectal raramente está indicada en los niños.

Sistema nervioso

Usted es más fuerte que el niño, por lo que para explorar la fuerza obsérvele demostrando su fuerza contra la gravedad. Pídale que eleve los brazos por encima de su cabeza, que levante su pierna de la cama mientras está tumbado, o que se levante desde la posición de cuclillas.

La rigidez de nuca suele ser aparente en el niño cuando le habla a él o a sus padres. Si tiene dudas, pida al niño que mueva la cabeza de un lado al otro, o realice las pruebas empleadas en los adultos (fig. 11.2). Con un niño pequeño mueva un juguete para llamar su atención y vea si mueve la cabeza.

Identificación del niño enfermo

Puede ser difícil identificar a un niño con una enfermedad grave. Con experiencia se aprende a identificar si un niño está únicamente triste o si está realmente enfermo

Edad (años)	<1	1-5	5-12	>12
Pulso (latidos/min)	110-160	95-140	80-120	60-100
Respiraciones (respiraciones/min)	30-40	25-30	20-25	15-20
PA sistólica (mmHg)	70-90	80-100	90-110	100-120

Fig. 15.23 Evaluación cardiopulmonar rápida.

www.freelibros.com

EBE 15.25 Determinaciones de alarma precoz en niños

Las determinaciones de alarma precoz, como la medición de la temperatura, el pulso, la frecuencia respiratoria y la presión arterial, pueden ayudar a identificar a los niños con riesgo de sufrir una enfermedad grave.

Akre M, Finkelstein M, Erickson M y cols. Sensitivity of the pediatric early warning score to identify patient deterioration. Pediatrics 2010;125:e763-e769.

(fig. 15.23). La determinación de signos de alarma precoz resulta de utilidad (cuadro 15.25).

Algunos signos se correlacionan con las enfermedades graves (cuadro 15.26).

Protección a la infancia

Los niños que sufren abandono o malos tratos físicos y/o emocionales presentan un riesgo mayor de sufrir problemas de salud. Los niños con riesgo a menudo ya son conocidos por las autoridades pertinentes, pero esta información puede no ser conocida por usted en una situación aguda. Las lesiones del maltrato físico pueden detectarse visualmente. Considere que las lesiones no son accidentales si la historia no es consistente con la lesión o si la lesión se localiza en sitios poco habituales, por ejemplo en la espalda. Es difícil detectar el abandono durante una consulta breve, pero téngalo en cuenta si el niño está sucio o si lleva ropa sucia o rota que es demasiado grande o demasiado pequeña. La relación entre los padres y el hijo puede hacer sospechar el abandono; el hijo puede estar asustado del padre

booksmedicos.org

15.26 Signos clínicos asociados con enfermedad grave en los niños

- Fiebre >38 °C
- Somnolencia
- Manos y pies fríos
- Exantema petequial
- Rigidez de nuca
- Disnea en reposo
- Taquicardia
- Hipotensión (un signo tardío en niños con shock en los que la presión arterial inicialmente es mantenida por la taquicardia y el aumento de la resistencia vascular periférica)

(«vigilancia congelada») o bien el padre aparentemente está distraído de la atención del niño (cuadro 15.27).

HALLAZGOS EN CONJUNTO

Los niños no son pequeños adultos. Requieren valoración en un escenario adecuado a la edad. La historia es clave en el diagnóstico y raramente éste cambiará en base a algún dato de la exploración física.

15.27 Signos que pueden sugerir abandono o maltrato infantil

Signos conductuales

- «Vigilancia congelada»
- Pasividad
- Exceso de simpatía
- Conducta sexualizada
- Ropa inapropiada
- Hambre, roba comida

Signos físicos

- Hematomas identificables, por ejemplo puntas de los dedos, huellas de la mano, hebilla de cinturón, mordeduras
- Quemaduras circulares (cigarrillo) o quemaduras de inmersión sin marcas de salpicaduras
- Lesiones con diferentes tiempos de evolución
- Lesiones en los ojos o en la boca
- Fracturas de huesos largos o hematomas en lactantes que no se mueven
- Fractura torácica posterior
- Hemorragia subconjuntival o retiniana
- Niño sucio, que huele mal o desaliñado
- Dermatitis del pañal importante

© Elsevier. Fotocopiar sin autorización es un delito.

booksmedicos.org

Andrew Elder
Elizabeth MacDonald

El anciano frágil

16

EXPLORACIÓN DEL ANCIANO FRÁGIL 380

Valoración del anciano frágil 381
- Definiciones 381
- Presentación de la enfermedad 381

Historia clínica 382
- Motivo de presentación 382
- Antecedentes personales 383
- Antecedentes farmacológicos 383
- Antecedentes familiares 383
- Antecedentes sociales y funcionales 383
- Preguntas sistemáticas 384

Exploración física 384
- Exploración general 385
- Exploración de sistemas 386
- Valoración funcional 387
- Presentaciones comunes 388

Hallazgos en conjunto 389

www.medilibros.com

© 2014 Elsevier Masson SAS. Tous droits réservés.
booksmedicos.org

EXPLORACIÓN DEL ANCIANO FRÁGIL

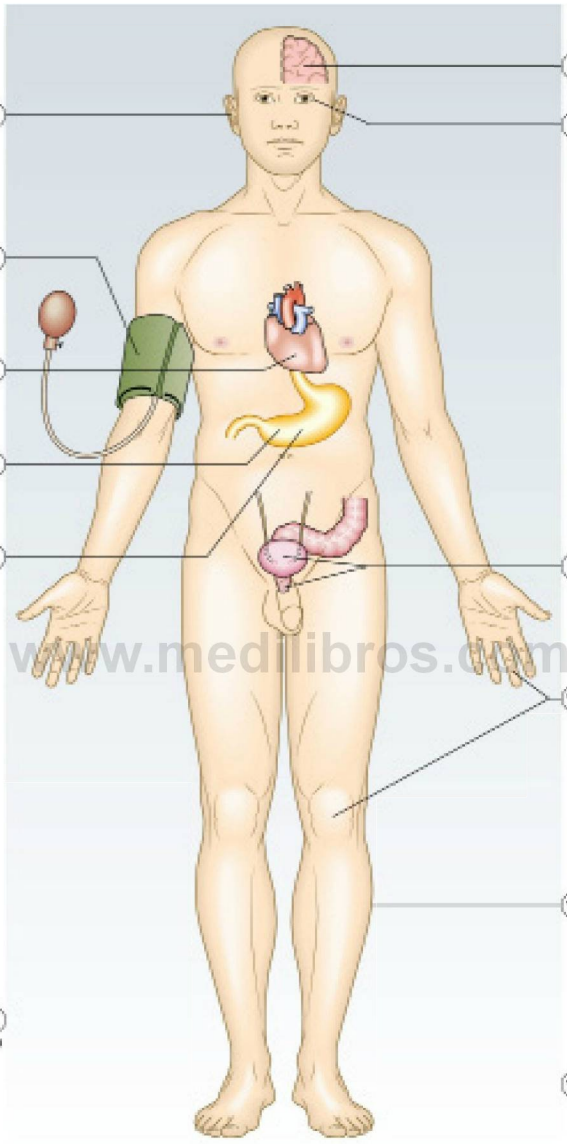

1 Observaciones generales
- Vestido correctamente, descuidado
- Dificultades de comunicación: disfasia, disartria
- Estado de ánimo: ansioso, deprimido

2 Nutrición
- Signos de pérdida de peso
- Atrofia muscular
- Dentición, higiene bucal

3 Hidratación
- Turgencia cutánea
- Edema

4 Pulso
- Fibrilación auricular

5 Presión arterial en bipedestación y en decúbito supino
- Hipotensión postural

6 Audición
- Cerumen
- Audífono

7 Vista
- Cataratas
- Degeneración macular
- Uso de gafas

8 Cognición
- Prueba mental abreviada

9 Continencia
- Urinaria
- Fecal

10 Articulaciones
- Deformidad
- Tumefacción

11 Piel
- Infección de partes blandas
- Úlceras, heridas

12 Marcha y equilibrio
- Prueba de levantarse y caminar
- Ayudas para la deambulación

www.medilibros.com

booksmedicos.org

VALORACIÓN DEL ANCIANO FRÁGIL

La valoración geriátrica global es un proceso basado en la evidencia que mejora los resultados. Consiste en la obtención de la historia clínica por parte del paciente, y con su consentimiento, de un cuidador o familiar, y se sigue de una exploración sistemática que incluya la valoración de:

- Función cognitiva y estado de ánimo.
- Nutrición e hidratación.
- Piel.
- Dolor.
- Continencia.
- Audición y visión.
- Estado funcional.

Lo ideal es que un equipo multidisciplinar (cuadro 16.1) trabaje conjuntamente para lograr una valoración global y un plan terapéutico individualizado.

La extensión y el foco de la valoración necesaria dependen de la presentación clínica. En situaciones no agudas, por ejemplo en una clínica de atención primaria/unidad de pacientes no ingresados o en un centro de día, no se concentre únicamente en establecer qué enfermedades presenta el paciente, sino también en las alteraciones funcionales y los problemas que más afectan a su vida.

En situaciones agudas, por ejemplo tras ser remitido de forma urgente al hospital, el foco principal debe centrarse en los cambios; la detección de signos o síntomas nuevos de enfermedad y cualquier cambio en el estado físico o en la función cognitiva basal.

La complejidad de los problemas presentes y la necesidad de un análisis sistemático y completo significan que la valoración se divide en componentes realizados en ocasiones diferentes por distintos miembros del equipo multidisciplinar.

Definiciones

Ancianos

No existe una edad específica a partir de la cual un paciente es «anciano» y aunque generalmente se utiliza la edad superior a 65 años como definición, no existe una base biológica que lo apoye. El envejecimiento es una etapa en la que existen muchas variaciones, ya que muchos pacientes ancianos cronológicamente parecen más jóvenes desde el punto de vista biológico y funcional y viceversa.

16.1 El equipo multidisciplinar

Profesional	Papel clave para valorar
Médico	Condición física, incluyendo diagnóstico e intervenciones terapéuticas
Psiquiatra	Cognición, estado de ánimo y capacidad
Fisioterapeuta	Movilidad, equilibrio, marcha y riesgos de caída
Terapeuta ocupacional	Actividades funcionales prácticas (cuidado personal y doméstico)
Enfermera	Salud cutánea, nutrición y continencia
Dietista	Nutrición
Terapeuta del habla y del lenguaje	Habla y deglución
Trabajador social	Necesidades de cuidados sociales

Fragilidad

La fragilidad se vuelve más común al avanzar la edad y es una respuesta a la enfermedad crónica y al propio envejecimiento. Una persona anciana frágil típicamente sufre multimorbilidad, a menudo con alteraciones cognitivas, pérdida visual y auditiva, y puede estar tomando múltiples medicaciones. Su reserva funcional general y la capacidad de los órganos individuales y de los sistemas fisiológicos están afectadas, volviendo al individuo vulnerable a los efectos de enfermedades menores.

Multimorbilidad

La multimorbilidad (múltiples enfermedades) y la discapacidad (capacidad alterada para efectuar funciones específicas) son características definitorias de la fragilidad (cuadro 16.2).

Presentación de la enfermedad

Los patrones clásicos de síntomas y signos tienen lugar en los ancianos frágiles, pero con modificaciones, y las presentaciones inespecíficas son comunes debidas a los efectos de la comorbilidad, el tratamiento farmacológico y el propio proceso de envejecimiento. Como la combinación de estos factores es única para cada individuo, la presentación de la enfermedad es distinta en cada paciente. En el anciano frágil el primer signo de una enfermedad nueva puede no ser un síntoma nuevo específico sino un cambio en su estado funcional; típicamente la disminución de la movilidad, la alteración cognitiva o el deterioro del equilibrio, que puede causar caídas. Entre los factores precipitantes comunes se encuentran las infecciones, los cambios en el tratamiento farmacológico y las alteraciones metabólicas, pero casi cualquier insulto agudo puede producir esta respuesta (fig. 16.1).

Dificultades de comunicación, cognición y estado de ánimo

La comunicación puede ser difícil (cuadro 16.3). La historia clínica puede ser incompleta, difícil de interpretar o

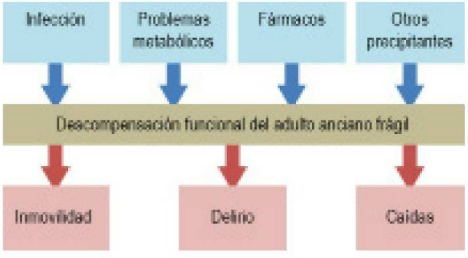

Fig. 16.1 Descompensación funcional en la población anciana frágil.

16.2 Características clínicas de los ancianos frágiles

Movilidad escasa
Alteración cognitiva
Peso corporal bajo o pérdida de peso reciente
Debilidad muscular
Poca tolerancia al ejercicio
Equilibrio inestable

© Elsevier. Fotocopiar sin autorización es un delito.

booksmedicos.org

16.3 Dificultades de comunicación: las siete D

Problema	Comentario/causas
Sordera *(deafness)*	Nerviosa o conductiva
Disfasia	Lo más frecuente es que se deba a un accidente cerebrovascular, en ocasiones es un signo de demencia
Disartria	Enfermedad cerebrovascular, enfermedad de la neurona motora, enfermedad de Parkinson
Disfonía	Enfermedad de Parkinson
Demencia	Afectación global de la función cognitiva
Delirio	Atención alterada, alteraciones en el estado de alerta y la percepción
Depresión	Puede simular demencia o delirio

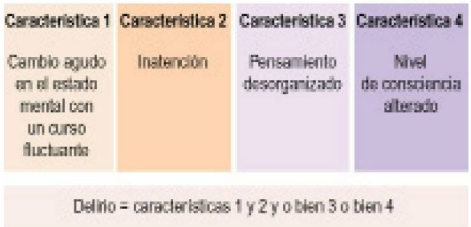

Fig. 16.2 Escala del método de valoración de la confusión (CAM, del inglés *Confusion Assesment Method*).

engañosa, y la valoración global, incluyendo la exploración física, puede ser laboriosa.

Cuando sea posible, valore al paciente en una habitación tranquila con pocas distracciones. Logre que su paciente esté cómodo y que tenga acceso a agua o a alguna bebida. Los pacientes deben utilizar las gafas, los audífonos o las prótesis dentales que necesiten. Si es necesario ayúdeles a encender y ajustar el audífono. Si aun así no pueden oírle con claridad utilice un comunicador electrónico. Si la comunicación sigue siendo difícil y son capaces de leer escríbales preguntas e instrucciones sencillas.

La función cognitiva incluye los procesos de percepción, atención, memoria, razonamiento, toma de decisiones y resolución de problemas. Las alteraciones cognitivas aumentan con el envejecimiento y afectan a la valoración, el tratamiento, el consentimiento y el pronóstico. Preste atención a las alteraciones cognitivas con signos de pérdida de memoria o capacidad limitada para cooperar. Los pacientes puede que no recuerden su historia médica o pueden negar todos los síntomas, incluso aunque estén claramente enfermos. Considere desde etapas tempranas la posibilidad de una alteración cognitiva y adecue la valoración acorde a la situación. La demencia y el delirio con frecuencia causan alteraciones cognitivas y están infradiagnosticados en el ámbito de la atención primaria y en el hospitalario.

Utilice el miniexamen del estado mental (MMSE, del inglés *Mini Mental State Examination*), la prueba mental abreviada (AMT, del inglés *Abbreviated Mental Test*) o la exploración cognitiva de Addenbrooke para ayudar a detectar los defectos cognitivos, pero tenga en cuenta que estas pruebas no deben utilizarse aisladamente para diagnosticar la demencia o el delirio.

16.4 Capacidad de tomar decisiones

Capacidad	Comentario
Específica de tarea	Los pacientes con demencia pueden ser capaces de tomar una decisión acerca de si aceptan o no un tratamiento para un nuevo problema médico, pero pueden ser incapaces de tomar decisiones sobre sus asuntos financieros
Depende de demostrar la capacidad para: • Tomar una decisión • Acordarse de una decisión • Comprender una decisión • Comunicar una decisión	Pida a los pacientes que expliquen si comprenden la decisión que están tomando ¿Pueden recordar la decisión si se les pregunta más tarde? ¿Pueden razonar su decisión? ¿Comprenden las consecuencias de la decisión? ¿Pueden comunicar con efectividad su decisión a una tercera parte?
Cambios a lo largo del tiempo	Los pacientes pueden recuperar o perder la capacidad en cortos períodos de tiempo, en especial durante enfermedades intercurrentes. Reevalúe siempre que vayan a tomarse decisiones importantes

En las presentaciones agudas considere el delirio y utilice una prueba de cribado validada, por ejemplo el método de valoración de la confusión (CAM, del inglés *Confusion Assessment Method*) para diferenciar entre el delirio y la demencia (fig. 16.2). Recuerde que los pacientes con delirio no tienen por qué presentar agitación y con frecuencia permanecen tranquilos y son introvertidos (hipoactivos). La valoración de la capacidad para tomar decisiones es parte del estudio de la función cognitiva, pero puede ser necesaria una exploración psiquiátrica especializada (cuadro 16.4).

Los problemas coexistentes, como las alteraciones auditivas, el estado de ánimo bajo o la bradicinesia pueden simular alteraciones cognitivas. Algunos pacientes presentan una «fachada» de habilidades sociales aparentemente buenas y solucionan sus fallos de memoria dirigiendo la conversación hacia otro tema. No atribuya los cambios en la cognición únicamente al envejecimiento sin haber excluido la demencia o el delirio. No utilice nunca términos como paciente «que se explica mal» o «que divaga».

La depresión es común en los ancianos frágiles y puede ser difícil de diagnosticar. La valoración psiquiátrica formal y el corroborar la historia con la ayuda de un cuidador o un amigo pueden ser importantes. Se dispone de escalas estandarizadas para realizar la valoración, por ejemplo la escala de depresión geriátrica. Considere utilizar estas escalas en todos los pacientes de más de 80 años.

Los pacientes a menudo tienen miedo de no volver a sus hogares después de un ingreso hospitalario, y por tanto minimizan sus síntomas o sus limitaciones funcionales. Siempre intente corroborar la historia con la ayuda de un cuidador, un pariente o un amigo, tras solicitar el consentimiento del paciente.

HISTORIA CLÍNICA

Motivo de presentación

Los pacientes ancianos frágiles a menudo presentan múltiples síntomas. Dedique tiempo para detallar cada síntoma

www.medilibros.com
booksmedicos.org

y separe los debidos a una enfermedad aguda nueva de los debidos a las discapacidades preexistentes. Pregunte al paciente:

- ¿Desde cuándo presenta ese síntoma concreto?
- ¿Ha cambiado recientemente?
- ¿Cuándo fue la última ocasión en la que no presentaba dicho síntoma?

Si el paciente se centra en un cambio funcional como la dificultad para caminar, pregunte al paciente cuál cree que es la causa específica de dicho cambio. ¿Le duele cuando se mueve? ¿Existe debilidad o problemas con el equilibrio? En caso afirmativo, ¿el problema es en una o en ambas extremidades?

Establezca cuál es el estado de salud basal. Descubra cuáles eran los síntomas, las capacidades funcionales y el estado mental del paciente antes del nuevo problema. Esto ayuda a establecer objetivos realistas.

La perspectiva del paciente puede ser diferente a la suya, en especial cuando valore un episodio agudo. Por ejemplo, un paciente remitido tras una pérdida repentina de consciencia puede no estar preocupado por la misma y presentar ansiedad por su lumbalgia crónica. Estos síntomas no son casuales; si son importantes para su paciente deberían serlo para usted.

Antecedentes personales

Detalle los antecedentes personales y las comorbilidades conocidas utilizando todas las fuentes posibles, incluyendo informes antiguos. Las comorbilidades puede que no guarden relación directa con el problema actual, pero pueden influir sobre los problemas nuevos y la viabilidad y lo apropiado de tratamientos potenciales (cuadro 16.5).

www.medilibros.com

16.5 Influencia de las comorbilidades o los fármacos sobre los síntomas

Comorbilidad/ fármaco	Efecto de la comorbilidad/ del fármaco	Efecto sobre la presentación de una nueva enfermedad
Artrosis en articulaciones que soportan peso	Movilidad limitada	El paciente no sufre disnea con el ejercicio, lo que resulta en la presentación tardía de una cardiopatía
Alteración cognitiva	Mala memoria o no reconocimiento de los síntomas	El paciente no describe los síntomas de la enfermedad y el diagnóstico no es reconocido
Anticolinérgicos Diuréticos Algunos antagonistas del calcio	Boca seca Polaquiuria Tumefacción de tobillos	Un síntoma es causado por el tratamiento farmacológico en vez de por la enfermedad
Diuréticos vasodilatadores Betabloqueantes L-dopa (generalmente en uso crónico)	Hipotensión postural Bradicardia Movimientos discinéticos de las extremidades	Un signo es causado por el tratamiento farmacológico en vez de por la enfermedad
Betabloqueante	Ausencia de taquicardia ante una hemorragia gastrointestinal	Un signo esperado no se produce debido a un tratamiento farmacológico

Antecedentes farmacológicos

Las medicaciones múltiples, las interacciones medicamentosas, los efectos adversos y la dificultades con el cumplimiento son comunes. Obtenga una historia farmacológica detallada, suplementándola con información adicional.

- Identifique todas las medicaciones, incluyendo los medicamentos de venta sin receta médica.
- Pregunte qué medicaciones ha comenzado a tomar o ha suspendido recientemente y si ha modificado las dosis de las medicaciones que toma habitualmente.
- Explore la capacidad para tomar por sí solo la medicación; pregunte al paciente si utiliza un pastillero o si algún cuidador le ayuda con la administración.
- Explore la capacidad para leer prospectos, abrir botes o utilizar los inhaladores correctamente.
- Si el paciente ha traído los medicamentos que toma repásenlos juntos. Pregunte al paciente para qué cree que sirve cada uno, cómo le afecta y cuántas veces lo toma.
- Pregúntele si hay algún fármaco que deja de tomar en alguna ocasión, por ejemplo si no toma los diuréticos los días que sale de casa.
- Pregunte a los cuidadores si el paciente guarda en casa medicamentos usados parcialmente.
- Aclare las «alergias» o las reacciones adversas previas; si existen dudas otorgue importancia a la posible alergia.
- Explore los síntomas que los pacientes atribuyen a los fármacos que toman.
- En caso necesario contacte con el médico que recetó el tratamiento para confirmar detalles de los antecedentes farmacológicos.

Algunos pacientes describen intolerancias a múltiples fármacos, a menudo de modo impreciso o inconsistente. Aclare qué síntomas son considerados por el paciente como efectos adversos del tratamiento farmacológico, ya que algunos pueden no guardar relación. La omisión de este aspecto puede negar el uso de tratamientos potencialmente útiles.

Antecedentes familiares

La presentación nueva de una enfermedad con una gran predisposición genética es poco probable, pero los antecedentes familiares pueden ser importantes en los pacientes con hermanos o hijos fallecidos por enfermedades específicas. Los pacientes pueden pensar que sus propios síntomas pueden relacionarse con la misma enfermedad.

Antecedentes sociales y funcionales

Obtenga los antecedentes sociales completos con información acerca de la capacidad funcional del paciente, ya que la misma afecta a su capacidad para ser independiente en casa y a la ayuda que puede necesitar para efectuar las labores domésticas. Establezca el nivel funcional actual del paciente, cuál era antes del comienzo del nuevo problema y la cronología del deterioro funcional. El empeoramiento funcional abrupto sugiere una enfermedad o un factor precipitante subyacente más agudo. El empeoramiento más gradual sugiere patologías alternativas o la progresión de una enfermedad crónica subyacente. Obtenga la confirmación de un amigo, familiar o cuidador, pero interprete toda la información obtenida conjuntamente con la valoración funcional objetiva realizada por usted y por otros miembros del equipo multidisciplinar (cuadro 16.1).

© Elsevier. Fotocopiar sin autorización es un delito.

booksmedicos.org

Movilidad y traslados

¿Puede el paciente desplazarse de la silla a la cama o al servicio? ¿Camina solo? ¿Utiliza ayuda para caminar o puede subir y bajar escaleras?

Condiciones domésticas

Averigüe quién vive en casa con el paciente. Si el paciente vive solo puede precisar ayuda adicional. ¿Ha vivido el paciente en dicha casa desde hace tiempo? Un cambio de residencia reciente puede causar problemas. ¿Cómo es el acceso a la casa, al dormitorio, al cuarto de baño? ¿Necesita utilizar escaleras dentro o fuera de la casa? Si el paciente vive en una residencia, ¿le proporcionan las comidas? ¿Existe alguna persona encargada de presencia física o alarmas de seguridad personal? ¿Cómo se siente el paciente por vivir allí?

Actividades diarias

¿Puede el paciente asearse y vestirse solo? ¿Realiza sus compras y prepara su comida? Los pacientes pueden necesitar un asistente que les ayude con estas tareas.

Ayuda

Descubra qué tipo de asistencia formal tiene el paciente, por ejemplo ayuda doméstica. Establezca con qué frecuencia es visitado por el asistente y qué tareas realiza. ¿Tiene ayuda de familiares o amigos? En caso afirmativo, ¿cuánta y con qué frecuencia?

Interacción social

El aislamiento social puede contribuir a trastornos del estado de ánimo. ¿Pueden los pacientes seguir saliendo de casa solos o acompañados? ¿No pueden salir de casa? ¿Cuántas visitas reciben?

Vida laboral

¿Siguen trabajando? En caso afirmativo, ¿en qué trabajan? Si están jubilados descubra cuál era su ocupación, ya que puede ser importante para la enfermedad actual. Del mismo modo, le permite descubrir otra faceta del paciente.

Tabaco y alcohol

Los ancianos pueden ser sensibles a cantidades pequeñas de alcohol y pueden haber fumado cigarrillos durante años.

Conducción

Los pacientes pueden seguir conduciendo y la existencia de defectos cognitivos o visuales puede afectar a la seguridad.

Preguntas sistemáticas

Las preguntas sistemáticas forman parte de un proceso de cribado y son importantes porque muchas enfermedades se presentan con un deterioro funcional inespecífico, por ejemplo inmovilidad, y usted necesita pistas acerca de los factores precipitantes subyacentes específicos. Como las comorbilidades son frecuentes muchas enfermedades son infradiagnosticadas.

Utilice preguntas estándar para concentrarse en ciertos aspectos.

Deterioro cognitivo

¿Han notado los pacientes problemas de memoria o alguien le ha hecho algún comentario sobre su memoria? ¿Le ayuda alguien con las cartas y las facturas?

Estado de ánimo

Pregunte al paciente cómo duerme por la noche. ¿Cómo describiría su estado de ánimo y su apetito? ¿Siguen interesados en aficiones anteriores como la lectura o siguen sus programas de televisión favoritos?

Nutrición

¿Ha mantenido un peso constante a lo largo de los últimos meses? Pregunte al paciente si nota que la ropa le queda grande, lo que ayuda a establecer si ha perdido peso. ¿Cuántas comidas hace al día? ¿Come carne, pescado, verduras y frutas? ¿Quién hace la comida?

Salud bucal

¿Tienen problemas en los dientes o las encías? Si utilizan prótesis dentales, ¿están bien adaptadas? Pregúnteles si tienen sequedad bucal.

Dolor

Pregúnteles específicamente acerca de la existencia de dolor, ya que el mismo puede afectar a la movilidad en el hogar y alterar el sueño.

Continencia

Pregunte con tacto a los pacientes si han notado incontinencia o pérdida de orina o heces. ¿Se dan cuenta cuando están a punto de miccionar o defecar? ¿Encuentran dificultades para llegar a tiempo al servicio? ¿Les impiden estos problemas realizar actividades?

Deterioro sensorial

Pregunte acerca de cualquier problema visual y si utilizan gafas. Pregunte directamente si pueden ver la televisión y leer un periódico. Si utilizan audífono, pregunte si funciona y si lo ha traído y lo lleva puesto.

Caídas y equilibrio

¿Sienten los pacientes alguna vez inestabilidad cuando están de pie? Pregúnteles si se han caído en el último año y en caso afirmativo si se pudieron levantar del suelo. Descubra cómo pedirían auxilio en caso de caerse en casa y que no pudieran levantarse.

EXPLORACIÓN FÍSICA

La exploración física es más sencilla cuando el paciente puede cumplir sus instrucciones. Todos los pacientes se benefician de unas instrucciones claras y cuidadosas, lo que resulta sumamente importante en los ancianos frágiles que tengan problemas de comunicación o en los que encuentren la rutina de la exploración muy exigente. Muchos pacientes tienen poca resistencia física y pueden presentar limitación de la movilidad por alguna discapacidad física. Planifique la exploración física para minimizar el movimiento de los pacientes y maximizar su comprensión y su colaboración. Ayúdeles a desplazarse por la consulta, subirse y bajarse

www.medilibros.com
booksmedicos.org

de la camilla de exploración y tenga en cuenta que tardarán más en vestirse y desvestirse. Algunos pacientes se sienten más cómodos si está presente algún familiar, cuidador o amigo, pero asegúrese siempre de que esto es lo que desean.

La exploración completa de un anciano frágil puede ser complicada debido a las barreras de comunicación, la poca resistencia física y el deterioro funcional. A menudo los objetivos y las preocupaciones del paciente, el médico y el cuidador son diferentes. Esto significa que en la exploración física existen elementos adicionales y un énfasis alterado. La valoración detallada de un paciente anciano frágil precisa tiempo y paciencia.

Algunos pacientes ancianos presentan dificultades para mantener la higiene personal, el aseo o la apariencia. Pueden tener el pelo y la ropa sucios, las uñas descuidadas y el vello facial más largo que cuando eran jóvenes. Estos hallazgos pueden reflejar el deterioro cognitivo o funcional subyacentes, el aislamiento social o el ánimo caído, y son informativos del estado funcional global del paciente, la enfermedad y el pronóstico, o de la necesidad de apoyo social.

Debe conocer los signos clínicos comunes en los pacientes ancianos frágiles. Al igual que a través de la historia clínica se identifican múltiples síntomas diversos e inesperados, una exploración cuidadosa a menudo pondrá de manifiesto muchos signos clínicos en diferentes sistemas clínicos. En las presentaciones agudas preste atención a los signos que de modo engañoso se encuentren ausentes (cuadro 16.6).

Documente todos los signos. Intente determinar su importancia para la presentación y el cuidado de cada paciente individual. Su historia clínica y las posteriores pruebas dirigidas ayudarán a determinar la importancia de los hallazgos de la exploración. Asuma que un signo físico es debido a una enfermedad que puede ser tratable, y no debido al envejecimiento que no es tratable.

www.medilibros.com

16.6 Signos modificados en pacientes ancianos frágiles con enfermedad aguda

Característica	Contexto clínico	Modificación
Temperatura	Posible sepsis	Respuesta inflamatoria sistémica disminuida, puede no producirse fiebre (o puede presentar hipotermia) Temperatura central normalmente más baja y pérdida de las variaciones diurnas La temperatura puede ↑, pero no >37 °C
Frecuencia del pulso	Estado de volumen, respuesta a la sepsis o al dolor	La alteración de la función de los barorreceptores puede atenuar el aumento de la frecuencia cardíaca asociado típicamente con estas situaciones estresantes
Presión arterial	Estado de volumen, respuesta a la sepsis o al dolor	La alteración de la función de los barorreceptores puede modificar la respuesta de la PA ante una enfermedad aguda
Presión arterial postural	Estado de volumen	Puede observarse en pacientes sin hipovolemia debido a una disfunción autonómica primaria. Es un indicador menos fiable de hipovolemia
Turgencia cutánea	Hidratación	↓ Pero menos específico, debido a la disminución de la grasa subcutánea

Exploración general

Hidratación y nutrición

Las alteraciones de la hidratación son frecuentes en los pacientes ancianos frágiles, pero la valoración clínica precisa es difícil y los signos clásicos son menos fiables (cuadro 16.7).

La mala nutrición y el peso corporal reducido son características comunes de la fragilidad que pueden desarrollarse con rapidez en los pacientes hospitalizados. Con frecuencia son multifactoriales, por lo que se deben buscar factores reversibles. Considere enfermedades crónicas, por ejemplo enfermedad pulmonar obstructiva crónica (EPOC), nuevas enfermedades graves, por ejemplo cáncer, apoyo social pobre o aislamiento y depresión o demencia, ya que éstos pueden cursar con disminución del peso corporal. Otros factores que contribuyen son la mala salud bucal, el déficit funcional (que les impide obtener/cocinar la comida) y el deterioro cognitivo (que les impide preparar la comida o recordar comérsela) (fig. 16.3).

La piel

Los hematomas pueden indicar el uso de corticoides en el pasado o en la actualidad, pero a menudo están relacionados simplemente con la edad, debido a la disminución en el tejido subcutáneo de soporte. Raramente son debidos al escorbuto. Las infecciones de las partes blandas a menudo causan descompensación funcional y confusión consiguiente, inmovilidad y caídas (fig. 16.1). Las úlceras de las piernas son comunes y con frecuencia poseen causas multifactoriales. El dolor debido a las úlceras puede reducir la movilidad. Al ser ingresados en el hospital, muchos pacientes ancianos frágiles presentan heridas cutáneas que han sido tratadas en centros de atención primaria. Retire siempre los apósitos con la ayuda de personal de enfermería cuando sea posible y valore las lesiones subyacentes.

16.7 Valoración de la deshidratación

Signo clásico de deshidratación	Interpretación en los ancianos frágiles
Hipotensión postural	Menos específica que en los pacientes más jóvenes; puede deberse a fármacos, enfermedades o alteración de las respuestas autonómicas frente a cambios posturales relacionado con la edad
Disminución de la turgencia cutánea	La disminución de la elasticidad del colágeno y la disminución de la grasa subcutánea pueden simular disminución de la turgencia. Se valora mejor en el esternón
Tiempo de relleno capilar alterado	Menos fiable en los ancianos frágiles por ser menos específico
Sequedad bucal	Hallazgo inespecífico causado por otros problemas, como fármacos anticolinérgicos o respiración por la boca
Taquicardia en hipovolemia	Menos sensible debido a respuestas autonómicas anormales debidas a fármacos o a la edad

© Elsevier. Fotocopiar sin autorización es un delito.

booksmedicos.org

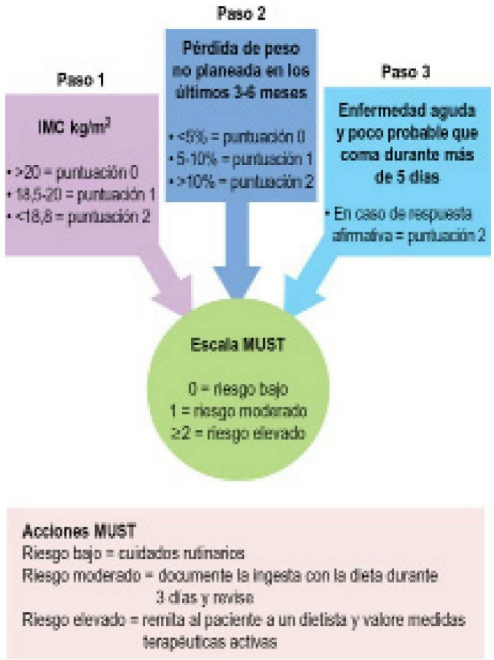

Fig. 16.3 Escala del sistema de cribado universal de malnutrición (MUST, del inglés *Malnutrition Universal Screening Tool*) para valorar el riesgo de malnutrición. (Reproducido con permiso de BAPEN, British Association for Parenteral and Enteral Nutrition.)

Los pacientes ancianos frágiles con limitaciones de la movilidad son vulnerables al desarrollo rápido de úlceras de presión, especialmente cuando se presentan enfermedades agudas intercurrentes. Las escalas estandarizadas de valoración, por ejemplo la escala de Waterlow, ayudan a identificar a los pacientes con riesgo de sufrir lesiones cutáneas.

Dolor

En los pacientes con problemas de comunicación o deterioro cognitivo busque conductas relacionadas con el dolor (cuadro 16.8).

Continencia

La incontinencia urinaria es frecuente. La aparición aguda de incontinencia puede deberse a enfermedades específicas, pero también puede ser una característica inespecífica de cualquier lesión o enfermedad aguda. Es frecuente en casos de deterioro cognitivo avanzado. La incontinencia fecal es menos común, pero su efecto sobre las necesidades de cuidados es más importante.

Visión y audición

La hipoacusia y los síntomas visuales, incluyendo el deterioro de la agudeza visual, son comunes (cuadro 16.9). A menudo no son notados, lo que afectará negativamente a la comunicación, la interacción y la función. La hipoacusia puede ser malinterpretada como un deterioro cognitivo y viceversa. Para valorar la visión utilice unos optotipos de Snellen (fig. 12.17) o pida al paciente que lea un periódico.

Compruebe que el conducto auditivo externo no se encuentra bloqueado con cerumen. Asegúrese de que los pacientes llevan puestos los audífonos con una batería que funcione con el fin de no diagnosticar incorrectamente un deterioro cognitivo simplemente porque no pueden oírle correctamente. Si el paciente no tiene audífono valore la audición con la prueba de la voz susurrada.

16.8 Signos y conductas asociadas con el dolor

Tipo	Descripción
Cambios autonómicos	Palidez, sudoración, taquipnea, alteración de los patrones respiratorios, taquicardia, hipertensión
Expresiones faciales	Muecas, encogerse de dolor, fruncir el ceño, parpadeo rápido, elevación de la ceja, bajar la ceja, elevación de la mejilla, contracción palpebral, fruncir la nariz, descender las comisuras bucales, elevar la barbilla, fruncir los labios
Movimientos corporales	Marcha alterada, caminar de un lado para otro, balanceo, frotarse las manos, movimientos repetitivos, aumento del tono, defensa*, uso de soportes anormales†
Verbalización/ vocalización	Suspiros, gruñidos, gemidos, quejidos, gritos, chillidos, vocabulario agresivo/ofensivo
Interacciones interpersonales	Agresión, retirada, resistencia
Cambios en los patrones de actividad	Desorientación, alteraciones del sueño, alteraciones de los patrones de descanso
Cambios del estado mental	Confusión, llanto, angustia, irritabilidad

*Defensa = movimiento anormal, rígido o interrumpido al cambiar de posición.
†Soporte anormal = posición inmóvil en la que una extremidad totalmente extendida mantiene y soporta una distribución anormal del peso durante al menos 3 segundos.

16.9 Problemas sensoriales

Visuales	Patología subyacente
Pérdida de la visión próxima (presbicia)	Común en ancianos por pérdida de la elasticidad del cristalino
Pérdida de la visión central	Degeneración macular
Pérdida de la visión periférica	Glaucoma Accidente cerebrovascular (hemianopsia homónima)
Halos nocturnos alrededor de las luces	Cataratas
Dolor ocular	Glaucoma
Auditivos	
Pérdida de las frecuencias altas	Presbiacusia Sordera de conducción, más frecuente en la otoesclerosis
Pérdida generalizada	Conductiva: otoesclerosis, cerumen Nerviosa: enfermedad de Paget, ototoxicidad farmacológica; neurinoma del acústico

Exploración de sistemas

Realice una exploración completa de todos los sistemas, pero preste especial atención a las diferencias que pueden presentar los ancianos frágiles.

www.medilibros.com
booksmedicos.org

Sistema cardiovascular

El arco corneal es más prevalente en los ancianos, pero es un signo modesto de dislipidemia (fig. 6.8C).

Presión arterial

La presión de pulso aumentada se produce porque existe una disminución de la elasticidad arterial. La hipertensión sistólica aislada y la hipotensión postural se presentan con mayor frecuencia. La segunda puede deberse a cambios en el reflejo de los barorreceptores relacionados con la edad, la enfermedad o el tratamiento farmacológico. Puede no ser sintomática, pero aumenta el riesgo de caídas.

Pulso

La esclerosis de la media y la calcificación arterial pueden dificultar la palpación de los pulsos periféricos, pero sin signos de deterioro de la perfusión o la circulación. La arteria carótida puede volverse más tortuosa y sus pulsaciones son más fácilmente visibles. Esto puede crear la falsa impresión de que existe dilatación arterial.

Sonidos cardíacos

La contribución auricular al llenado ventricular izquierdo aumenta con la edad, debido parcialmente a la disfunción diastólica del corazón, y es más frecuente auscultar un cuarto sonido cardíaco (S_4).

Sistema respiratorio

La importancia de los crepitantes localizados no está clara y puede que no representen una enfermedad aguda. Excluya siempre la presencia de una nueva patología respiratoria.

Sistema gastrointestinal

La sequedad bucal y lingual son efectos secundarios comunes de algunos fármacos y pueden afectar al gusto y la deglución. Las alteraciones dentales, la candidiasis bucal o las úlceras bucales pueden reducir la ingesta oral y la nutrición.

Sistema nervioso

El deterioro cognitivo puede reducir la precisión de la historia clínica y afectar el consentimiento para realizar pruebas complementarias o instaurar tratamientos. Reducirá la consciencia de seguridad del paciente y la adopción de medidas. En las personas de edad avanzada se produce una alteración del sentido de la vibración y la posición, pero siempre se deben excluir causas corregibles, por ejemplo déficit de vitamina B_{12}. Estas alteraciones pueden afectar el equilibrio y aumentar el riesgo de caídas. La ausencia bilateral de reflejos aquíleos puede ser normal, pero la pérdida unilateral probablemente sea patológica.

Sistema musculoesquelético

Los cambios artrósicos en las manos y en las articulaciones que soportan peso pueden predisponer a caídas o a inestabilidad incluso si son relativamente asintomáticos o indoloros. Los tofos gotosos pueden ser asintomáticos y reflejar una disfunción renal subyacente e influir en la elección del tratamiento farmacológico. La cifosis se produce con frecuencia debido al aplastamiento vertebral osteoporótico indoloro. Puede afectar a la estabilidad postural e incluso a la función respiratoria. La pérdida de masa muscular es un indicador de fragilidad y un factor de riesgo de caídas.

16.10 Componentes importantes de la función física

Actividades personales de la vida diaria
Aseo personal
Vestirse
Alimentarse
Uso del cuarto de baño
Actividades domésticas de la vida diaria
Preparación de la comida
Limpieza de la ropa
Limpieza del hogar

EBE 16.11 Movilidad

La prueba cronometrada de levantarse y caminar es una medida sencilla de la movilidad. Realícela en todos los pacientes que se presenten en situaciones no agudas.

Podsiadlo D, Richardson S. The timed 'Up & Go': a test of basic functional mobility for frail elderly patients. J Am Geriatr Soc 1991;39:142-148.

Marcha

Las alteraciones de la marcha son factores de riesgo de caídas o pueden empeorar problemas articulares. Pueden indicar enfermedades neurológicas no diagnosticadas, como la enfermedad de Parkinson. Las alteraciones de la marcha en ocasiones pueden beneficiarse de ortesis o ayudas para la movilidad (fig. 3.2).

Pies

Los juanetes, la onicomicosis con o sin hipertrofia ungueal y las úlceras en los pies son frecuentes. Todos ellos pueden comprometer la movilidad y la estabilidad, ser una fuente de sepsis o dolor y afectar la marcha.

Valoración funcional

El estudio funcional se divide en la valoración de:

- La movilidad.
- La capacidad para realizar actividades de la vida diaria (AVD), como aquellas actividades necesarias para el cuidado personal y las tareas domésticas:
  - Actividades personales de la vida diaria (APVD).
  - Actividades domésticas de la vida diaria (ADVD) (cuadro 16.10).

La movilidad es un determinante fundamental de la función física (cuadro 16.11). Una gran variedad de patologías pueden afectar a la movilidad y producir alteraciones características de la marcha (cuadro 11.13). Otras enfermedades pueden afectar la movilidad al causar una disminución de la fuerza muscular o de la función articular. La fragilidad causa por lo general deterioro de la fuerza muscular y de la función, así como alteraciones de la movilidad, pero sin hallazgos clínicos específicos en la exploración de los músculos, los nervios, las articulaciones o la marcha (fig. 16.4).

Se utilizan escalas de valoración estandarizadas para estudiar diferentes componentes de la función, por ejemplo el índice de Barthel modificado para actividades de la vida diaria y la escala de movilidad en ancianos para valorar dicha movilidad. Utilice estas escalas para describir de modo sucinto la capacidad del paciente y tras la determinación seriada a lo largo del tiempo podrá valorar de modo objetivo si se produce una mejoría o un empeoramiento.

© Elsevier. Fotocopiar sin autorización es un delito.

www.medilibros.com

booksmedicos.org

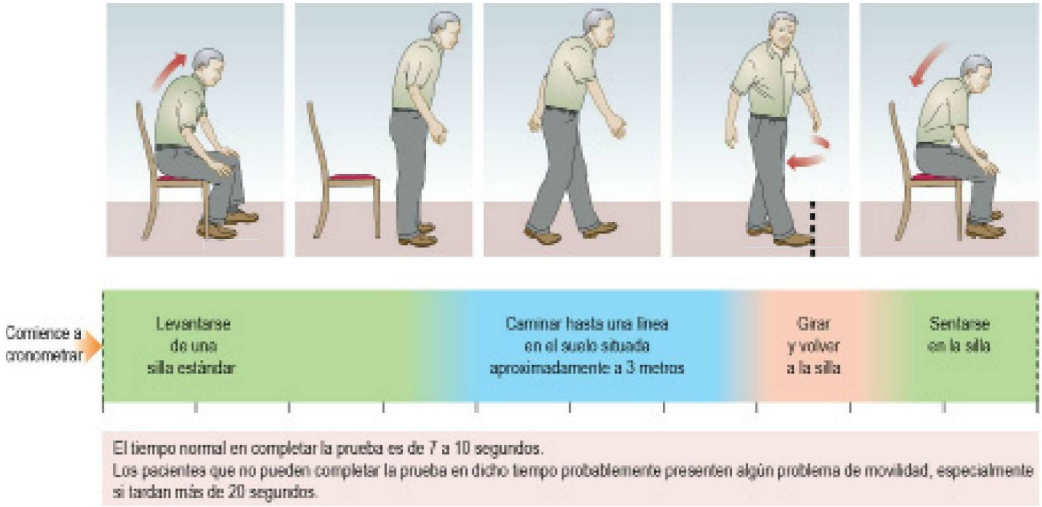

Fig. 16.4 Prueba cronometrada de levantarse y caminar.

Presentaciones comunes

El anciano frágil inmóvil

Establezca la movilidad normal de los pacientes, cuándo ha cambiado y si el cambio fue abrupto. ¿Se han caído? ¿Existen antecedentes de traumatismo cefálico reciente, fiebre o escalofríos, mareo o alteraciones del equilibrio? ¿Han notado debilidad, entumecimiento o parestesias en las extremidades inferiores? Pregúnteles si les duelen las articulaciones, especialmente en la zona lumbar, cervical o en las extremidades inferiores, y si existen síntomas intestinales o urinarios. ¿Cuál es su tratamiento farmacológico actual? ¿Lo ha modificado recientemente?

Secuencia de la exploración

- Exploración general: busque especialmente signos de enfermedad aguda (cuadro 16.6). Si son capaces de caminar, valore la postura y la marcha y si utiliza calzado inapropiado. ¿Sufren algún deterioro visual? (cuadro 16.9). ¿Existen signos de sepsis o distensión de la vejiga urinaria?
- Sistema cardiovascular: explore si existe hipotensión postural.
- Sistema nervioso: estudie si existen signos neurológicos, especialmente en las extremidades inferiores, y busque signos de la enfermedad de Parkinson.
- Sistema locomotor: busque signos de atrofia muscular o fasciculación, alteraciones articulares o deformidades en el pie.
- Considere realizar pruebas complementarias específicas (cuadro 16.12).

El anciano frágil con confusión aguda

Obtenga siempre una historia clínica colateral. Establezca el estado cognitivo habitual del paciente y si el cambio ha sido abrupto o gradual. Pregunte acerca de la existencia de síntomas de enfermedades agudas comunes, especialmente infecciones, como polaquiuria, tos productiva, fiebre o escalofríos. ¿Presenta dolor el paciente? En caso afirmativo, ¿dónde? ¿Qué tratamiento farmacológico sigue el paciente en la actualidad? ¿Lo cumple? En particular, ¿ha cambiado el tratamiento farmacológico recientemente?

16.12 Pruebas complementarias específicas en los ancianos frágiles

Presentación	Pruebas complementarias
Inmovilidad y/o caídas	Prueba cronometrada de levantarse y caminar Estado mental: AMT o MMSE TC craneal* RM de la columna**
Confusión	Valoración del estado mental: AMT o MMSE Método de valoración de la confusión (CAM) TC craneal*
Incontinencia urinaria	Análisis de orina, urocultivo Gráfica de micción (frecuencia y volumen) Ecografía de la vejiga urinaria (volumen posresidual) Antígeno específico prostático en varones
Incontinencia fecal	Cultivo de heces si diarrea Radiografía abdominal si se sospecha impactación alta

*Si se sospecha lesión craneal o nuevos signos neurológicos.
**Si se sospecha patología medular.

Secuencia de la exploración

- Busque signos de enfermedad aguda (cuadro 16.6) y dolor (cuadro 16.8).
- Explore la piel, las articulaciones grandes, las válvulas cardíacas, las prótesis y el abdomen, por ejemplo sistema biliar, divertículos colónicos, meninges, vejiga urinaria y pulmones.
- Realice una pulsioximetría (SpO_2).
- Palpe para descartar una vejiga distendida.
- Realice un tacto rectal para descartar una impactación fecal.
- Si los pacientes sufren problemas visuales o auditivos, asegúrese de que utilizan gafas o audífonos que funcionen.
- Considere realizar pruebas complementarias específicas (cuadro 16.12).

booksmedicos.org

16.13 Abordaje basado en el problema: ejemplos de cómo puede utilizarse en un paciente con caídas y confusión

Problema	Posibles factores contribuyentes	Plan de tratamiento
Incontinencia urinaria	Infección del tracto urinario Impactación fecal	Análisis de orina Envíe una muestra de la mitad del chorro miccional para confirmarlo Exploración rectal
Hiponatremia	Bendroflumetiazida	Suspenda la bendroflumetiazida Controle el sodio sérico
Confusión con signos de delirio	Infección urinaria Hiponatremia Demencia subyacente	Como arriba más: Realice la prueba MMSE Historia colateral proporcionada por el cuidador Función tiroidea Revise el tratamiento ocupacional
Úlcera en el pie	Pulsos pedios ausentes	Mida el índice de presión brazo tobillo Discuta el apósito con enfermería
Problemas de movilidad	Infección urinaria Hiponatremia Dolor por úlcera en el pie Enfermedad cerebrovascular subyacente	Como arriba más: Recete analgésicos simples Exploración neurológica y de la marcha completas Valore los factores de riesgo vasculares Revise el tratamiento de fisioterapia

El anciano frágil que sufre caídas

¿Cómo es la movilidad normal del paciente? ¿Ha sufrido alguna pérdida de consciencia? Descubra cuántas caídas ha sufrido, a lo largo de cuánto tiempo y si ha sufrido alguna vez alguna lesión, en particular un traumatismo cefálico. En caso de presentar sensación de mareo, ¿se trata de un vértigo verdadero? Pregunte de modo sistemático acerca de la presencia de palpitaciones, debilidad de las extremidades, entumecimiento o parestesias y cualquier tipo de dolor articular, especialmente en la columna lumbar o cervical o en las extremidades inferiores. ¿Cómo es su visión? ¿Ha presentado síntomas de infección recientemente, como escalofríos o síntomas urinarios? Pregunte acerca del tratamiento farmacológico actual y si se han introducido modificaciones recientes en el mismo. La historia colateral de una caída de la que alguien haya sido testigo resulta de utilidad.

Secuencia de la exploración

- Busque signos de lesiones óseas o de partes blandas y de enfermedad aguda, por ejemplo sepsis (cuadro 16.6).
- Sistema cardiovascular: estudie la existencia de hipotensión postural, arritmias o estenosis aórtica.
- Sistema nervioso: ¿existen signos neurológicos en las extremidades inferiores o signos de la enfermedad de Parkinson? ¿Existe deterioro visual?
- Sistema musculoesquelético: busque alteraciones musculares o articulares y deformidad del pie. ¿Es adecuado el calzado? Observe si existen alteraciones posturales o de la marcha (fig. 3.2).
- Considere realizar pruebas complementarias (cuadro 16.12).

El anciano frágil con incontinencia

La incontinencia puede ser urinaria y/o fecal.

Pregunte si los pacientes pueden desplazarse desde una silla al cuarto de baño o al retrete.

¿Son conscientes de la necesidad de miccionar o defecar? ¿Presentan incontinencia todo el tiempo o solo de modo intermitente? ¿Son las heces sólidas o líquidas?

Secuencia de la exploración

- Sistema nervioso: ¿existe deterioro cognitivo? ¿Existen otros signos de enfermedad neurológica? Palpe la vejiga y compruebe que la sensibilidad perianal es normal.
- Gastrointestinal: palpe en búsqueda de masas abdominales anormales. Examine la piel perineal y observe si se encuentra intacta. Realice una exploración rectal en búsqueda de una fisura anal, hemorroides u otras enfermedades locales. Observe si el recto se encuentra vacío o si existen heces impactadas y valore el tono del ano. En un varón compruebe si existe hipertrofia prostática y en una mujer descarte la existencia de prolapso o atrofia vaginal.

HALLAZGOS EN CONJUNTO

La valoración geriátrica completa precisa una comunicación excelente entre miembros del equipo multidisciplinar. El abordaje basado en el problema ayuda a poner en común toda esta información y formular un plan terapéutico individualizado claro.

Comience creando una lista de problemas para resumir todos los problemas identificados. Cree una lista provisional después de hablar con el paciente y refínela después de entrevistar a los cuidadores, de realizar la exploración física y de conocer el resultado de las valoraciones funcionales. No limite la lista a los diagnósticos médicos sino que debe incluir síntomas, resultados de las pruebas de laboratorio y características de presentación (cuadro 16.13).

La lista de problemas crea un retrato completo del paciente y le alerta acerca de la interacción entre los diferentes problemas. Si un problema se debe a diferentes factores contribuyentes enumere todos. Utilice la lista para desarrollar un plan terapéutico que aborde cada problema y cada factor contribuyente. Incluya acciones como estudios diagnósticos, tratamiento de las enfermedades identificadas, modificación del tratamiento farmacológico y de la rehabilitación. Personalice el plan terapéutico específicamente para cada paciente, considerando los objetivos que ha tratado con el mismo. Explique al paciente el plan terapéutico propuesto y asegúrese de que lo comprende y lo acepta.

© Elsevier. Fotocopiar sin autorización es un delito.

booksmedicos.org

Dilip Nathwani
Kum Ying Tham

El adulto febril 17

EXPLORACIÓN DEL ADULTO FEBRIL 392

Síntomas y definiciones 393

Historia clínica 394
- Motivo de presentación 394
- Antecedentes personales 394
- Antecedentes farmacológicos 394
- Antecedentes familiares y sociales 394
- Antecedentes de viajes 394

Exploración física 395
- General 395
- Exploración sistémica 397
- Situaciones específicas 397

Pruebas complementarias 399

© 2014. Elsevier España, S.L. Reservados todos los derechos
booksmedicos.org

EXPLORACIÓN DEL ADULTO FEBRIL

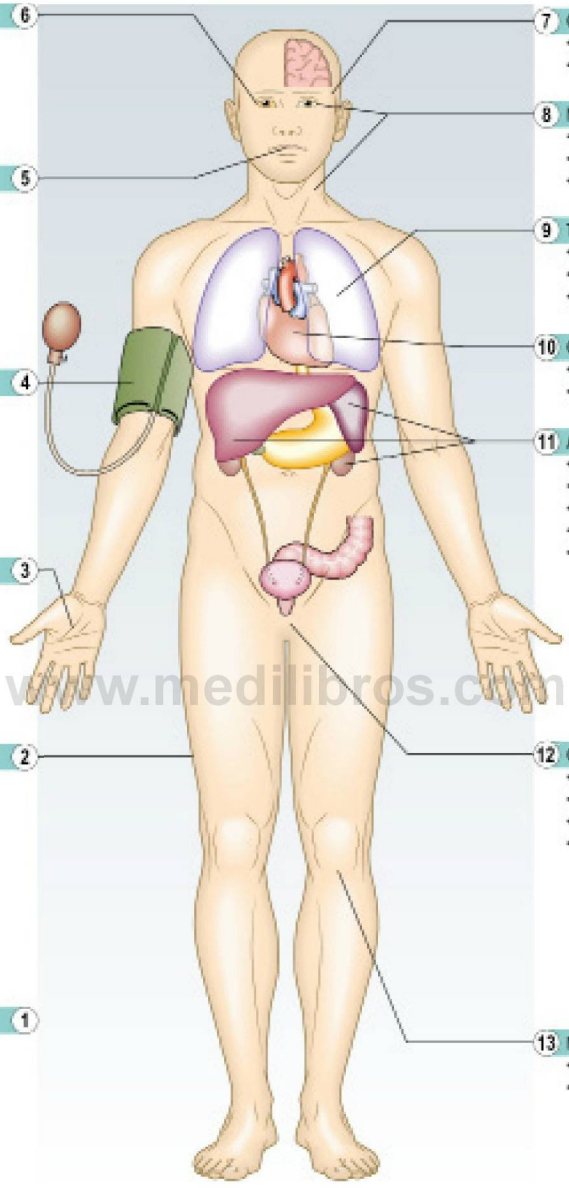

6 Ojos
- Petequias conjuntivales
- Ictericia
- Fondo de ojo
  - Tubérculos coroideos
  - Manchas de Roth

5 Orofaringe
- Hipertrofia amigdalina
- Candidiasis
- Petequias en paladar

4 Pulso y presión arterial
- Pulso saltón o «filiforme»
- Taquicardia
- Hipotensión

3 Manos
- Hemorragias en astilla
- Lesiones de Janeway
- Acropaquias

2 Piel
- Exantemas, especialmente petequial, purpúrico
- Signos de venopunción
- Dispositivos protésicos, por ejemplo vías centrales
- Infección de partes blandas
- Tatuajes

1 Observación general
- Alteración del estado mental
- Dificultad respiratoria
- Pérdida de peso
- Palidez

7 Cabeza y cuello
- Linfadenopatía
- Alteración de la membrana timpánica

8 Neurológico
- Rigidez de nuca
- Fotofobia
- Signos focales

9 Tórax
- Taquipnea
- Respiración bronquial, crepitantes
- Derrame pleural

10 Corazón
- Soplos nuevos o cambiantes
- Roce de fricción pericárdico

11 Abdomen
- Hepatoesplenomegalia
- Ascitis
- Dolor a la palpación del ángulo renal
- Peritonismo
- Cicatrices quirúrgicas, drenajes

12 Genitales
- Úlceras o secreción
- Linfadenopatía inguinal
- Palpación prostática dolorosa
- Dolor a la movilización del cérvix

13 Musculoesquelético
- Eritema y tumefacción articular
- Dolor a la palpación de la columna
  - Discitis, absceso epidural

www.medilibros.com

booksmedicos.org

SÍNTOMAS Y DEFINICIONES

La fiebre (pirexia) consiste en una temperatura corporal >percentil 99 del máximo en un adulto sano. Existe fiebre cuando la temperatura es >37,7 °C en la boca o >37,5 °C en la membrana timpánica. En los pacientes inmunodeprimidos o neutropénicos se considera que existe fiebre cuando una única determinación de la temperatura es >38,3 °C o cuando se mantiene una temperatura >38 °C durante más de 1 hora.

La temperatura corporal está estrechamente controlada para mantener los procesos metabólicos normales. El punto fijo está controlado por el hipotálamo y se ve modificado en caso de infección, inflamación y raramente por otras enfermedades, por ejemplo hipotiroidismo o linfoma. La infección es la causa más frecuente, pero en los pacientes muy jóvenes, en los ancianos o en los que sufren inmunodepresión (debida a una enfermedad primaria, por ejemplo infección por el virus de la inmunodeficiencia humana [VIH] o secundaria a un tratamiento, por ejemplo tratamiento con corticoides orales o inmunosupresores) puede cursar sin fiebre.

La temperatura corporal depende del equilibrio entre la generación y la pérdida de calor y el ambiente del entorno. Las enfermedades relacionadas con el calor se producen cuando se hace ejercicio en condiciones de alta temperatura y humedad. Son más frecuentes en los pacientes de edades extremas y pueden verse precipitadas o agravadas por fármacos que afecten a la termorregulación, por ejemplo fenotiazinas, alcohol, o que se asocian con un ejercicio excesivo, por ejemplo drogas utilizadas en fiestas *«rave»*, como éxtasis o anfetaminas (cuadros 17.1 y 17.2).

La fiebre ficticia es producida artificialmente por el paciente o un acompañante. Puede formar parte del síndrome de Munchaunsen o del síndrome de Munchaunsen por poder (cuadro 17.3).

La fiebre extrema (>41 °C) supone un riesgo para la vida y suele asociarse con:

- Bacteriemia.
- Problemas centrales de la regulación de la temperatura, por ejemplo tras una hemorragia intracraneal o un traumatismo cefálico.
- Reacciones medicamentosas, por ejemplo a anestésicos o a fármacos asociados con el síndrome neuroléptico maligno.
- Condiciones ambientales extremas a menudo asociadas con ejercicio vigoroso no habitual (golpe de calor).

La fiebre (pirexia) de origen desconocido (FOD o POD) es la fiebre documentada que carece de explicación después de 2-3 semanas de estudios mediante pruebas complementarias. La FOD adquirida en el ámbito hospitalario consiste en la fiebre presente en un paciente hospitalizado de más de 48 horas de evolución sin signos evidentes de infección al ingreso y en el que el diagnóstico sigue siendo desconocido después de más de 3 días de estudios apropiados (cuadro 17.4).

Los escalofríos son brotes de contracciones musculares incontroladas, a menudo con «castañeteo» de los dientes, de minutos de duración. Se asocian con elevaciones rápidas de la temperatura y pueden deberse a la reprogramación causada por citocinas y proteínas de fase aguda sobre el punto

17.1 Causas comunes de inmunodepresión

Relacionadas con el estilo de vida y factores sociales

- Consumo crónico de alcohol
- Uso de drogas por vía parenteral, i.v.
- Malnutrición

Relacionadas con enfermedades

- Neoplasias malignas, por ejemplo cáncer de órgano sólido, enfermedades linfoproliferativas
- Diabetes mellitus
- Infección por el VIH
- Cirrosis hepática
- Insuficiencia renal
- Enfermedad grave o debilitante que conduce a la inmovilidad y la malnutrición
- Esplenectomía, hipoesplenia y asplenia funcional

Relacionadas con tratamientos

- Catéteres y sondas permanentes
- Corticoides
- Quimioterapia/inmunosupresores/inmunomoduladores para cáncer, artritis reumatoide, tras trasplante
- Tras radioterapia
- Trasplante de órgano sólido

EBE 17.2 Fiebre

Un paciente que refiere tener fiebre o en el que el tacto de la frente se nota anormalmente caliente es muy probable que tenga fiebre.

Buckley RG, Conine M. Reliability of subjective fever in triage of adult patients. Ann Emerg Med 1996;27:693-695.
Hung OL, Kwan NS, Cole AE y cols. Evaluation of the physician's ability to recognize the presence or absence of anaemia, fever and jaundice. Acad Emerg Med 2000;7:146-156.

www.medilibros.com

17.3 Pistas que apuntan a una fiebre ficticia

- El paciente no tiene aspecto de enfermo
- La temperatura es normal cuando es medida por un observador independiente supervisado
- El gráfico de temperatura es raro, con temperaturas >41 °C y ausencia de variación diurna
- No existe correlación entre la temperatura y la frecuencia del pulso
- Ausencia de sudoración durante la resolución de la fiebre
- Signos de autolesiones, inyecciones
- Velocidad de sedimentación globular/proteína C reactiva normales

17.4 Causas de fiebre de origen desconocido

Infección (~30%)	Causas no infecciosas (~70%)

• Tuberculosis (extrapulmonar y diseminada)
• Endocarditis
• Absceso abdominal
• Infección ósea y articular
• Infección urinaria y prostática
• Relacionada con el VIH
• Relacionada con viajes
  ◦ Malaria
  ◦ Fiebre tifoidea
  ◦ Dengue
  ◦ Infecciones por rickettsias
• Infección adquirida en el hospital
	• Neoplasias malignas
	• Enfermedades del tejido conjuntivo

© Elsevier. Fotocopiar sin autorización es un delito.

booksmedicos.org

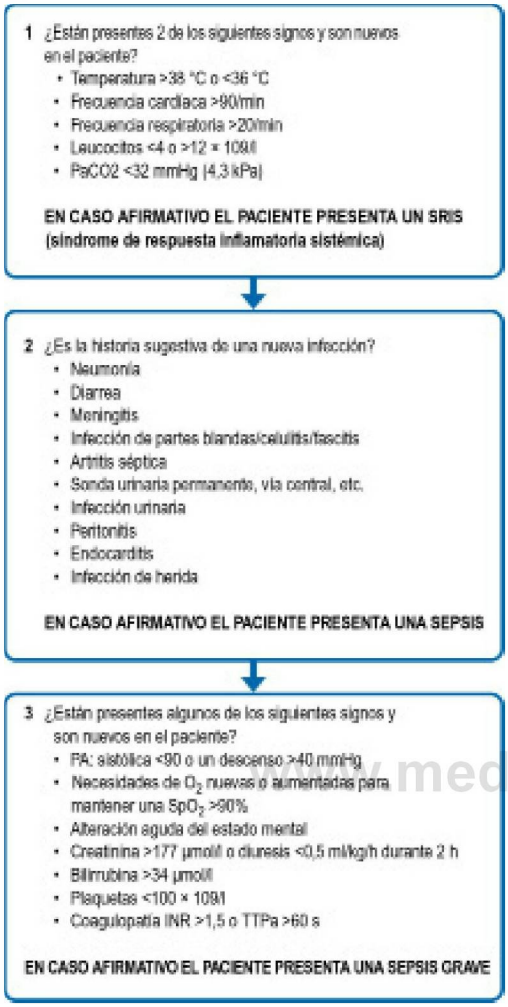

Fig. 17.1 Valoración de la sepsis.

que fija la temperatura en el hipotálamo. Subjetivamente el paciente siente frío y se encuentra enfermo y el episodio puede seguirse de sudoración. Un escalofrío puede asociarse con bacteriemia o paludismo y es de poco valor diagnóstico.

Los términos síndrome de respuesta inflamatoria sistémica (SRIS), sepsis, sepsis grave y shock séptico reflejan una respuesta frente a la infección en la que progresivamente aumentan la morbilidad y la mortalidad. Si el diagnóstico y el tratamiento se retrasan el resultado es el fallo multiorgánico y la muerte (fig. 17.1). El término SRIS no es específico de infección.

HISTORIA CLÍNICA

Motivo de presentación

¿Cómo se documentó la fiebre? ¿Cuál ha sido su gravedad y su evolución? ¿Se ha acompañado de escalofríos o sudoración?

¿Se ha acompañado de exantema o cambios cutáneos? En caso afirmativo, pregunte acerca de su relación cronológica con la fiebre, la distribución, la dirección de su progresión y los síntomas asociados, por ejemplo prurito, linfadenopatía local.

De modo sistemático pregunte acerca de síntomas localizadores, por ejemplo tos, dolor torácico pleurítico, esputo purulento, vómitos, dolor abdominal, ictericia, diarrea, disuria, polaquiuria, cefalea, fotofobia, rigidez de nuca, alteración del nivel de consciencia, dolor articular, mialgias, dolor de garganta o de oídos y secreción nasal.

¿Existen síntomas generales, como fatigabilidad fácil, anorexia, pérdida de peso, caídas, cambios en las actividades cotidianas o cambios de conducta? Dichos síntomas pueden indicar una infección en los ancianos o en los pacientes inmunodeprimidos.

Antecedentes personales

¿Ha sufrido infecciones previas o recurrentes, enfermedades, intervenciones quirúrgicas o tratamientos odontológicos? ¿Ha tenido contacto o ha estado ingresado en un centro hospitalario? (incluyendo centros de larga estancia).

Pregunte si existen antecedentes de inmunosupresión, por ejemplo infección por el VIH, quimioterapia, tratamiento con corticoides, trasplante o diabetes mellitus. Pregunte acerca de la existencia de catéteres permanentes, por ejemplo uretrales, intravenosos (i.v.) o implantes, por ejemplo marcapasos, prótesis articulares.

Antecedentes farmacológicos

Pregunte por todos los fármacos que toma el paciente, tanto de venta con receta médica como sin receta, por ejemplo remedios herbales. Pregunte de modo específico si toma inmunosupresores (incluidos los corticoides orales), antibióticos o antipiréticos. ¿Ha consumido alguna vez drogas «recreativas»? En caso afirmativo, ¿se las ha inyectado alguna vez?

Pregunte acerca de reacciones adversas, alergias o hipersensibilidad a cualquier fármaco, en especial a los antibióticos.

Antecedentes familiares y sociales

¿Ha mantenido el paciente contacto con alguien que sufriese una enfermedad similar? Descubra si se ha producido exposición a animales, aves o mascotas, y en caso afirmativo pregunte si el animal se encontraba enfermo. ¿Cuál es el trabajo del paciente y qué aficiones tiene? ¿Existen infecciones o síntomas similares en los familiares, amigos o compañeros de trabajo?

Antecedentes de viajes

¿Ha viajado recientemente (en el último año) al extranjero? En caso afirmativo obtenga una historia detallada de los viajes que incluya:

- Destinos: fechas, duración, modo de transporte, paradas intermedias (cuadro 2.18).
- Entorno en el extranjero: tipo de residencia, altitud, clima, actividades.
- Estilo de vida: dieta, por ejemplo productos crudos, no pasteurizados, contacto sexual (quién, cuándo, cuántos contactos), deportes acuáticos, asistencia sanitaria, *piercings*, tatuajes.
- Antecedentes médicos: vacunaciones, enfermedades preexistentes, medidas frente al paludismo, especialmente tipo, duración y cumplimiento (cuadros 17.5 y 17.6).

booksmedicos.org

17.5 Causas comunes de fiebre en viajeros

Países en vías de desarrollo	A nivel mundial
Paludismo	Gripe
Esquistosomiasis	Neumonía
Dengue	Infección de las vías respiratorias altas
Fiebre tifoidea	Infección urinaria
Tifus por garrapatas	Diarrea del viajero
Tuberculosis	
Disentería	
Hepatitis A	
Amebiasis	

17.6 Exposiciones específicas y causas de fiebre en los trópicos

Exposición	Infección o enfermedad
Picadura de mosquito	Paludismo, dengue, chikungunya, filariasis, tularemia
Picadura de la mosca tsetsé	Tripanosomiasis africana
Picadura de garrapata	Infecciones por rickettsias, incluidas tifus, enfermedad de Lyme, tularemia, fiebre hemorrágica de Crimea-Congo, enfermedad de los bosques de Kyasanur, babesiosis, encefalitis por garrapatas
Picadura de piojo	Tifus
Picadura de pulga	Peste
Picadura de tábano	Leishmaniasis, infección por arbovirus
Chinche redúvida	Enfermedad de Chagas
Contacto con animales	Fiebre Q, brucelosis, carbunco, peste, tularemia, fiebres hemorrágicas víricas, rabia
Natación en agua dulce	Esquistosomiasis, leptospirosis, *Naegleria fowleri*
Exposición a tierra	Inhalación: hongos dimórficos Inhalación o inoculación: *Burkholderia pseudomallei* Inoculación (más a menudo por andar descalzo): uncinarias, *Strongyloides stercoralis*
Frutas y verduras crudas o semicrudas	Infecciones bacterianas entéricas, virus de la hepatitis A o E, *Fasciola hepatica,* especies de *Toxocara, Echinococcus granulosus* (hidatidosis), *Entamoeba histolytica*
Cerdo semicrudo	*Taenia solium* (cisticercosis)
Crustáceos o moluscos	Paragonimiasis, gnatostomiasis, infección por *Angiostrongylus cantonensis,* virus de la hepatitis A, cólera
Productos lácteos no pasteurizados	Brucelosis, salmonelosis, tuberculosis abdominal, listeriosis
Agua no tratada	Infecciones bacterianas entéricas, giardiasis, especies de *Cryptosporidium* (crónicas en inmunodeprimidos), virus de la hepatitis A o E

EBE 17.7 Fiebre tifoidea

En los países tropicales una fiebre remitente con un patrón en «escalera» es muy específica de fiebre tifoidea.

Haq SA, Alam MN, Hossain SM y cols. Value of clinical features in the diagnosis of enteric fever. Bangladesh Med Res Council Bull 1997;23:42-46.

17.8 Signos de «alarma»

- Alteración del estado mental
- Cefalea y/o rigidez de nuca
- Exantema cutáneo petequial/purpúrico
- Hipotensión: presión arterial sistólica <90 mmHg
- Taquicardia: frecuencia de pulso >90 lpm, con presión de pulso reducida y pulso «filiforme»
- Taquipnea: frecuencia respiratoria >20 respiraciones/min
- Viaje reciente o llegada reciente de un área endémica de paludismo o tuberculosis
- Uso reciente de fármacos inmunosupresores
- Comorbilidades importantes activas (cáncer, VIH, trasplante de órgano)
- Temperatura >38 °C o <36 °C
- Escalofríos

EXPLORACIÓN FÍSICA

General

Secuencia de la exploración

- Registre la temperatura y dónde la ha medido. La fiebre puede ser intermitente o puede verse suprimida o modificada por fármacos antipiréticos o antimicrobianos. Excepto en un caso (cuadro 17.7), los «patrones» de la fiebre, por ejemplo mantenida, intermitente, recidivante, son de poco valor diagnóstico.
- Busque «signos de alarma» indicativos de una infección grave (cuadro 17.8).
- Valore el aspecto general: busque si existe debilidad, letargo, caquexia, ansiedad o alteración del estado de consciencia (utilice la prueba mental abreviada y el miniexamen del estado mental).
- Inspeccione todo el cuerpo en busca de exantemas, especialmente petequiales o hemorrágicos (fig. 17.2). Si existe un exantema caracterice las lesiones (cuadro 17.9) y observe cambios en la morfología, por ejemplo pápulas a vesículas o petequias, y si el exantema es coalescente o descamativo.
- Busque áreas de eritema, tumefacción o ampollas, lo que sugiere una infección cutánea o de partes blandas (fig. 17.2).
- Examine el cuello, las axilas y las regiones epitrocleares e inguinales en busca de linfadenopatías y palpe el bazo.
- En los pacientes hospitalizados busque signos de inflamación relacionados con dispositivos o vías i.v. (fig. 17.2) o sondas urinarias.
- Inspeccione detalladamente las heridas quirúrgicas recientes en busca de signos de infección.
- Observe las manos y los pies en busca de hemorragias en astilla (fig. 4.15A) y lesiones de Janeway (máculas hemorrágicas no dolorosas en las palmas o las plantas) (fig. 6.8B).

www.medilibros.com

© Elsevier. Fotocopiar sin autorización es un delito.

booksmedicos.org

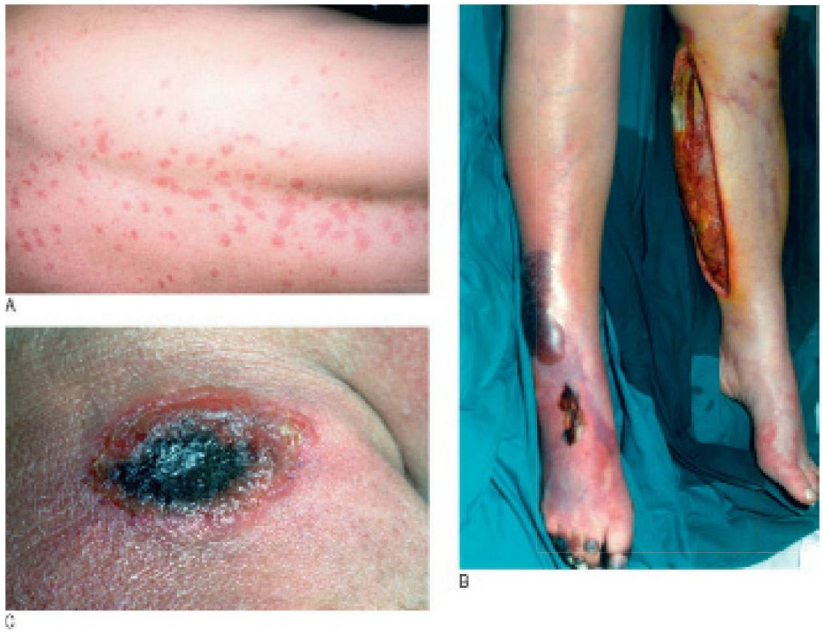

Fig. 17.2 **Ejemplos de infecciones graves.** **(A)** Exantema meningocócico. **(B)** Fascitis necrosante con fasciotomía. **(C)** Escara del carbunco.

17.9 Algunas infecciones asociadas con exantema y fiebre

Macular/maculopapular	**Vesicular**
Sarampión	Varicela (virus de la varicela)
Rubéola	Zóster (virus del herpes zóster)
Enterovirus	Virus del herpes simple
Virus del herpes humano 6	Herpangina (virus Coxsackie)
Virus de Epstein-Barr	Enfermedad de la mano, pie, boca (virus Coxsackie)
Citomegalovirus	**Eritematosa**
Parvovirus humano B19	Fiebre escarlata
VIH	Síndrome del shock tóxico
Fiebre tifoidea	Enfermedad de Lyme (eritema crónico migratorio)
Dengue	Parvovirus humano B19
Sífilis secundaria	**Petequial/hemorrágica**
Fiebres manchadas por rickettsias	Septicemia meningocócica
Urticariales (infestaciones por gusanos)	Septicemia con coagulación intravascular diseminada
Toxocara	Rickettsias
Esquistosomiasis	Fiebre amarilla
Strongyloides	Virus Ébola y Marburg
Larva cutánea migratoria	Fiebre de Lassa
Otras	Dengue
Sífilis primaria (chancro)	Fiebre del valle del Rift
Tifus por garrapatas (escara)	

booksmedicos.org

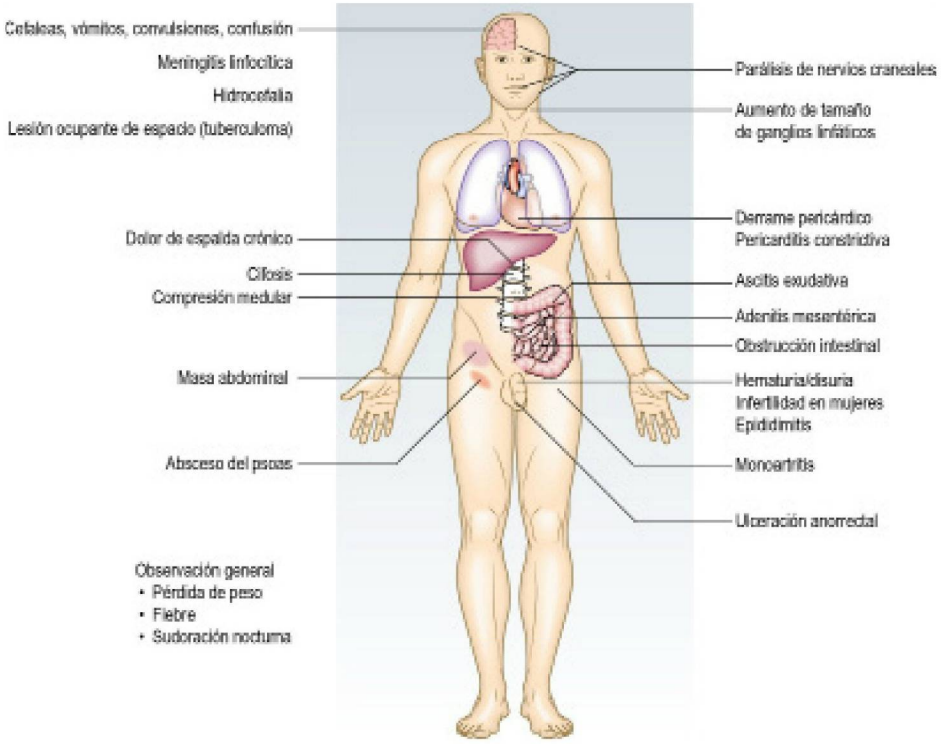

Fig. 17.3 Presentación sistémica de la tuberculosis extrapulmonar.

www.medilibros.com

Exploración sistémica

Secuencia de la exploración

Si un paciente febril tiene aspecto de gravedad valore con rapidez su estado mental, la frecuencia del pulso, la frecuencia respiratoria, la presión arterial y la pulsioximetría (SpO_2). Si la historia clínica y la exploración general sugieren sepsis grave o shock séptico comience inmediatamente con medidas de reanimación (cap. 19).

La mayoría de los pacientes con infección bacteriana presenta síntomas o signos localizadores, por ejemplo la tumefacción dolorosa a la palpación de un absceso o los soplos de la endocarditis bacteriana, pero resulta esencial explorar al paciente de pies a cabeza porque las pistas pueden encontrarse en cualquier sistema.

Explore la cabeza y el cuello:

- Observe las membranas timpánicas con un otoscopio para descartar una infección del oído medio.
- Percuta los senos frontal y maxilar por si existe dolor a la percusión (sinusitis).
- Palpe las arterias temporales en busca de dolor a la palpación (arteritis de células gigantes).
- Explore la nariz en búsqueda de congestión y secreción (transparente o purulenta).
- Explore la boca, la orofaringe y las encías en búsqueda de inflamación (fig. 13.21), candidiasis oral (fig. 13.25A) o inmunodeficiencia, por ejemplo VIH o uso reciente de antibióticos de amplio espectro.
- Explore las escleras en búsqueda de conjuntivitis o ictericia.
- Utilice un oftalmoscopio para examinar la retina y observar manchas de Roth (endocarditis) (fig. 6.6).
- Flexione el cuello con suavidad para detectar molestias, rigidez o ambas, indicativas de meningismo.
- Palpe el cuello en busca de linfadenopatías (fig. 17.3).
- Explore los pulmones mediante percusión y auscultación en busca de crepitantes, signos de consolidación (neumonía) o derrame (empiema).
- Ausculte el corazón en busca de soplos (endocarditis).
- Examine el abdomen para descartar aumento de tamaño y dolor a la palpación hepática y esplénica.
- Percuta los flancos en busca de dolor a la percusión renal (pielonefritis).
- En las mujeres la exploración pélvica puede poner de manifiesto dolor a la palpación anexial o a la movilización del cérvix. En los varones descarte la existencia de secreción uretral o dolor a la palpación genital.
- Realice una exploración rectal en busca de tumefacción y dolor a la palpación, lo que sugiere la existencia de un absceso perirrectal (que puede encontrarse oculto en los pacientes inmunodeprimidos) y aumento de tamaño o dolor a la palpación prostática (infección urinaria o prostática).
- Examine las articulaciones principales en busca de tumefacción, eritema y dolor a la palpación (infección articular o enfermedad reumatológica).

Situaciones específicas

Usuarios de drogas por vía parenteral

Los usuarios de drogas por vía parenteral presentan riesgo de sufrir infecciones bacterianas graves, así como enfermedades

© Elsevier. Fotocopiar sin autorización es un delito.

booksmedicos.org

víricas, por ejemplo VIH, hepatitis B y C. Las infecciones más comunes son las infecciones cutáneas y de partes blandas, con bacteriemia causante de endocarditis (que afecta especialmente la válvula tricúspide) e infecciones óseas y articulares. En un usuario de drogas por vía parenteral con fiebre explore los puntos de inyección en busca de secreción o signos de infección, ausculte el tórax en busca de crepitantes o roce pleural (embolismo pulmonar séptico) y ausculte el corazón para descartar soplos (endocarditis valvular derecha).

El paciente inmunodeprimido

Aunque los pacientes inmunodeprimidos presentan menos fiebre ante una infección, sigue siendo el principal motivo de consulta. Como son menos capaces de desarrollar una respuesta inflamatoria en el punto de infección, los signos y síntomas habituales pueden estar ausentes, por ejemplo neumonía sin esputo purulento, dolor a la palpación sin inflamación visible en un absceso perirrectal.

En un paciente inmunodeprimido febril:

- Los síntomas se encuentran atenuados o son atípicos.
- Obtenga una historia detallada para buscar fuentes posibles de infección.
- Espere encontrar hallazgos clínicos y radiológicos atípicos.
- Espere que la infección se encuentre avanzada en el momento de la presentación.
- Utilice la tomografía computarizada (TC) y la resonancia magnética (RM) de modo precoz para delinear anatómicamente la infección.
- Obtenga tejido para estudio anatomopatológico y microbiológico en fases tempranas para lograr un diagnóstico microbiológico específico.

Utilice la secuencia de exploración expuesta anteriormente, pero busque también:

- Rasgos cushingoides (fig. 5.18) sugestivos de uso de corticoides orales.
- Delgadez o malnutrición.
- Signos de consumo crónico de alcohol y cirrosis hepática (fig. 8.11).
- Cambios relacionados con la insuficiencia renal y el tratamiento de sustitución (fig. 9.5).
- Cambios asociados con la diabetes mellitus (cap. 5).
- Signos sutiles de infección relacionados con catéteres y sondas permanentes.
- Mala cicatrización de las heridas.
- Los márgenes de la piel sometida a radioterapia.
- La constelación de signos observados con frecuencia en los pacientes neutropénicos, por ejemplo eritema, exantema, eritema nudoso, infección de partes blandas, úlceras, forúnculos, erupciones herpéticas, paroniquia, mucositis, abscesos dentales o periamigdalinos, infección perirrectal.
- La constelación de lesiones observadas con frecuencia en la infección por el VIH: explore detalladamente la piel, la boca, los genitales y el área perianal. En un paciente con inmunodepresión grave evite la exploración rectal, ya que puede producir lesiones en la mucosa y causar infecciones iatrogénicas (cuadros 17.10 y 17.11).

Infección adquirida en el hospital (IAH)

Las IAH afectan hasta al 10% de todos los ingresos hospitalarios. La proximidad cercana de pacientes enfermos, junto con el uso concentrado de fármacos antimicrobianos y la facilidad de la transmisión a través de trabajadores sanitarios, ha dado lugar a microorganismos resistentes a múltiples fármacos, por ejemplo *Staphylococcus aureus* resistentes a meticilina (SARM), *Clostridium difficile*. Estas

17.10 Características sugestivas de inmunodepresión

- Infecciones recurrentes
- Infecciones graves que progresan con rapidez o se asocian con numerosas complicaciones
- Infecciones que duran más tiempo o que responden más despacio al tratamiento estándar
- Infecciones causadas por una mayor variedad de microorganismos y/o microorganismos atípicos
- Concurrencia o proximidad temporal cercana de enfermedades infecciosas, autoinmunitarias o neoplásicas
- Diarrea crónica, malabsorción
- Cicatrización de las heridas defectuosa

17.11 Fuentes de infección en pacientes inmunodeprimidos

Exposición epidemiológica	• Infecciones endémicas en la comunidad del paciente que pueden encontrarse latentes en el mismo, por ejemplo tuberculosis, varicela, infestación por gusanos • Historial de vacunaciones
Patógenos adquiridos en la comunidad	• Contacto con familiares o colegas enfermos • Ocupación laboral y aficiones • Mascotas • Historia de viajes recientes, especialmente a destinos poco habituales o actividades poco comunes, por ejemplo estancias en áreas rurales o en granjas en países en vías de desarrollo, deportes acuáticos en ríos
Reactivación de infección	• Las infecciones sufridas muchos años antes del estado de inmunodepresión pueden reactivarse, por ejemplo herpes simple/zóster, citomegalovirus, tuberculosis • Uso de tratamiento profiláctico, por ejemplo tras un trasplante, neutropenia inducida por quimioterapia
Infecciones adquiridas en el hospital (IAH): infecciones nosocomiales	• Todos los pacientes hospitalizados son susceptibles de sufrir IAH, pero los pacientes inmunodeprimidos poseen un riesgo superior, especialmente: ◦ Cáncer u otros pacientes con neutropenia ◦ Receptores de trasplantes en el postoperatorio inmediato y en el período inmediato tras el trasplante ◦ Pacientes VIH (+) con recuentos bajos de células CD4 ◦ Tratamiento con corticoides a dosis elevadas o por períodos prolongados ◦ Irradiación de la médula ósea
Infecciones derivadas del donante	• Relacionadas con el cribado inadecuado del donante

www.medilibros.com

booksmedicos.org

infecciones son transmitidas por numerosas vías, por ejemplo contacto, gotitas, relacionadas con la medicación, transfusión, pinchazos con agujas y por vía aérea. Las IAH más comunes se relacionan con sondas urinarias permanentes y técnicas invasivas, por ejemplo cánulas i.v. e intervenciones. En un paciente con fiebre y algún dispositivo invasivo, descubra cuánto tiempo hace que tiene la cánula, prótesis o sonda y busque si existe enrojecimiento o secreción en el punto de acceso (cuadro 17.12).

PRUEBAS COMPLEMENTARIAS

Véase el cuadro 17.13.

17.12 Infecciones asociadas con dispositivos e intervenciones invasivas

Intervención/dispositivo	Tipo de infección
Cánula intravascular	Bacteriemia, infección en el área del catéter
Sondas vesicales	Infección del tracto urinario, bacteriemia
Ventilación mecánica	Neumonía, sinusitis
Endoprótesis, prótesis, dispositivos, injertos	Bacteriemia, infección focal del dispositivo, subaguda o crónica
Cirugía	Infecciones del área quirúrgica, neumonía
Endoscopia	Bacteriemia, neumonía, colangitis, gastroenteritis
Transfusión de sangre	Infección vírica, bacteriemia, fungemia

17.13 Pruebas complementarias en el adulto febril

Pruebas complementarias	Indicación/comentario
En la cabecera del paciente	
Análisis de orina y estudio microscópico de la orina	Hematuria, leucocitos, bacteriuria o proteinuria en la infección urinaria Hematuria microscópica y proteinuria en la endocarditis
Análisis de sangre	
Hemograma completo*	Recuento leucocitario $>12 \times 10^9$/l o $<4 \times 10^9$/l en el shock séptico Recuento de linfocitos CD4 para valorar la infección por el VIH ↑ De recuento de eosinófilos en la infestación por gusanos y en la alergia medicamentosa
Película sanguínea	Parásitos del paludismo
Función renal/hepática	Anormal en bacteriemia con síndrome de sepsis grave ↑ Transaminasas en hepatitis aguda
Proteína C reactiva	↑ En infección bacteriana
Serología	Menos útil en el paciente inmunodeprimido IgM en infección vírica aguda: IgG en infección vírica previa, infección bacteriana, por ejemplo sífilis; infección por protozoos, por ejemplo amebiasis, toxoplasmosis; infección por gusanos, por ejemplo esquistosomiasis
Cultivo	
Sangre*	Bacteriemia, por ejemplo fiebre tifoidea, endocarditis. Especialmente útil durante escalofríos
Esputo	Por ejemplo neumonía neumocócica, tuberculosis
Orina*	Infección urinaria
Cultivo de heces y microscopia + toxina	Cultivo: diarrea, por ejemplo *Campylobacter*, *Salmonella*. Microscopia en busca de huevos, quistes y parásitos, por ejemplo giardiasis, amebiasis. Prueba de toxinas: *Clostridium difficile*
Líquido cefalorraquídeo	Meningitis bacteriana, vírica y fúngica
Líquido articular	Artritis séptica
Biopsia tisular	Por ejemplo ganglio linfático tuberculoso

(Continúa)

www.medilibros.com

© Elsevier. Fotocopiar sin autorización es un delito.

booksmedicos.org

17.13 Pruebas complementarias en el adulto febril *(cont.)*

Pruebas complementarias	Indicación/comentario
Reacción en cadena de la polimerasa	
Líquido cefalorraquídeo	Meningitis vírica, por ejemplo virus del herpes simple Meningitis bacteriana por neumococos y meningococos
Exudado faríngeo	Infecciones víricas, por ejemplo virus de la gripe
Pruebas de imagen	
Radiografía de tórax*	Neumonía, tuberculosis. Obténgala en los pacientes inmunodeprimidos incluso aunque no presenten clínica respiratoria
Ecografía	Para localizar abscesos, empiema, piedras en la vesícula biliar
TC*	Abscesos intraabdominales o intracraneales, linfadenopatía
RM*	Infecciones intracraneales, infecciones óseas y articulares
Tomografía por emisión de positrones/TC	Para localizar infecciones y fiebre de origen desconocido
Otras	
Prueba cutánea de Mantoux y ensayo de liberación de interferón γ	Tuberculosis latente
Lavado broncoscópico o de esputo inducido	Útil para neumonía por *Pneumocystis jirovecii* en los pacientes VIH (+) o neumonía asociada con respiradores

*Pruebas complementarias solicitadas con mayor frecuencia en pacientes inmunodeprimidos.

booksmedicos.org

Laura Robertson
Andrew Longmate

18 Valoración para la anestesia y la sedación

EXPLORACIÓN CLÍNICA PARA LA ANESTESIA Y LA SEDACIÓN 402

Consulta previa a la anestesia y la sedación 403

Historia clínica 403
- Motivo de consulta 403
- Antecedentes médicos 403
- Antecedentes farmacológicos 404
- Antecedentes anestésicos 405
- Antecedentes familiares y sociales 405
- Investigación sistemática 405

Exploración física 406
- General 406
- Sistema cardiorrespiratorio y otros sistemas 408

Pruebas preoperatorias 409
- Consentimiento y asesoramiento 409

© 2014. Elsevier España, S.L. Reservados todos los derechos
booksmedicos.org

EXPLORACIÓN CLÍNICA PARA LA ANESTESIA Y LA SEDACIÓN

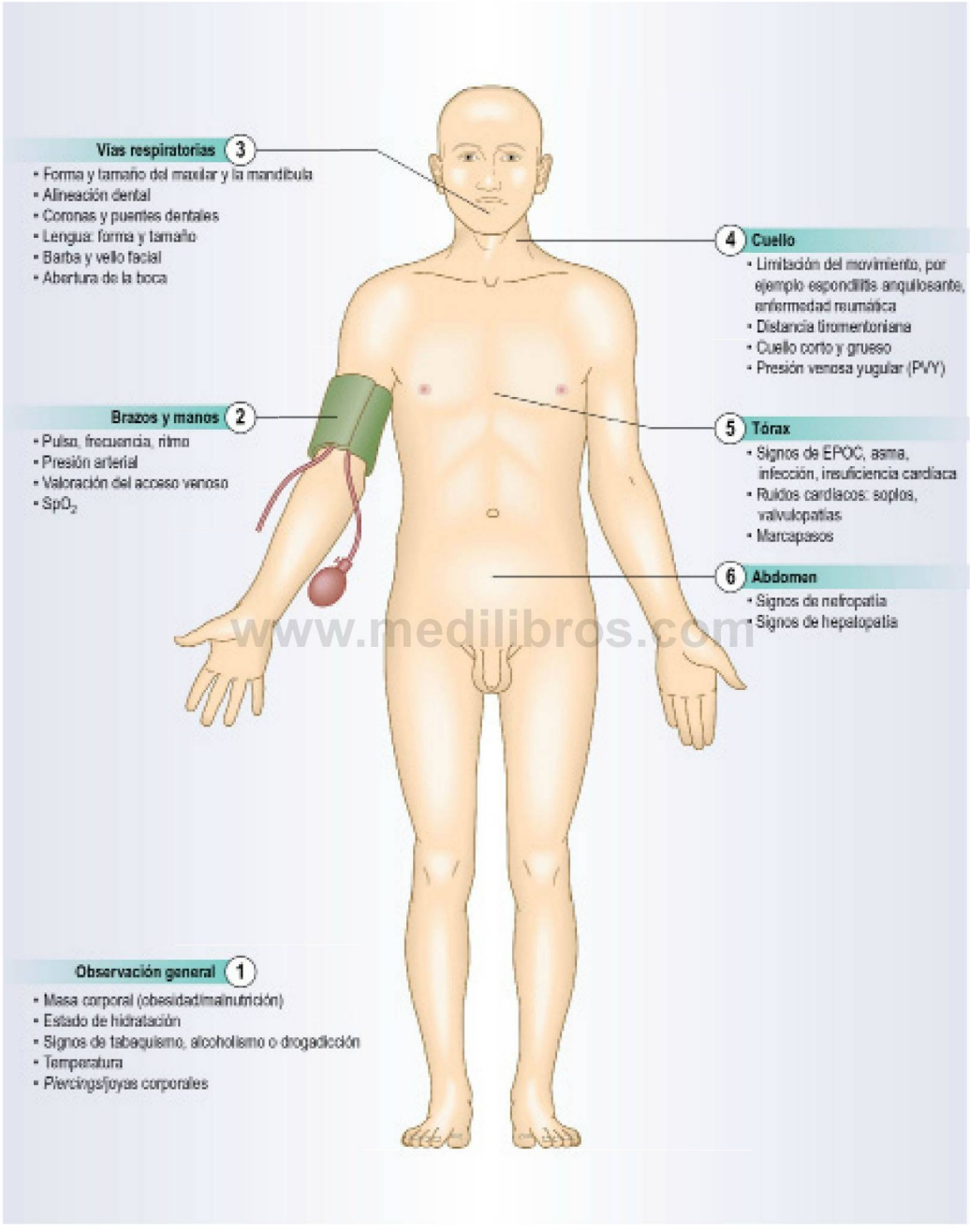

www.medilibros.com

booksmedicos.org

Muchos procedimientos clínicos, exploratorios y terapéuticos se practican bajo sedación o anestesia. La exploración previa del paciente es importante para:

- Identificar factores de riesgo: estimar el riesgo absoluto y asegurar que el paciente y el equipo los conocen.
- Modificar el riesgo: aminorar los factores de riesgo modificables.
- Obtener el consentimiento informado: asegurar que el paciente comprende los riesgos y los beneficios de la intervención y de la anestesia, y que pueda discutir y plantear preguntas acerca del plan propuesto.

CONSULTA PREVIA A LA ANESTESIA Y LA SEDACIÓN

Su objetivo es:

- Establecer una relación con el paciente y aclarar sus preocupaciones.
- Obtener información relevante acerca de:
  - Los antecedentes médicos.
  - Las medicaciones que toma.
  - Los antecedentes familiares.
  - Los antecedentes sociales.
- Realizar un estudio sistemático de aspectos importantes y descartar enfermedades o alteraciones que pudieran afectar a la anestesia.
- Informar/discutir las opciones y preferencias, por ejemplo técnicas anestésicas regionales frente a generales.
- Proporcionar información y consejos específicos que puedan disminuir el riesgo.
- Obtener y documentar el consentimiento.

HISTORIA CLÍNICA

Motivo de consulta

¿Por qué y cuándo es necesaria la sedación o la anestesia?

- Situaciones urgentes, por ejemplo manipulación de una fractura, cardioversión.
- Situaciones programadas, por ejemplo endoscopia, cirugía electiva.

¿El motivo de consulta puede afectar este proceso? (p. ej., alteración del estado de fluidos/electrólitos, alteración del nivel de consciencia, intoxicación por alcohol/drogas).

¿Existe algún factor preexistente que pudiera afectar este proceso? (p. ej., embarazo o tratamiento con corticoides/inmunosupresores).

Antecedentes médicos

Documente las enfermedades graves o los procesos crónicos previos (cuadro 18.1). Pregunte de modo específico acerca de afecciones cardiovasculares y respiratorias, por ejemplo cardiopatías congénitas, reumáticas o isquémicas, marcapasos, enfermedad pulmonar obstructiva crónica (EPOC) y asma. Una amplia gama de enfermedades inusuales pueden ser relevantes (cuadro 18.2).

18.1 Características de los antecedentes médicos especialmente relevantes para la valoración anestésica

Antecedentes	Puntos esenciales relevantes para la anestesia	Razón
Angina	¿Cuál es su frecuencia? ¿Qué la desencadena? ¿Han cambiado los síntomas? ¿Cuál es la respuesta al tratamiento?	Una angina mal controlada aumenta el riesgo de complicaciones cardiovasculares perioperatorias. Si da tiempo intente optimizar las patologías de modo preoperatorio
Infarto de miocardio (IM)	¿Cuántos IM ha padecido el paciente? ¿Cuánto tiempo hace? ¿Angina post-IM? ¿Tolerancia al ejercicio? ¿Se realizó tratamiento con endoprótesis en las arterias coronarias? ¿Qué tipo de endoprótesis (sólo de metal o liberadoras de fármacos)? ¿Está tomando el paciente uno o más fármacos antiplaquetarios, por ejemplo aspirina o clopidogrel?	Factor de riesgo de muerte posquirúrgica o complicaciones graves El riesgo de episodios cardíacos perioperatorios aumenta notablemente si ha tenido lugar en los 3-6 meses previos El tratamiento eficaz de la angina o el IM con tratamiento médico o tratamientos invasivos (cirugía o endoprótesis coronarias) disminuye el riesgo La cirugía realizada poco tiempo después de la endoprótesis se asocia con aumento de los riesgos La suspensión de los fármacos antiplaquetarios se asocia con la oclusión de la endoprótesis Los fármacos antiplaquetarios se asocian con aumento de los riesgos de hemorragia Valore el riesgo de hemorragia frente al riesgo de oclusión de la endoprótesis
Hipertensión	¿Está bien controlada?	Un control defectuoso aumenta la labilidad de la presión arterial en el período perioperatorio
Insuficiencia cardíaca/ valvulopatía cardíaca	¿Cuál es la gravedad de los síntomas (tolerancia al esfuerzo, disnea, edemas)?	La insuficiencia cardíaca aumenta de manera importante el riesgo perioperatorio Controle la insuficiencia cardíaca en el preoperatorio
Arritmias cardíacas	¿Existe arritmia? ¿Está tomando el paciente warfarina u otros anticoagulantes para la fibrilación auricular u otras enfermedades? ¿Tiene el paciente un marcapasos o un desfibrilador cardíaco implantable (DCI)?	Optimice el control de la arritmia Algunos anestésicos pueden exacerbar las arritmias La anticoagulación exige tratamiento perioperatorio Es preciso comprobar y reprogramar los marcapasos de modo preoperatorio. Es importante tener en cuenta las implicaciones para el uso de diatermia y la enfermedad subyacente que precisa el uso de un marcapasos o de un DCI

(Continúa)

www.medilibros.com

© Elsevier. Fotocopiar sin autorización es un delito.

booksmedicos.org

18.1 Características de los antecedentes médicos especialmente relevantes para la valoración anestésica *(cont.)*

Antecedentes	Puntos esenciales relevantes para la anestesia	Razón
Enfermedad pulmonar obstructiva crónica y asma	¿Cuál es la gravedad de los síntomas (tolerancia al esfuerzo, disnea, necesidad de corticoides, frecuencia de ingresos hospitalarios, función pulmonar)?	La gravedad de la enfermedad aumenta el riesgo perioperatorio e influye en la elección de la técnica anestésica
Apnea obstructiva del sueño	Puede no estar diagnosticada. Pregunte acerca de síntomas (ronquidos, episodios apneicos, hipersomnolencia diurna) ¿Utiliza el paciente de noche una máquina de presión positiva continua en las vías respiratorias (PPCVR)?	Aumenta el riesgo de obstrucción perioperatoria de la vía respiratoria y de insuficiencia respiratoria con fármacos sedantes, influye en la elección de la técnica anestésica Puede precisar PPCVR en el postoperatorio. Pida al paciente que traiga al hospital la máquina de PPCVR
Insuficiencia renal	¿Cuál es la causa subyacente? ¿Depende de diálisis? ¿Qué volumen de orina sigue emitiendo? ¿Ha padecido complicaciones recientes, por ejemplo hiperpotasemia, sobrecarga de líquidos?	Influye en la fluidoterapia, en la elección de las técnicas y de los fármacos anestésicos
Hepatopatías **Diabetes mellitus**	¿Existen enfermedades que afecten la función hepática, por ejemplo cirrosis, hepatitis, hepatopatía crónica? ¿Se ha logrado controlar la glucemia? Revise preoperatoriamente el control crónico (historia clínica, libros de registro, determinación de HbA1c) ¿Complicaciones? En caso afirmativo, ¿son graves?	Influyen en la fluidoterapia, el control de la glucemia, la coagulación, el metabolismo de fármacos Requiere un control preoperatorio y perioperatorio de la glucemia El objetivo es el control de la glucemia entre 6 y 10 mmol/l Evite la hipo o hiperglucemia, que tienen consecuencias graves. El tratamiento de la supresión de los fármacos hipoglucemiantes, la interrupción de la alimentación oral y la respuesta al estrés de la lesión requiere observación y una planificación cuidadosas Las complicaciones aumentan el riesgo anestésico y quirúrgico, por ejemplo infecciones postoperatorias, cardiopatía, enfermedad cerebrovascular, neuropatía, retraso del vaciamiento gástrico

18.2 Algunas enfermedades con relevancia especial

Enfermedad	Consideraciones
Artritis reumatoide	El cuello puede ser inestable y la abertura de la boca puede estar alterada; procesos mórbidos asociados, por ejemplo disminución de la capacidad funcional, inmovilidad, deterioro respiratorio y renal; piel fina y cicatrización defectuosa de las heridas, dificultades para el acceso vascular; tratamiento farmacológico complejo, incluyendo las consecuencias de los tratamientos inmunosupresores, como corticoides y fármacos frente al factor de necrosis tumoral. Necesidad de evaluación detallada de la vía respiratoria y el cuello preoperatoriamente y colocación cuidadosa del paciente anestesiado
Epilepsia	El tratamiento farmacológico puede interaccionar con los anestésicos; el estrés quirúrgico y algunos anestésicos pueden aumentar el riesgo de convulsiones Asegúrese de que el paciente toma la medicación antiepiléptica habitual
Escoliosis y alteraciones vertebrales	La reserva respiratoria puede disminuir; la intubación traqueal puede ser difícil; dificultades para la realización de anestesia regional
Miastenia grave y otros trastornos neuromusculares crónicos	Riesgo de insuficiencia respiratoria; sensibilidad a anestésicos; el estrés quirúrgico y anestésico puede ocasionar exacerbaciones agudas, por ejemplo esclerosis múltiple
Drepanocitosis	El estrés de la cirugía, la hipoxia, la hipotermia y la deshidratación pueden precipitar crisis drepanocíticas
Porfiria	Algunos anestésicos, por ejemplo barbitúricos, etomidato, pueden precipitar una crisis porfírica; la porfiria aguda puede parecer un abdomen agudo «quirúrgico»

Antecedentes farmacológicos

Anote el tratamiento farmacológico vigente del paciente, incluidos todos los fármacos de venta sin receta y las preparaciones herbales. Puede que sea preciso interrumpir, comenzar o modificar el tratamiento farmacológico antes de la cirugía (cuadro 18.3), por ejemplo los pacientes con un tratamiento de corticoides pueden precisar un suplemento perioperatorio.

Documente todas las alergias y la naturaleza de la reacción. Algunas pueden ser reacciones adversas más que una

booksmedicos.org

18.3 Fármacos perioperatorios

Algunos de los fármacos que deben ser interrumpidos o cuya dosis debería ajustarse antes de la cirugía

Fármaco	Razón
Fármacos antiplaquetarios, por ejemplo aspirina, clopidogrel	Evalúe el motivo por el que el paciente toma esta medicación Sopese los riesgos de mantener los fármacos antiplaquetarios (hemorragia) frente a los riesgos de interrumpirlos, por ejemplo oclusión de endoprótesis de las arterias coronarias
Anticoagulantes orales, por ejemplo warfarina	Evalúe el motivo por el que el paciente toma esta medicación Sopese los riesgos de mantener los anticoagulantes orales (hemorragia) frente a los riesgos de interrumpirlos (tromboembolismo); considere el tratamiento puente con heparina si es apropiado Cuando sea adecuado reinicie la anticoagulación en el postoperatorio
Inhibidores de la enzima convertidora de la angiotensina (ECA) y otros antihipertensivos	Ante una cirugía electiva generalmente se mantienen los fármacos antihipertensivos. En situaciones de urgencias o shock, interrumpa los antihipertensivos debido al riesgo de hipotensión o afectación renal (inhibidores de la ECA)
Tratamiento diabético	El objetivo es el control de la glucemia entre 6 y 10 mmol/l Evite la hipoglucemia, que puede acompañarse de complicaciones potencialmente graves. Evite la hiperglucemia. El tratamiento de la supresión de los fármacos hipoglucemiantes, la interrupción de la alimentación oral (ayuno preoperatorio y retraso de la nutrición enteral postoperatoria) y la respuesta al estrés de la lesión requiere valoración, planificación y observación cuidadosas

Algunos de los fármacos que normalmente deben ser mantenidos en el período perioperatorio

Fármaco	Razón
Betabloqueantes	Disminuyen el riesgo cardíaco perioperatorio
Corticoides	La supresión adrenocortical puede precisar suplementación perioperatoria
Inmunosupresores	Los pacientes con trasplantes precisan inmunosupresión continua de por vida

alergia verdadera, como por ejemplo las náuseas. Registre cualquier reacción a la administración de productos para la preparación de la piel, por ejemplo al yodo o a apósitos concretos, así como si existen alergias alimentarias, ya que las mismas pueden resultar en sensibilidad cruzada. Pregunte al paciente si es alérgico al látex.

Antecedentes anestésicos

Pregunte por los antecedentes anestésicos y examine las gráficas de intervenciones previas. Documente cualquier problema que haya surgido, y en particular los referentes a una intubación difícil o al control de las vías respiratorias, así como cualquier complicación o efecto adverso alarmante, por ejemplo náuseas/vómitos postoperatorios. En caso de que se hayan producido complicaciones importantes, o si hay antecedentes familiares de reacciones anestésicas, considere la posibilidad de que el paciente padezca alteraciones hereditarias genéticas raras. Las dos más importantes son:

- Deficiencia de seudocolinesterasa: cursa con apnea prolongada después de la administración de algunos fármacos bloqueantes neuromusculares, por ejemplo cloruro de suxametonio. Puede hacer que el paciente necesite ventilación mecánica inesperadamente o de modo prolongado.
- Hipertermia maligna: alteración autosómica dominante del metabolismo del músculo esquelético. Ciertos fármacos anestésicos desencadenan una actividad muscular anormal potencialmente mortal, con rigidez, rabdomiólisis y fiebre. Estos pacientes, o los que presenten antecedentes familiares, requieren pruebas especiales.

Antecedentes familiares y sociales

Pregunte si algún familiar ha padecido problemas relacionados con la anestesia. Esta información podría revelar enfermedades familiares importantes (v. anteriormente) o malas experiencias, como por ejemplo náuseas o dolor. Los pacientes suelen preocuparse y piensan que experimentarán problemas similares, por lo que habrá que tranquilizarles y darles las explicaciones pertinentes.

18.4 Importancia de los antecedentes de tabaquismo y alcoholismo

Antecedente	Relevancia
Tabaquismo	↑ El riesgo de enfermedades relacionadas con el tabaquismo, por ejemplo EPOC, cardiopatía isquémica, enfermedad vascular periférica, cáncer, y afecta a la estratificación del riesgo ↑ El riesgo de broncoespasmo intraoperatorio ↑ El riesgo de infección torácica ↓ La capacidad de transporte del oxígeno por la sangre (COHb) ↑ La estimulación simpática (taquicardia, hipertensión)
Alcoholismo	Riesgo de enfermedades crónicas asociadas al alcohol (especialmente hepáticas) ↓ La sensibilidad a numerosos anestésicos Riesgo de abstinencia alcohólica en el período perioperatorio

Pregunte acerca del consumo de alcohol o tabaco (cuadro 18.4). Pregunte de modo específico acerca del uso de drogas recreativas o ilegales, su frecuencia y las rutas de uso empleadas.

Descubra si existen aspectos religiosos, culturales o étnicos que puedan afectar a la intervención, por ejemplo la no aceptación de sangre o productos derivados de animales.

Investigación sistemática

Obtenga una historia clínica detallada del sistema cardiovascular y respiratorio para valorar la situación de una enfermedad conocida o para detectar procesos no

© Elsevier. Fotocopiar sin autorización es un delito.

booksmedicos.org

18.5 Clasificación de los equivalentes metabólicos de actividades (MET)

Clase MET	Nivel de actividad
1	Vestirse, caminar en interiores
2	Trabajo doméstico ligero, caminar despacio
4	Subir un tramo de escaleras, correr una distancia corta
6	Deporte moderado, por ejemplo golf, bailar
10	Deporte o ejercicio intenso

1 MET = consumo de O_2 ~3,5 ml/kg/min.
La clase MET valora la capacidad cardiorrespiratoria y la capacidad para responder al estrés perioperatorio.

EBE 18.6 Riesgo de complicaciones cardíacas perioperatorias

Los pacientes que pueden lograr un equivalente metabólico de actividades (MET) >4 sin que aparezcan síntomas importantes poseen riesgo bajo de sufrir complicaciones cardíacas perioperatorias.

ACC/AHA. Guidelines on perioperative cardiovascular evaluation and care for noncardiac surgery. Am J Coll Cardiol 2007;50:e159-e241.

diagnosticados. Hay que investigar específicamente la tolerancia al esfuerzo y las limitaciones funcionales (cuadros 18.5 y 18.6).

Los síntomas que sugieran una infección reciente de las vías respiratorias altas o bajas pueden aumentar el riesgo de complicaciones perioperatorias y obligar a demorar la cirugía.

Los síntomas que sugieran reflujo, por ejemplo pirosis, dispepsia, pueden precisar un tratamiento farmacológico profiláctico y la aplicación de técnicas de protección de las vías respiratorias para minimizar los riesgos de aspiración.

Establezca la hora a la que el paciente comió o bebió por última vez. En los casos urgentes relacione esta hora con el comienzo de los síntomas, ya que el dolor, los traumatismos, el tratamiento con opiáceos y algunos procesos metabólicos, como por ejemplo la diabetes mellitus y la insuficiencia renal, pueden retrasar el vaciamiento gástrico.

Investigue la existencia de enfermedades osteomusculares importantes, por ejemplo enfermedades reumatológicas, que pueden asociarse con inestabilidad de la columna cervical, otros problemas médicos o alteraciones funcionales o problemas de espalda que pudieran ser relevantes si se planea una anestesia epidural/espinal. Valore la existencia de patologías neurológicas, como epilepsia o alteraciones sensoriales o autonómicas previas (cuadro 18.2).

EXPLORACIÓN FÍSICA

General

Secuencia de la exploración

- Mida el peso y la altura del paciente y calcule el índice de masa corporal (IMC) para guiar las dosis de fármacos y estratificar el riesgo. La obesidad y la malnutrición incrementan el riesgo.
- Compruebe la temperatura. La presencia de fiebre podría indicar una infección intercurrente.
- Busque la presencia de anemia, cianosis central e ictericia y valore el estado de hidratación.

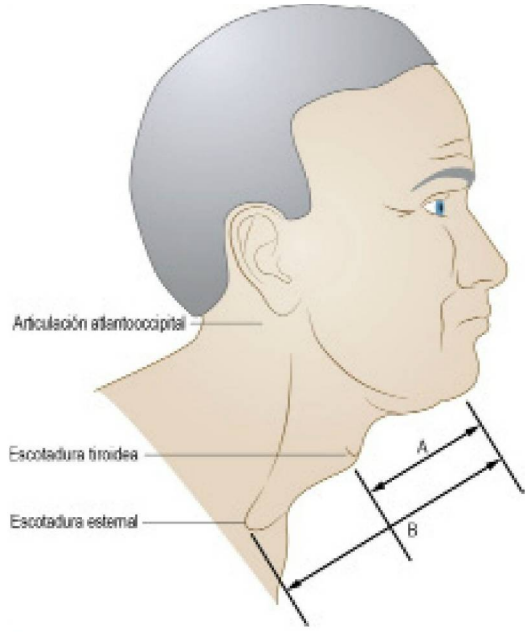

Fig. 18.1 Determinación de la distancia tiromentoniana.
(A) Una distancia tiromentoniana <6,5 cm puede predecir una intubación difícil. **(B)** La distancia esternomentoniana <12,5 cm puede predecir una intubación difícil.

- Valore las venas (para el acceso venoso) y cualquier otra característica anatómica relevante para las técnicas planeadas, como por ejemplo los pulsos radiales (si se planea la introducción de catéteres arteriales), la flexión de la columna torácica o lumbar (colocación de catéteres epidurales).
- Las joyas corporales deben retirarse o protegerse para evitar que queden atrapadas y causen lesiones por presión, calor o infecciones.

Vías respiratorias

- Valore las dificultades potenciales para el control de las vías respiratorias, incluyendo las que pueden presentarse si se utiliza una mascarilla facial, una mascarilla laríngea o la intubación traqueal:
  - Explore y pregunte por la existencia de dientes sueltos o protésicos, fundas o coronas.
  - Retire las joyas presentes en la lengua, la cavidad oral y la cara, ya que pueden comprometer la vía respiratoria.
  - Estudie la cara, la cabeza y el cuello de frente y de perfil. Valore la forma del maxilar superior y de la mandíbula.
  - Pida al paciente que respire por la nariz. Tape alternativamente cada fosa nasal para valorar la permeabilidad.
  - Valore la longitud del cuello, la presencia de cicatrices, por ejemplo traqueotomías o bocio y mida la distancia tiromentoniana y esternomentoniana (fig. 18.1).
- Pida al paciente que:
  - «Acerque la barbilla al tórax y que gire la cabeza mirando hacia atrás tanto como pueda» (valore el movimiento de la cabeza/el cuello).
  - «Abra su boca tanto como pueda» (mida la distancia entre incisivos).
  - «Saque la lengua todo lo que pueda» (determine la puntuación de Mallampati: fig. 18.2).

booksmedicos.org

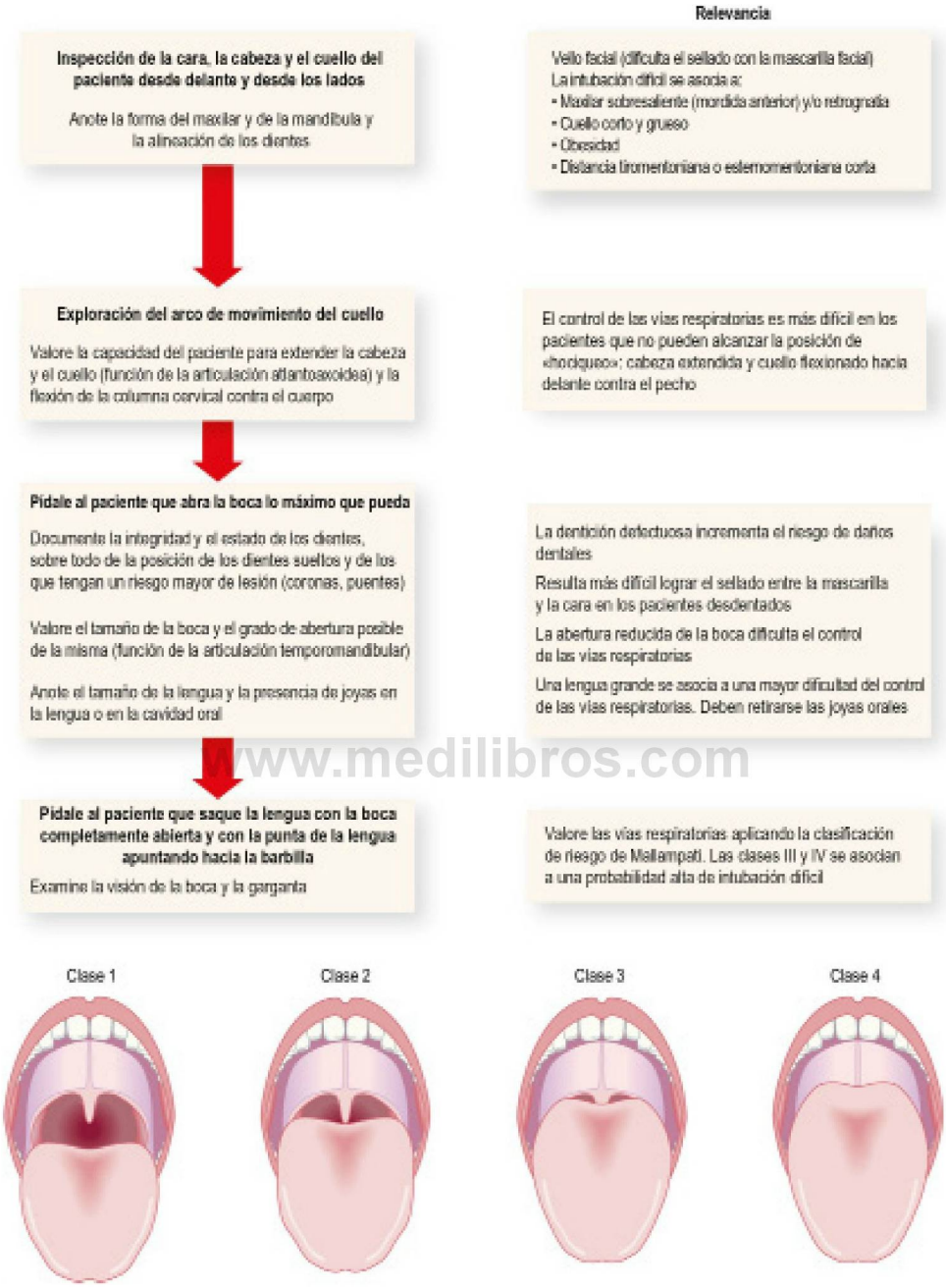

Fig. 18.2 Valoración de las vías respiratorias. Prueba de Mallampati modificada: clase 1, pilares faríngeos, paladar blando y úvula visibles; clase 2, sólo son visibles el paladar blando y la úvula; clase 3, sólo es visible el paladar blando; clase 4, no se puede ver el paladar blando.

www.medilibros.com

© Elsevier. Fotocopiar sin autorización es un delito.

booksmedicos.org

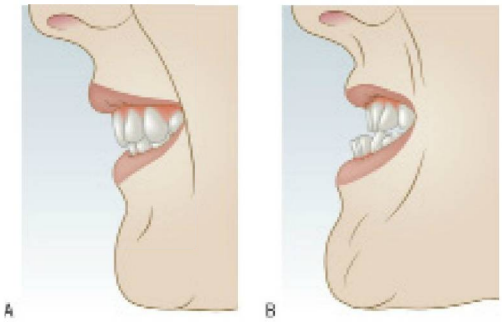

Fig. 18.3 **Valoración del movimiento de la mandíbula de perfil.** ¿Puede protruir el paciente los incisivos inferiores por delante de los incisivos superiores?

- «Saque la mandíbula hasta que los dientes inferiores se encuentren por delante de los dientes superiores» (para valorar el movimiento de la mandíbula: fig. 18.3).

Hallazgos anormales

Estos hallazgos pueden predecir una vía respiratoria «difícil».

Factores predictivos de una ventilación difícil con mascarilla facial

- Edad >55 años.
- IMC >26.
- Desdentado.
- Antecedentes de ronquidos.
- Barba.

Factores predictivos de una intubación traqueal difícil

- Movimiento cefálico/cervical limitado.
- Cuello corto, grueso.
- Distancia tiromentoniana <6,5 cm y/o distancia esternomentoniana <12,5 cm.
- Distancia entre incisivos <3 cm.
- Incapacidad para protruir los incisivos inferiores por delante de los superiores.
- Clase 3 o 4 de Mallampati.

Sistema cardiorrespiratorio y otros sistemas

Secuencia de la exploración

- Examine específicamente la presencia de arritmias, soplos cardíacos y signos de insuficiencia cardíaca (cap. 6).
- Ausculte el tórax en busca de crepitantes o sibilancias que podrían indicar una enfermedad pulmonar crónica mal controlada o una infección aguda.
- Documente si existen déficits neurológicos preexistentes, especialmente si van a utilizarse técnicas anestésicas regionales.
- Examine brevemente el resto de sistemas para documentar la existencia de alteraciones conocidas y para descartar enfermedades ocultas.

Utilice el sistema de clasificación de la American Society of Anesthesiologists (ASA) para resumir los índices de riesgo anestésico y de complicaciones perioperatorias. La mortalidad por la anestesia en los pacientes adultos de clase ASA I/II es de ~1:100.000. El riesgo aumenta de manera importante en los pacientes de clase ASA III-V (cuadros 18.7 y 18.8).

18.7 Sistema de clasificación de riesgo de la American Society of Anesthesiologists (ASA)

Clase de la ASA	Descripción del paciente
I	Individuo normalmente sano
II	Paciente con enfermedad sistémica de grado leve
III	Paciente con enfermedad sistémica grave que no le incapacita
IV	Paciente con enfermedad generalizada invalidante que constituye una amenaza constante para su vida
V	Paciente moribundo del que no se espera que sobreviva más de 24 horas, con o sin una intervención quirúrgica
VI	Paciente con muerte cerebral declarada cuyos órganos van a ser extraídos para ser donados
E	Este sufijo se añade en caso de que se trate de una intervención urgente (que comporta un riesgo mayor)

www.medilibros.com

18.8 Factores asociados a un aumento significativo del riesgo durante la anestesia

Tipo de cirugía

- Procedimientos urgentes
- Cirugía mayor, torácica, abdominal o cardiovascular
- Perforación intestinal
- Pancreatitis aguda
- Cirugía paliativa

Factores del paciente

- Edad avanzada (>70 años)
- Cardíacos:
  - Infarto de miocardio en los 6 meses previos
  - Insuficiencia cardíaca (especialmente si está mal controlada)
  - Estenosis aórtica
- Respiratorios:
  - Tos productiva
  - Disnea de reposo o de mínimos esfuerzos
  - Tabaquismo
- Gastrointestinales:
  - Ictericia
  - Hepatopatía crónica
  - Malnutrición (bajo peso y albúmina baja, o ambas)
- Renales:
  - Insuficiencia renal aguda o crónica
- Hematológicas:
  - Hemorragia mantenida
  - Anemia (<100 g/l)
  - Policitemia
- Neurológicas:
  - Confusión
- Metabólicas:
  - Diabetes mellitus mal controlada
  - Tratamiento oral con corticoides

booksmedicos.org

PRUEBAS PREOPERATORIAS

Las pruebas preoperatorias dependen del tipo de cirugía, del estado del paciente y de las normas locales. Efectúelas únicamente si los resultados pueden influir sobre el tratamiento y/o el pronóstico del paciente (cuadro 18.9).

Consentimiento y asesoramiento

El consentimiento para la anestesia a menudo va ligado al consentimiento quirúrgico. El consentimiento únicamente es válido si el paciente:

- Tiene capacidad para otorgar su consentimiento.
- Se le ha proporcionado la información suficiente para adoptar una decisión bien ponderada.
- Puede tomar una decisión de forma voluntaria.

Esto exige una explicación cuidadosa de los procedimientos y de sus riesgos. Deberían comentarse las reacciones adversas o las complicaciones más frecuentes o graves, por ejemplo en relación a la inserción de una cánula o a la anestesia epidural.

Aconseje a los fumadores que dejen de hacerlo. Explique con claridad qué medicamentos deberían interrumpirse o mantenerse hasta el día de la cirugía y, más concretamente, los tratamientos cardiológicos, antihipertensivos y diabéticos. Esto es de especial importancia en el caso de los pacientes ambulatorios.

Asegúrese de que el paciente sabe cuánto tiempo debe estar en ayunas, según las normativas locales. En la mayoría de los centros el ayuno de sólidos debe mantenerse durante las 6 horas previas a una cirugía electiva, si bien se permite la ingesta de líquidos hasta 2 horas antes de la intervención quirúrgica.

18.9 Pruebas preoperatorias

Prueba	Indicación
Hemograma completo*	Pacientes con anomalías conocidas, por ejemplo anemia, trombocitopenia, sospecha de infección
Urea y electrólitos*	Enfermedad previa con alteraciones bioquímicas, por ejemplo insuficiencia renal o hepatopatía Fármacos que pudieran afectar a los electrólitos, por ejemplo diuréticos, inhibidores de la ECA
Coagulación	Estados conocidos que pueden alterar la coagulación, por ejemplo tratamiento con warfarina, hepatopatía Previo a una cirugía mayor que pudiera afectar a la coagulación, por ejemplo cirugía cardíaca, cirugía hepatobiliar
Pruebas cruzadas*	Utilice las guías locales de petición de sangre para la cirugía para controlar las solicitudes
Electrocardiograma de 12 derivaciones*	Cardiopatía conocida o sospechada
Radiografía de tórax	Pacientes seleccionados con una afección respiratoria conocida
Pruebas funcionales respiratorias (VEF/CVF)	Previas a una cirugía torácica mayor Pacientes seleccionados con neumopatía crónica
Ecocardiografía	Pacientes seleccionados con cardiopatía (especialmente soplos cardíacos)

*Necesarios como mínimo en los pacientes que van a ser sometidos a una cirugía mayor.
CVF, capacidad vital forzada; VEF, volumen espiratorio forzado.

www.medilibros.com

© Elsevier. Fotocopiar sin autorización es un delito.

booksmedicos.org

Gareth Clegg
Colin Robertson

El paciente en estado crítico

19

EXPLORACIÓN DEL PACIENTE EN ESTADO CRÍTICO 412

Abordaje del paciente en estado crítico 413

Manifestaciones clínicas de las enfermedades críticas 413

Estrategia ABCDE 413
Preparación 414
Estudio primario 414

Pruebas complementarias 421
Estudio secundario 421
Pruebas complementarias 422
Tratamiento definitivo 422

© 2014. Elsevier España, S.L. Reservados todos los derechos
booksmedicos.org

EXPLORACIÓN DEL PACIENTE EN ESTADO CRÍTICO

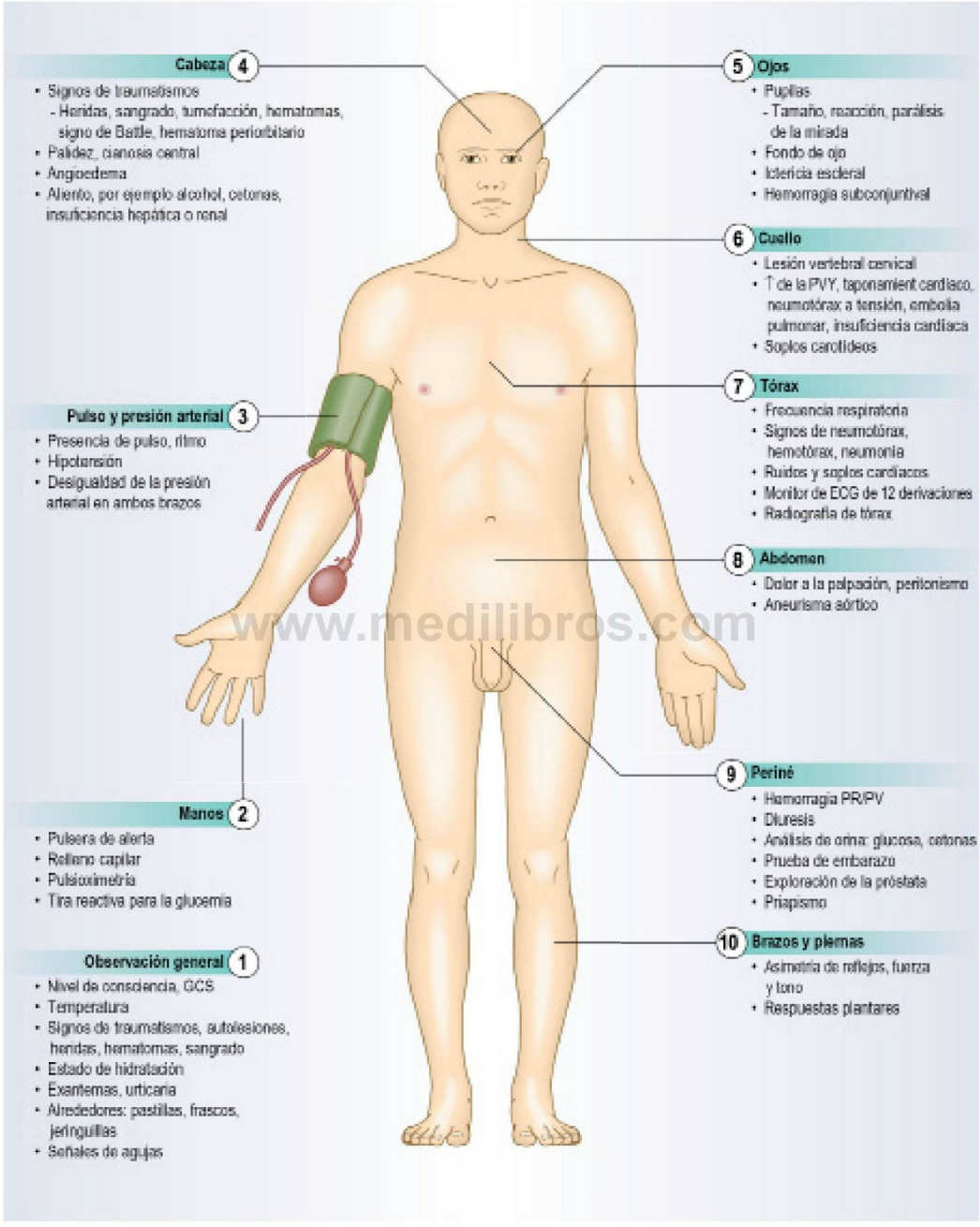

www.medilibros.com

booksmedicos.org

ABORDAJE DEL PACIENTE EN ESTADO CRÍTICO

La metodología de exploración sistemática no es la más conveniente para el paciente en estado crítico, ya que puede ser necesaria una intervención inmediata para salvarle la vida, por ejemplo en una parada cardíaca o en el caso de un neumotórax a tensión, o para detener procesos que si no se tratan podrían conducir a la muerte, por ejemplo shock hipovolémico. Por tanto, la exploración y las intervenciones suelen simultanearse a menudo.

Se deben identificar con rapidez los principales problemas que afectan al paciente y se han de utilizar los recursos disponibles para controlar la situación. Su objetivo es estabilizar la situación del paciente y tratar los problemas que ponen en peligro la vida del mismo. Esta fase transitoria debería seguirse siempre de una historia clínica y de una exploración física detalladas una vez que se ha «estabilizado» al paciente, para alcanzar un diagnóstico completo, realizar las pruebas complementarias especializadas y comenzar el tratamiento definitivo.

MANIFESTACIONES CLÍNICAS DE LAS ENFERMEDADES CRÍTICAS (CUADRO 19.1)

La enfermedad crítica puede manifestarse como:

- Afección respiratoria aguda que afecte las vías respiratorias *(**a**irway)* o la respiración *(**b**reathing)* (cuadro 19.2).
- Afección cardiovascular aguda, detectable por la disminución de la **c**irculación (cuadro 19.3).
- Alteración del nivel de consciencia, que se manifiesta como **d**isfunción neurológica (cuadro 19.4).

Inicialmente puede que no sea consciente de los hechos que preceden a la situación actual ni el intervalo de tiempo transcurrido. El hecho de concentrarse en el sistema que en apariencia tiene más probabilidades de haber ocasionado el problema puede confundirnos, es una pérdida de tiempo y afecta aún más al paciente. La estrategia ABCDE es simple y segura. Nos permite evaluar y corregir procesos aplicando un esquema lógico.

19.1 Características clínicas del paciente en estado crítico

Vía respiratoria y respiración *(airway and breathing)*
• Parada respiratoria • Obstrucción o afección de las vías respiratorias • Frecuencia respiratoria <8 o >35 respiraciones/min • Dificultad respiratoria: estridor, incapacidad para articular frases completas, utilización de la musculatura accesoria, retracción intercostal
Circulación
• Parada cardíaca • Frecuencia del pulso <40 o >140 lpm • Presión arterial sistólica <100 mmHg • Signos de shock: alteración del nivel de consciencia, alteración de la perfusión periférica, diuresis <0,5 ml/kg/h
Disfunción (neurológica)
• Incapacidad para obedecer órdenes • Escala de coma de Glasgow (GCS) <9, o descenso de 2 puntos en la GCS • Convulsiones frecuentes o prolongadas
Otras
• Temperatura • Cualquier paciente que nos preocupe seriamente, incluso aunque no cumpla con los criterios anteriormente mencionados

ESTRATEGIA ABCDE

La estrategia ABCDE consta de cuatro fases interconectadas:

- Preparación antes de ver al paciente (cuando es factible).
- Estudio primario.
- Estudio secundario.
- Intervención asistencial definitiva.

Busque inmediatamente la ayuda de un médico con experiencia. En caso de que tenga que trabajar a solas, avance al punto siguiente una vez que haya completado adecuadamente el punto precedente. Un equipo puede encargarse de elementos separados simultáneamente, pero el líder debe asegurarse de que se abarcan todas las partes y si el estado del paciente se deteriora debe revisar inmediatamente la secuencia ABCDE.

La comunicación con otros con el fin de obtener ayuda requiere transmitir la información de forma concisa y detallada, lo que puede resultar difícil en una reanimación, con la carga emocional que supone. Un formato utilizado ampliamente con el que estructurar sus pensamientos es emplear el acrónimo SBAR (situación, antecedentes, valoración, recomendación) (del inglés *situation, background, assessment, recommendation:* cuadro 19.5).

19.2 Causas frecuentes de la afección respiratoria aguda

Obstrucción de las vías respiratorias
• Alteración del nivel de consciencia (cuadro 19.4) • Lesión maxilofacial/vías respiratorias altas • Lesión traqueolaríngea • Cuerpo extraño • Infecciones, por ejemplo epiglotitis, anginas • Angioedema • Tumores
Procesos pulmonares

• Neumotórax (especialmente si es a tensión o bilateral)
• Lesión torácica
  ◦ Contusa: fracturas torácicas, segmento inestable, contusión pulmonar
  ◦ Penetrante: neumotórax, herida torácica abierta, lesión de vasos mayores con hemotórax
• Asma aguda grave
• Embolia pulmonar
• Neumonía
• Edema pulmonar agudo
  ◦ Cardiogénico: insuficiencia cardíaca izquierda aguda
  ◦ No cardiogénico: tabaco, inhalación de vapores tóxicos
• Síndrome de dificultad respiratoria aguda (SDRA)
• Exacerbación de una enfermedad pulmonar obstructiva crónica (EPOC)
• Derrame pleural masivo

Procesos no pulmonares

• Acidosis metabólica
  ◦ Cetoacidosis diabética
  ◦ Insuficiencia renal o hepática grave
  ◦ Acidosis láctica
  ◦ Sobredosis: metanol, etilenglicol, (tardía) salicilatos
• Anemia grave
• Hiperventilación psicógena

© Elsevier. Fotocopiar sin autorización es un delito.

booksmedicos.org

19.3 Causas frecuentes de afección cardiovascular aguda

Cardíacas

- Parada cardíaca
- Infarto de miocardio agudo o isquemia
- Disfunción valvular aguda, por ejemplo endocarditis, insuficiencia u obstrucción valvular mecánica
- Arritmias
- Taponamiento pericárdico
- Miocardiopatías: víricas, asociadas al alcohol, puerperales

Vasculares

- Disección o rotura de aneurisma aórtico torácico o abdominal
- Infarto mesentérico

Embolia pulmonar masiva

Hemorragias

- Digestivas
  - Altas: varices, úlcera péptica, tumores, desgarro de Mallory-Weiss, antiinflamatorios no esteroideos (AINE)
  - Bajas: enfermedad diverticular, angiodisplasia, isquemia intestinal, divertículo de Meckel, tumores
- Traumatismos
  - Abiertos: heridas, sobre todo en el cuero cabelludo, la cara; fracturas de huesos largos o de la pelvis
  - Cerrados: tórax (hemotórax), abdomen (lesiones hepáticas o esplénicas, retroperitoneales)
- Obstétricas/ginecológicas: placenta previa, abortos, embarazo ectópico, traumatismos, tumores
- Tratamiento anticoagulante o diátesis hemorrágica

Misceláneas

- Anafilaxia
- Hipotermia
- Hipertermia
- Choque eléctrico/lesiones por rayos
- Inoculación de veneno (mordeduras o picaduras de serpientes, insectos o medusas)
- Toxicológica

19.4 Causas frecuentes de alteración del nivel de consciencia

Causas ajenas al sistema nervioso central

- Hipoxia
- Hipovolemia
- Hipoglucemia
- Fármacos y tóxicos, por ejemplo opiáceos, alcohol, monóxido de carbono, benzodiazepinas, antidepresivos tricíclicos
- Metabólicas
  - Insuficiencia respiratoria de tipo II (↑ $PaCO_2$), insuficiencia hepática o renal
  - Tirotoxicosis/mixedema/crisis addisoniana, estados hiperosmolares no cetósicos
- Hipotermia o hipertermia

Causas del sistema nervioso central

- Hemorragia intracraneal, por ejemplo hemorragia subaracnoidea
- Isquemia: trombosis, embolia
- Traumatismos: contusión, pérdida de sustancia blanca (lesión axonal difusa), hemorragia (extradural, subdural y/o intracerebral)
- Infecciones: meningitis, encefalitis, paludismo cerebral
- Convulsiones
- Tumor primario o secundario
- Encefalopatía hipertensiva

19.5 Estrategia SBAR para la comunicación

Situación
Identifíquese usted mismo, identifique al paciente y exponga el motivo de su preocupación: ¿cuál es el problema?
Antecedentes *(background)*
¿Cuáles son los antecedentes del paciente? ¿Cuál es la historia reciente de los acontecimientos?
Valoración *(assessment)*
Sus observaciones y la evaluación del estado actual del paciente. ¿Cuáles son los problemas actuales?
Comunicación *(recommendation)*
¿Qué debe hacerse para responder a la situación actual? (Esto puede ser incluso una simple solicitud de asistencia)

Véase: http://www.institute.nhs.uk/quality_and_service_improvement_tools/quality_and_service_improvement_tools/sbar_-_situation_-_background_-_assessment_-_recommendation.html.

19.6 Datos preliminares esenciales

A	Alergias
M	Medicación
A	Antecedentes médicos
U	Última comida
A	Acontecimientos que hayan conducido a la afección y entorno

www.medilibros.com

Preparación

Obtención de información

Puede que le sea imposible realizar la historia clínica al paciente debido a su estado. Utilice todas las fuentes de información posibles (cuadro 19.6). Entre ellas se encuentran los registros hospitalarios o ambulatorios previos, así como los aportados por familiares, amigos, transeúntes y personal de urgencias y de la ambulancia. Investigue la existencia de tarjetas o de medicamentos para la diabetes, tratamientos con corticoides o con anticoagulantes, pulseras o collares de alerta (fig. 3.3). Si fuese posible contacte con el médico personal del paciente, el cual es a menudo la fuente más importante para obtener la información actual y los antecedentes del individuo.

Manejo de los recursos

Identifique los recursos disponibles: ¿qué personal puede ayudar? ¿Cuál es su nivel de antigüedad y experiencia? ¿En qué pueden ayudar? Si dispone de personal que le ayude, identifique sus papeles y sus responsabilidades. Si es el líder del equipo, comunique su plan a todo el equipo de forma clara y frecuente.

Estudio primario

El estudio, las pruebas y las intervenciones primarias deberían realizarse en menos de 5-10 minutos, a menos que sea necesario llevar a cabo una intervención que pudiese salvar la vida del individuo, como una intubación traqueal. El paciente puede ser incapaz de sentarse. En este caso explórele en decúbito supino.

booksmedicos.org

Secuencia de la exploración

A: Vías respiratorias (del inglés *airway*)

- Acérquese a los pacientes de modo que éstos puedan verle si están conscientes.
- Hable lentamente y con claridad y valore su respuesta.
- Si el paciente le habla con normalidad significa que las vías respiratorias están permeables y que la sangre circula hasta el cerebro; si el discurso es lúcido la función cerebral es adecuada.
- Suministre al paciente una concentración de oxígeno alta mediante mascarilla y proceda hasta el paso B (respiración).
- En caso de que no se obtenga respuesta, habitualmente por una alteración de la consciencia del paciente, realice una valoración más detallada de las vías respiratorias con la vista, el oído y la palpación. Abra la boca y retire las secreciones, la sangre, el vómito o cualquier material extraño mediante una aspiración suave con una cánula de Yankauer (fig. 19.1) bajo visión directa. Deje en su sitio las dentaduras postizas o las placas dentales que encajen bien para mantener la anatomía normal de la vía respiratoria. Retírelas en caso de que estén sueltas o de que encajen mal.
- Escuche los ruidos de las vías respiratorias altas (cuadro 19.7). El gorgoteo, los ronquidos o el estridor sugieren una obstrucción parcial de las vías respiratorias. La respiración en gruñidos puede ser un signo de fatiga de los músculos respiratorios o un intento de enlentecer la espiración en un paciente con un segmento inestable (v. más adelante). La ausencia de ruidos respiratorios indica una obstrucción completa o la ausencia de respiración.
- Abra la vía respiratoria inclinando la cabeza del paciente y levantando la barbilla (fig. 19.2). Si sospecha una lesión cervical no mueva el cuello. Controle la cabeza y el cuello manualmente y abra la vía respiratoria empleando la técnica de elevación de la mandíbula (fig. 19.3). Existen complementos con el tamaño adecuado para las vías respiratorias, como las cánulas nasofaríngeas y orofaríngeas (Guedel) que permiten mantener su permeabilidad en los pacientes con deterioro del nivel de consciencia (fig. 19.4). No utilice una cánula nasofaríngea en caso de sospechar una fractura de la base del cráneo, si hay epistaxis, traumatismos o deformidades nasales o si el paciente está en tratamiento con anticoagulantes. Si el paciente es incapaz de mantener permeable la vía respiratoria puede que sea preciso proceder a la intubación traqueal. Esta técnica solamente debe llevarla a cabo un médico experimentado (cuadro 19.8).

Fig. 19.1 Cánula de aspiración de Yankauer. La cánula puede tener un pequeño orificio para controlar el flujo aéreo. En caso de estar presente oclúyalo con su pulgar para generar succión.

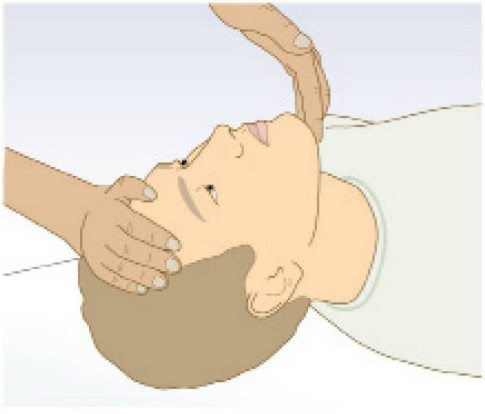

Fig. 19.2 Abertura de las vías respiratorias extendiendo la cabeza y elevando la barbilla.

19.7 Ruidos de las vías respiratorias

Ausencia de ruidos («vías respiratorias silentes»)
• Implica una obstrucción completa de las vías respiratorias y/o esfuerzo respiratorio mínimo o ausente
Ronquidos
• Producidos por una obstrucción parcial de las vías respiratorias altas secundaria a partes blandas de la boca y la orofaringe
Borboteo
• Causado por líquidos (secreciones, sangre o vómito) en la orofaringe
Gruñido
• Un gruñido durante la espiración es un signo de fatiga de los músculos respiratorios. Puede estar presente después de un traumatismo de la pared torácica con un segmento inestable. El gruñido mejora el intercambio gaseoso al enlentecer la espiración y evita el colapso alveolar al ↑ la presión positiva teleespiratoria
Ronquera
• Producida por una obstrucción laríngea parcial asociada a edema
Sibilancias
• Ruido «musical» que se oye mejor en la auscultación • Si son más audibles en la espiración se relacionan con una obstrucción en los bronquios secundarios y en los bronquiolos, y aparecen sobre todo en el asma y en la EPOC
Estridor
• Ruido áspero, más audible en la inspiración, provocado por una obstrucción parcial alrededor de la laringe y de los bronquios principales • Considere una epiglotitis o un absceso retrofaríngeo en los pacientes con fiebre • Además es posible la presencia de cuerpos extraños, traumatismos laríngeos, quemaduras o tumores

B: Respiración (del inglés *breathing*)

La hipoxia acelera y provoca la muerte. La cianosis central es un signo de hipoxia tardío y poco fiable. Incluso en una situación de hipoxia crítica la cianosis puede estar completamente ausente debido a una anemia grave o a una hemorragia masiva.

- Coloque el sensor de pulsioximetría en la punta de un dedo de la mano (fig. 7.25) o en el lóbulo de la oreja. La pulsioximetría es un método incruento y simple para valorar la oxigenación periférica (SpO_2) (cuadro 19.9). Utilice una mascarilla de oxígeno con una bolsa reservorio y ajuste el flujo de oxígeno para mantener una SpO_2 del 94-98% (fig. 19.5). Si la mascarilla de oxígeno se «empaña» durante la espiración el paciente está realizando un esfuerzo respiratorio. La única excepción a este tratamiento inicial se da cuando se conoce que el paciente sufre una enfermedad pulmonar obstructiva crónica con retención de CO_2 (insuficiencia

© Elsevier. Fotocopiar sin autorización es un delito.

booksmedicos.org

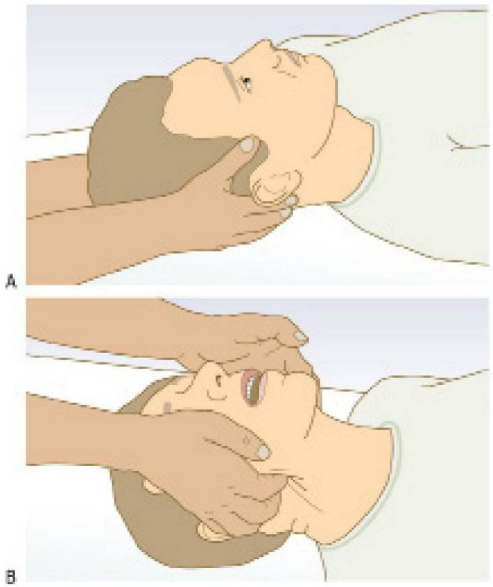

Fig. 19.3 Maniobras en los pacientes con sospecha de lesión cervical. (A) Control manual de la cabeza y el cuello. **(B)** Abertura de las vías respiratorias con la técnica de subluxación mandibular. A continuación normalmente se coloca un collarín cervical rígido.

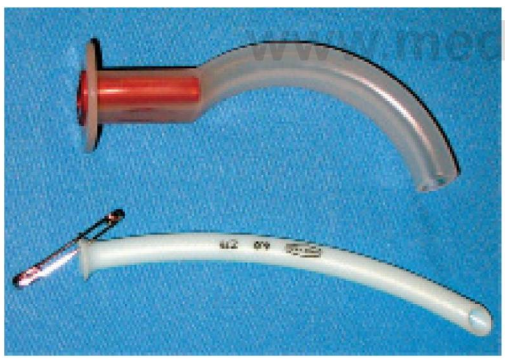

Fig. 19.4 Instrumental utilizado para el control de la vía respiratoria. Cánula de Guedel (arriba); cánula nasofaríngea (abajo). El «imperdible de seguridad» tiene como misión evitar la migración del extremo proximal de la cánula pasado el orificio nasal.

respiratoria de tipo II). Estos pacientes pierden el estímulo hipóxico para respirar si se les suministra una concentración de oxígeno alta. En estos pacientes intente mantener una SpO_2 del 88-92%.

- Compruebe los movimientos del tórax, los músculos accesorios y el abdomen. La respiración paradójica, es decir, el movimiento del abdomen completamente desincronizado del movimiento del tórax, indica la existencia de una afección respiratoria. Suele deberse sobre todo a fatiga del diafragma, a obstrucción de las vías respiratorias, o a ambas circunstancias. En los pacientes con obstrucción crónica de la vía respiratoria un patrón de respiración con movimientos abdominales anormales se asocia con un pronóstico mucho peor. Compruebe la presencia de patrones de respiración anormales (cuadro 19.10).

19.8 Indicaciones principales para las técnicas avanzadas de control de las vías respiratorias y de la ventilación en situaciones urgentes

- Apnea
- Obstrucción de las vías respiratorias
  - Incapacidad para mantener la permeabilidad de las vías respiratorias con maniobras/complementos simples
  - Traumatismo facial, vómitos/hemorragias incontroladas
  - Escala de coma de Glasgow <9
  - Posibilidad de deterioro clínico posterior, por ejemplo quemaduras faciales o en las vías respiratorias
- Oxigenación y ventilación
  - Hipertensión intracraneal
  - Riesgo ambiental potencial, por ejemplo traslado en ambulancia, TC/RM

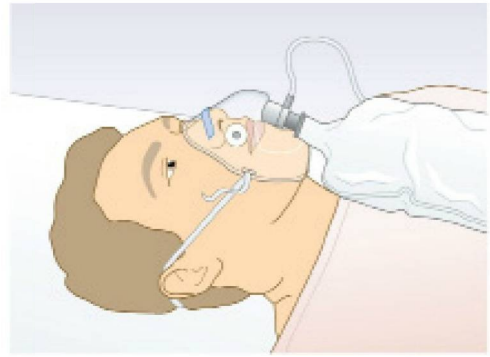

Fig. 19.5 Administración de oxígeno a través de una mascarilla con bolsa reservorio.

www.medilibros.com

19.9 Situaciones en las que la SpO_2 puede proporcionar lecturas erróneas

- Shock
- Hipotensión/hipoperfusión periférica
- Hipotermia
- Movimiento excesivo
- Esmalte de uñas, uñas postizas
- Anemia grave
- Hemoglobinas anormales, por ejemplo carboxihemoglobina, metahemoglobina o sulfahemoglobina
- Pigmentación de la piel o suciedad excesiva de los dedos de las manos

- Busque signos de lesión (hematomas, patrón de huellas, heridas) o de segmentos inestables en los politraumatizados. En este último caso la zona afectada se mueve paradójicamente, es decir, se mueve hacia afuera con respecto al resto de la pared torácica durante la espiración y hacia dentro durante la inspiración.
  - Arrodíllese al lado del paciente y mire tangencialmente a través de la pared torácica. El segmento inestable suele estar bien localizado y en caso de existir implica que, al menos, se han roto tres costillas, por lo menos en dos sitios (fig. 19.6). Es frecuente que haya una lesión pulmonar subyacente.
- Palpe en la escotadura supraesternal para valorar la posición de la tráquea.
- En los pacientes politraumatizados palpe sistemática y suavemente el tórax para identificar cualquier zona lesionada. Las fracturas costales y esternales se asocian a molestias localizadas. La presencia de enfisema subcutáneo se percibe

booksmedicos.org

19.10 Patrones respiratorios: causas frecuentes

Taquipnea	
• Ansiedad • Dolor • Asma • Acidosis metabólica	• Lesión torácica • Neumotórax • Embolia pulmonar • Ictus del tronco del encéfalo
Bradipnea/apnea	
• Parada cardíaca • Opiáceos	• Causas neurológicas centrales (ictus, lesión craneal)
Respiración de Cheyne-Stokes	
• Insuficiencia del ventrículo izquierdo • Causas neurológicas centrales (ictus, lesión craneal)	• Sobredosis (barbitúricos, γ-hidroxibutirato, opiáceos)
Respiración de Kussmaul	
• Acidosis metabólica – Cetoacidosis diabética • Uremia • Insuficiencia hepática	• Shock (acidosis láctica) • Sobredosis (metanol, etilenglicol, salicilatos)
Respiración paradójica	
• Insuficiencia respiratoria • Síndrome de Guillain-Barré	• Lesiones medulares altas

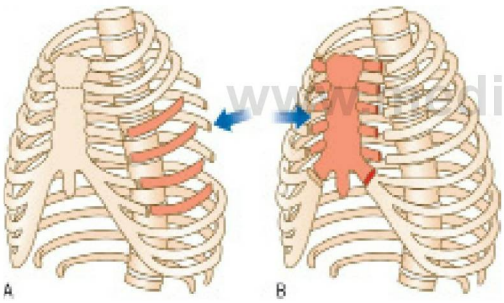

Fig. 19.6 Volet torácico. (A) Traumatismo contuso directo (señalado con flechas) que fractura varias costillas en dos puntos, lo que provocará un segmento inestable. **(B)** Un traumatismo contuso grave contra el esternón (señalado con flechas) puede ocasionar varias fracturas costocondrales bilaterales, dando lugar a un volet torácico.

como un «crujido» bajo los dedos. Busque la presencia de consolidación, neumotórax, derrame pleural y hemotórax (cap. 7).

- Ausculte los ruidos respiratorios y la existencia de ruidos añadidos. Es posible que los pacientes en estado crítico no presenten los signos esperables. Por ejemplo, un paciente con una crisis de asma potencialmente mortal puede presentar sibilancias escasas o nulas («tórax silente») porque el flujo de entrada de aire hacia los pulmones es escaso.
- Exponga el tórax, la espalda, las axilas y el abdomen e inspeccione en busca de heridas (habitualmente disparos o puñaladas) que causen un defecto abierto en la pared torácica (fig. 19.7). Identifique y trate un neumotórax abierto o un neumotórax a tensión. Una herida abierta en el tórax iguala la presión entre el espacio pleural y la atmósfera, entonces el pulmón afectado es incapaz de expandirse o contraerse con normalidad con la respiración. Durante la inspiración y la espiración puede oírse movimiento de aire y visualizarse un flujo

Fig. 19.7 Herida que causa un defecto abierto en la pared torácica.

sanguinolento en la herida. Tape la herida con un apósito oclusivo estéril fijado por tres lados. Después será necesario colocar un tubo de toracostomía formal con un drenaje de sello de agua.

- Sospeche un neumotórax a tensión en cualquier paciente que desarrolle rápidamente dificultad respiratoria y cardiovascular graves. Aparece cuando una lesión pulmonar da lugar a un efecto de válvula unidireccional (fig. 19.8). El aire escapa del pulmón durante la inspiración y se acumula en el espacio pleural. A medida que aumenta la presión pleural, el pulmón ipsilateral va colapsándose progresivamente y el aumento de la presión intratorácica reduce el retorno venoso al corazón, provocando a la larga una parada cardíaca.

Se presenta sobre todo en las lesiones torácicas, durante la ventilación con presión positiva o en aquéllos con una patología pulmonar subyacente (especialmente cuando son ventilados). El diagnóstico es clínico. Al paciente le falla la respiración de forma aguda y se muestra agitado y con taquicardia, y puede estar cianótico. Entre las características preterminales están la hipotensión, la bradicardia y la alteración del nivel de consciencia. Examine rápidamente la presencia de distensión venosa yugular, taquicardia y ausencia de ruidos respiratorios en el lado afectado. Si el paciente se encuentra en una situación extrema introduzca inmediatamente una cánula intravenosa (i.v.) de calibre amplio a través del segundo espacio intercostal en la línea medioclavicular del lado afectado. Retire la aguja de la cánula. Un silbido de aire seguido de una mejoría clínica rápida nos confirmará el diagnóstico. A continuación se colocará un tubo de toracostomía con drenaje de sello de agua.

C: Circulación

- Busque un pulso central (carotídeo o femoral) durante 10 segundos. Si no puede encontrar el pulso y el paciente sigue sin responder actúe como si fuera una parada cardíaca (las directrices actualizadas del International Liaison Committee on Resuscitation sobre la actuación ante una parada cardíaca pueden consultarse en www.ilcor.org) (fig. 19.9).
- En los pacientes que responden busque uno de los pulsos periféricos (radial o braquial). Si no puede encontrar uno de los pulsos periféricos, esto sugiere que el paciente está notablemente hipotenso.
- Compruebe la frecuencia del pulso, el ritmo, el volumen y las características.

© Elsevier. Fotocopiar sin autorización es un delito.

booksmedicos.org

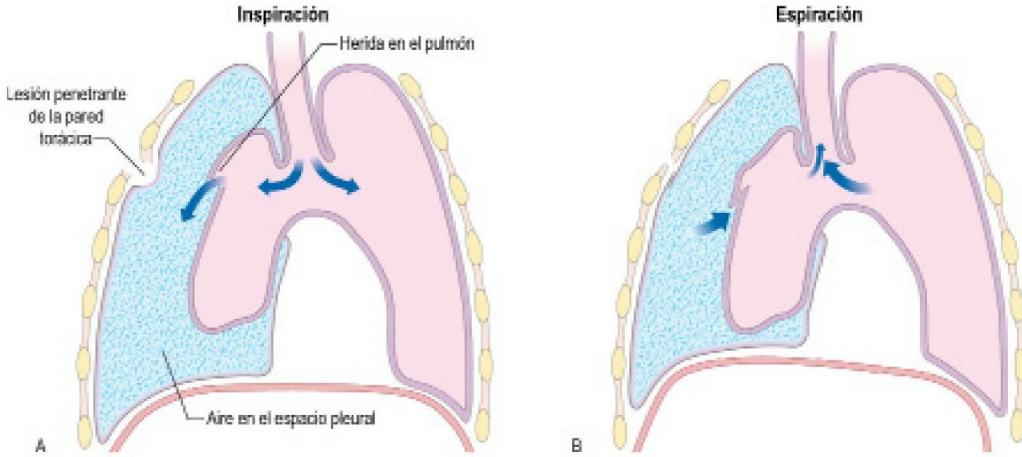

Fig. 19.8 Neumotórax a tensión después de una lesión penetrante. Durante la inspiración el aire penetra en la cavidad pleural a través del pulmón puncionado. Los defectos de la pared torácica y del pulmón actúan a modo de válvulas unidireccionales. El aire no puede escapar de la cavidad pleural durante la espiración. La presión intrapleural derecha aumenta, colapsando el pulmón derecho, impidiendo el retorno venoso al corazón y desplazando en ocasiones las estructuras mediastínicas hacia el lado contralateral.

19.11 Muestras iniciales de sangre venosa

Todos los pacientes

- Tira reactiva para la glucemia y glucemia formal
- Tipo sanguíneo y muestra de suero
- Hemograma completo
- Urea, creatinina y electrólitos

Pacientes concretos

- Amilasa
- Pruebas cruzadas
- Pruebas toxicológicas
- Pruebas de coagulación
- Pruebas funcionales hepáticas
- Hemocultivos
- Biomarcadores cardíacos, por ejemplo troponina, creatina cinasa

www.medilibros.com

- Valore la perfusión periférica presionando el pulpejo de uno de los dedos durante unos segundos, retirando a continuación la presión y calculando el tiempo de relleno capilar (normal <2 s).
- Conecte al paciente a un monitor de electrocardiograma (ECG) y observe la frecuencia y el ritmo ventricular.
- Controle las hemorragias externas desde las heridas o las fracturas abiertas mediante una presión firme directa con un apósito estéril colocado sobre dicho foco. Minimice las pérdidas de sangre de las fracturas de los huesos largos (fémur, tibia/peroné, húmero y antebrazo) inmovilizándolas.
- Inserte una cánula i.v. de calibre amplio (16 G, con diámetro interno de 1,7 mm o más) y fíjela a la piel con esparadrapo. En los politraumatizados y en los pacientes con sospecha de hipovolemia inserte y fije dos cánulas de calibre amplio. Obtenga muestras de sangre iniciales (cuadro 19.11) de la cánula y conecte a continuación un gotero intravenoso. Comience la fluidoterapia sustitutiva y, en caso necesario, con suero salino fisiológico al 0,9% o con solución de Ringer lactato calentados.
- Examine la presión venosa yugular (PVY) (fig. 6.19). En un paciente en sedestación o semitumbado, la elevación de la PVY en presencia de shock sugiere un problema grave de la capacidad de bombeo del corazón, como insuficiencia cardíaca aguda, taponamiento cardíaco, embolia pulmonar masiva, neumotórax a tensión o un problema valvular agudo.
- Compruebe la presión arterial.
- Examine la zona precordial y el corazón, identificando la presencia de ruidos cardíacos añadidos o soplos.

Fig. 19.9 Algoritmo para el soporte vital básico en el adulto.

booksmedicos.org

19.12 Características clínicas del shock

- Alteración del nivel de consciencia, confusión, irritabilidad
- Palidez, piel fría, sudoración
- Frecuencia cardíaca >100 lpm
- Hipotensión (presión arterial sistólica <100 mmHg): la hipotensión es un signo tardío
- Frecuencia respiratoria >30 respiraciones/min
- Oliguria (diuresis <0,5-1 ml/kg/h)

19.13 Clasificación del shock

Hipovolémico

- Hemorragias: traumatismos, hemorragias digestivas u obstétricas, rotura de aneurisma aórtico abdominal
- Pérdidas de líquidos: quemaduras, pérdidas digestivas (diarrea, vómitos), deshidratación grave, cetoacidosis diabética, pérdidas hacia el «tercer espacio», por ejemplo sepsis, pancreatitis, isquemia intestinal

Cardiogénico

- Arritmias, infarto de miocardio, miocarditis, insuficiencia valvular aguda, sobredosis de inotrópicos negativos, por ejemplo antagonistas de los canales del calcio o betabloqueantes

Obstructivo

- Embolia pulmonar mayor, neumotórax a tensión, taponamiento cardíaco, obstrucción valvular aguda

Neurogénico

- Lesión medular o cerebral mayor

Otros

- Causas tóxicas: monóxido de carbono, cianuro, sulfuro de hidrógeno, tóxicos que provocan metahemoglobinemia
- Anafilaxia

- Inserte una sonda urinaria (a menos que haya indicios de lesiones uretrales o prostáticas, como sangre en el meato uretral y/o una próstata acabalgada o «esponjosa» al tacto rectal) para monitorizar la diuresis.

El término shock implica que el aporte de oxígeno y sangre a un órgano o tejido es inadecuado para satisfacer sus necesidades metabólicas. Desde el punto de vista clínico, el shock se reconoce por la combinación de una serie de características (cuadro 19.12). La magnitud de cada una de ellas depende de la causa (cuadro 19.13) y de la evolución. Los signos del shock pueden retrasarse o estar ocultos en los deportistas, en las mujeres embarazadas, en los pacientes con un tratamiento a base de fármacos vasoactivos (betabloqueantes, antagonistas de los canales del calcio, inhibidores de la enzima convertidora de la angiotensina), en los individuos con marcapasos y en los pacientes muy jóvenes o de edad avanzada.

La taquicardia (frecuencia del pulso >100 lpm) y la hipotensión (presión arterial sistólica <100 mmHg) no son necesarias para diagnosticar el shock. La frecuencia cardíaca puede ser normal o baja en los pacientes con shock e hipoxia o en aquéllos con tratamiento de betabloqueantes. La presión arterial puede mantenerse transitoriamente gracias a la actividad simpática y a la vasoconstricción periférica. Las mediciones de la presión arterial no invasivas con manguitos de presión suelen ser poco fiables en los pacientes en estado crítico.

No se concentre en los valores absolutos de la presión arterial sistólica o diastólica. Los valores de 90/50 mmHg en muchas mujeres jóvenes y sanas pueden ser normales, mientras que una presión de 120/70 mmHg apunta a una hipotensión significativa en un paciente cuyas presiones eran normalmente de 195/115 mmHg. Las tendencias en el pulso y la presión arterial aportan más información que las lecturas iniciales o aisladas. Si un paciente presenta una frecuencia del pulso en ascenso, con caída de la presión arterial y disminución de la diuresis, es un indicio claro de que está teniendo lugar una pérdida continua de la volemia y de que la terapia sustitutiva es inadecuada.

19.14 Escala de coma de Glasgow

Abertura de los ojos	
Espontánea	4
A órdenes verbales	3
Al dolor	2
Sin respuesta	1
Respuesta verbal	
Orientada	5
Confusa: formula frases pero está desorientado	4
Verbaliza: palabras, pero no frases	3
Vocaliza: sonidos (gruñidos o gemidos), pero no palabras	2
Ausencia de vocalización	1
Respuesta motora	
Obedece órdenes	6
Localiza el dolor (p. ej., eleva la mano más allá de la barbilla para señalar un dolor supraorbitario)	5
Retirada en flexión ante el dolor: no localiza el dolor supraorbitario pero flexiona el codo ante la presión del lecho ungueal	4
Flexión anormal ante el dolor	3
Extensión ante el dolor: extiende el codo al presionar el lecho ungueal	2
Sin respuesta	1

Anote la puntuación total de la GCS y la de sus tres componentes separados: por ejemplo GCS 9/15: A3, V2, M4

La causa más probable de shock en un paciente politraumatizado es la pérdida de sangre. Las hemorragias externas secundarias a heridas y a fracturas compuestas suelen ser evidentes, pero las hemorragias intraabdominales y torácicas, o las secundarias a fracturas cerradas de la pelvis o de los huesos largos suelen ser pasadas por alto.

D: Disfuncionalidad

- Valore la puntuación de la Escala de coma de Glasgow (GCS). Registre los tres componentes: abertura de los ojos, respuesta a órdenes verbales y respuesta motora (cuadro 19.14).
- Examine las extremidades en busca de signos de paraplejía.
- Compruebe el tamaño, la reactividad y la igualdad de la reacción a la luz de las pupilas. En el coma secundario a causas estructurales (hemorragia intracraneal, infarto) el reflejo fotomotor o pupilar suele estar ausente; en las causas metabólicas (intoxicación, hipoglucemia, sepsis) suele estar presente. Una diferencia en el diámetro pupilar >1 mm sugiere una causa estructural. La GCS puede ser engañosa en algunos tipos de lesión encefálica traumática, por ejemplo en el accidente cerebrovascular.
- Hipoglucemia:
  - Compruebe la glucemia mediante una tira reactiva (fig. 19.10). La hipoglucemia suele dar lugar a una deficiencia neurológica global con disminución del nivel de consciencia, si bien puede manifestarse en forma de irritabilidad, comportamiento errático o violento (confundido a veces con la intoxicación alcohólica o farmacológica), convulsiones o defectos neurológicos focales, como por ejemplo hemiplejía.
  - Si la lectura de la tira reactiva es <3 mmol/l obtenga una muestra venosa para determinar la glucemia de modo formal, pero no espere al resultado para instaurar un tratamiento. Administre 25-50 ml de glucosa al 50% por vía intravenosa.

© Elsevier. Fotocopiar sin autorización es un delito.

booksmedicos.org

Fig. 19.10 **Monitorización de la glucemia con una tira de prueba y un analizador.**

Si no es capaz de obtener un acceso venoso con rapidez administre 1 mg de glucagón por vía intramuscular (i.m.). Si la hipoglucemia es la causa de la alteración del estado mental, el nivel de consciencia del paciente debería empezar a mejorar en cuestión de 10-20 minutos. Repita el análisis con tira reactiva para confirmar que se ha corregido la hipoglucemia.

Una alteración persistente en el nivel de consciencia después de haber corregido adecuadamente la hipoglucemia implica la existencia de un proceso mórbido asociado, por ejemplo ictus, o de un edema cerebral por una neuroglucopenia prolongada. En los pacientes hipoglucémicos en los que se sospecha síndrome de abstinencia alcohólica, alcoholismo crónico o malnutrición administre 100 mg de tiamina por vía i.v. para prevenir y tratar la encefalopatía de Wernicke (confusión, ataxia y signos oculares, como nistagmo y parálisis de la mirada conjugada).

Sobredosis

Considere la posibilidad de una sobredosis farmacológica si no se puede identificar claramente la causa de la alteración del estado de consciencia del paciente. Los fármacos más habituales que pueden poner en peligro la vida del paciente con carácter agudo son los opiáceos, que pueden dar lugar a una alteración del nivel de consciencia, depresión respiratoria (disminución de la frecuencia y del volumen respiratorio) y pupilas de pequeño tamaño.

- Administre 0,8-2 mg de naloxona por vía i.v. (un antagonista opiáceo específico), tanto para facilitar el diagnóstico como para el tratamiento definitivo de cualquier paciente sin una causa clara de la alteración del nivel de consciencia. En la intoxicación por opiáceos suele verse una respuesta en los 30-60 segundos posteriores a la administración i.v. Si el acceso venoso fuese difícil administre la naloxona por vía i.m. Si el paciente responde se necesitarán dosis adicionales, ya que la naloxona presenta una duración breve (minutos), mientras que la semivida de la mayoría de los opiáceos y de sus metabolitos activos es de horas/días.

Convulsiones (crisis epilépticas)

- Instaure un tratamiento inmediato para detener las convulsiones focales o generalizadas activas. El tratamiento de primera línea es el lorazepam i.v. (0,5-1 mg/min hasta 4 mg) o el diazepam (1-2 mg/min hasta 10-20 mg). Si a pesar de ello continúan las convulsiones pueden necesitarse otros fármacos, por ejemplo fenitoína.
- Trate las convulsiones durante el embarazo aplicando la estrategia ABCDE, teniendo también en cuenta al feto. Busque apoyo obstétrico y neonatal con experiencia de manera inmediata. En una mujer con una gestación superior a 20 semanas coloque a la paciente en decúbito lateral izquierdo, poniendo una o dos almohadas debajo de la cadera derecha. Con ello se evita que el útero grávido obstruya el retorno venoso al corazón y la hipotensión consiguiente. Las convulsiones eclámpsicas en las mujeres embarazadas y puérperas se asocian a hipertensión (presión arterial diastólica >100 mmHg), edema (normalmente generalizado y que afecta a menudo a las manos y a la cara) y proteinuria. El sulfato de magnesio por vía i.v. es el fármaco de primera línea.

E: Exposición y entorno

- Desvista al paciente si le queda alguna prenda. Cúbrale con una bata y con mantas calientes para prevenir la hipotermia y mantener su dignidad. Los pacientes en estado crítico pierden calor rápidamente y son incapaces de mantener su temperatura corporal.
- Los politraumatizados pueden llegar al hospital sobre una camilla rígida y con el cuello inmovilizado. Saque al paciente de la camilla para disminuir las probabilidades de que aparezcan úlceras de decúbito y para facilitar la exploración radiológica. Si el paciente está consciente comuníquele lo que van a hacerle antes de «girarle en bloque» y de levantarle (fig. 19.11). Para este proceso se necesitan cinco personas. Una sostiene la cabeza y el cuello y dirige el procedimiento; otra retira la camilla y los restos que haya en ella, y examina la espalda y la columna; las tres personas restantes giran y sostienen al paciente.
- Mientras gira al paciente realice una exploración rectal, valore el tono anal y la sensibilidad perianal y compruebe la temperatura central.
- Examine la superficie cutánea del paciente con rapidez, pero minuciosamente. Busque la presencia de hematomas y heridas. En particular, examine la zona del cuero cabelludo, el periné y las axilas. Anote la presencia de fracturas abiertas y exantemas, por ejemplo el exantema purpúrico que no se blanquea de la septicemia meningocócica (fig. 17.1) e hiperpigmentación (hipofunción suprarrenal).

www.medilibros.com

Fig. 19.11 **Disposición del personal y posiciones de las manos durante el «giro» del paciente desde la posición de decúbito supino a la posición de decúbito lateral.** La persona (A) que controla la columna cervical es la que dirige la maniobra.

booksmedicos.org

PRUEBAS COMPLEMENTARIAS

Véase el cuadro 19.15.

Estudio secundario

En el estudio secundario se reevalúa al paciente una vez que se ha completado el estudio primario. Es una exploración minuciosa y sistemática de la cabeza a los pies que documenta detalladamente la presencia de signos adicionales e identifica lesiones en el politraumatizado. Comience el estudio secundario únicamente cuando tenga la seguridad de que no hay necesidad de una reanimación inmediata y si el paciente no necesita un traslado inmediato para su tratamiento definitivo, por ejemplo al quirófano en un paciente con una rotura de un aneurisma aórtico abdominal. Reevalúe continuamente la respuesta del paciente al tratamiento. Vuelva al estudio primario si se deteriora o si no está seguro de su situación clínica.

Todos los pacientes con dolor necesitan una analgesia adecuada. No hay una dosis «estándar». La dosis del opiáceo debe ajustarse individualmente y de forma lenta, por ejemplo incrementos de morfina de 1-2 mg por vía i.v. para aliviar el dolor. La cantidad necesaria varía en función de la respuesta del paciente y de las reacciones adversas, por ejemplo depresión respiratoria, hipotensión.

Secuencia de la exploración

- Examine toda la superficie del paciente. El aspecto de la piel puede sugerir el diagnóstico subyacente, como la palidez (hemorragia o anemia), la ictericia (insuficiencia hepática), el vitíligo o la pigmentación en zonas expuestas al sol, cicatrices recientes y pliegues cutáneos (enfermedad de Addison).
- Busque la presencia de exantemas (en particular el exantema purpúrico que no se blanquea en la meningococemia) (fig. 17.1), focos de infección (celulitis, abscesos, erisipelas), hematomas y heridas.
- Realice una exploración sistemática de la cabeza a los pies. Empiece examinando la cabeza. En el paciente politraumatizado palpe el cuero cabelludo en busca de signos de tumefacción y busque la existencia de heridas que pudieran estar ocultas por un pelo abundante y enmarañado.
- Busque indicios de una fractura de la base del cráneo. Entre ellos están los hematomas periorbitarios (ojos en «mapache» o en «oso panda») (fig. 19.12A), hemorragia subconjuntival (habitualmente sin margen posterior) (fig. 19.12B), otorrea o rinorrea y más frecuentemente sangrado por las orejas o detrás de la membrana timpánica (hemotímpano). El signo de Battle (hematoma en la zona de la apófisis mastoides) (fig. 19.12C) puede tardar 1-3 días en aparecer.
- Examine la presencia de cuerpos extraños en los ojos, incluidas las lentillas retenidas (retírelas en esta fase) y los signos de una afección crónica, como ictericia o anemia. Si sospecha la existencia de erosiones corneales, tiña el ojo con fluoresceína e identifíquelas (cap. 12).
- Valore el tamaño, la forma, la reactividad a la luz y la acomodación de las pupilas.
- Examine los movimientos oculares, la agudeza visual y el fondo de ojo. Remita urgentemente a un especialista en oftalmología a todos los pacientes con lesiones penetrantes, roturas del globo ocular o pérdida de visión.
- Huela el aliento del paciente. El olor dulzón de la acetona en la cetoacidosis diabética es característico, pero no todo el mundo es capaz de detectarlo. La uremia grave da lugar a un olor a «pescado» y la insuficiencia hepática a un olor «rancio» (hedor hepático) secundario al dimetilsulfuro. Compruebe si el paciente huele a alcohol, pero no atribuya nunca la alteración del nivel de consciencia exclusivamente al alcohol.
- Busque en la boca lesiones del paladar, la lengua o los dientes.
- Compruebe las orejas y la garganta como fuentes potenciales de infección.
- Asuma en todos los pacientes politraumatizados que la columna vertebral y la médula, o ambas, están lesionadas, especialmente en aquéllos con trastornos del nivel de consciencia. Los pacientes conscientes pueden quejarse de dolor localizado en el cuello o la espalda, pero pueden estar distraídos por el dolor de otras localizaciones. Mantenga la inmovilización de la columna hasta que puedan descartarse otras lesiones. Esto casi nunca es factible en el período de exploración inicial, y en muchas ocasiones se necesitarán pruebas de imagen para descartar lesiones óseas o medulares.
- Si no hay antecedentes de traumatismos pídale al paciente que flexione el cuello hasta tocar la barbilla con el pecho. Si esta maniobra le resulta dolorosa flexione el cuello pasivamente con suavidad. La irritación meníngea provoca espasmo de la musculatura paravertebral cervical con rigidez del cuello. La meningitis y la hemorragia subaracnoidea son causas habituales y pueden asociarse a fotofobia y a un signo de Kernig positivo. La rigidez del cuello puede estar ausente en las fases iniciales de estos procesos o si el paciente tiene alterado el nivel de consciencia.
- Reevalúe el tórax y la zona precordial detalladamente (caps. 6 y 7).
- Examine el abdomen, la pelvis y el periné. Realice una exploración rectal y vaginal si fuese necesario. Retire los tampones en las mujeres en edad de menstruar y considere la posibilidad de un síndrome de shock tóxico como la causa de los síntomas. El tacto rectal es obligatorio en los pacientes que presentan signos de hipovolemia para descartar una hemorragia digestiva. En los politraumatizados examine el periné, el recto y el orificio uretral antes de colocar una sonda urinaria.

19.15 Estudio primario: pruebas e intervenciones

ABCDE	
A	Administrar oxígeno a flujos altos
B	Medir la frecuencia respiratoria y la SpO_2
C	Monitorizar el electrocardiograma (ECG) continuo y medir la presión arterial cada 5 minutos Insertar y asegurar una cánula intravenosa de calibre amplio y obtener muestras de sangre
D	Puntuación de la Escala de coma de Glasgow Registrar el tamaño y la reactividad de las pupilas Tira reactiva para la glucemia
E	Medir la temperatura central (rectal o membrana timpánica)
Otras	
• Medición de la gasometría arterial • ECG de 12 derivaciones • Radiografía de tórax (+ de pelvis y columna cervical en los politraumatizados) • Sonda urinaria* (y medir la diuresis horaria) • Análisis de orina (tira reactiva) para sangre, proteínas, glucosa, cetonas, nitritos, bilirrubina y urobilinógeno • Prueba de embarazo en orina en las mujeres • Sonda nasogástrica†	

*Contraindicada si se sospecha una lesión uretral.
†Contraindicada si se sospecha una fractura de la base del cráneo.

© Elsevier. Fotocopiar sin autorización es un delito.

booksmedicos.org

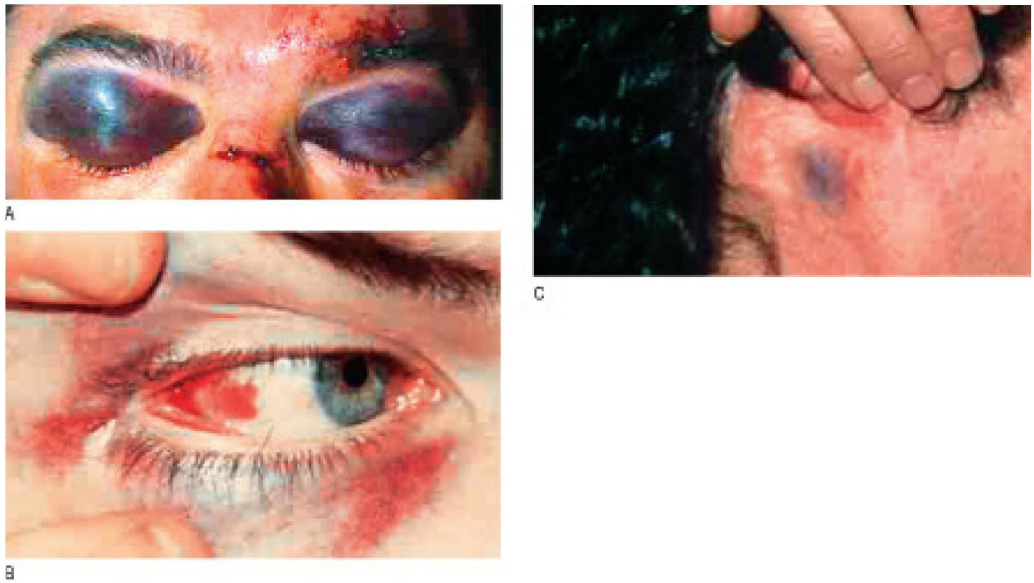

Fig. 19.12 **Signos de una fractura de la base del cráneo. (A)** Hematoma periorbitario (ojos de «mapache» o de «oso panda»). **(B)** Hemorragia subconjuntival. **(C)** Signo de Battle.

- Compruebe la sensibilidad perianal y el tono del esfínter rectal para valorar una posible lesión medular.
- La valoración clínica de una lesión pélvica a menudo es contradictoria. La palpación puede identificar fracturas, pero no «abra» la pelvis para valorar la estabilidad, ya que esta maniobra podría precipitar una hemorragia adicional.
- Examine cada una de las extremidades por separado. Busque la presencia de heridas, tumefacción o hematomas; palpe todos los huesos y las articulaciones en busca de dolor y crepitación y valore la movilidad articular pasiva y activa. Las fracturas no desplazadas de huesos largos son fácilmente pasadas por alto en los pacientes politraumatizados. Examine siempre la integridad neurovascular de la extremidad distalmente a la lesión.
- Realice una exploración neurológica completa. Esta evaluación es particularmente importante en los pacientes con alteración del nivel de consciencia o con una posible lesión medular.
- Examine las articulaciones en busca de tumefacción que sugiera artritis séptica o reactiva (cuadro 19.16).

Pruebas complementarias

Las pruebas complementarias específicas dependerán de la presentación, por ejemplo la tomografía computarizada (TC) en una lesión cefálica. En todos los pacientes se necesitan un ECG de 12 derivaciones y una radiografía de tórax, y en los pacientes que han sufrido un traumatismo contuso las radiografías iniciales deberían incluir, como mínimo, proyecciones de la columna cervical, el tórax y la pelvis. Realice una prueba de embarazo en todas las mujeres en edad fértil.

Asegúrese de que a todos los pacientes politraumatizados no inmunizados se les administra profilaxis contra el tétanos. Instaure antibioterapia profiláctica i.v. a los pacientes con sospecha de meningococemia, shock séptico y fracturas abiertas.

Documente todas las pruebas realizadas, el tratamiento instaurado y su respuesta. Detenga el proceso de valoración si detecta la necesidad de un tratamiento definitivo o de una prueba en concreto. Informe al equipo que recibe al paciente de cuál es la fase exacta del proceso de evaluación que se ha alcanzado durante su actuación con el enfermo.

EBE **19.16 Cambios pupilares y lesiones intracraneales estructurales**

Una pupila dilatada (anisocoria con una diferencia de tamaño entre pupilas >1 mm) en un paciente en coma es un signo que sugiere con firmeza la existencia de una lesión intracraneal estructural.

Touda Y, Nakazato N, Stein GH. Pupillary evaluation for differential diagnosis of coma. Postgrad Med 2003;79:49-51.

Tratamiento definitivo

Una vez estabilizado el paciente se trasladará a la unidad de cuidados intensivos, al quirófano, a la sala de TC o a otro hospital. Se trata de un proceso de alto riesgo, por lo que debería asegurarse de que cuenta con la formación suficiente para acompañar al paciente. El enfermo en estado crítico necesita estar correctamente monitorizado y lo más «estable» posible. Toda la documentación y los resultados de las pruebas relevantes deben ir con el paciente, estableciéndose líneas de comunicación claras entre los médicos.

Si determina que se trata de un paciente en estado terminal y que esta crisis no es inesperada, podría ser conveniente no aplicar medidas «heroicas» ni radicales para su tratamiento. Resulta complicado detectar y prepararse para la muerte de un paciente, pero se trata de un punto esencial y humano. Comuníquese con la familia, con su médico de atención primaria y con el experto sénior previamente implicado en el tratamiento del enfermo. El paciente debe ser tratado de forma digna, haciendo hincapié en la analgesia y en aliviar sus molestias, aparte de proporcionarle cuidados de enfermería de la mayor calidad posible.

booksmedicos.org

Jamie Douglas
Graham Douglas

Confirmación de la muerte 20

EXPLORACIÓN PARA CONFIRMAR LA MUERTE 424

Definición 425
Cronología 425
Confirmación 425

Pruebas complementarias 425

Muerte del tronco encefálico 425

Qué hacer después de que se haya confirmado la muerte 426

© 2014. Elsevier España, S.L. Reservados todos los derechos
booksmedicos.org

EXPLORACIÓN PARA CONFIRMAR LA MUERTE

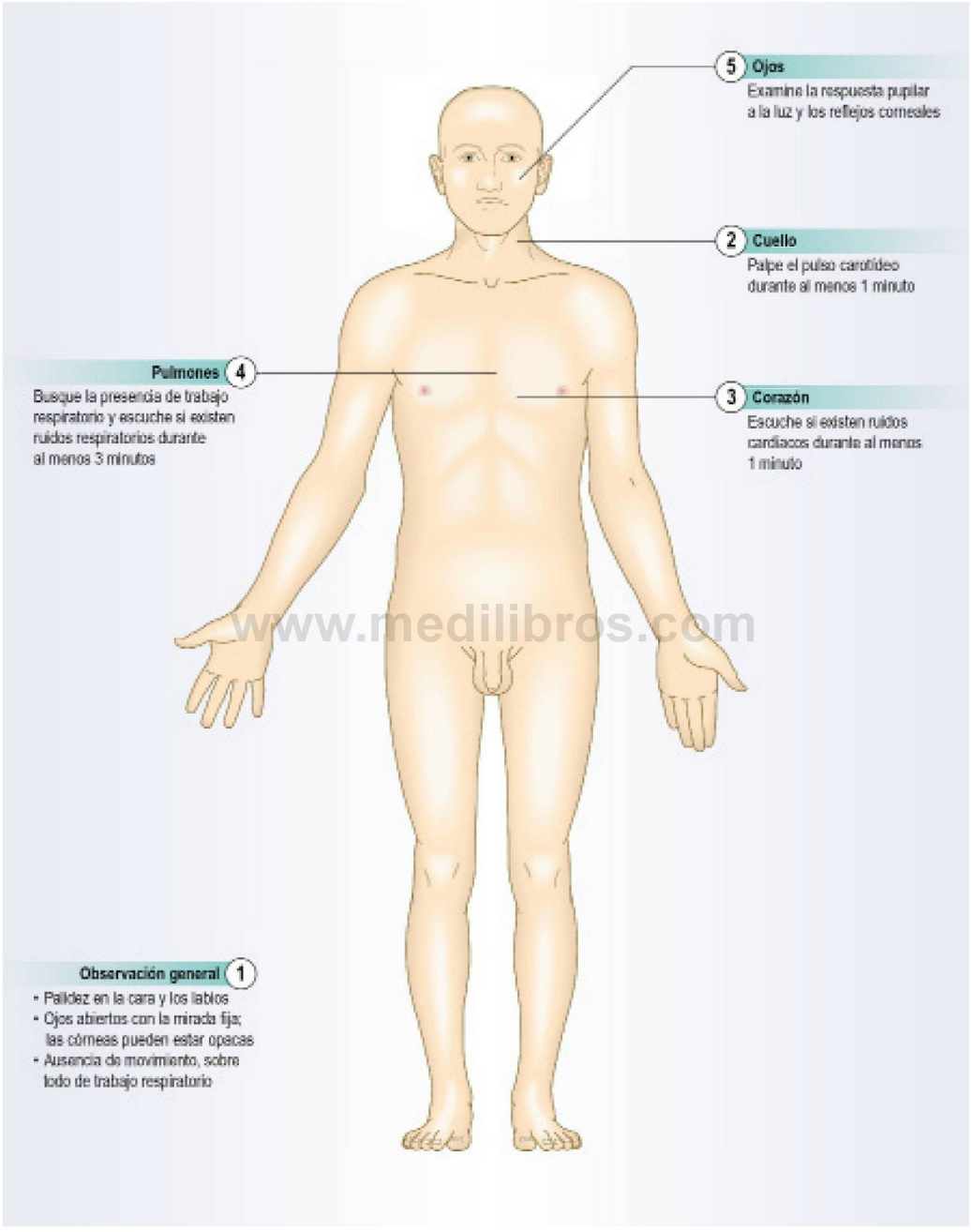

www.medilibros.com

booksmedicos.org

DEFINICIÓN

En Reino Unido no existe una definición legal de muerte y es responsabilidad del médico declarar el momento en el que ha fallecido un paciente. La Academy of Medical Royal Colleges de Reino Unido define la muerte como: «la pérdida irreversible de la capacidad de conciencia, combinada con la pérdida irreversible de la capacidad para respirar». Con fines prácticos, se considera que la muerte ha ocurrido cuando existe ausencia de función cardíaca, trabajo respiratorio y actividad del sistema nervioso central espontáneas.

La muerte se empleaba como sinónimo de pérdida súbita e inesperada de la actividad cardíaca espontánea y de la respiración (parada cardiopulmonar); sin embargo, el tratamiento adecuado instaurado con prontitud puede reanimar satisfactoriamente a algunas de las personas que se incluyen en esta categoría (cap. 19).

Cronología

El momento exacto de la muerte raramente puede predecirse, pero en ocasiones puede preverse y aceptarse, por ejemplo en un paciente con cáncer y metástasis generalizadas. Algunos pacientes con enfermedades crónicas muy graves o enfermedades terminales no desean que se realicen maniobras de reanimación. En algunos países, incluido Reino Unido, se puede discutir con el paciente y los familiares cercanos la posibilidad de aplicar una política de «no reanimar» (NR). La decisión de esta conversación debe quedar anotada claramente en el historial del paciente, se debe dar a conocer al personal médico y de enfermería relevante y se debe revisar regularmente. La presencia de una orden de NR no implica de ningún modo que se deba suspender el tratamiento: se debe prestar atención al cuidado general del paciente, incluyendo la analgesia adecuada.

Confirmación

La confirmación de la muerte tiene implicaciones y obligaciones medicolegales notables. Su metodología y su forma de actuación deben ser siempre profesionales. Aunque pueda parecer obvio que un paciente ha fallecido, el cuerpo debe examinarse detallada y sistemáticamente. No siempre es fácil diagnosticar la muerte cuando las constantes vitales y el metabolismo general se han reducido notablemente (cuadro 20.1).

Secuencia de la exploración

- Palpe en busca de un pulso central (carotídeo o femoral) durante al menos 1 minuto.
- Busque la presencia de ruidos cardíacos sobre el ápex del corazón durante al menos 1 minuto.
- Mientras realiza estas dos acciones vigile la pared torácica en busca de algún movimiento.
- Escuche posibles ruidos respiratorios durante 3 minutos.
- Vigile la aparición de cualquier movimiento espontáneo durante su exploración.
- Presione sobre la escotadura supraorbitaria y compruebe que no aparece ninguna respuesta a la presión supraorbitaria.
- Retraiga simultáneamente ambos párpados, alumbre con una luz brillante cada ojo por separado y compruebe que las dos pupilas están arreactivas.
- Compruebe los reflejos corneales, que deberían estar ausentes (fig. 11.6).

20.1 Situaciones que pueden «simular» la muerte

- Hipotermia
- Sobredosis de fármacos
- Opiáceos
- Antidepresivos tricíclicos
- Barbitúricos
- Alcohol
- Anestésicos
- Casi ahogamiento, inmersión en agua helada
- Hipoglucemia grave
- Encefalopatía hepática grave
- Coma mixedematoso
- Estado catatónico intenso

Otras manifestaciones clínicas asociadas a la muerte son una palidez antinatural, sobre todo de la cara y los labios, la relajación de los músculos faciales con caída de la mandíbula y los ojos abiertos con la mirada fija. Entre los cambios oculares se encuentran la turbidez de la córnea, la disminución de la tensión del globo ocular y, en el fondo de ojo, la segmentación de sangre en el interior de las venas de la retina. Esto se conoce como «camiones de ganado», «vías férreas» o «furgones de mercancías» (fig. 20.1). Ninguno de estos cambios debería usarse independientemente como indicio de la muerte. Gradualmente van desarrollándose otros cambios cadavéricos (cuadro 20.2).

PRUEBAS COMPLEMENTARIAS

En ciertas situaciones pueden realizarse pruebas adicionales confirmatorias: por ejemplo, un trazado de electrocardiograma que demuestre asistolia, ausencia de flujo pulsátil en una vía intraarterial o ausencia de movimiento contráctil en la ecocardiografía.

MUERTE DEL TRONCO ENCEFÁLICO

Los dispositivos y las técnicas de reanimación modernas pueden mantener la función del corazón, los pulmones y las vísceras, incluso cuando se ha detenido la función de los centros del tronco encefálico. En los pacientes con ventilación mecánica se necesitan pruebas adicionales para confirmar la muerte cerebral, que deberían ser llevadas a

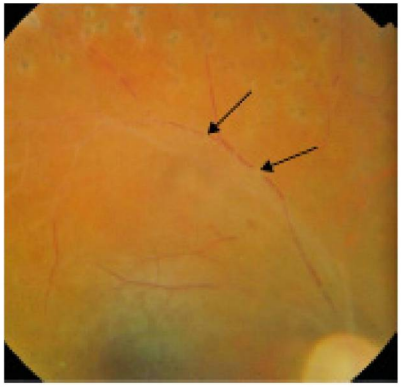

Fig. 20.1 Fondo de ojo después de la muerte. Se muestra la segmentación de la sangre en el interior de los vasos retinianos (flechas).

© Elsevier. Fotocopiar sin autorización es un delito.

booksmedicos.org

20.2 Cambios posteriores a la muerte

Enfriamiento del cuerpo

Variable según:
- Temperatura antes de la muerte: fiebre, hipotermia
- Vestimenta/recubrimientos
- Temperatura ambiental y movimiento del aire
- Zona de superficie corporal

Livideces cadavéricas

Coloración rojo oscura o púrpura de las partes del cuerpo dependientes de la gravedad que se desarrollan a los 20-30 minutos de la muerte y que se «fijan» aproximadamente a las 12 horas

Rigidez cadavérica (rigor mortis)

Endurecimiento muscular generalizado de los músculos voluntarios e involuntarios de inicio (hasta 12 h) y duración variables

Putrefacción

- Desestructuración de partes blandas ocasionada por bacterias comensales y enzimas
- El ritmo de la putrefacción depende del hábito corporal, de los procesos patológicos previos al fallecimiento y de las condiciones ambientales, como la temperatura y la humedad
- En ambientes de deshidratación y calor seco puede ocurrir la momificación

cabo por dos médicos experimentados, en dos ocasiones, con un intervalo de 24 horas. Antes de dichas pruebas se debe establecer que el paciente padece una lesión cerebral irreversible de causa conocida que le ocasiona un coma profundo y apnea que exige ventilación artificial y se han descartado causas potencialmente reversibles (cuadro 20.1).

Secuencia de la exploración

Para confirmar la muerte del tronco encefálico no debería producirse respuesta ante las pruebas descritas a continuación.

- Aplicación de estímulos dolorosos, por ejemplo presión supraorbitaria o pellizco en el lóbulo de la oreja.
- Comprobación de los reflejos corneales.
- Aplicación de succión en la tráquea para comprobar si se produce respuesta tusígena o reflejo nauseoso. Observe si se produce alguna respuesta al tubo traqueal.
- Inyección de 20 ml de agua congelada en el conducto auditivo externo para observar si se producen movimientos oculares (reflejos oculovestibulares/nistagmo).
- Detener la ventilación el tiempo suficiente para dejar que la $PaCO_2$ aumente hasta >6,7 kPa. Mantener la oxigenación al 100% mediante una cánula introducida en el tubo traqueal. Busque si existe trabajo respiratorio: su ausencia indica insuficiencia del tronco encefálico.

QUÉ HACER DESPUÉS DE QUE SE HAYA CONFIRMADO LA MUERTE

Anote el fallecimiento en el historial médico del paciente, junto con la fecha y la hora a la que se declaró la muerte. En la medida de lo posible, señale cuál es la causa probable de la muerte. Fírmelo de manera legible, e incluya su cargo.

20.3 Muertes que pueden requerir una investigación adicional

- Fallecimiento producido por un accidente por el uso de un medio de transporte, por ejemplo, avión, barco, tren o coche
- Fallecimiento de una persona durante su horario laboral
- Fallecimiento debido a una enfermedad industrial, por ejemplo mesotelioma
- Fallecimiento debido a una intoxicación
- Fallecimiento en el que las circunstancias sugieren un suicidio
- Fallecimiento después de un aborto o de un intento de aborto
- Fallecimiento debido probablemente a un síndrome de muerte súbita del lactante
- Fallecimiento de un niño a cargo de una autoridad local o en un registro de «riesgo»
- Fallecimiento bajo custodia legal
- Fallecimiento por ahogamiento
- Fallecimiento debido a una enfermedad infecciosa o un síndrome que plantea un riesgo de salud pública grave, por ejemplo hepatitis A, B, C o E, intoxicación alimentaria, legionelosis y cualquier infección adquirida en el hospital
- Fallecimiento por quemaduras o escaldaduras o como resultado de un incendio o una explosión debidos a contratiempos médicos
- Cualquier fallecimiento relacionado con drogas
- Cualquier fallecimiento que ocurra en la consulta del médico de atención primaria o en el centro de salud
- Cualquier fallecimiento del que se haya recibido una queja en la junta sanitaria acerca de uno de los tratamientos suministrados al difunto
- Cualquier fallecimiento por causa violenta, sospechosa o inexplicada

Informe tan pronto como sea posible a los familiares más próximos o a sus allegados acerca del fallecimiento del enfermo. Siempre que sea posible hágalo en persona en lugar de hacerlo por teléfono. La comunicación de malas noticias es difícil: hable siempre a los familiares del difunto en un entorno tranquilo y privado, evitando en lo posible las interrupciones (pídale a alguien que se haga cargo de su teléfono y del busca) y en la medida de lo posible, cuente con la compañía de una enfermera y de un consejero que actúen de testigo y proporcionen apoyo en el futuro en caso de ser necesario. Los parientes necesitan tiempo para comprender y aceptar la situación. Tenga mucho tacto y delicadeza para tratar de apoyarles. Informe al médico de la familia en cuanto le parezca razonable. Recuerde que los creyentes de algunas doctrinas siguen procedimientos y rituales que deberían realizarse después del óbito, para los cuales necesitan la participación de un líder religioso adecuado.

Si resulta apropiado, pregunte acerca de los deseos del difunto de donar sus órganos. Algunas personas llevan consigo una tarjeta de donante de órganos en la que se exponen sus deseos. En Reino Unido existe un registro de donantes de órganos que permite a la población indicar su intención de donar sus órganos después de fallecer. Este registro puede consultarse para confirmar los deseos del difunto.

Cuando las circunstancias del fallecimiento sean inesperadas o éste se haya producido en condiciones extrañas debe informarse a las autoridades legales competentes. Aquí se incluyen sospechas de sobredosis, muertes relacionadas con el consumo de alcohol o tras una intervención quirúrgica o si ha de realizarse una autopsia. No hay que emitir un certificado de defunción hasta que el forense u otra autoridad jurídica lo haya ordenado (cuadro 20.3).

booksmedicos.org

Paul O'Neill

ECOE y otros formatos de exploración

21

Introducción 428

Anamnesis y comunicación general 428

Exploración general 428

ESTACIÓN DE LA COMUNICACIÓN 429
Otros ejemplos de estaciones de comunicación 429

ESTACIÓN ENDOCRINA 430
Tiroides 430
Acromegalia 430
Diabetes mellitus 430
Trastornos metabólicos 430

ESTACIÓN CARDIOVASCULAR 431
Vasculopatía periférica 431
Otros ejemplos de ECOE 431
El corazón 431

ESTACIÓN RESPIRATORIA 432
Otros ejemplos de ECOE 432

ESTACIÓN GASTROINTESTINAL 433
Otros ejemplos de ECOE 433

ESTACIÓN RENAL 434
Otros ejemplos de ECOE 434

ESTACIÓN VISUAL 435
Otros ejemplos de ECOE 435

ESTACIÓN DEL OÍDO, LA NARIZ Y LA GARGANTA 436
Otros ejemplos de ECOE 436

ESTACIÓN MUSCULOESQUELÉTICA 437
Otros ejemplos de ECOE 437

ESTACIÓN DEL SISTEMA NERVIOSO 438
Otros ejemplos de ECOE 438

www.booksmedicos.com

© 2014. Elsevier España, S.L. Reservados todos los derechos

booksmedicos.org

21

INTRODUCCIÓN

Las evaluaciones formales están diseñadas para que usted pueda demostrar sus habilidades clínicas. Debe mostrar a los examinadores que usted es competente en la realización de una anamnesis y una exploración dirigidas, y que las puede integrar sin problemas. Las evaluaciones clínicas incluyen:

- ECOE: evaluación clínica objetiva estructurada. El formato varía dependiendo de la longitud, el número y la complejidad de las estaciones y cómo se calcula la puntuación.
- RELOE: registro de evaluación larga objetiva y estructurada. Similar a las ECOE, aunque con más tiempo para una valoración completa del paciente.
- Mini-CEX: ejercicio de evaluación clínica abreviado. Interacciones médico-paciente individuales, breves (15 minutos) y observadas para valorar las habilidades clínicas, las actitudes y la conducta.

Usted debe demostrar lo que sabe, por lo que debe plantearse cómo exhibir mejor su técnica clínica. Los exámenes hacen que las personas se sientan nerviosas, y ser observado complica esta situación, por lo que debe practicar en situaciones similares. Aproveche todas las oportunidades de ver y explorar a todos los pacientes que pueda, y pida a personal con más experiencia que le observe. Implique a sus compañeros en ejercicios de dramatización y practique ser el paciente, el examinando y el examinador, para poder tener todas las perspectivas. Cuanto más automática y perfeccionada sea su técnica de exploración, más probabilidad tendrá de hacerse justicia a usted mismo en la evaluación real, además de ser un médico competente con una buena técnica.

Averigüe exactamente lo que supondrá el examen (cobertura, formato y tiempo) y compruebe los detalles (hora y lugar) antes del día real. Escuche las instrucciones antes de la ECOE porque contienen información importante. Muchas veces hay una pausa entre las distintas estaciones para cambiar de lugar y poder leer cualquier instrucción. Esta pausa es fundamental. Olvide la estación que acaba de realizar; la nota ya está puesta, por lo que debe concentrarse en la siguiente.

No se desanime por los modales del examinador: los que parecen «halcones» pueden ser benévolos en las calificaciones, y viceversa. En ocasiones el paciente simulado le pondrá a usted calificaciones en comunicación y profesionalidad. Los formatos de las estaciones y las plantillas de respuesta pueden variar, aunque se relacionan con la tarea establecida y tienen criterios que abordan los diversos aspectos de lo que se espera en la evaluación.

Este capítulo ofrece un marco de revisión para una evaluación clínica e insiste en las cosas importantes que se deben realizar bien, resume los temas habituales y detalla los errores frecuentes. Revise los detalles de cada capítulo y utilice los vídeos clínicos. En cada sistema hay un tema ilustrativo habitual de la ECOE y ejemplos de otros temas.

Habitualmente se utiliza una nota general de aprobado, limítrofe o suspenso. Esto, junto con la nota que se le asigne, determina la puntuación de aprobado general de la estación. Para obtener un aprobado general muchas veces debe conseguir una puntuación mayor del aprobado además de superar un número mínimo de estaciones.

Debería poder demostrar habilidades y actitudes que son comunes a la mayoría de las estaciones.

ANAMNESIS Y COMUNICACIÓN GENERAL

Abordaje del paciente

Vístase siempre con profesionalidad, preséntese a sí mismo, muestre respeto, mantenga la confidencialidad y obtenga el consentimiento del paciente. Demuestre unas buenas habilidades de comunicación y su preocupación por la seguridad del paciente, por ejemplo lavándose las manos.

Anamnesis

Tenga un comienzo claro, escuche con atención, averigüe el contexto del paciente, como la situación social y el trabajo, comparta información con el paciente y acuerde objetivos, clarifique y resuma. Tenga una estructura clara y un orden; obtenga información, antecedentes personales, antecedentes de fármacos y alergias, antecedentes familiares y sociales y anamnesis por aparatos.

Demuestre competencia en la comunicación

Esto es particularmente importante en situaciones delicadas o estresantes, como transmitir malas noticias, o con pacientes que tienen confusión.

Tenga un marco de comunicación adecuado

Averigüe las ideas, preocupaciones y expectativas del paciente.

www.pedilibros.com

EXPLORACIÓN GENERAL

Comente sus primeras impresiones

Por ejemplo, la ropa del paciente (limpia, descuidada), su conducta general (retraído, agitado), su complexión (ictericia, pigmentación) o su olor (cetonas, urémico).

Diagnóstico rápido o evaluación adicional dirigida

Esto se podría relacionar con la cara, las manos, la lengua, los ganglios linfáticos, una tumefacción o deformidad evidente y el estado nutricional. Analice todas las gráficas para ver la temperatura, la presión arterial, el pulso y la saturación de oxígeno.

booksmedicos.org

ESTACIÓN DE LA COMUNICACIÓN

Una buena comunicación es esencial para la asistencia del paciente y es una parte integral de la ECOE. La mayoría de las ECOE incluyen «estaciones de comunicación» específicas. Practique con sus compañeros, aproveche todas las oportunidades de que le realicen grabaciones de vídeo o de audio para reducir la ansiedad y reconocer sus posibles carencias.

Ejemplo

Tarea	Comentario
Explique a este paciente que tiene esclerosis múltiple (o cáncer, o infección por el virus de la inmunodeficiencia humana [VIH])	Utilice un esquema como el del cuadro 2.7 y conozca la enfermedad
Criterios	
Contexto adecuado	Garantice la privacidad, la comodidad, sentarse al nivel de los ojos, cualquier persona acompañante
Detecte las percepciones del paciente	¿El paciente sabe por qué está ahí? ¿Qué sabe actualmente?
Invite al paciente a discutir la situación	Pregunte al paciente si da su consentimiento a hablar sobre los detalles de su enfermedad médica y los resultados de sus exploraciones complementarias
¿El conocimiento de la enfermedad ha sido suficiente y se ha comunicado adecuadamente al paciente?	Conozca la esclerosis múltiple (diagnóstico, expresiones complementarias, tratamiento y pronóstico). Explíqueselo al paciente en pequeñas «dosis», evite la jerga y compruebe que lo entiende
Muestre una empatía correcta	Reconozca y explore las reacciones y emociones del paciente
Al final, ¿se ha elaborado un resumen y una estrategia?	Realice un resumen; compruebe que el paciente lo comprende, que conoce los siguientes pasos y cuándo se llevarán a cabo éstos

Otros ejemplos de estaciones de comunicación

Las posibles situaciones incluyen:

- Un paciente/familiar que está descontento con la asistencia, o hablar con los familiares en proceso de duelo: debe manejar las emociones del paciente manteniéndose tranquilo y reconociendo una molestia o enfado justificado. Dé tiempo a la persona para que explique con sus propias palabras lo que ha sucedido (con detalle). Resuma y repita las principales preocupaciones del paciente. Asegúrese de que el paciente sepa lo que usted va a hacer en relación con ellas y cuándo obtendrá una respuesta.
- Pacientes con alteraciones sensoriales: sordera (mire de frente al paciente y hable con claridad; utilice lenguaje de signos y comunicación escrita), ceguera (contacto físico y voz para mostrar empatía).
- Pacientes que no conocen bien el idioma: cómo utilizar un intérprete (profesional o de otro tipo), «fragmente» lo que usted dice (espere la respuesta), competencia cultural (ayuno en pacientes con diabetes).
- Hablar con los cuidadores, las parejas u otras personas importantes: garantice la confidencialidad, mantenga la autonomía del paciente, compruebe la competencia del paciente para tomar decisiones.
- Discusión de la decisión de «no intentar la reanimación».
- Un paciente que sufre.

Omisiones y dificultades

Tarea u objetivo	Evite problemas frecuentes
Capte toda la información importante	Lea y piense sobre la información que se presenta en las instrucciones de la estación. Tómese tiempo y recuerde lo que sabe y decida su estrategia
Escuche bien	Asegúrese de que escucha, y no hable demasiado aunque esté ansioso. Practique a dejar que los pacientes hablen sin interrupciones. Pregunte en lugar de contar
Interrogatorio	Utilice preguntas abiertas («háblame sobre su peso», no «¿ha perdido usted peso?» No empiece una serie de preguntas con respuestas de tipo sí/no. Grábese a usted mismo realizando una historia clínica
Pregunte por las expectativas del paciente	A menudo se dice a los pacientes simulados que no ofrezcan voluntariamente información salvo que se les pregunte. Acuérdese de preguntar por sus ideas, preocupaciones y expectativas
Responda adecuadamente a la emoción del paciente	Busque indicios verbales y no verbales. Escuche y observe con atención. Repita, por ejemplo, «parece usted enfadado (o molesto)»
Estructure la comunicación	Asegúrese de que abre, explora, resume y cierra. Demuestre una estructura clara («¿puedo resumir lo que me acaba de decir?»)

www.medilibros.com

© Elsevier. Fotocopiar sin autorización es un delito.

booksmedicos.org

21

ESTACIÓN ENDOCRINA

Esta estación precisa que piense y centre la anamnesis en la exploración a la vez que mantiene una buena comunicación.

Tiroides

Ejemplo

Tarea	Comentario
Explore a este paciente con pérdida de peso e intolerancia al calor	Sospeche hipertiroidismo, y centre su exploración en esta sospecha
Criterios	
Pérdida de peso y agitación	Haga un comentario sobre su presencia o ausencia
Calor y sudoración excesivos (manos)	Haga un comentario sobre la piel para demostrar que sabe lo que es necesario
Temblor fino de las manos extendidas y acropaquias de los dedos de la mano (hipertiroidismo)	Acropaquias: aspecto de «maza» y tumefacción del extremo de los dedos de la mano; infrecuente, aunque muestra un conocimiento detallado (fig. 5.4C)
Pulso radial	Habitualmente rápido y de gran volumen en el hipertiroidismo salvo que se trate con betabloqueantes. Un pulso irregularmente irregular indica fibrilación auricular
Tamaño, superficie y consistencia del tiroides	Utilice el esquema del cuadro 3.11 para describir cualquier masa o tumefacción
Auscultación para detectar soplo tiroideo	Infrecuente, aunque demuestra su conocimiento
Datos de oftalmopatía tiroidea	Haga un comentario sobre el exoftalmos; busque retraso palpebral, quemosis (tumefacción conjuntival) y estrabismo (grave)
Mixedema pretibial	Infrecuente, aunque sube la calificación de los buenos estudiantes

Acromegalia

Es el problema hipofisario más frecuente. «Explore a este paciente con sudoración excesiva y ronquidos» (ronquidos por crecimiento excesivo de las partes blandas y la mandíbula). Observe las manos grandes («¿ha cambiado usted mucho en las fotografías?») y los rasgos faciales toscos con prognatismo. Busque síndrome del túnel carpiano (mejora las calificaciones), estudie los campos visuales (hemianopsia bitemporal). Afirme que mediría la presión arterial (hipertensión en un tercio) y analizaría la orina para detectar glucosuria (diabetes en un tercio).

Diabetes mellitus

Muy frecuente; tenga en consideración la clasificación (tipo 1 o 2). Está aumentando el uso de insulina en la diabetes de tipo 2, por lo que no debe utilizar esto para diferenciar entre los dos tipos. Pregunte por el tratamiento (recuerde el seguimiento domiciliario). Las complicaciones afectan a ojos, nervios periféricos, grandes vasos (corazón, accidente cerebrovascular, claudicación), riñón (diálisis, trasplante), tratamiento (presión arterial, colesterol). La hipoglucemia es muy infrecuente en no diabéticos. Pregunte por factores precipitantes (ejercicio) y cambios de tratamiento. Averigüe lo que sabe el paciente y cómo trata la enfermedad (una buena estación de comunicación).

Trastornos metabólicos

Relaciónelos con trastornos electrolíticos como hiponatremia, hipercalcemia y diabetes insípida.

Una persona con cansancio general y sed

El cansancio es un síntoma inespecífico que puede aparecer en hepatopatías, insuficiencia renal crónica y neoplasias malignas, aunque, si se asocia a sed, piense en diabetes mellitus e hipercalcemia.

www.medilibros.com

Omisiones y dificultades	
Tarea u objetivo	**Evite problemas frecuentes**
Hipotiroidismo	Pueda mostrar un retraso de los reflejos tendinosos; busque relajación y contracción tardías
Hipertiroidismo	No confunda retraso palpebral (que se observa con el movimiento del ojo) y exoftalmos (protrusión); búsquelo desde arriba del paciente
Diabetes/acromegalia	Pida que le dejen medir la presión arterial (PA) y explorar la visión
Diabetes mellitus	Aborde todas las complicaciones y detalles del tratamiento
Hipoglucemia	Obtenga detalles sobre las circunstancias y el conocimiento por parte del paciente
Cansancio	Obtenga indicios que permitan saber hacia dónde debe dirigir las preguntas

booksmedicos.org

ESTACIÓN CARDIOVASCULAR

Los síntomas cardíacos y del sistema vascular periférico pueden estar relacionados, como en el caso de la cardiopatía valvular y la fibrilación auricular que producen una embolia periférica.

Vasculopatía periférica

Ejemplo

Tarea	Comentario
Explore el sistema vascular de este paciente con dolor en la pierna al caminar	Los síntomas se podrían deber a otros problemas, como artrosis
Criterios	
Inspección	Mire el abdomen (cicatriz por reparación de aneurisma) y las piernas: ¿hay discromía, pérdida de dedos de los pies, úlceras, cicatrices o pérdida de vello?
Diferencia de temperatura entre las piernas	Compare la temperatura de los pies y las piernas con el dorso de su mano
Tiempo de relleno capilar	Aplique presión firme con un dedo o el pulgar sobre el dorso del pie; palidece y después se rellena en <2 s
Palpación de las arterias femorales y poplíteas en las dos extremidades inferiores	Palpe los pulsos femorales y poplíteos. Haga un comentario sobre los aneurismas poplíteos
Palpación de los pulsos del pie y comentarios sobre las desigualdades	Palpe los pulsos de las arterias dorsales del pie y tibiales posteriores
Mida la presión arterial	Detecte hipertensión
Auscultación de las arterias femorales	Haga comentarios sobre cualquier soplo
Exploración abdominal	Palpe para detectar aneurismas aórticos. Ausculte para detectar soplos de enfermedad renal o aortoilíaca
Prueba de Buerger	
Índice de presión maleolar-braquial (IPMB)	
Palpe el pulso y pida que se explore el corazón	Haga un comentario sobre la regularidad del pulso (fibrilación auricular) y pida explorar el corazón (valvulopatía)

Otros ejemplos de ECOE

Explore a este paciente con una úlcera en la pierna

Describa las localizaciones de las úlceras previas, con alteraciones como discromía cutánea y cicatrización. Si hay una úlcera descríbala con detalle (forma, tamaño, base, bordes). Considere las úlceras arteriales y venosas.

Explore a este paciente con venas varicosas

Inspeccione al paciente de pie y tumbado. Realice la prueba del impulso tusivo y afirme que realizaría la prueba de Trendelenburg.

Explore a este paciente con hipertensión arterial

Demuestre una buena técnica. Afirme que el paciente debe descansar durante 5 minutos. Mida la presión arterial en los dos brazos y busque coartación (retraso radiofemoral), explore el fondo de ojo (retinopatía hipertensiva). Explore para detectar hipertrofia ventricular izquierda y ausculte para detectar soplos en las arterias renales. Pida los resultados del análisis de orina.

El corazón

Las estaciones cardíacas de la ECOE habitualmente incluyen anamnesis (dolor torácico y disnea) y exploración (soplos).

Realice la historia clínica a este paciente con dolor torácico

Diferencie entre dolor isquémico, pericardítico (posicional, súbito), disección (irradiado a la espalda, intenso), pleurítico (súbito, relación con tos/respiración, lateralizado), esofágico (pirosis) y musculoesquelético (movimiento). Cuando tenga la confianza de que es isquémico céntrese en el inicio, el empeoramiento, los síntomas asociados, los factores de riesgo y el tratamiento (incluyendo cardiología intervencionista).

Explore el corazón de esta persona

Utilice la rutina: inspección (cicatrices), palpación (latido de la punta, frémito y tirón) y auscultación. Cuando ausculte utilice una lista de verificación mental: ruidos cardíacos, ruidos añadidos (tercero, cuarto, chasquido de apertura) y soplos. Ausculte con detalle la sístole y la diástole (determine la secuencia con el pulso carotídeo). Determine las características de los soplos intensos (localización, irradiación, sistólico, diastólico, característica) y después ausculte para detectar otros soplos.

Omisiones y dificultades

Tarea u objetivo	Evite problemas frecuentes
Diagnostique y justifíquelo	Haga todas las preguntas, como irradiación o síntomas adicionales, y establezca la gravedad del problema («al caminar»: ¿1,5 km o 100 m?) y la duración («reciente»: ¿días, semanas o meses?)
Describa una úlcera	Tenga un método para describir los hallazgos y no pase por alto elementos como coloración periférica de la piel, o base de la úlcera
Palpe el pulso poplíteo	Practique la técnica (fig. 6.40B). El paciente puede tener un aneurisma
Ausculte el corazón	Utilice el diafragma para los soplos de tono elevado, como insuficiencia aórtica; utilice la campana para los soplos de tono bajo, como estenosis mitral
Haga comentarios sobre los ruidos cardíacos	Céntrese en ellos; por ejemplo, S_2 es suave en la estenosis aórtica, intenso en la hipertensión
Ausculte todos los soplos	No se distraiga por un soplo dominante, como el de la estenosis aórtica o la insuficiencia mitral; ausculte para detectar un segundo soplo, como el de la insuficiencia aórtica

© Elsevier. Fotocopiar sin autorización es un delito.

booksmedicos.org

ESTACIÓN RESPIRATORIA

Esto puede suponer la anamnesis («realice la historia a este paciente que ha expectorado sangre»), la exploración («explore a este paciente con dolor en el hemitórax izquierdo»), comunicación («explique a este paciente lo que es una aspiración pleural») o un procedimiento («mida el flujo espiratorio máximo en este paciente con asma»).

Ejemplo

Tarea	Comentario
Explore el aparato respiratorio de esta mujer con disnea aguda	
Criterios	
Estado general y frecuencia respiratoria	¿La paciente está cómoda en reposo? Exponga el tórax (permita que la mujer se quede con el sujetador; explique por qué al examinador). Cuente la frecuencia respiratoria
Cianosis periférica y central	Mire la lengua y los labios (central) y los dedos de la mano (periférica)
Acropaquias en los dedos de las manos y asterixis	
Haga comentarios sobre la posición de la tráquea y el latido de la junta	Permite detectar desplazamiento mediastínico, como atelectasia pulmonar
Expansión torácica	Reducción unilateral (derrame pleural grande)
Percusión torácica	El signo más constante es matidez «pétrea» (derrame), otros son matidez (consolidación) e hiperresonancia (enfisema o neumotórax)
Auscultación torácica	Sonidos respiratorios: Bronquial (consolidación) Vesicular (↓ en consolidación, derrame) Crepitantes (unilaterales: infección; bilaterales: edema o neumonía). Crepitantes inspiratorios tardíos finos bilaterales + acropaquias = fibrosis pulmonar Sibilancias (asma, enfermedad pulmonar obstructiva crónica [EPOC], ocasionales en el edema pulmonar). Unilaterales: obstrucción
Resonancia vocal	↓ = derrame pleural, ↑ = consolidación

Otros ejemplos de ECOE

Realice la historia clínica a este paciente con disnea

Cuantifique la intensidad, los cambios con el tiempo, la variabilidad; sibilancias (disminución matutina de la función pulmonar, después del ejercicio), dolor torácico (localizado, súbito, peor al inspirar o al toser); tos (¿cuándo?), esputo (color, cantidad) y hemoptisis. Detalle el antecedente de tabaquismo como «paquetes-años». Antecedentes laborales incluyendo exposición previa a amianto y alérgenos importantes. Observe la relación de los síntomas con el trabajo. Antecedente de alergias, incluyendo fiebre del heno y eccema. Antecedente detallado de fármacos, incluyendo inhaladores.

Realice la historia clínica a este paciente con hemoptisis

Distíngala de la hematemesis. Pregunte cuánto (estrías en esputo, cucharadas), durante cuánto tiempo y las circunstancias (episodio intenso de tos). Realice una anamnesis detallada, por ejemplo bronquiectasias, además de otros síntomas, como adelgazamiento.

Realice la historia clínica a este paciente con dolor torácico

Determine las características del dolor (no cardíaco, probablemente pleurítico) y distinga el dolor pleurítico del musculoesquelético (movimiento, traumatismo). Después considere las posibles causas: infeccioso: tos productiva reciente, fiebre, escalofríos, malestar general. Infarto pulmonar: factores de riesgo de enfermedad tromboembólica, como cirugía reciente o enfermedad grave, inmovilidad, cáncer, antecedentes familiares. Pregunte por síntomas de trombosis venosa profunda. Tumor: pulmón, mesotelioma, mama.

Explore a este paciente que refiere sibilancias

Piense en EPOC o asma (las bronquiectasias pueden aparecer como complicación de ambos, por lo que debe buscar acropaquias). Haga comentarios sobre la exploración general, por ejemplo utilización de músculos accesorios, y signos de cor pulmonale (elevación de la presión venosa yugular, edema periférico, P_2 intenso: hipertensión pulmonar).

www.medilibros.com

Omisiones y dificultades	
Tarea u objetivo	**Evite problemas frecuentes**
Obtenga una historia respiratoria completa	No omita elementos importantes, como antecedentes laborales
Evalúe la disnea	Cuantifíquela. Tenga una idea del nivel de ejercicio, duración, cambio con el tiempo y variabilidad, por ejemplo cuánto puede caminar la persona
Distinga la causa del dolor torácico	No tarde demasiado en enfocar el área correcta y de esta manera pasar por alto grandes porciones de anamnesis y exploración
Haga comentarios sobre la exploración general	Observe de cerca al paciente en lugar de simplemente hacerlo para que lo vea el examinador; por ejemplo, ¿está el paciente cómodo en reposo o taquipneico?
Expansión torácica	Practique la demostración de este aspecto
Tráquea centrada	

booksmedicos.org

ESTACIÓN GASTROINTESTINAL

Esto incluye el aparato digestivo superior e inferior, el hígado y el páncreas. Estructure la revisión de segmentos y piense en ella de diferentes maneras, por ejemplo «explore a este paciente que podría tener abdomen agudo».

Ejemplo

Tarea	Comentario
Explore a este paciente con ictericia	Muchas veces hepatopatía crónica (incluyendo cirrosis biliar primaria)
Criterios	
Ictericia	Conjuntiva, color muy oscuro en la ictericia crónica, con excoriación cutánea por prurito (depósito de sales biliares)
Signos de hepatopatía crónica	Haga un comentario sobre la presencia/ausencia de acropaquias, eritema palmar, leuconiquia, nevos aracnoideos (parte superior del tronco, cabeza, cuello y brazo) y ginecomastia, y conozca las causas de cada uno de estos signos
Marcas de agujas, tatuajes o perforaciones corporales	Marcas y agujas: datos de consumo de drogas intravenosas, hepatitis B y C y VIH Tatuajes y perforaciones corporales: hepatitis B y C
Signos de hepatopatía	Temblor aleteante de las manos extendidas, olor hepático, confusión, alteración del estado mental, hematomas, ictericia
Inspección del abdomen	Cicatrices, tumefacción (localizada o generalizada en la ascitis), cabeza de medusa (hipertensión portal)
Palpación del abdomen	Explore todas las áreas y haga comentarios sobre dolor, defensa y rigidez. Evalúe la hepatoesplenomegalia
Ascitis	Percusión para detectar matidez cambiante
Edema periférico	Explore los tobillos y el sacro para detectar edema (hipoalbuminemia)
Pida que se realice análisis de orina	Orina oscura en la ictericia hepática o posthepática

Otros ejemplos de ECOE

Realice la historia clínica a este paciente con dificultad para tragar

¿Es progresiva o súbita? Diagnóstico diferencial: neoplasia maligna y estenosis benigna.

Realice la historia clínica a este paciente con dolor abdominal superior

Distinga entre dispepsia y pirosis. Sospeche enfermedad ulcerosa péptica y neoplasia maligna. Los síntomas de alarma incluyen inicio reciente del dolor en una persona menor de 50 años, particularmente si se asocia a pérdida de peso, vómitos o anemia. Los síntomas de la pancreatitis crónica incluyen dolor crónico e insuficiencia pancreática (malabsorción, esteatorrea, diabetes). Pregunte por consumo de alcohol y antecedentes de litiasis biliar.

Realice la historia clínica a este paciente con alteración del tránsito intestinal

Sospeche una neoplasia maligna en un paciente anciano o con antecedentes familiares positivos (genético) o enfermedad inflamatoria intestinal. Pregunte por el comienzo, la progresión, la alternancia de estreñimiento y diarrea. Enfermedad inflamatoria intestinal en pacientes jóvenes: brotes de enfermedad con diarrea dolorosa, moco, sangre y pérdida de peso. Realice una historia cuidadosa del tratamiento, incluyendo fármacos y cirugía. Sospeche enfermedad celíaca en pacientes jóvenes con meteorismo y diarrea crónica: pregunte por alimentos (sensibilidad al gluten) y adelgazamiento (malabsorción).

Explore a este paciente con tumefacción abdominal

Habitualmente hepatomegalia (con o sin esplenomegalia), riñón poliquístico del adulto o hernia (inguinal o en una incisión).

www.medilibros.com

Omisiones y dificultades

Tarea u objetivo	Evite problemas frecuentes
Antecedente de consumo de alcohol	Obtenga una historia cuidadosa, cuantificada a lo largo del tiempo. Pregunte por drogas (intravenosas), viajes, tatuajes y antecedentes sexuales (VIH), por ejemplo diarrea
Síntomas de alarma	Probablemente sean el objetivo de una discusión y un estudio adicional
Habilidades de comunicación	Sea capaz de preguntar por el consumo de alcohol y datos del estilo de vida sin sentir vergüenza ni tener una postura crítica
Enfermedad inflamatoria intestinal	Sepa cómo diferenciar la enfermedad de Crohn de la colitis ulcerosa
Exploración abdominal	Tenga un abordaje sistemático de los diversos segmentos, palpación superficial y profunda. Mantenga el brazo horizontal respecto a la superficie abdominal (inclínese hacia delante). Palpe para detectar organomegalias
Explore para detectar ascitis	Detecte matidez cambiante (cuadro 8.19)
Finalice la exploración	Explore las ingles, orificios herniarios

© Elsevier. Fotocopiar sin autorización es un delito.

booksmedicos.org

ESTACIÓN RENAL

Esto incluye todo el aparato genitourinario y sus problemas habituales: riñón (poliquístico, insuficiencia renal crónica, lesión renal aguda, infección, tumor), cálices y uréteres (cálculos), vejiga (infección, cáncer) y uretra (micción: incontinencia, retención).

Ejemplo

Tarea	Comentario
Realice la historia clínica a este paciente que ha expulsado sangre con la orina	Considere las causas, desde generalizadas hasta locales, a lo largo del aparato urinario
Criterios	
Clarifique la hematuria	Comienzo, cambio con el tiempo, dolor, coágulos. Diferénciela de la sangre menstrual
Explore el dolor	Utilice el abordaje del cuadro 2.10
Micción	Incontinencia, síntomas prostáticos en hombres
Antecedentes familiares	Nefropatía poliquística del adulto
Antecedentes laborales	Cáncer vesical y exposición a productos químicos, como colorantes
Antecedentes sexuales	Infección, traumatismo
Considere causas generales	Pregunte por hematomas y púrpura. Pregunte por warfarina y antiagregantes plaquetarios
Explore manifestaciones sistémicas	Infección (malestar general, temblores, antibióticos). Insuficiencia renal crónica (insuficiencia renal, hipertensión, diálisis)
Palpación de los riñones	Riñones palpables a ambos lados = nefropatía poliquística del adulto, trasplante renal en la ingle

Otros ejemplos de ECOE

Explore a este paciente con dolor lumbar

Exploración abdominal dirigida. Evalúe manifestaciones generales (temperatura, infección), presión arterial (nefropatía), dolor abdominal a la palpación (particularmente en las regiones lumbares, ángulo renal), masas abdominales (bilaterales = riñones poliquísticos; unilateral = tumor). Considerar otras causas, como enfermedad vertebral. Pida permiso antes de explorar los genitales y de realizar un tacto rectal. Pida que se analice la orina (infección, hematuria, proteinuria).

Explore a este paciente con insuficiencia renal diagnosticada recientemente

Piense en las manifestaciones generales y específicas. Haga comentarios sobre palidez, complexión urémica, excoriación, hematomas, hedor urémico, asterixis (manifestaciones de insuficiencia renal). Busque hiperventilación (respiración de Kussmaul) indicativa de acidosis metabólica. Explore la piel para detectar vasculitis o púrpura (enfermedad de Henoch-Schönlein). Busque la pigmentación del lecho ungueal de la insuficiencia renal crónica. Pida un estudio del fondo de ojo para detectar retinopatía hipertensiva o diabética, o infartos retinianos en la vasculitis sistémica y el lupus eritematoso sistémico. Mida la PA (elevada en la insuficiencia renal crónica; disminución postural si hay depleción de líquido). Explore el abdomen para detectar aumento de tamaño liso de los riñones o la vejiga (uropatía obstructiva) y nefropatía poliquística. Ausculte para detectar soplos epigástricos, renales y femorales, y evalúe los pulsos periféricos (vasculopatía generalizada con estenosis de la arteria renal). Busque edema generalizado (nefrítico) y periférico. Evalúe la función de los nervios periféricos (neuropatía periférica de la insuficiencia renal crónica, o neuropatía diabética). Pida un análisis de orina para detectar hematuria, proteinuria, cilindros, cristales, leucocitos y bacterias.

Explore a este paciente con edema

Evalúe la extensión, la localización y la gravedad del edema, por ejemplo facial (síndrome nefrótico), flancos, pared abdominal, sacro, genitales, muslos, tobillos y pies. Evalúe la presión venosa yugular (PVY) (elevada en la sobrecarga vascular y la insuficiencia cardíaca congestiva). Busque cambios ungueales asociados a la hipoproteinemia (leuconiquia, líneas de Beau). Explore el fondo de ojo y mida la PA. Ausculte para detectar soplos cardíacos, especialmente un soplo mitral pansistólico indicativo de dilatación ventricular izquierda. Ausculte para detectar ruidos cardíacos añadidos indicativos de sobrecarga de líquidos o insuficiencia cardíaca. En los pulmones explore para detectar derrame pleural (síndrome nefrótico) o crepitantes indicativos de edema pulmonar. Explore el abdomen para detectar riñones aumentados de tamaño y lisos (amiloidosis renal como causa del síndrome nefrótico) y ascitis (síndrome nefrítico). Pida un análisis de orina.

www.medilibros.com

Explore a este paciente con prostatismo

Pregunte por nicturia, polaquiuria y goteo. Diga al examinador que usted evaluaría la próstata.

Explore a este paciente con incontinencia urinaria

Evalúe esfuerzo (incompetencia del esfínter), urgencia (inestabilidad del detrusor) y rebosamiento (obstructiva o neuropática).

Omisiones y dificultades	
Tarea u objetivo	**Evite problemas frecuentes**
Anamnesis	No pase por alto ningún dato de la anamnesis. Pregunte los antecedentes laborales en un paciente con posible cáncer de vejiga
Antecedentes de continencia	No lo ignore por vergüenza social. Utilice un esquema para considerar las causas
Utilice un abordaje multisistémico	Mantenga abierta la mente y piense en otros sistemas. Practique la exploración o la anamnesis dirigida alrededor de un síntoma o signo (multisistémico)
Exploración abdominal	Practíquela
Explore el fondo de ojo	Practíquelo
Análisis de orina	A menudo se realiza mal, practíquelo en los seminarios prácticos

booksmedicos.org

ESTACIÓN VISUAL

El paciente con un problema visual puede ser un voluntario normal. En los primeros cursos clínicos es probable que la tarea sea: «explore la visión de esta persona». Posteriormente la tarea será más complicada: «esta paciente ha tenido un episodio de enrojecimiento y dolor ocular; explórela». Habitualmente tendrá que explorar los ojos y posiblemente centrarse en un aspecto, como «utilice el oftalmoscopio».

Ejemplo

Tarea	Comentario
Explore a este hombre con pérdida súbita de visión en un ojo	Es probable que sea oclusión vascular (arterial) retiniana. Sospeche embolia plaquetaria o arteritis (temporal). Posible hemorragia vítrea o desprendimiento de retina
Criterios	
¿Qué ojo está produciendo el problema?	Centre el problema y pida permiso
Inspección	Gafas, lupas, alteraciones palpebrales u oculares (tumefacción, ptosis). Forma, transparencia y color del iris y la pupila. Cualquier defecto, como operación de drenaje en el glaucoma
Agudeza visual en los dos ojos (corregida y no corregida)	Evalúe la gravedad del problema con y sin gafas
Los dos campos visuales periféricos	Hemianopsia homónima (accidente cerebrovascular) y campo visual del ojo afectado para detectar un defecto horizontal o arqueado del campo; escotoma (enfermedad del nervio óptico)
Reflejos a la luz y a la acomodación	Estudie los reflejos a la luz, tanto directos como indirectos, y a la acomodación
Visión del color	Alterada en la enfermedad del nervio óptico, como la esclerosis múltiple
Movimientos oculares	Utilice el patrón de movimientos oculares en «H» (VI, abducción; IV, hace descender el ojo en aducción; III, todos los demás músculos). Pregunte por visión doble y dolor al movimiento (neuritis óptica)
Oftalmoscopia con buena técnica	Nervio óptico: blanco y tumefacto (arteritis temporal), sonrosado y tumefacto (neuropatía óptica isquémica anterior no arterítica). Fondo: numerosas hemorragias retinianas (oclusión venosa). Imposible de visualizar (hemorragia grave). Palidez (oclusión arterial). Embolia retiniana en las bifurcaciones arteriales (enfermedad tromboembólica). Desprendimiento retiniano (lámina gris)
Explore el pulso	Arritmia (fibrilación auricular)
Ausculte el corazón	Ausculte para buscar soplos cardíacos (cardiopatía valvular)
Ausculte el cuello	Soplos carotídeos (es necesaria una ecografía Doppler)

Otros ejemplos de ECOE

Explore los ojos de este paciente con enrojecimiento agudo y dolor en un ojo

Distribución, enrojecimiento difuso (conjuntivitis, episcleritis o escleritis), parte interna del párpado inferior roja (conjuntivitis), periquerático (queratitis, iritis o glaucoma de ángulo cerrado). Haga comentarios sobre la secreción ocular (conjuntivitis). Estudie la transparencia del iris. Un iris turbio indica edema corneal (glaucoma de ángulo cerrado agudo) y células inflamatorias en la cámara anterior (iritis aguda). Haga comentarios sobre la pupila. Pupila pequeña de forma irregular (iritis aguda), pupila ovalada con dilatación media y poco reactiva (glaucoma de ángulo cerrado agudo). Dolor a los movimientos oculares (escleritis). Explore el reflejo rojo. La ulceración corneal tiene color negro (confirmar con fluoresceína). Evalúe la agudeza visual.

Explore los ojos en este paciente con diabetes mellitus

Es una situación frecuente. Haga un comentario sobre la retinopatía de fondo (no proliferativa) con exudados blandos y duros y microaneurismas (hemorragias en punto y mancha). Este cuadro progresa hasta retinopatía proliferativa con formación de neovasos cerca de la papila óptica y hemorragia con desprendimiento de retina fibrovascular.

Explore los ojos de este paciente con cataratas

Busque opacidades centrales o periféricas en el cristalino.

Explore los ojos de este paciente con glaucoma

Causa frecuente de ceguera. Pregunte por episodios de dolor y visión borrosa (ángulo agudo), pérdida de visión insidiosa (glaucoma simple crónico o de ángulo abierto) y antecedentes familiares. Estudie la agudeza visual; busque operaciones de drenaje (agujero negro periférico pequeño en el iris).

Omisiones y dificultades	
Tarea u objetivo	**Evite problemas frecuentes**
Agudeza visual	Estudie ambos ojos por separado, de manera formal o utilizando un periódico o un libro Explore al paciente con y sin gafas
Movimientos oculares	Sea capaz de interpretarlos. Tenga un buen conocimiento neuroanatómico
Oftalmoscopia	Practíquela de forma repetida
Describa los hallazgos oftalmoscópicos	Utilice un sistema: recorra las diferentes cámaras, cabeza del nervio óptico, vasos y retina
Interprete los hallazgos	Tenga un buen conocimiento y relaciónelo con otra información, como la diabetes

© Elsevier. Fotocopiar sin autorización es un delito.

booksmedicos.org

21

ESTACIÓN DEL OÍDO, LA NARIZ Y LA GARGANTA

Revise la exploración del oído, la nariz y la garganta. Esta situación es frecuente como estación de anamnesis y de exploración.

Ejemplo

Tarea	Comentario
Explore a este paciente que refiere dolor de oído	Explore los oídos y la audición, y considere dolor referido, por ejemplo de la articulación temporomandibular
Criterios	
Actitud general del paciente	¿El paciente tiene dolor, o tiene malestar sistémico (otitis media aguda)? Busque audífonos
Inspección y palpación de la oreja y la zona circundante	Busque datos de mastoiditis aguda, otitis externa aguda, traumatismo (hematoma) o cirugía previa
Inspeccione los dos conductos auditivos externos	Haga comentarios sobre signos de secreción, costras (otitis media aguda, otitis externa aguda)
Palpe el trago	Dolor a la presión: otitis externa aguda
Utilice el otoscopio con buena técnica	Explore los dos conductos auditivos externos
Visualice las membranas timpánicas para determinar su aspecto y la integridad de su superficie	Si la visión está oscurecida por cera o residuos proponga la extracción manual o la microaspiración
Audición en los dos oídos	Recuerde ocluir el otro oído
Prueba de Rinne con interpretación correcta	Conducción aérea y conducción ósea
Prueba de Weber con interpretación correcta	Lateralización. Combine las pruebas de Rinne y de Weber para determinar si hay sordera de conducción nerviosa
Palpe las articulaciones temporomandibulares mientras el paciente abre y cierra la boca	Busque dolor y palpe para detectar un chasquido (disfunción de la articulación temporomandibular)
Palpe los ganglios linfáticos cervicales	Preauriculares y retroauriculares, triángulos anterior y posterior
Explore la faringe	Dolor referido desde la orofaringe
Proponga otras exploraciones, como audiometría	Estudio formal de la audición

Otros ejemplos de ECOE

Explore a este paciente que refiere mareo e inestabilidad

Explore el pulso, la presión arterial en decúbito y bipedestación, busque parálisis facial, explore los oídos. Explore para detectar nistagmo, prueba de Dix-Hallpike, prueba de Romberg, prueba de la marcha simulada de Unterberger, explore la marcha para detectar ataxia.

Omisiones y dificultades	
Tarea u objetivo	**Evite problemas frecuentes**
Distinga la parálisis facial de neurona motora superior e inferior	Sepa que la parte superior de la cara tiene inervación bilateral, por lo que está respetada en la lesión de la neurona motora superior
Interprete las pruebas de audición	Conozca las pruebas de Rinne y de Weber y la necesidad de ocluir el otro oído en una prueba de audición básica
Realice pruebas especiales de función vestibular	Sepa cómo realizar e interpretar las pruebas de Dix-Hallpike, Romberg y Unterberger
Utilice el otoscopio	Practique y utilícelo con el espéculo adecuado

booksmedicos.org

ESTACIÓN MUSCULOESQUELÉTICA

Muchos pacientes tienen problemas articulares crónicos y se los utiliza con frecuencia en exámenes clínicos. Explore marcha, brazos, piernas y columna como cribado inicial, y después pase a una exploración más detallada. El paciente puede tener dolor articular, por lo que debe preguntarle por este aspecto y tener mucho cuidado en evitar causarle dolor.

Ejemplo

Tarea	Comentario
Explore a este paciente con dolor de espalda	Explore la columna y el aparato locomotor general
Criterios	
Observe al paciente de pie. Haga un comentario sobre cualquier deformidad vertebral	Observe una disminución de la lordosis, escoliosis, cicatrices, alteraciones cutáneas, como parche con pelo en la espina bífida
Palpe suavemente para detectar dolor focal a la palpación	Palpe suavemente las apófisis espinosas y los tejidos paravertebrales
Percuta a lo largo de la columna vertebral (advierta primero al paciente)	Percuta suavemente con el puño cerrado; comente cualquier zona dolorosa a la presión
Evalúe los movimientos de la espalda	Describa cualquier limitación
Elevación de la pierna recta	Reseñe la limitación en grados y el lado (nervio ciático L5, S1)
Prueba de distensión del nervio femoral	Tracción sobre el nervio femoral L3-4
Exploración de otras articulaciones	Por ejemplo, artropatía seronegativa
Estudie los reflejos, la fuerza y la sensibilidad de las extremidades inferiores (incluyendo el periné) y el tono anal	Describa cualquier cambio y relaciónelo con los posibles diagnósticos

Otros ejemplos de ECOE

Tenga mucho cuidado de no empeorar el dolor.

Explore a este paciente con dolor en las manos

Las situaciones frecuentes son:

- Artritis reumatoide (afectación simétrica de las articulaciones metacarpofalángicas e interfalángicas proximales).
- Artrosis (articulaciones interfalángicas distales y primeras metacarpofalángicas).
- Artritis psoriásica (asimétrica, deformidad, cambios ungueales, exantema).

Exponga los brazos hasta por encima del codo. Haga comentarios sobre la posición de los dedos de las manos y cualquier desviación. Explore la piel y las uñas y gire suavemente las manos del paciente para ver los dos lados. Busque atrofia de músculos pequeños, tumefacciones, nódulos y deformidades. Palpe todas las articulaciones de forma sucesiva para detectar calor y tumefacción. Reseñe las características de cualquier tumefacción y decida si es ósea, de partes blandas o derrame. Evalúe los movimientos activos y pasivos en todas las articulaciones afectadas y reseñe cualquier limitación del movimiento. Palpe el borde cubital del antebrazo para detectar nódulos (artritis reumatoide seropositiva) y busque descamación de la piel (psoriasis). Pida la realización de una exploración locomotora general.

Explore a este paciente con dolor en la cadera

Exponga las caderas y las piernas. Haga comentarios sobre la atrofia muscular. Explore los movimientos de la cadera en todas las direcciones. Compare las dos caderas. Mida la longitud de las piernas y realice la prueba de Thomas para detectar deformidad fija en flexión. Con el paciente de pie busque el signo de Trendelenburg. Pida al paciente que camine; observe la marcha desde el frente y el lado. Pida la realización de una exploración locomotora general.

Explore a este paciente con dolor en la rodilla (peor al caminar)

Es probable que sea artrosis, aunque recuerde la artritis por cristales y la artritis reumatoide. Apunte la edad del paciente. Haga comentarios sobre eritema, cicatrices, atrofia muscular, deformidad, tumefacción de las bolsas. Palpe las dos rodillas para detectar diferencias de temperatura (artritis séptica, hemartros y artritis inflamatoria). Explore para detectar derrame en la rodilla (artritis séptica, traumatismo, hemartros) y dolor a la presión en las líneas articulares y las partes blandas. Evalúe los movimientos activos y pasivos en las dos rodillas. Explore la estabilidad de los ligamentos colaterales y cruzados y los meniscos. Observe la marcha y los movimientos de la rodilla desde el frente y el lado.

Realice la historia clínica a este paciente con dolor articular

Pregunte por las articulaciones afectadas, el patrón, la duración, el grado del dolor, las limitaciones de la actividad, la variabilidad y el inicio. Averigüe las características de la inflamación: tumefacción, dolor, rigidez a primera hora de la mañana y cualquier signo sistémico (malestar, fiebre, pérdida de peso o afectación de otros órganos). Apunte los antecedentes personales y familiares, los tratamientos previos y las medidas que han producido alivio. Resuma e interprete los hallazgos.

Omisiones y dificultades

Tarea u objetivo	Evite problemas frecuentes
Exploración articular	Conozca los pasos y practíquelo lo suficiente para que la exploración esté integrada. Evite muchas pausas y el tiempo para pensar
Medición de la longitud de la pierna	Consiga una cinta métrica y practique
Pruebas específicas	Conózcalas y pueda demostrarlas, como la prueba de estiramiento femoral
Diferencie entre las distintas artritis	Sepa que el patrón de afectación articular es fundamental (grandes, pequeñas, distales, columna, simétrica) y busque datos de inflamación
Explore otros sistemas	Demuestre su conocimiento mirando el antebrazo para detectar nódulos en la artritis reumatoide y la piel en la psoriasis

© Elsevier. Fotocopiar sin autorización es un delito.

booksmedicos.org

ESTACIÓN DEL SISTEMA NERVIOSO

La exploración neurológica es muy amplia. La anamnesis habitualmente da el diagnóstico. Pregunte por: inicio (agudo, subagudo, síntomas crónicos), cambios con el tiempo (empeoramiento, recurrente y remitente, mejoría), afectación de una o más zonas del sistema nervioso (desmielinización), afectación simétrica o asimétrica (la última implica un problema estructural).

Desglose la exploración en visual, pares craneales, motora y sensitiva. Explore la coordinación y la marcha al final. Practique la técnica en pacientes con y sin problemas neurológicos.

Una estación de neurología tendrá un énfasis explícito porque el sistema es demasiado complejo para realizar una exploración completa.

Ejemplo

Tarea	Comentario
Este paciente refiere debilidad y adormecimiento. Explórele las piernas	Explore los sistemas motor y sensitivo. Piense en neuropatía periférica, compresión medular, desmielinización y síndrome de Guillain-Barré. Pídale que camine y realice la prueba de Romberg
Criterios	
Inspección, busque atrofia muscular y fasciculaciones	La atrofia implica cronicidad. Describa su distribución y simetría. Fasciculaciones (lesión de neurona motora inferior con denervación activa, sin síntomas sensitivos en la enfermedad de neurona motora)
Tono, incluyendo clonus	Aumento del tono (lesiones de la neurona motora superior por encima de la cola de caballo), reducido en las lesiones de la neurona motora inferior
Reflejos en la rodilla, el tobillo y la planta	Los reflejos se pierden precozmente en el síndrome de Guillain-Barré y la neuropatía periférica. Provoque respuestas plantares. Hiperreflexia (lesión de la neurona motora superior)
Fuerza en cadera, rodilla y tobillo	Estudie el movimiento en cada una de las articulaciones (cadera: flexión, extensión, abducción, aducción) y el grado (0-5/5)
Sistema sensorial para determinar el nervio, el dermatoma (raíz) o el nivel (médula)	Piense en cómo se transmite la sensibilidad hacia el encéfalo. Nervio: por ejemplo, nervio cutáneo lateral hasta el muslo; raíz, por ejemplo L5; y nivel, por ejemplo T10 ombligo
Todas las modalidades sensoriales	Desglose en pinchazo, vibración, posición de la articulación, calor y tacto ligero. Pérdida sensorial disociativa: lesión anterior o central de la médula
Coordinación	Ataxia de talón a espinilla y del tronco. Recuerde los síndromes espinocerebelosos, como la ataxia de Friedreich
Marcha	Si el paciente puede caminar: asimetría, base amplia, parkinsoniana
Pida que se exploren las extremidades superiores y el resto del sistema nervioso	Pérdida de sensibilidad en guante en la neuropatía periférica y para determinar el nivel de la compresión medular
Pida que se explore la columna	Comente la deformidad y el dolor local a la palpación (neoplasia maligna, infección)

Otros ejemplos de ECOE

Realice la anamnesis a un paciente con pérdida de conocimiento súbita

Confirme que el paciente ha perdido el conocimiento y diferéncielo de una crisis atónica. Aclare las circunstancias, cómo estaba el paciente antes y después, si había testigos y los episodios previos. Pregunte por la conducción de vehículos. Considere síncope vasovagal (persona joven, entorno cálido y con mucha gente, sensación nauseosa, recuperación rápida), síncope de Stokes-Adams o cardíaco (pródromo breve o sin signos de alarma, palpitaciones, aspecto pálido y después rubor, recuperación rápida), convulsiones (aura, sacudidas de los miembros vistas por testigos, somnolencia poscrítica), hipoglucemia (diabetes mellitus).

Realice la historia clínica a un paciente con cefalea

Sospeche un problema neurológico agudo: hemorragia subaracnoidea, meningitis (trastorno sistémico asociado), arteritis temporal (infrecuente en menores de 50 años, inicio a lo largo de semanas, cefalea intensa con dolor a la palpación unilateral en el cuero cabelludo, claudicación de la mandíbula, trastorno visual y malestar general), migraña (cefalea pulsátil unilateral, síntomas visuales, fotofobia, náuseas, puede haber aura y antecedentes familiares), por tensión (generalizada, generalmente alrededor del cuello y el occipucio, sin aura, recurrente; explore antecedentes personales y sociales).

Realice la historia clínica a un paciente con accidente isquémico transitorio (AIT) o accidente cerebrovascular

El AIT es frecuente en las estaciones de la anamnesis. El accidente cerebrovascular es frecuente como estación de exploración. Asegúrese de que el paciente describe alteraciones neurológicas focales, como pérdida del habla, que se produjo súbitamente y muy probablemente era de origen vascular. Asegúrese de que puede localizar la lesión anatómicamente en el encéfalo. En el accidente cerebrovascular pregunte por las actividades cotidianas y los problemas activos. Identifique factores de riesgo vascular (como fibrilación auricular). Recuerde la amaurosis fugaz en caso de AIT.

Realice la anamnesis a un paciente con un tumor cerebral

Se tratará de un paciente simulado. Lesiones neurológicas focales progresivas, sin inicio claro, se pueden asociar a cefalea (a primera hora de la mañana) y en ocasiones a cambios cognitivos.

Explore a este paciente con diplopía

La dirección en la que es máxima la visión doble indica la dirección del músculo afectado y el posible nervio afectado. VI, recto lateral; IV, oblicuo superior, hace descender el ojo en aducción, gira en abducción y produce inclinación de la imagen falsa; III, todos los demás músculos, por lo que se produce parálisis completa con ptosis y el ojo girado hacia abajo por la acción del músculo oblicuo superior y hacia fuera por la del recto lateral. Recuerde la miastenia gravis como causa.

booksmedicos.org

Explore a este paciente con parálisis facial

Parálisis de Bell (completa) y accidente cerebrovascular (respeta la parte superior de la cara, inervación bilateral). Explore las partes superior e inferior de la cara. Comente cualquier cambio conjuntival (¿puede cerrar el ojo al paciente? córnea expuesta) y aplanamiento del pliegue nasolabial del lado afectado.

Explore a este paciente con lesión nerviosa periférica en la mano

Radial (prueba de la muñeca caída, extensión de la muñeca), mediano (atrofia de la eminencia tenar ± fasciculaciones, estudie el abductor breve del pulgar y el oponente del pulgar) y cubital (aductor del pulgar, explore la abducción y la aducción de los dedos de la mano). Estudio sensitivo; cubital (afectada la superficie palmar del meñique y la mitad externa del dedo anular), radial (sin alteraciones, o tabaquera anatómica). El síndrome del túnel carpiano afecta al nervio mediano y produce dolor que irradia ascendiendo por el brazo, particularmente por la noche.

Omisiones y dificultades

Tarea u objetivo	Evite problemas frecuentes
Realice la historia	Clarifique la evolución, indicando inicio, duración, empeoramiento y fluctuación
Relacione los hallazgos con la localización anatómica	Tenga un buen conocimiento neuroanatómico. Localice la lesión en una zona cuando sea posible
Diagnóstico diferencial	Conozca y relacione diagnósticos con síntomas o signos
Explore el tono	Estudie el tono antes que la fuerza para evitar que el paciente siga moviéndose
Explore los reflejos	Practique. No olvide el refuerzo
Evalúe de manera continua los diferentes sistemas	Explore por orden: pares craneales, sistema motor, sensibilidad, coordinación y marcha

© Elsevier. Fotocopiar sin autorización es un delito.

booksmedicos.org

Índice alfabético

Los números de página en **negrita** indican figuras y cuadros.

A
abdomen
  agudo, 189-190
    características clínicas, **190**
    causas, **189**
    pruebas complementarias, 190-194, **191-192**
    signos clínicos, **191**
    Ver también trastornos específicos
  auscultación, 186
  cicatrices y estomas, 180, **180-181**
  dolor a la palpación, 181, **182**
  exploración física, 180-186
  palpación, 181, **182**
    de organomegalias, 181, **182**
  percusión, 182-183
  regiones, **168**
aborto espontáneo, 227
absceso, **70**
  cerebral, **271**
  de Bartholin, **223**
  mama, 213
  periamigdalino, 310
absorciometría de rayos X de energía dual (DXA), **354**
abuso del alcohol, 17-18, **18-19**, **18**
acalasia, 172
Acanthamoeba spp., ulceración corneal, **280**
acantosis nigricans, **86**
accidente cerebrovascular, 129-130, 241-243, **243**
  arteria carótida, 129-130, **130**
  arteria vertebrobasilar, 130
  historia, 244
acidez estomacal, 168-169
ácido
  ascórbico *ver* vitamina C
  nicotínico *ver* vitamina B_3
  úrico, **354**
acidosis
  metabólica, **161**, 162
  respiratoria, 159, **161**
aclaramiento de creatinina, **208**
acné
  neonatal, 358
  vulgar, **68**
acondroplasia, 48-49
acrocianosis, 356
acromegalia, 87-88, **88**, **89**, 430, **430**
  prevalencia/incidencia, **80**
acropaquia tiroidea, 81, **82**
actitud
  de los médicos, 2
  frente a la enfermedad, 13
actividades
  de la vida diaria, **322**, 384, **387**
  domésticas de la vida diaria (ADVD), **387**
Addenbrooke, exploración cognitiva de, 382
Addison, enfermedad de, **46**, 90-91, **92**
  pigmentación bucal, 313
  prevalencia/incidencia, **80**
adherencia, 14
adultos febriles, 391-399
  exploración
    física, 392-399
    sistémica, 397
  historia, 394
    antecedentes
      familiares y sociales, 394
      farmacológicos, 394
    historia de viajes, 394, **395**
  infecciones adquiridas en centros sanitarios, 398-399, **399**
  motivo de presentación, 394
  pacientes inmunodeprimidos, **393**, 398, **398**
  pruebas complementarias, **399-400**
  síntomas
    de alarma, **395**
    y definiciones, 393-394
  usuarios de drogas por vía parenteral, 397-398
  Ver también fiebre
aerofagia, 173
agitación, **22**
aglutininas frías, **157-158**
agnosia, 251, 277
agudeza visual, 279, 285
  anciano frágil, 386, **386**
  gráfica de Snellen, **285**
  hipermetropía, 279, **280**
  miopía, 279, **280**
  presbicia, 279
  prueba del orificio estenopeico, **286**
albinismo, 46, **46**
albúmina, **194**
alcalosis
  metabólica, **161**, 162
  respiratoria, **161**, 162
alcohol, 17-18
  cuestionario
    CAGE, **18**
    FAST, **19**
  historia, **17**
  unidades de, **17**
  y anestesia, **405**
alergia
  prueba del parche, **76**
  medicamentosas, 14
alerta médica, pulseras, 43, **44**
alfa-1-antitripsina, **157-158**
alfa-tocoferol *ver* vitamina E
alimentos, valores calóricos, **178**
alineación ocular, 288
alodinia, **266**
alopecia, 71-72, **72**
Alport, síndrome de, 202, **203**
altura
  estatura
    alta, 57-58
    baja, 57, **79**
  valoración en niños, 374, **374**
alucinación, **24**
alveolitis fibrosante, características clínicas, **156**
amaurosis fugaz, 281
amenorrea, **219**
amiodarona
  neuropatía óptica, **282**
  queratopatía, **282**
ampollas, **52**, **70**
Amsler, rejilla de, **286**
analgesia, **266**
análisis de orina, **157-158**, 194, 207, **207**
  trastornos musculoesqueléticos, **354**
anciano
  definición, 381
  frágil, 379-389
    capacidad de toma de decisiones, **382**
    descompensación funcional, **381**
    equipo multidisciplinar, **381**
    exploración física, 380-389
      exploración de sistemas, 386-387
    historia, 382-384, **383**
      antecedentes
        familiares, 383
        farmacológicos, 383
        personales, 383
      historia funcional y social, 383-384
      motivo de presentación, 382-383
      preguntas sistemáticas, 384
    movilidad, 384, **387**, 388
    presentación de la enfermedad, 381-382
    síntomas clínicos, **381**
      caídas, 384, 389
      confusión, 388, **389**
      dolor, 384, 386, **386**
      incontinencia urinaria, 384, 386, 389, **389**
    valoración
      funcional, 387
      global, 381-382
anemia, **45**
aneurisma aórtico
  abdominal (AAA), 130-131, **130**
  dolor abdominal, **171**
  roto, **190**
angina
  de pecho, 99-101, **101**
    anestesia, **403-404**
    clasificación funcional, **101**
    de origen farmacológico, **104**
    inestable, 100
    localización e irradiación, **100**
  en decúbito, 100
  mesentérica, 130
  nocturna, 100
  progresiva, 100
angioedema, 61, **61**
angiografía, **209**
  coronaria, **126**
angor animi, 100
anismo, **168**
anisocoria, 281
anomalías
  cromosómicas, 47-49
    Ver también anomalías específicas
  de la marcha, 42, **44**, 247, **247**
    anciano frágil, 387
    antiálgica, 329
    apráxica, **247**
    atáxica, **247**
    de pasos altos, **44**
    funcional, **247**
    miopática, **247**
    parkinsoniana, **44**, **247**
anorexia, 168, 177
  nerviosa, 172
anosmia, 306, **306**
anquiloglosia, 360
antecedentes
  anestésicos, 405
  familiares, 14, **14**
  farmacológicos, 13-14, **14**
    Ver también trastornos específicos
  personales, 13, **13**
    síntomas médicamente inexplicados, 28
  psiquiátricos, 21-26
    aspecto, 22
    cognición, 24-25, **25**
    conducta, 22, **22**
    contenido, **21**
    contenido del pensamiento, 12, 23-25, **23**
    exploración del estado mental, 21, **21**
    forma del pensamiento, 22-23, **23**
    habla, 22, **22**
    historia personal, **21**
    humor, 22, **22**
    pacientes no colaboradores, 21
    percepciones, 24, **24**
    síntomas médicamente inexplicados, 29
    temas sensibles, 21, **21**
    valoración del riesgo, 25, **26**
  sexuales, 16, **17**, 221, **222**
  sociales, 14-18, **15**
    alcohol, 17-18, **17**
    antecedentes laborales, 16
    antecedentes sexuales, 16, **17**
    estilo de vida, 14-16
    síntomas médicamente inexplicados, 28
    tabaquismo, 16-17, **17**
    uso de fármacos de venta sin receta médica, 18, **19**
    viajes, 16, **16**

© 2014. Elsevier España, S.L. Reservados todos los derechos

booksmedicos.org

anticoagulantes, perioperatorios, **405**
anticoncepción, **222**
anticonceptivos orales, hiperproducción de melanina, 46, **46**
anticuerpos anticitoplasma de neutrófilo (ANCA), **157-158**, **208**, **354**
antidepresivos, efectos adversos, **57**
antiepilépticos
  efectos adversos, **57**
    musculoesquelético, **322**
    nistagmo, **282**
antígeno
  capsular neumocócico, **157-158**
  leucocitario humano B27, **322**
  urinario de *Legionella*, **157-158**
antihipertensivos, perioperatorios, **405**
antipsicóticos, efectos adversos, **57**
anuria, 200
apendicitis, **190-191**, **190**
aplanamiento, **22**
aplastamiento vertebral, **171**
apnea, 144, **417**
apraxia, 265
  de construcción, 265
  del vestido, 265
apretón de manos, 43, **43**
aracnodactilia, 49
árbol genealógico, **15**
arbovirus, **395**
área de Broca, 248
Argyll Robertson, pupila de, 290, **290**
arritmias *ver* arritmias cardíacas
arritmias cardíacas, **103**
  anestesia, **403-404**
  extrasístoles, 102-103
  taquicardia
    supraventricular, 103, **103**
    ventricular, 103, **103**
  y síncope, 104
  Ver también pulso, arterial
arteria
  carótida
    accidente cerebrovascular, 129-130, **130**
    presión, **115**
  vertebrobasilar, accidente cerebrovascular, 130
arteriopatía periférica, 127-136
  accidente cerebrovascular, 129-130
  anatomía, **127**
  exploración física, 131-133
  extremidad inferior, 127-129
    claudicación intermitente, 128, **128**
    dolor nocturno/en reposo, 128
    isquemia, 127, **127**, 129, **129**
    pérdida tisular, 128, **129**
  historia, 131
  pruebas complementarias, **133**
  síntomas, **132**
    abdominales, 130-131
    vasoespásticos, 131, **131**
  ulceración, **135**
arteriosclerosis, 293-295
articulaciones
  aspiración, **354**
  bloqueo y resorte, 321
  debilidad, 321
  eritema, 320
  exploración física, **330**
  exploración MBPC, 327-329, **328**
  mano, 50
  rigidez, 320
  sacroilíacas, 336
  sentido de la posición, 269, **269**
  signos extraarticulares, 321, **321**
  tumefacción, 320, **320**
  Ver también trastorno(s) musculoesqueléticos; y articulaciones individuales
artralgia *ver* dolor, articular
artritis
  idiopática juvenil, **321**
  psoriásica, **318**, **321**
  reactiva, **321**, **325**
  reumatoide
    anestesia, **404**
    clasificación, **319**
    deformidades de los dedos, **338**
  séptica, **321**
  seronegativa, **321**
  seropositiva, **321**
asbesto, 146
ascitis, **173**, 184-185, **185**, **194**
  causas, **173**
  frémito de líquido, 185, **185**
  muestra de líquido, 194
  percusión, **185**
asma, 139, **141**
  anestesia, **403-404**
  características clínicas, **156**
  ocupacional, 146, **146**
  pulso paradójico, **148**
asociaciones
  anormales, **23**
  por sonidos, **22**
aspecto
  de los médicos, 3
  de los pacientes, 22
  facial, **79**
    enfermedades cardiovasculares, 107, **107**
aspergilosis broncopulmonar alérgica, 141
aspiración
  pleural, **157-158**
  pulmonar percutánea con aguja fina, **157-158**
aspirina
  antecedentes farmacológicos, **14**
  perioperatorios, **405**
asterixis, 148-149, **149**, 180, **180**, 203
astigmatismo, 279
ataque isquémico transitorio, 241-243, 438
  historia, 244
ataxia, **265**
  cerebelosa, **44**
  sensorial, **44**
atenolol, **14**
atetosis, 258
atrapamiento nervioso, 319
atrofia, **70**
audiometría, **305**
  de impedancia, **305**
auscultación, **117**, **119**, 153-154, **154**
  abdomen, 186
  recién nacidos, **361**
  riñón, 205
  Ver también sonidos, cardíacos
ausencia de habla, **22**
Austin Flint, soplo de, 124

B

babesiosis, **395**
Babinski, signo de, 263, **263**
balismo, 258
Barlow, maniobra de, **365**
Bartholin, absceso de, **223**
BASICS, consulta con el paciente, **6**
bastones, 276-277
Battle, signo de, **422**
bazo
  marcas de superficie, **167**
  palpación, **184**, **185**
Beau, líneas de, 72-73, **72-73**, **74**
Beckwith-Wiedemann, síndrome de, 360
Bell, parálisis de, 438-439
betabloqueantes, efectos adversos, **57**
bilirrubina, 46, **176**, 194, **194**
  excreción, **176**
  orina, **207**
  Ver también ictericia
biliverdina, 46
biopsia
  endometrial, **226**
  hepática, **191-192**
  pulmonar, **157-158**
  renal, **209**
biotina, **57**
bisinosis, **146**
blefaritis, 278, 285
bloqueo, 321
  articulación de la rodilla, 347
  cardíaco, **116**
bocio, 80, **83**
  retroesternal, **151**
Boerhaave, síndrome de, 171
borborigmos, 173
Bouchard, nódulos de, **326**, **338**
bradipnea, **417**
braquicefalia, **359**
brazo *ver* extremidad, superior
broncoconstricción, de origen farmacológico, **146**
broncoscopia, **157-158**
bronquiectasia, radiografía de tórax, **160**
bronquiolitis obliterante, **146**
Brown-Séquard, síndrome de, **267**, 268
brucelosis, **395**
Brushfield, manchas de, **48**
Budd-Chiari, síndrome de, **173**
Buerger, prueba de, 132-133
bulimia, 172
Burkholderia pseudomallei, **395**
bursitis del olécranon, **320**, **325**
búsqueda y succión, respuestas de, 365

C

cabeza
  circunferencia, **366**
  de medusa, 169
  formas en recién nacidos, 359, **359**
  TC, **271**
cacogeusia, **168**
cacosmia, **306**
cadera, 343-346
  anatomía, 343
  movimiento, **344**
  recién nacidos, 365-366, **365**
  síntomas y definiciones, 343-344
    acortamiento, 344-345, **344**, **345**
    dolor, 437
    Thomas, prueba de, 345-346, **345**
    Trendelenburg, signo de, 345, **345**
caídas, 384, 389
calcificación límbica, 203
calcio, **157-158**, **354**
callo, **70**
cambios de la voz, **312**
Campbell de Morgan, manchas de, 169
campos visuales, 286-287, **286-287**
canal inguinal, **186**
cáncer
  de colon, **194**
  de pulmón, **146**
    características clínicas, **156**
    desviación traqueal, **151**
    linfadenopatía, **150**
    metástasis cutáneas, **148**
    radiografía de tórax, **161**
    tomografía por emisión de positrones, **161**
  de tiroides, **83**
    prevalencia/incidencia, **80**
Candida spp.
  lingual, 51
  oral, 309, **313**
capacidad
  de toma de decisiones, **382**
  vital forzada, **157-158**
carbunco, **395**, **396**
carcinoma
  de células basales, **68**
  espinocelular, **69**
    pabellón auricular, **301**
cardiomegalia, 361
caries dental, **313**
carotenos, 46, **46**
cartas, 31, **31**
catarata, 291, **292**, 435
  de origen farmacológico, **282**
cateterización cardíaca, 127
cefalea, 241, **241**, 244, 438
  en racimo, 278
cefalohematoma, 359
ceguera *ver* pérdida, de visión
cérvix, 218, **219**
cetoacidosis diabética, **171**
cetonas, 47
  orina, **207**
CFTR, **157-158**
Chagas, enfermedad de, **395**
chalazión, 285
Charcot, artropatía de, 87, 317-319
Cheyne-Stokes, respiración de, 143, **417**
chikungunya, **395**
Chilaiditi, signo de, 183
Child-Pugh, clasificación de, **194**
choque rotuliano, **346**
cianosis, 45, 147
  central, 45, **45**, 147, **147**
  periférica, 45, 147
  recién nacidos, 356
ciclo menstrual, 218
  historia, **222**
cidofovir, **282**
cifoescoliosis, **151**
cifosis, 150, 330, **331**
cintura escapular, dolor, **341**
circulación, 417-419
circunstancialidad, **23**
cirrosis, **173**
  Child-Pugh, clasificación, **194**
cistinosis, **203**
cistocele, **220**
claudicación intermitente, 128, **128**
clitoromegalia, **93**
clopidogrel, perioperatorio, **405**
Clostridium difficile, **3**, 4
coartación aórtica, **110**, 111, 361
cobalamina *ver* vitamina B_{12}
cociente albúmina:creatinina, **354**
codo, 340-341
  anatomía, 340
  de golfista, 341
  de tenista, 340-341
  pruebas complementarias, 340
cognición, 24-25, **25**, 381-382
coiloniquia, 72-73, **72-73**, **74**, 178

booksmedicos.org

colangiopancreatografía
por resonancia magnética (CPRM), **191-192**
retrógrada endoscópica (CPRE), **191-192**
colecalciferol *ver* vitamina D
colecistitis, **183**
colesteatoma, **302**
cólico
biliar, **170**
renal, **170**, 198, **198**
Colles, fractura de, **352**
coloboma, **359**
columna cervical, 331
anatomía, 331
historia, 331
movimientos, **332**
Ver también cuello
columna lumbar, 332-334
anatomía, 332
historia, 332-334
movimientos, **334**
columna torácica, 332, **332**
anatomía, 332
historia, 333
columna vertebral, trastornos, 330-335, **330**, **331**
anatomía, **330**
anestesia, **404**
columna cervical, 331
columna lumbar, 332-334
columna torácica, 332, **332**
definiciones, 330-331
recién nacidos, 363-364
coma
Glasgow, Escala de Coma de, **419**
Ver también consciencia
comedón, **70**
comorbilidades, **383**
compartir información, 9
compasión, 2
complexión, 44-47, **45**
compresión venosa retiniana, **294**, 295
compromiso, 8
cardiovascular, **414**
respiratorio, **413**
compulsión, **22**
comunicación, 9
anciano frágil, 381-382, **382**
de malas noticias, 10-11, **11**, 426
no verbal, 7-8
pacientes enfermos críticos, **414**
concordancia, 14
condiciones domésticas, 384
condiciones inducidas por fármacos
angina de pecho, **104**
broncoconstricción, **146**
catarata, **282**
disnea, **104**
edema, **104**
palpitaciones, **104**
trastornos musculoesqueléticos, **322**
vértigo, **104**
conducción, 384
conducta
de los médicos, 2
de los pacientes, 22, **22**
conducto arterioso persistente, **124**, 361
confabulación, **25**
confidencialidad, 2
información a terceras personas, 10
notas de casos, 30
confusión, 388, **389**
conjuntiva, 276
exploración física, 285
palidez, **45**
úlcera dendrítica, **284**
conjuntivitis, 278-279, **280**, 327
Conn, síndrome de, **113**
conos, 276-277
consciencia
alterada, **414**
disminución del nivel de, **25**
pérdida transitoria de, 241, **243**, 244, 438-439
valoración, 245
consentimiento, 2
para la anestesia, 409
constricción pericárdica, **116**
consultas, **6**, 7-9
compartir información y objetivos, 9
disposición de los asientos, 7, **7**
duración, 7
niños, **369**
telefónicas, 10, **10**
Ver también habilidades de comunicación; recogida de la historia
convulsiones, 420
diagnóstico diferencial, **243**
febriles, **370**
focales, **243**
tónico-clónicas, **243**
coordinación, 264-265
anatomía, 264-265, **264-265**
corazón
anatomía, 99, **99**
de superficie, **116**
auscultación, **117**, **119**
palpación, **118**
corea, 258
córnea, 291
abrasión, **280**
arco, 107, **108**, 285, 386
exploración física, 285
reflejo, **252**
ulceración, 279, **280**
coroiditis, 295
cortes causados por el propio paciente, **49**
corticoides
efectos adversos, **57**
catarata, **282**
musculoesquelético, **322**
costra, **70**
creatinina, **208**, **354**
crecimiento, 366
creencias anormales, **23**
crepitaciones, 338
cribado
cardiopatía congénita, **356**
demencia, **259**
enfermedad mental, 25-26, **26**
Crimea-Congo, fiebre hemorrágica de, **395**
cristalino, 291
criterios de Roma III, **174**
Crohn, enfermedad de, 178
Cryptosporidium spp., **395**
cuello
de cisne, deformidad en, **338**
exploración física, 313-314
lesión, **416**
masas, **314**
postura anormal, **332**
pruebas complementarias, 314, **314**
recién nacidos, 360
rigidez, 246
tumefacción, **79**, **314**, 360
cuerdas vocales, **311**
cuestionario
CAGE, **18**
FAST, **19**
Cullen, signo de, **191**, **192**
cumplimiento, 14
curvas de flujo-volumen, **157-158**
Cushing, síndrome de, **46**, 90, **90**, **91**
hipertensión, **113**
prevalencia/incidencia, **80**

D

De Quervain, tenosinovitis de, 338
debilidad
articulaciones, 321
facial, **254**
marcha, 329
músculos, **79**
dedos
de la mano
coloración, 148-149, **148**
en palillo de tambor, 49-50, **50**, **72-73**, 106-107, 148
temblor fino, 148
del pie
en garra, 350
en martillo, 350
defecto(s)
del tabique auricular, **120**
del campo visual, **277**, 287-288
deficiencia de seudocolinesterasa, 405
deformidad
en joroba, 330, **331**
en martillo, **338**
en ojal de botón, **338**
delirio, **24**, **382**
demencia, 9, **382**
cribado, **259**
Dengue, fiebre de, **395**
período de incubación, **16**
deposiciones, 190-194
aspecto anormal, **189**
Bristol, escala de la forma de las heces de, **177**
sangre oculta en heces, 190-194
depresión, **382**
respiratoria, **146**
dermatitis
artefacto, **67**
herpetiforme, **66-67**, **71**
seborreica, **68**
dermis, 65
dermoscopio, **75**
derrame
pericárdico, **116**
pleural
de origen farmacológico, **146**
desviación traqueal, **151**
deshidratación, 58
anciano frágil, **385**
desinhibición, **22**
despersonalización, **24**
desplazamiento traqueal, 151
desrealización, **24**
destellos, 281
desviación traqueal, **151**, **152**
diabetes
bronceada, 47
gestacional, **231**
mellitus, **282**, 430, **430**, 435
anestesia, **403-404**
complicaciones, **86**, **87**
gestacional, **231**
hallazgos anormales, 86-87
síntomas y definiciones, 85-87
tipo 1, **80**
tipo 2, **80**
diagnóstico, 11
por puntos, 47-49, **48**
Ver también trastornos específicos
diálogo, 2
diarrea, 173-174
causas, **174**
infantil, **370**
lista de verificación de síntomas, **174**
dientes, 308, **309**
erupción, **310**, 360
dieta, 14-16
dificultades cognitivas, 9
dímero D, **157-158**
diplejía, **260**
diplopía, 281, 288, 438
disartria, 248, **382**
discapacidad cognitiva, 384
disdiadococinesia, 265
disección aórtica, 100-101, **101**, **114**
disestesia, **266**
disfagia, 172, **172**, 177, **309**, 433
disfasia, 248, **382**
expresiva (motora), 248
global, 248
receptiva (sensorial), 248
disfonía, 140, 248, **309**, 311, **382**, **415**
causas, **311**
disfunción
eréctil, **79**
sexual, 235, **235**
disfuncionalidad, 419-420
disgeusia, **168**
dismenorrea, **220**
dismorfia, 356
disnea, 101-102, 142-144, 432
causas, **142**
comienzo, duración y progresión, 142, **142**
de origen farmacológico, **104**
en el embarazo, 228
gravedad, 143
paroxística nocturna, 102, **103**, 142
síntomas asociados, **144**
variabilidad, 142
dispareunia, **220**, 221
dispepsia, 169, 172, 177
disquecia, **168**
distancia tiromentoniana, **406**
distensión abdominal, 173, **173**, 180, 433
distonía, 258
distorsión visual, 281
distrofia
miotónica, 47, **48**, **322**
muscular, **322**
de Becker, **322**
de la cintura de las extremidades, **322**
fascioescapulohumeral, **322**
disuria, 198
Dix-Hallpike, prueba posicional de, 303-304, **304**
doctores
deberes, 2, **2**
expectativas, 3
responsabilidades personales, 3
vestimenta y conducta, 3
dolicocefalia, **359**
dolor, 12, **12**
abdominal, 169-171, **170**, 177, 433
carácter, 169-170
causas no alimentarias, **171**
comienzo, 169
diagnóstico, **170**
factores agravantes y aliviadores, 171
gravedad, 171
irradiación, 170, **171**
localización, 169
momento de aparición, 171
signos acompañantes, 171
síntomas asociados, 171
anciano frágil, 384, 386, **386**
articular, 317-320, **317**, 437
carácter, 317-319
comienzo, 317

© Elsevier. Fotocopiar sin autorización es un delito.

www.medilibros.com

booksmedicos.org

dolor *(cont.)*
factores agravantes, 320
factores aliviantes y síntomas asociados, 320
gravedad, 320
momento de aparición, 320
referido, **319**
boca, **168**, **169**, 309
crónico, **13**
de espalda, **7**
de talón, 350
enfermedades renales, 198
esofágico, **101**
espalda, **7**
facial, 306
garganta, 310
síntomas de alarma, **311**
mama, 213, **213**, **215**
mediastínico, 143
muscular, 317, **319**
musculoesquelético, 317-320, **317**
nasal, 306, **306**
niños, 369, **369**
ocular, 278-279
ojo rojo, 278-279, **280**
ojo blanco, 278
oído, 298, **299**
óseo, 317
pélvico, 220, **220-221**
pericárdico, 100, **101**
pleural, 143
rodilla, 346
torácico, 99-101, 143-144, 431-432
angina de pecho, 99-101
causas, **101**, **143**
umbral, **13**
Down, síndrome de (trisomía 21), 47-48, **48**
glosoptosis, 360
riesgo relacionado con la edad, **229**
Duchenne, distrofia muscular de, **322**
Dupuytren, contractura de, **49**, 180

E

eccema, **66**
ECG, 107-108, 124-127
ambulatorio, 124
ejercicio, 124
Echinococcus granulosus, **395**
ecocardiografía, 124-126, **126**
preoperatoria, **409**
ECOE, 427-439
Ver también secuencia de exploración
ecografía
abdominal superior, **191-192**
embarazo, **231**
enfermedades renales, **209**
pared torácica, **157-158**
pélvica, **191-192**, **194**
trastornos musculoesqueléticos, **354**
vesícula biliar, **193**
ecolalia, **22**
edad escolar, niños, 367
edema, 58-61, 435
características clínicas, **60**
cardíaco, 104-105
causas, **59**, **104**
de origen farmacológico, **104**
extremidad inferior, 134
fóvea, **61**
generalizado, 59-60
localizado, 60-61
periorbitario, **283**
postural, 61
sacro, **206**
Edinger-Westphal, núcleo de, 278
EEG, 271
egofonía, 154
ejercicio, 14
electrocardiografía *ver* ECG
electroencefalografía *ver* EEG
electrólitos, **208**
preoperatorio, **409**
electromiografía (EMG), 274
embarazo
complicaciones
diabetes gestacional, **231**
estrías del embarazo, 228
hígado graso, 183
preeclampsia, 228
ectópico, **171**, **190**
exploración obstétrica, 227-232
fecha estimada del parto, 227
gestación, 227
hemorragia, 228
hiperproducción de melanina, 46, **46**
mortalidad materna, 228-229
paridad, 227, **227**
puerperio, 228
revisiones anteriores al parto, **229**
síntomas fisiológicos, 228
último período menstrual, 227
embolismo pulmonar
características clínicas, **156**
de origen farmacológico, **146**
factores de riesgo, **154**
predictores de, **155**
presión venosa yugular, **116**
TC, **156**
Well, puntuación de, **154**
encefalitis transmitida por garrapatas, **395**
encéfalo
absceso, **271**
arterias, **269**
SPECT, **273**
Ver también regiones individuales
encefalopatía hepática, **184**, **194**
endocarditis infecciosa, 104-105, **107**
endoscopia, **191-192**, **193-194**
con videocápsula, **191-192**
enema de bario, **191-192**
enfermedad(es)
bucales *ver* enfermedad(es), de la boca
cardíacas, 99-127
afectación funcional, 105
cardiopatía congénita, **356**
exploración física, **98**, 106-124, 431
historia, 105
antecedentes familiares, 105-106, **106**
laborales, 106, **106**
sociales, 106
uso de fármacos, 105
motivo de presentación, 105-106
presiones de reposo normales, **99**
pruebas complementarias, 124-127, **126**
cateterización cardíaca, 127
ECG, 107-108, 124-127
ecocardiografía, 124-126, **126**
estudios con radionúclidos, 126-127
presión arterial ambulatoria, 124
radiografía de tórax, 124
TC y RM, 127
recién nacidos, **361**
secuencia de exploración, 431
síntomas y definiciones, 99-105, **100**
Ver también trastornos específicos
cardiovasculares, 97-136
anciano frágil, 387
arteriopatía periférica, 127-136
factores predictores de riesgo, **108**
niños, 376
recién nacidos, 360-361
secuencia de exploración, 431
síntomas cardíacos, 99-127
síntomas no cardíacos, 105, **105**
Ver también trastornos específicos y sistemas
de la boca, 308-314
anatomía, 308, **308**
dolor, **168**, **169**, 309
exploración física, 312-314
pruebas complementarias, 314, **314**
recién nacidos, 360
síntomas y definiciones, 309-311, **309**
Ver también trastornos específicos
de la garganta, 308-314
anatomía, 308
dolor, 310, **311**
síntomas de alarma, **311**
exploración física, 312-314
historia, 312
momento de aparición de los síntomas, 312
pruebas complementarias, 314, **314**
secuencia de exploración, 436
síntomas y definiciones, 309-311, **309**
de las glándulas suprarrenales, 90-91
anatomía, 90
síntomas y definiciones, 90-91
Ver también trastornos específicos
de las gónadas, 92
de los bosques de Kyasanur, **395**
del oído, 298-304
anatomía, 298, **298-299**
anomalías de la membrana timpánica, **302**
exploración
física, **299**, 301-304, **301**
otoscópica, **299**
historia, 300-301
pruebas complementarias, 304, **305**
recién nacidos, 360
secuencia de exploración, 436
síntomas y definiciones, 298-300, **299**
Ver también trastornos específicos
del sistema nervioso, 239-274
anatomía, 241, **242**
anciano frágil, 387
exploración física, 240-274
historia, 244-245
antecedentes farmacológicos, 244, **245**
hereditarias, **245**
niños, **371**, 376
pruebas complementarias, 271-274, **271**, **272-273**, **274**
pruebas neurofisiológicas, 271-274
punción lumbar, 271, **273**
recién nacidos, 364-365
secuencia de exploración, 438-439
síntomas y definiciones, 241-244
sistema motor, 257-265
sistema nervioso periférico, 269-270
sistema sensorial, 265-269
Ver también trastornos específicos y sistemas
del sistema reproductivo, 211-238
exploración física, 222-226
exploración ginecológica, 218-226
exploración obstétrica, 227-232
mama *ver* exploración, mamaria
pruebas complementarias, 226, **226**
drepanocítica, anestesia, **404**
endocrinas, 77-95
anatomía, 79, **79**
exploración física, 78-95
gónadas, 92
hipófisis, 87-89
historia, 80
páncreas, 85-87
paratiroides, 84
prevalencia/incidencia, **80**
pruebas complementarias, 95, **95**
pruebas de imagen, **96**
secuencia de exploración, 430
síntomas y definiciones, 79-80, **79**
suprarrenales, 90-91
tiroides, 80-83
gastrointestinales, 165-194
abdomen agudo, 189-190
anatomía, 167, **167**, **167-168**
anciano frágil, 387
de origen farmacológico, **177**
exploración física, 166-194
historia, 178
antecedentes familiares, 178
farmacológicos, 178
sociales, 178
marcas de superficie, **167**
motivo de presentación, 176-178
niños, **371**, 376
pruebas complementarias, **191-192**
secuencia de exploración, 433
signos de alarma, **177**
síntomas y definiciones, 167-176
Ver también trastornos específicos y sistemas
genéticas
detección antenatal, **229**
sistema nervioso, **245**
hepática, 178-180, **179**
anestesia, **403-404**
características clínicas, **179**
hipofisarias, 87-89
anatomía, 87-88
historia, 88-89
inflamatoria pélvica, **190**
mental, preguntas de cribado, 25-26, **26**
oculares, 276
calcificación límbica, 203
coloboma, **359**
enfermedades cardiovasculares, 107
Graves, enfermedad de, **82**

booksmedicos.org

hemorragia subconjuntival, **422**
ictericia, **175**
melanoma, **294**
recién nacidos, 359
retinopatía
diabética, **86**, **282**
hipertensiva, **113**, **282**
trastornos musculoesqueléticos, 326-327
ocupacionales, 16, **16**
lesiones cutáneas, 75
pancreática, 85-87
anatomía, 85
síntomas y definiciones, 85-87
Ver también diabetes, mellitus
paratiroidea, 84
anatomía, 84
hallazgos anormales, 84
historia, 84
síntomas y definiciones, 84
por reflujo gastroesofágico (ERGE), 168-169, 177
pulmonar
obstructiva crónica *ver* EPOC
ocupacional, **146**
parenquimatosa difusa, **146**
renales, 195-207
anatomía, 197, **197**
exploración física, 196-207
abdomen, 204-206
cardiovascular, 206
respiratoria, 206-207
sistema nervioso, 207
hereditarias, **203**
historia, 202
antecedentes
farmacológicos, 202
familiares, 202
laborales, 203, **203**
sociales, 202
motivo de presentación, 202
pruebas complementarias, 207, **208-209**
poliquística del adulto (ERPA), **203**, 205-206
secuencia de exploración, 434
síntomas y definiciones, 198-202
Ver también trastornos específicos
respiratorias, 137-162
anatomía, 139, **139-140**
anciano frágil, 387
características clínicas, **156**
exploración física, 138-162
motivo de presentación, 144
niños, **370**, 375-376
pruebas complementarias, 155-162, **157-158**
recién nacidos, 356, 362
historia, 144, **145**
antecedentes
familiares, 145
farmacológicos, 144, **146**
laborales, 145-146
sociales, 145
mascotas, 145
secuencia de exploración, 432
síntomas y definiciones, 139-144
Ver también trastornos específicos
tiroideas, 80-83
anatomía, 80, **81**
exploración física, 82-83
historia, 81-83
secuencia de exploración, 430
síntomas y definiciones, 80-81
Ver también trastornos específicos
enfisema, subcutáneo, 152, **152**
enrojecimiento, **79**
ensalada de palabras, **22**
Entamoeba histolytica, **395**
enterocele, **220**
enteroclisis por resonancia magnética, **191-192**
entropión, 278, **279**
enuresis, 200
enzima convertidora de la angiotensina, **157-158**, **354**
inhibidores *ver* inhibidores de la ECA
epidermis, 65
epididimitis, 234
epidídimo, **237**
epiescleritis, 279
epiglotitis, 312
epilepsia
anestesia, **404**
diagnóstico diferencial, **243**
Ver también convulsiones
epistaxis, 306, **306**
epitelio pigmentario retiniano, 295
EPOC, 139, 143, **162**
anestesia, **403-404**
características clínicas, **156**
ocupacional, **146**
Epstein, perlas de, 360
Epworth, escala de somnolencia de, **145**
equimosis, **70**
equivalentes metabólicos de actividades (MET), puntuación, **406**
Erb, parálisis de, 364, **364**
eritema, **70**
calórico, 47, **47**
nudoso, **67**, **148**
palmar, 178-179
tóxico, 358
erosiones, **70**
eructo, 173
escabiosis, **66**
escala
de dolor FLACC, **369**
de la forma de las heces de Bristol, **177**
del método de valoración de la confusión (CAM), 382, **382**
del sistema de cribado universal de malnutrición (MUST), **386**
escalas de puntuación psiquiátrica, 26, **26**
escalofríos, 393-394
escamas, **70**
escápula alada, **342**
esclera, 285
escleritis, 278-279, **280**, 285, **327**
escleromalacia, **327**
esclerosis
múltiple, **273**
sistémica, **325**
tuberosa compleja, **203**
escoliosis, 150, 330, **331**
anestesia, **404**
escorbuto, **56**
escotoma, 281
escroto, 233-234, **234**
exploración, 236-237, **237**
masas, 234, **234**
tumefacciones en recién nacidos, **363**
escucha activa, 7-8
Escherichia coli, **3**, 4
espasticidad, 259
espéculo, exploración pélvica, **224**
espirometría, **157-158**, 162
esplenomegalia, **183**, 184
causas, **184**
espondilitis
anquilosante, 278, **321**, **334**
inflamatoria, **318**
espondilólisis, 330
espondilolistesis, 330
espondilosis, 330
esputo, 140-141, 144
cantidad, 141
y aspecto, 141-142
color, 141, **141**
duración y frecuencia, 142
exploración, 159
material sólido, 141, **141**
sabor/olor, 141
tipos, **141**
esquistosomiasis, **395**
período de incubación, **16**
establecimiento de objetivos, 9
estado nutricional, 56, 178
anciano frágil, 384-385
estatinas, efectos adversos, **322**
estatura
alta, 57-58
baja, 57, **79**
esteatorrea, **168**
esteatosis, 183
estenosis
aórtica, 117, **123**
de la arteria renal, **206**
mitral, 120, **123**
tricuspídea, PVY, **116**
estereognosia, 269
estertor, 140, 311
estertores, 154, **154**
estilo de vida, 14-16
efectos de la enfermedad sobre, 12-13
estomas, **181**
estomatitis angular, **313**
estornudo, 306, **306**
estrabismo, **288**
prueba de oclusión, 288
estranguria, 198
estrategia ABCDE, 75
circulación, 417-419
disfuncionalidad, 419-420
exposición y entorno, 420
respiración, 416-417
soporte vital básico en adultos, **418**
vías respiratorias, 406-408, **406-408**, 415-416
estreñimiento, 174, **174**
estrías, **70**
del embarazo, 228
estridor, 140, 147, **309**, 310-311, 362, **415**
estudios de conducción nerviosa, 274
estudios del sueño, **157-158**
etambutol, neuropatía óptica, **282**
exantema, 66-67, **395-396**
distribución, 67-70, **67**
meningocócico, **396**
excoriación, **70**
exoftalmos, 81, **282**
exonfalos, 362, **362**
expansión del tórax, 151-152, **152**
exploración
abdominal, 204-206
embarazo, **230**
recién nacidos, 362
trastornos reproductivos femeninos, 222
antenatal, 230-232
primera visita, **229**, 230-232
pruebas complementarias, 232, **232**
bimanual, 225, **225**
del estado mental (EEM), 21, **21**
física, 26, 41-62
diagnóstico por puntos, 47-49, **48**
equipo, **42**
historia colateral, 26
marco, 42
primeras impresiones, 42-49
secuencia, 42, **42**, **43**
de exploración, 428
síntomas médicamente inexplicados, 29
Ver también sistemas corporales específicos
general *ver* exploración, física
genital
hombre, 232-238
mujer *ver* enfermedad(es), del sistema reproductivo
ginecológica, 218-226
anatomía, 218, **218**
historia, 221, **222**
síntomas y definiciones, 218-221, **219**
mamaria, 212-217, **216-217**
anatomía, 212, **212-213**
síntomas y definiciones, 212-214
MBPC, 327-329, **328**
obstétrica, 227-232
anatomía, 227, **227**
exploración física, 230-232
historia, 229-230, **229**
pruebas complementarias, 232, **232**
síntomas y definiciones, 227-229
otoscópica, **299**, **301**
pélvica, 222-226, **223-224**
bimanual, 225, **225**
frotis cervical, 224-226, **224**
rectal, 187-189, **188**
anatomía, 187-189
hallazgos anormales, 189
indicaciones, **187**
posición del paciente, **188**
exposición de pacientes, 420
expresión facial, 43, **43**
extrasístoles, 102-103
extremidad
inferior, 343-351
acortamiento, 344, **344**, **345**
arteriopatía periférica, 127-129
claudicación intermitente, 128, **128**
dolor nocturno/en reposo, 128
edema, **59**, 60, **60**, 134
enfermedad venosa, 134, 431
isquemia, 127, **127**, 129, **129**
pérdida tisular, 128, **129**
posiciones articulares, **323**
trombosis venosa profunda, 135-136, **136**
venas de, **134**
Ver también partes específicas
superior, 336-342
posiciones articulares, **323**
trombosis venosa profunda, 135-136, **136**
Ver también partes específicas

F

factor
antinuclear, **157-158**, **208**, **354**
reumatoide IgM, **354**

© Elsevier. Fotocopiar sin autorización es un delito.

www.medilibros.com

booksmedicos.org

Falopio, trompas de, 218
falta de aliento *ver* disnea
faringitis, 310
fármacos
  antiplaquetarios, perioperatorios, **405**
  perioperatorios, **405**
fasciculación, 258
  lengua, 51
Fasciola hepatica, **395**
fascitis necrotizante, **396**
fatiga, **430**
fecaluria, 200
femenino *ver* mujer
fenómeno de rebote, 265
fenotiazinas, pigmentación inducida por, **45**
feocromocitoma, **113**
feto
  auscultación cardíaca, **231**
  colocación, 227, **228**
  cráneo, **359**
  descenso de la cabeza, **231**
  ecografía, **231**
  movimientos, 228
  presentación, 227, **228**
  viabilidad, 228
  Ver también embarazo
fetor
  hepático, 47, 180, **180**
  urémico, 47
fibrilación auricular, **103**, **111**, **282**
  PVY, **116**
fibromialgia, **7**, 319, **319**
fibrosis
  pulmonar, **146**
  quística, 145
fiebre, 62, 393
  características clínicas, **393**
  de origen desconocido, 393, **393**
  extrema, 393
  ficticia, 393, **393**
  glandular *ver* mononucleosis infecciosa
  Q, **395**
  tifoidea, **395**
    período de incubación, **16**
    Ver también adultos febriles
filariasis, **395**
fimosis, 234
fístula
  arteriovenosa, **206**
  gastrocólica, 47
fisuras, **70**
  de labio/paladar, 360
flato, 173
flatulencia, 173
flebopatía, 134
  anatomía, 134, **134**
  características clínicas, 134-136
    coloración, 134-135
    dolor, 134
    tumefacción, 134
  tromboflebitis venosa superficial, 136
  trombosis venosa profunda *ver* trombosis, venosa profunda
flujo espiratorio máximo, **157-158**, 162
fobia, **23**
fondo de ojo, exploración, 291, **292**
forma del tórax, 150, **151**
fosfatasa alcalina, **208**, **354**
fotorreceptores, 276-277, 295
fracturas, **79**, **353**
  Colles, fractura de, **352**
  complicaciones, **352**
  del cráneo, **422**
  descripción, **353**
  dolor, 317
  femoral, **343**
  fémur, **343**
  metatarsal, **350**
  metatarsiana, **350**
  tobillo y pie, 351-353, **351**
fragilidad
  definición, 381
  ungueal, **72-73**
frecuencia cardíaca, **110**
  anciano frágil, **385**, 387
  recién nacidos, **361**
frecuencia respiratoria, 143, 147
  recién nacidos, **361**
frémito, 52
  de líquido, 185, **185**
fricción pericárdica, 120
frotis cervical, 224-226, **224**
fuga de ideas, **23**
función cortical, 248-251

G
galactorrea, 214
gammagrafía
  con isótopos, **209**
  de ventilación-perfusión, **157-158**
  ósea con isótopos, **354**
ganancia de peso, **79**
  fármacos asociados con, **57**
  Ver también obesidad
ganglios linfáticos, 53-55, **53**
  aspiración, **157-158**
  axilares, 54, **54**
  cervicales, 54, **54**, **149-150**
    enfermedades respiratorias, 149-150
  consistencia, 54
  dolor a la palpación, 54-55, **54**
  epitrocleares, **54**, 55
  hallazgos anormales, 55, **55**
  inguinales, **54**, 55
  tamaño, 54
  uniones, 54
gangrena, **129**
Gardnerella vaginalis, 220
gasometría arterial, **157-158**, 159-162
gasto cardíaco, obstrucción mecánica, 104
gastrosquisis, 362
General Medical Council, 2
gestación, 227
  Ver también embarazo
Gilbert, síndrome de, 176, 178
ginecomastia, **93**, 179, 214, **215**
gingivitis, 309
glabelar, percusión, **264**
glándulas salivares, **309**
Glasgow, Escala de Coma de, **419**
glaucoma, 278, 435
  de origen farmacológico, **282**
  halos, 281
globo, 172
  faríngeo, 310
  ocular, 276
glositis, 51
glosoptosis, 360
glucosa
  orina (glucosuria), 87, **207**
  sangre, **420**
glucosuria, 87, **207**
goniometría, **324**
gota, **317**, **321**, 350
Gowers, signo de, **322**
grafestesia, 269
gráficas de crecimiento, **367**
Graham Steell, soplo de, 122
granuloma anular, **71**
Graves, enfermedad de, **83**
Grey-Turner, signo de, **191**, **192**
gripe, **3**

H
habilidades de comunicación, 3
  comunicación
    de malas noticias, 10-11, **11**
    no verbal, 7-8
  contexto del paciente, 8-9
  empatía, 8
  escucha activa, 7-8
  hablar con pacientes, 6-18, **6**
  secuencia de exploración, 429
hábito intestinal, alterado, 173-174, 177, 433
  Ver también diarrea; estreñimiento
habla, 22, **22**
  trastornos del, 248
    disfasias, 248
    síntomas y definiciones, 248
habones, **70**
Haemophilus influenzae, 312
halitosis, 47, **168**, **309**
halos, 281
hallux valgus, 350, **351**
«hambre de aire», 143-144
Hashimoto, tiroiditis de, 81
Heberden, nódulos de, 320, 325-326, **327**, **338**
heces *ver* deposiciones
Helicobacter pylori, 178
hemartrosis, **320**
hematemesis, 174, **174**, 177
hematocrito, **157-158**
hematoma, 47
  cefalohematoma, 359
  pabellón auricular, **301**
hematoquecia, **168**
hematuria, 200-201, **207**
  causas, **201**
  fuentes de, **201**
hemiparesia espástica, **44**, **247**
hemiplejía, **260**
hemocromatosis, **46**, 47, **47**
  pigmentación bucal, 313
hemodiálisis
  fístula arteriovenosa, **206**
  Ver también insuficiencia, renal
hemoglobina, 44
hemoptisis, 141, **141**, 144, 432
hemorragia(s)
  en astilla, **72-73**, **74**, 106, **107**
  en llama, **293**
  gastrointestinal, 174-175
    causas, **175**
    hematemesis, 174, **174**, 177
    melena, 174, **174**
    puntuación de la escala de Rockall, **175**
    rectal, 175, **175**
  menstrual, **219**
  poscoital, **219**
  posmenopáusica, **219**
  rectal, 175, **175**
  subaracnoidea, **246**
    LCR, **273**
  subconjuntival, **422**
hemorroides (almorranas), 189
hepatitis
  alcohólica, 183
  e ictericia, **175-176**
  factores de riesgo, **177**
  hepatitis A, **3**
    período de incubación, **16**
  hepatitis B, 178
  hepatitis C, 178
  y uso inadecuado de fármacos, **19**, **177**
hepatoesplenomegalia, **185**
hepatomegalia, 181-182, **182-183**
  causas, **183**
heridas, descripción de, **30**
hernia, 186-187
  anatomía, 186, **186-187**
  causas, **186**
  historia, 186-187
  inguinal, **187**, **363**
  umbilical, 362
herpes
  simple, ulceración corneal, **280**
  zóster, **6**, **253**
    dolor abdominal, **171**
    ulceración corneal, **280**
hidratación, 58-61
  anciano frágil, 385, **385**
  deshidratación, 58
  edema, 58-61
hidrocefalia, **359**
hidrocele, 234, 362
hierro, 47
hígado graso, 183
hiperalgesia, **266**
hipercarotenemia, 46, **46**
hiperestesia, **266**
hiperlipidemia, **108**
hipermetropía, 279, **280**
hipermovilidad, 329
  Beighton, sistema de puntuación de, **329**
hiperparatiroidismo, **85**
hiperplasia prostática benigna, **188**, 189, **199**, 235
hiperreflexia, 261
hipertensión, 112-113, **112**, **114**, 431
  anestesia, **403-404**
  de bata blanca, 112
  portal, 169, **173**
  resistente, **79**
  secundaria, **113**
hipertermia maligna, 405
hipertiroidismo (tirotoxicosis), 80-81, **81-82**, **430**
  prevalencia/incidencia, **80**
hipertonía, 259
  recién nacidos, 364
hipertricosis, 72
hipertrofia
  de cornetes, **307**
  ventricular izquierda, 117
hiperventilación, 143-144
hipo, **168**
hipoalbuminemia, **73**
hipocondriasis, **23**
hipoestesia, **266**
hipoglucemia, 419, **430**
hipogonadismo, **80**
hiponatremia, **389**
hipopituitarismo, **46**, 89, **90**
  prevalencia/incidencia, **80**
hipopnea, 144
hipoproteinemia, 59-60, **59**, **173**
hiposmia, 306, **306**
hipospadias, **363**
hipotensión postural, 104
  anciano frágil, **385**
hipotermia, 62
  características clínicas, **61**
hipotiroidismo, 81, **81**, **84**, **430**
  prevalencia/incidencia, **80**
hipotonía, 259
  recién nacidos, 356-357, 364
hirsutismo, 72, **72**, **79**
  síndrome del ovario poliquístico, 92, **93**
histerosalpingograma, **226**
historia de viajes, 16, **16**
hitos del desarrollo, **357**, 366
Hoffmann, reflejo de, 261-262, **263**
Holmes-Adie, pupila de, 290, **290**
hombre
  exploración genital, 232-238
    anatomía, 232-233, **233-234**
    exploración física, 236-238
    historia, 235-236
    pruebas complementarias, 238, **238**
    síntomas y definiciones, 234-235

booksmedicos.org

ginecomastia, **93**, 179, 214, **215**
pubertad, **368**
tracto urinario, **197**
hombro, 341-343
anatomía, 341
enfermedades, **341**
exploración física, **341-343**, **342**
lesiones/desgarros ligamentosos, 343
movimientos, **343**
síndrome del manguito de los rotadores, 342
síntomas y definiciones, 341-343
homúnculo somatotrópico, **249**
hormona
adrenocorticotropina (ACTH), 46, **46**, 87, **113**
antidiurética (ADH), 87, **208**
paratiroidea, **208**
Horner, síndrome de, 284, **284**, **290**
hueso
fracturas, **79**
fragilidad, **79**
humor, 22, **22**
acuoso, 276
anciano frágil, 381-382, 384

I
ictericia, 46, **46**, 175-178, **175**, **183**
análisis de heces/orina, **176**
causas, **175**
colestásica, 176
hepática, 176
historia, **176**
prehepática, 176
recién nacidos, 356, **356**
ideas sobrevaloradas, **23**
ilusión, **23**
incongruencia, **22**
incontinencia
anciano frágil, 384, 386
de esfuerzo, 200
mixta, 200
urinaria, 200, **200**, **202**, 220, 434
anciano frágil, 384, 386, 389, **389**
índice
de masa corporal, 55, **55**
de presión maleolar-braquial (IPMB), 132-133
inestabilidad, **299**, 300
infarto de miocardio, 100, **101**
anestesia, **403-404**
dolor abdominal, **171**
infecciones, **12**
adquiridas en centros sanitarios, 398-399, **399**
aparato urinario, **208**
febril, **396**
fúngicas, **68**
transmisibles, **3**
Ver también infecciones específicas
inflamación, **12**
edema, 60
masas, 52
infliximab, efectos adversos, **282**
información a terceras personas, 10
informes de alta, **31**
inhibidores de la ECA (IECA)
efectos adversos, sistema musculoesquelético, **322**
perioperatorios, **405**
inhibidores de proteasa, efectos adversos, **57**
inmunocompromiso, **393**, 398, **398**
inmunoglobulinas, **157-158**
inmunosupresores, efectos adversos, **322**
insuficiencia
aórtica, **123**
cardíaca, **120**
anestesia, **403-404**
causas, **102**
clasificación de la New York Heart Association, **102**
edema, **59**
PVY, **116**
radiografía de tórax, **126**
hepática, **180**
renal, 439
anestesia, **403-404**
tricuspídea, PVY, **116**
insulina, efectos adversos, **57**
interferencia de pensamiento, **23**
interferón gamma, **157-158**
International Prostate Symptom Score (IPSS), 198, **199**
iritis, 279, **280**, **282**, 327
irritación meníngea, 245-246, **246**
Ishihara, láminas de, **291**
isoniazida, **282**
isquemia
extremidad inferior, 127, **127**, 129, **129**
mesentérica, **190**

J
Janeway, lesiones de, 106-107, **107**
Jendrassik, maniobra de, **262**

K
Kaposi, sarcoma de, **74**
Kayser-Fleischer, anillos de, 285, **285**
Kernig, signo de, 246
Klinefelter, síndrome de, 92, **93**
Klumpke, parálisis de, 364
Koebner, fenómeno de, **71**
Korotkoff, ruidos de, 113-114, **114**
Kussmaul
respiración de, 86, **417**
signo de, 115

L
labilidad, **22**
lactantes pretérmino, 367-368, **367**
laparoscopia, **191-192**
laringomalacia, 362
laringotraqueobronquitis, 312, **370**
latido(s)
apical, 117, 206
cardíacos ectópicos, 102-103
lavado de manos, 4, **3**, **4**
LCR *ver* líquido, cefalorraquídeo (LCR)
lecho ungueal, **51**
leishmaniasis, **395**
lengua, 51
anatomía, **309**
anquiloglosia, 360
cianosis central, **147**
geográfica, 51
glositis, 51
glosoptosis, 360
hallazgos
anormales, 51
normales, 51
macroglosia, 51, 313, 360
manchas blancas, 51
vellosa, 51
lepra, **268**, 319
tuberculoide, **69**
ulceración venosa, 135
leptospirosis, **395**
lesiones
cutáneas, 63-75, **67**
anciano frágil, 385-386
aparato genital masculino, 236
características asociadas, 71
configuración, **71**
diagnóstico, **69**
distribución, **68-69**
duración, 71, **71**
enfermedades respiratorias, 148, **148**, 150
exantemas, 66-67
exploración física, 75
historia
ocupacional y ambiental, 75
social, familiar y genética, 75
uso de medicamentos prescritos, 74, **74**
membranas mucosas, 73
motivo de presentación, 73
niños, **372**
pruebas complementarias, 76, **76**
recién nacidos, 358, **358**
tipos de, **70**
Ver también tipos específicos
de la raíz dorsal, 266
del plexo braquial, 364
intracraneales, 268-269
pontinas, **254**
leucocito esterasa, **207**
leuconiquia, 72-73, **73**, **74**, 178-179, 203
leucoplaquia, **313**
ligamentos
rodilla, 348, **348**
tobillo, **349**
limpieza, 4, **3**
línea negra, 228
linfadenopatía, 55, **55**
cáncer de pulmón, **150**
niños, 375, **376**
linfedema, **59**, 60, **60**
mama, 213-214, **214**
linfoma, **151**
lipodermatoesclerosis, 134-135
liquen plano, **66**, **69**, **169**
liquenificación, **70**
líquido
amniótico, 228
cefalorraquídeo (LCR), **273**
listeriosis, **395**
lóbulo
frontal, 250, **250**
occipital, 251, 277
parietal, 250
lesiones, 248, **249**
temporal, 250
lordosis, 330, **331**
lumbalgia, **333**
lunar, aumento de tamaño, **76**
lupus
eritematoso sistémico, **321**
vulgar, **69**
luxación
acromioclavicular, **342**
glenohumeral, **341**
Lyme, enfermedad de, **395**

M
macroglosia, 51, 313, 360
máculas, **70**
maculopatía por drusas, **294**
malaria, **395**
período de incubación, **16**
Mallory-Weiss, síndrome de, 171, 174
mama, cambios en la pubertad, **368**
mamografía, **217**
mancha
ciega, 287
rojo cereza, **293**
manguito de los rotadores, lesión, 342
mano, 49-51, 336-340
articulaciones, 50
artritis reumatoide, **338**
atrofia muscular, 51
color, 49
dedos en palillo de tambor, 49-50, **50**, **72-73**, 106-107, 148
deformidad, 49
exploración
enfermedades cardiovasculares, 106-107
respiratorias, 148-149
física, **336-340**, 437
hallazgos anormales, 49-51, 106-107
flexores/extensores, **339**
heridas, 339
inervación motora, **336**, 339
movimientos, 337, **337**
palmas, **49**
piel, 49
temperatura, 49
tumefacción, **337**
Mantoux, prueba de, **157-158**
mapa de inervación de los nervios periféricos, **267**
marcas de superficie
del hígado, **167**
del páncreas, **167**
marcha, 329, **329**
atáxica, **247**
cambio estructural, 329
de pasos altos, **44**
debilidad, 329
dolor, 329
funcional, **247**
hipertonía, 330
miopática, **247**
parkinsoniana, **44**, **247**
Marcus Gunn, pupila de, 290
Marfan, síndrome de, **58**
martillo, dedos de los pies en, 350
masa pélvica, 221
masas, 51-53
consistencia, 52
inflamación, 52
posición, 52, **52**
pulsaciones, frémito y soplos, 52
superficie y forma, 52
tamaño, 52
transiluminación, 53, **53**
uniones, 52
Ver también tumefacción
mascotas, exposición a, 145
mastalgia, 213, **213**, **215**
mediastinoscopia, **157-158**
medicina centrada en el paciente, 6
meditación, **23**
médula espinal
compresión, **171**
lesiones, 268
megaloencefalia, **359**
melanina, 46
producción anormal, **46**
melanoma, **75**
ojo, **294**
melena, 174, **174**
membrana
mucosas, 73
timpánica, anomalías, **302**
memoria, 25
Ménière, enfermedad de, 300
meningitis, **246**
tuberculosa, LCR, **273**
menopausia, **219**
mesoespiratorio, frémito, 155
mialgia *ver* dolor, muscular
miastenia gravis, 284, **284**
anestesia, **404**
microcefalia, **359**

© Elsevier. Fotocopiar sin autorización es un delito.

booksmedicos.org

micrognatia, 360
microtia, **301**
mieloperoxidasa, **157-158**
migraña
  abdominal, **370**
  aura, 281
milio, **70**, 358
Miniexamen Cognoscitivo (MMSE), 26, 382
miopatía, **260**
miopía, 279, **280**
mittelschmertz, **220**
mixedema, 81
  pretibial, 81, **82**
mongólica, mancha azul, 358, **358**
monoartritis, **318**
mononucleosis infecciosa, 310
monoplejía, **260**
Moro, reflejo de, 364
Morton, neuroma de, 350
moscas volantes, 281
mosquito, picadura de, **395**
motivo de presentación, 11-13, 28
  diagnóstico, 11
  patología, 11, **12**
  signos físicos, 12-13, **12**
motoneurona
  inferior, 246, **247**, **260**
  lesiones de, 246, **247**
  superior, 246, **247**, **260-261**
movilidad, 384, 388, **387**
muerte
  confirmación de, 423-426
    cambios posteriores a la muerte, **425**, **426**
    exploración física, 424-426
    pruebas complementarias, 425
  definición de, 425
  fetal intraútero, 228
  momento de aparición, 425
  procedimientos posteriores a la muerte, 426
  sospechosa, **426**
  tronco encefálico, 425-426
muguet, oral, **313**
mujer
  enfermedades del sistema reproductivo
    exploración
      física, 222-226
      ginecológica, 218-226
      obstétrica, 227-232
    mama *ver* exploración, mamaria
    pruebas complementarias, 226, **226**
  genitales
    externos, 218, **219**
    internos, **218**
  infección del tracto urinario, **208**
  pubertad, **368**
multimorbilidad, 381
muñeca, 336-340
  heridas, 339
  movimientos, **338**
  tumefacción, **337**
Murphy, signo de, **191**
músculos, 257-258
  anatomía, 257-258, **258**
  atrofia, manos, 51
  debilidad, **79**
  fasciculación, 258
  fuerza, **259-260**, 260-261
  reflejos tendinosos
    primitivos, 263-264, **264**
    profundos, 261-262, **261**
    superficiales, 263
  respiratorios, 147
  sacudidas mioclónicas, 258
  temblor *ver* temblor
  tono, 258-259, **259**
mutismo, **22**

N

nacido vivo, 227
Naegleria fowleri, **395**
nariz, enfermedades de la, 305-308
  anatomía, 305, **305**
  deformidad, 306
  exploración física, 307-308, **307**
  historia, 306-307
  obstrucción, 305
  perforación del tabique, **306**, **307**
  pólipos, **307**
  pruebas complementarias, 308, **308**
  recién nacidos, 360
  secreción, 305
  secuencia de exploración, 436
  síntomas y definiciones, 305-306, **306**
  Ver también trastornos específicos
náuseas y vómitos, 172, **172**, 177
necrobiosis lipídica, **68**, 86-87, **86**
nefrona, **197**
nefropatía
  crónica, **204**
  de los Balcanes, 202
Nelson, síndrome de, **46**
neologismo, **22**
neonatos *ver* recién nacidos
nervio(s)
  abductor (VI), 277-278, **279**
  accesorio (XI), 255-256
  ciático
    prueba de estiramiento, **335**
    prueba del giro, 336, **336**
  craneales, 251-257, **257**
    Ver también nervios individuales
  cubital, 270, **270**, **336**, 339
  cutáneo lateral del muslo, 270, **270**
  facial (VII), 252-255, **253**
    función motora, **254**
    parálisis, 364, 435
  femoral, prueba de estiramiento, 335, **336**
  glosofaríngeo (IX), 255, **255**, **256**
  hipogloso, 256-257, **256**
  mediano, 269, **270**, **336**, 339, **340**
  oculomotor (III), 277, **279**
    parálisis, **290**
  olfatorio (I), 251
  óptico (II), 276-278
  peroneo común, 270, **270**
  radial, 269-270, **270**, **336**, 339
  trigémino (V), 251, **251**
  troclear (IV), 277-278, **279**
  vago (X), 255, **255**, **256**
nerviosismo en recién nacidos, 356
neumaturia, 200
neumonía
  adquirida en la comunidad
    características clínicas, **147**
    frecuencia respiratoria, **147**
    predictor de mortalidad, **147**
  características clínicas, **156**
  diagnóstico, **155**
neumonitis por hipersensibilidad, **146**
neumotórax
  a tensión, **151**, **418**
  chasquido, 155
  radiografía de tórax, **160**
neuritis óptica, 278
neurofibromatosis, **52**
neuropatía, **266**
  óptica, de origen farmacológico, **282**
  periférica, 266, **267**, 439
nevo
  aracnoideo, 179
  melanocítico, 358
nicturia, 198
niños, 366-377
  condiciones médicas, **370**
  consulta, **369**
  dolor, 369, **369**
  edad escolar, 367
  exploración física, 373-376
    linfadenopatía, 375, **376**
    niños con enfermedad aguda, 374
    oídos, nariz y garganta, 374-375, **375**
    signos vitales, 374
    talla, 374, **374**
  historia, 369-373
    antecedentes
      familiares, 372
      farmacológicos, 373
      psiquiátricos, 373
      sociales, 372
    de la alimentación, 373
    del parto, 372
    motivo de presentación, 372
    preguntas sistemáticas, 373, **373**
  hitos del desarrollo, **357**, 366
    crecimiento, 366
    desarrollo neurológico, 366
    lactantes pretérmino, 367-368, **367**
  identificación de la enfermedad, 376, **376-377**, **376**
  lactantes *ver* recién nacidos
  preescolares, 366-367
  protección, 376, **377**
  pubertad *ver* pubertad
  síntomas y definiciones, 366-369
  Ver también trastornos específicos
nistagmo, 281, 289-290, 300
  características clínicas, **304**
  central vestibular, 289
  congénito, 290
  de origen farmacológico, **282**
  en sacudidas, **304**
  pendular, **304**
  pruebas, 303
  vertical, 289-290
  vestibular periférico, 289
nitroglicerina, 99-100
nódulo(s), **69**, **70**, 325-326, **325**
  de la hermana María José, 181
  de Osler, 106-107, **107**
  reumatoides, **325**, **338**
norovirus, **3**
notas de casos, 31, **30**, **32-39**
  confidencialidad, 30

O

obesidad, **55**, **55-56**, 56
  abdominal, **55**
  complicaciones, **56**
  definición, 55
obnubilación, **22**
obsesión, **23**
obstrucción
  de la vena cava superior, **149**
    PVY, **116**, 149
  intestinal, **190**
oclusión
  arterial retiniana, 292, **293**
  arteriolar, **292**
odinofagia, 169, 177, **309**
oftalmoscopia, 290-291, **291**
  recién nacidos, 359-360
ojo rojo, 278-279, **280**, 435
oligoamnios, 227
oligoartritis, **318**
oligodactilia, 365
oligomenorrea, **219**
oliguria, 200
olores, 47
ondas de cañón, 115-116, **116**
ondulación, prueba, **347**
onfalocele, 362
onicólisis, 72-73, **72-73**, **74**
onicomicosis, **72-73**
orina
  bilirrubina, **207**
  cetonas, **207**
  color, **201**
  glucosa, **207**
  gravedad específica, **207**
  leucocito esterasa, **207**
  nitrito, **207**
  osmolaridad, **157-158**, **208**
  pH, **207**
  proteínas *ver* proteinuria
  pruebas *ver* análisis de orina
  sangre *ver* hematuria
  tasa de flujo, **200**
  urobilinógeno, **207**
  volumen y composición, 200-202
Ortolani, maniobra de, **365**
ortopnea, 102
orzuelo, 285
oscilopsia, 281
Osgood-Schlatter, enfermedad de, 347
osmolaridad, **157-158**
osteoartritis, **327**
  rodilla, **348**
osteoartropatía pulmonar hipertrófica, 148, **148**
osteogénesis imperfecta, 47, **48**
osteomalacia, 317
osteoporosis, 351
  factores de riesgo, **352**
  fractura de Colles, **352**
otalgia, 298, **299**
otitis
  externa, **302**
  media, **299**, **302**
otorrea, 298, **299**
ovarios, 218
  quiste, **226**
  torsión, **171**, **220**
  tumor, secretor de testosterona, **93**
óxido nítrico, exhalado, **157-158**
oxígeno
  administración, **416**
  SpO_2, **416**

P

paciente(s)
  actitudes frente a la enfermedad, 13
  apretón de manos, 43, **43**
  aspecto, 22
  comportamiento, 43
  compromiso, 9
  conducta, 22, **22**
  consulta con, **6**
  contexto, 8-9
  diálogo con, 2
  dificultades
    cognitivas, 9
    de comunicación, 9
  enfermos críticos, 411-422
    abordaje, 413
    características clínicas, 413, **413**
    comunicación, **414**
    estrategia ABCD, 413-420
    estudio primario, 414-420, **420**
    estudio secundario, 421-422
    exploración física, 412-422
    pruebas complementarias, 422

booksmedicos.org

recogida de información, 414, **414**
tratamiento definitivo, 422
hablando con, 6-18, **6**
motivo de consulta, **6**
no colaborador, 21
respeto ante, 3
sensible, 10
términos utilizados por, **11**
vestimenta, 43
Paget, enfermedad de, del pezón, **214**
palidez, 44
conjuntival, **45**
recién nacidos, 356
palpación, **118**, 150-151, 181, **182**
bazo, **184**, **185**
de organomegalias, 181, **182**
enfermedades de la garganta, 312
riñón, 205, **205**
palpitaciones, 102
de origen farmacológico, **104**
pancreatitis, **170**, **173**, **190**
Cullen, signo de, **191**, **192**
Grey-Turner, signo de, **191**, **192**
papila óptica, 292
tumefacción, **287**
papiledema, **287**
papilla de bario, **191-192**
papiloma, **70**
pápulas, **70**
paracentesis abdominal, 194
parafimosis, 234, **235**
parálisis, **260**
bulbar, **257**
seudobulbar, **257**
paraplejía, **260**
pared torácica
anomalías, 117
defectos, **417**
dolor, 143
ecografía, **157-158**
paresia, **260**
parestesia, **266**
paridad, 227, **227**
Parkinson, enfermedad de, temblor, 258
párpados, 276
borde, 285
eversión de, **283**
exploración física, 283-284
masas, 285
ptosis, **284**
rezagados, **283**
partes blandas, exploración física, 324-327
patologías, 11, **12**
mamarias
absceso, 213
bultos, 212-213, **212**, **217**
cambios
cutáneos, 213-214
linfedema, 213-214, **214**
retracción, 213, **213**
retracción fija de la piel, 213
en el pezón, 214, **214**
eccema del pezón/la aréola, 214, **220**
fibroquísticos, 213
cáncer, 212-213, **213-214**
factores de riesgo, **215**
fibroadenoma, 213
fístula mamaria, **213**
galactorrea, 214
ginecomastia, **93**, 179, 214, **215**
historia, 214-215
mastalgia, 213, **213**, **215**
pruebas complementarias, 217, **217**
quistes, 213, **217**
patrón respiratorio, 143-144
pecas, **70**
pectoriloquia áfona, 155
pelo, 63-75
anatomía, 66
ciclo, 66
exploración, 64-75
hipertricosis, 72
hirsutismo, 72, **72**, **79**, 92
pérdida, 71-72, **72**
pubertad, 66
peloteo, 205
pene, 233, **233**
anomalías, 234-235
exploración, 236
pensamiento
concreto, **23**
contenido, 12, 23-25, **23**
forma, 22-23, **23**
introducción, **23**
mágico, **23**
mórbido, **23**
retraimiento, **23**
transmisión, **23**
péptidos citrulinados anticíclicos (PCAC), **354**
percepción engañosa, **23**
percepciones, 24, **24**
percusión, 152-153, **153**, 182-183
ascitis, **185**
riñón, 205
pérdida
de audición, 298, **299**, **382**
anciano frágil, 386, **386**
causas, **299**
de peso, 57, **79**, 168, 177
de visión
comienzo gradual, 281
comienzo súbito, 281, **281**
transitoria de la consciencia, 241, **243**
historia, 244
pericarditis, constrictiva, **173**
perimenopausia, **219**
periné, 362-363
peritonitis, **190**
tuberculosa, **173**
perseveración, **23**
perspicacia, **25**
peso, 55-58
peste, **395**
PET *ver* tomografía, por emisión de positrones (PET)
petequias, **55**, **70**, 106-107, **107**
Peutz-Jeghers, síndrome de, pigmentación bucal, 313
Peyronie, enfermedad de, 234
pezón
eczema, 214, **220**
inversión, 214, **214**
Paget, enfermedad de, **214**
secreción, 214
picadura
de garrapata, **395**
de insectos, **66**, **70-71**
de mosca tsetsé, **395**
de redúvidos, **395**
pico de cigüeña, marca en, 358, **358**
picor *ver* prurito
pie
caído, **247**
diabético, 87, **87-88**
piel
anatomía, 65-73
de naranja, 52
mama, 213-214, **214**
estructura, **65**
exploración, 64-75
enfermedades cardiovasculares, 106-107
física, 324-327
funciones, **65**
pierna *ver* extremidad, inferior
Pierre Robin, síndrome de, 360
pies, 349-351
anatomía, 349
anciano frágil, 387
pie caído, **247**
síntomas y definiciones, 349-350
traumatismos
exploración física, 352-353
fracturas, **350**, 351-353
historia, 352
úlceras, **389**
pioderma gangrenoso, **67**
piojo, picadura, **395**
pirexia *ver* fiebre
piridoxina *ver* vitamina B_6
pitiriasis rosada, **68**
placas, **69**, **70**
plagiocefalia, **359**
platipnea, 102, 142
plejía, **260**
pleuresía, **171**
pliegue ungueal, eritema, **72-73**
poliartritis, **318**
policitemia, **45**
polidactilia, 365
polifarmacia, 383
polihidramnios, 227
polineuropatía, **268**
pólipos, nasales, **307**
poliuria, 200
porfiria, anestesia, **404**
postura, 42, 247
anormal, **22**
práctica médica, buena, 2, **2**
precordio, 116-124, **116-117**
preeclampsia, 228
preguntas sistemáticas, 18, **20**
preocupación, **23**
presbicia, 279
presión
arterial, 112-114
anciano frágil, **385**, 387
clasificación, **112**
control ambulatorio, 124
enfermedades respiratorias, 147
Korotkoff, ruidos de, 113-114, **114**
medición, **112**, 114
Ver también hipertensión; hipotensión postural
en boca, prueba de, **157-158**
venosa yugular (PVY), 114-116, **115-116**, 149
anatomía, 114-116
frente a presión de la arteria carótida, **115**
hallazgos anormales, 115-116, **116**, 149
priapismo, 234-235
problemas del equilibrio, 384
proctoscopia, 189
prolapso, 220, **220**
definiciones, **220**
proptosis, **283**
próstata, 235, 435
cáncer, 235
exploración, 237-238
hiperplasia prostática benigna, **188**, 189, **199**, 235
International Prostate Symptom Score (IPSS), 198, **199**
prostatitis, 198, 235
proteína C reactiva, **157-158**
proteinasa, 3, **157-158**
proteinuria, 201-202
causas, **201**
ortostática, 202
prueba(s)
calóricas, **305**
con diapasón, 302-303
Rinne, prueba de, 303, **303**
Weber, prueba de, 303, **303**
cronometrada de levantarse y caminar, **388**
cutáneas, **157-158**
por punción, **157-158**
de aprehensión rotuliana, 348
de audición, 302-303
con diapasón, 302-303
de la voz susurrada, 302
de compresión de la raíz raquídea, 335
de ejercicio, **157-158**
de estiramiento del nervio tibial, 335
de función
hepática, **157-158**
pancreática, **191-192**
vestibular, 303-304
Dix-Hallpike, prueba posicional de, 303-304, **304**
nistagmo, 303
prueba de la fístula, 304
Unterberger, prueba de, 304
de la fístula, 304
de la voz susurrada, 302
de parche, **76**
de provocación
bronquial, **157-158**
meniscal, 348-349
dedo-nariz, 264, **264**
del parche, **76**
en cuclillas, 349
mental abreviada (PMA), **26**
radioalergoadsorción, **157-158**
talón-espinilla, 264, **265**
urodinámicas, **200**
prurito, **66**
en embarazo, 228
nefropatía crónica, **204**
oído, 298, **299**
psoriasis, **71**
ptosis, **284**
pubertad, **367**, 368
cambios, **368**
desarrollo del vello, 66
retrasada, **79**
puerperio, 228
pulga, picadura, **395**
pulmón
acino, **140**
biopsia, **157-158**
colapso, **160**
del criador de aves, **146**
del granjero, **146**, **157-158**
del trabajador de la malta, **146**
Ver también enfermedad(es), respiratorias
pulsaciones, 52
pulsioximetría, **157-158**, 159, **162**
pulso
alternante, 111
arterial, 107-108
anatomía, 107-108, **108**
forma de onda, **111**
hallazgos anormales, 110-112
normales, 109-110
irregular, **111**
lento, **111**
marcas de superficie, **109**
rápido, **111**
Ver también arritmias cardíacas; y arteras individuales
bisferiens, 111
braquial, 109, **109**
carotídeo, 109, **109**

© Elsevier. Fotocopiar sin autorización es un delito.

booksmedicos.org

pulso *(cont.)*
colapsado, 100
de ascenso lento, 111
dorsal del pie, **109**, 132, **133**
femoral, 109-112, **109**, 132, **133**
recién nacidos, **361**
paradójico, 111-112, **148**, 206
poplíteo, **109**, 132, **133**
radial, 108, **109**
tibial posterior, **109**, 132, **133**
punción lumbar, 271, **273**
puntuación
de Apgar, 357, **357**
de la escala de Rockall, **175**
pupilas, 278
anisocoria, 281
cambios, **422**
constricción, **278**
defectos, **290**
Argyll Robertson, 290, **290**
Holmes-Adie, 290, **290**
Marcus Gunn, 290
exploración física, 285, 290
púrpura, **67**, **70**
pústulas, **70**
PVY *ver* presión, venosa yugular (PVY)

Q
queilitis angular, 178
quemadura por álcalis, ulceración corneal, **280**
queratitis marginal, **280**
queratoconjuntivitis seca, 327
queratopatía, amiodarona, **282**
queratosis actínica, **71**
quinolonas, efectos adversos, **322**
quistes
epidídimo, 234
mama, 213, **217**
ovario, **226**
tirogloso, **314**

R
rabia, **395**
radiaciones ópticas, 277
radiografía, **354**
abdominal, **191-192**, **192-193**, **209**
de tórax, 124, 159, **159-161**
abdomen agudo, **191-192**
cáncer de pulmón, **161**
insuficiencia cardíaca, **126**
preoperatoria, **409**
ránula, 360
Raynaud, síndrome de, 131, **131**, 324
reacción catastrófica, **22**
recién nacidos, 356-366
circunferencia cefálica, **366**
clasificación, **356**
exploración física, 357-366
general, 358-366
historia, 357, **357**
hitos del desarrollo, **357**
morfología cefálica, 359, **359**
peso y talla, 366, **366**
síntomas y definiciones, 356-357
Ver también niños; y trastornos específicos
recogida de la historia, 5-31
alergias medicamentosas, 14
antecedentes
familiares, 14, **14**
farmacológicos, 13-14, **14**
personales, 13, **13**
psiquiátricos, 21-26
sociales, 14-18, **15**
cumplimiento, concordancia y adherencia, 14
hablar con pacientes, 6-18, **6**
motivo de presentación, 11-13
niños, 369
preguntas sistemáticas, 18, **20**
preparación, 6-7
recogida de información, 11-18
secuencia de exploración, 428
situaciones difíciles, 9-11
Ver también exploración, física
rectocele, **220**
recuento
de eosinófilos, **157-158**
leucocitario, **157-158**
reflejo(s)
abdominales, 263, **264**
abdominoyugular, 149
bicipital, **261**
cremastérico, 263
de hociqueo, **264**
de la marcha y el paso, 364
de ojos de muñeca, 288, **289**
de prensión, **264**
de sacudida
de la rodilla, **261**, **262**
del dedo, 262, **263**
mandibular, **252**
del cuádriceps, **261**
del tríceps, **261**
fotomotor, **278**
oculocefálico, 288, **289**
palmomentoniano, **264**
plantar, 263, **263**
primitivos, 263-264, **264**, 364-365, **365**
tendinosos
primitivos, 263-264, **264**, 364-365, **365**
profundos, 261-262, **261**
anatomía, 261-262
exploración, **262**
superficiales, 263
tónico asimétrico del cuello, 365
reflujo vesicoureteral, **370**
registros
cartas, 31
notas de casos, 31, **30**, **32-39**
registros informáticos, 30
regulador de la fijación de complemento transmembrana *ver* CFTR
regurgitación mitral, **122**
requerimientos energéticos, **168**
resfriado común, **3**
resonancia
magnética (RM)
enfermedades cardiovasculares, 127
trastornos musculoesqueléticos, **354**
vocal, 155
resorte, 321
respeto a los pacientes, 3
respiración, 416-417
bronquial, 153-154, **155**
efectos hemodinámicos, **110**
paradójica, **417**
periódica, 143
responsabilidades personales de los médicos, 3
respuesta
de prensión, 364
inflamatoria sistémica, síndrome de (SRIS), 394
pélvica a la estimulación de la espalda, 364
retina, 276-277, **277**
anomalías, **293**
capilares, 292-295
desprendimiento, 281, **281**
retinitis, 292, **292**, **293**
pigmentosa, **288**
retinol *ver* vitamina A
retinopatía
diabética, **86**
hipertensiva, **113**
retraso motor, **22**
retrolistesis, 331
riboflavina *ver* vitamina B_2
rifabutina, uveítis, **282**
rigidez, 259, 320
rinitis alérgica, 306
Rinne, prueba de, 303, **303**
rinofima, **306**
rinorrea, **306**
riñón
anatomía, 197, **197**
auscultación, 205
en esponja medular, **203**
marcas de superficie, **167**
nefrona, **197**
palpación, 205, **205**
percusión, 205
RM *ver* resonancia, magnética (RM)
roce
de fricción pleural, 155
pleuropericárdico, 120-121
rodar sobre el costado, **420**
rodilla, 346-349
anatomía, 346, **346**
exploración de los ligamentos, 348-349, **348**
ligamento colateral, 348
ligamento cruzado, 348
signo del cajón anterior, 348
signo del cajón posterior, 348
rótula, 348-349
síntomas y definiciones, 346-348
bloqueo, 347
dolor, 346, 437
inestabilidad, 347
tumefacción, 346
ronquera *ver* disfonía
Roth, manchas de, **107**, 108, 292
rótula, 348-349
desgarros meniscales, 349
prueba de provocación meniscal, 349
prueba en cuclillas, 349
Rovsing, signo de, **191**
rubeosis del iris, 293-295
rueda dentada, 259

S
sacro, 363-364
sacudidas mioclónicas, 258
salbutamol, **14**
Salmonella spp., **3**, 4
salmonelosis, **395**
salpingitis, **171**
sangre
oculta en heces, 190-194
osmolaridad, **157-158**
SARM, **3**, 4
Schirmer, prueba de, 327, **354**
Schober, prueba de, 334, **335**
secuencia de exploración, 427-439
enfermedades endocrinas, 430
exploración física, 428
habilidades de comunicación, 429
oídos, nariz y garganta, 436
recogida de la historia y comunicación general, 428
sistema
cardiovascular, 431
gastrointestinal, 433
musculoesquelético, 437
nervioso, 438-439
renal, 434
respiratorio, 432
visual, 435
sed, excesiva, **79**
senos paranasales, 305, **305**
sensación del tacto, 268
sensibilidad cultural, 10, **10**
sensorial
sistema, 265-269
anatomía, 266, **266**
modalidades sensoriales, 266-269
nervios periféricos, mapa de inervación, **267**
trastorno, 384, **386**
sentido de la vibración, 268, **268**, **269**
sepsis, 394, **394**
seudoalucinación, **24**
seudohipoparatiroidismo, **85**
Sheehan, síndrome de, 89
Shigella spp., **3**
shock
características clínicas, **419**
cardiogénico, **419**
clasificación, **419**
hipovolémico, **419**
neurogénico, **419**
obstructivo, **419**
séptico, 394
sialoadenopatía, 311, **312**
sibilancia, 140, 144, 154, **415**, 432
niños, **370**, **374**
signo(s)
de la ondulación, **347**
de los ojos
de mapache, **422**
de oso panda, **422**
del cajón
anterior, 348
posterior, 348
del iliopsoas, **191**
del sol poniente, 289
físicos, 12-13, **12**
dolor, 12, **12**
efectos del estilo de vida, 12-13
síntomas asociados, 12
sildenafilo, **282**
Simmond, prueba de *ver* Thomson, prueba de
síncope, 103-104, 241
diagnóstico diferencial, **243**
neurocardiogénico, 104
tos, 140
tusígeno, 140
sindactilia, 365
síndrome(s)
carcinoide, 94, **94**
prevalencia/incidencia, **80**
compartimental, 129
de apnea/hipopnea obstructiva del sueño (SAHOS), 144, **144**
anestesia, **403-404**
de dolor crónico *ver* fibromialgia
de fatiga crónica, **7**
de inmunodeficiencia adquirida *ver* VIH, período de incubación
de la cola equina, 333
de uñas amarillas, **149**
del intestino irritable, **7**
criterios de Roma III, **174**
del ovario poliquístico, 92, **93**
prevalencia/incidencia, **80**
del túnel del carpo, **270**, 319, **337**
del vientre en ciruela, **203**
funcionales, **7**
preocupaciones de los pacientes, **7-8**
rótula-uña, **203**
uretral, **7**

www.medilibros.com

booksmedicos.org

síntomas sin explicación médica (SSEM), 27-29, **27**
antecedentes
personales, 28
psiquiátricos, 29
sociales, 28
causas, 28, **28**
exploración física, 29
factores relevantes, **27**
historia, 28
motivo de presentación, 28
pruebas complementarias, 29
relación con la enfermedad, **28**
sistema
de clasificación de riesgos de la American Society of Anesthesiologists, **408**
de puntuación de Beighton, **329**
lagrimal, 276
exploración física, 284-285
motor, 257-265
Ver también músculos; reflejo(s), tendinosos
nervioso periférico, 269-270
vascular periférico, 127-136
secuencia de exploración, 431
visual, 275-295
alineamiento ocular, 288
anatomía, 276-278, **276**
exploración física, 283-295
formatos de exploración, 435
función macular, 286, **286**
historia, 282, **282**
consumo de drogas, **282**
movimientos oculares, **278**, 288
pruebas complementarias, 295, **295**
síntomas y definiciones, 278-281
visión de colores, 290, **291**
Ver también enfermedad(es), oculares; y partes específicas
situaciones sensibles, 9-11
Sjögren, síndrome de, 278, **321**, 327
Snellen, gráfica de, **285**
sobrecarga de líquido, 59
sobredosis de fármacos, 420
sodio, **157-158**
sonidos
cardíacos, 117-120, **119**
adicionales, 120-121, **121**
anciano frágil, 387
hallazgos
anormales, 119-120, **119-120**
normales, 118
intestinales, 186
respiratorios, **154**, 139-140
crepitantes, 154, **154**
sibilancias, 140, 144, 154
soplos, 52
cardíacos, 121-124
diastólicos, 122-124
grados de, **121**
recién nacidos, 361
sistólicos, 122, **122**
diastólicos, 122-124
pansistólicos, 122
sistólicos, 122, **122**
tiroideos, 83
soporte vital básico en adultos, **418**
sordera *ver* pérdida, de audición
SPECT, encéfalo, **273**
Staphylococcus aureus, resistente a meticilina *ver* SARM
Stevens-Johnson, síndrome de, **74**
Streptococcus pneumoniae, 312
Strongyloides stercoralis, **395**
Sturge-Weber, síndrome de, 358
subcutáneo, tejido, 65
sucesos cardíacos perioperatorios, **406**
sudor, prueba del, **157-158**
sudoración, **79**
supinador, reflejo, **261**
surcos, **70**

T

tábano, picadura, **395**
tabaquismo, 16-17, **17**, 145
tos, 139-140
y anestesia, **405**
taquicardia
sinusal, **103**
supraventricular, 103, **103**
ventricular, 103, **103**
taquipnea, 143, **417**
tasa de filtración glomerular, **208**
TC *ver* tomografía, computarizada (TC)
técnicas invasivas, **399**
telangiectasia, **70**
hemorrágica hereditaria, **48**
temblor, 258
asterixis, 148-149, **149**, 180, **180**, 203
esencial, 258
intencional, 258
lengua, 51
temperatura, 61-62, **62**
anciano frágil, **385**
sentido, 268
tendinitis bicipital, 342
tendón de Aquiles, 351
rotura, 349, **351**
termómetro, **62**
testículo
atrofia bilateral, 234
exploración, **236**
torsión, **171**, **237**
tumores, 234
único, 234
tetania, 84
tetraplejía, **260**
Thomas, prueba de, 344-345, **345**
Thomson, prueba de, 351, **351**
tiamina *ver* vitamina B_1
tics, 258
tiempo de protrombina, **194**
tifus, **395**
tinnitus, 299, **299**
tira reactiva en orina, prueba de, **207**, **208**
tirotoxicosis *ver* hipertiroidismo (tirotoxicosis)
tobillo, 349-351
anatomía, 349, **349**
clonus, 259
reflejo aquíleo, **261**
síntomas y definiciones, 349-350, **351**
traumatismo
exploración física, 352-353, **352**
fracturas, 351-353, **353**
historia clínica, 352
tofos gotosos, 326, **326**, **338**
tomografía
computarizada (TC)
abdominal, **191-192**
enfermedades
cardiovasculares, 127
respiratorias, **157-158**
cáncer de pulmón, **161**
por emisión de fotón único *ver* SPECT, encéfalo
trastornos musculoesqueléticos, **354**
urograma, **209**
por emisión de positrones (PET)
enfermedades respiratorias, **157-158**
cáncer de pulmón, **161**
tono, 258-259, **259**
toracoscopia, **157-158**
tórax
en quilla (de pichón), 150, **151**
en tonel, 150
excavado (infundibuliforme), **151**
TC, **157-158**
tortícolis, **332**
torus palatino, **310**
tos, 139, 144, **306**
causas, **140**
de origen farmacológico, **146**
síntomas de alarma, **140**
Toxocara spp., **395**
tracto urinario
infección, **208**
inferior
almacenamiento, síntomas de, 198
polaquiuria, 198
urgencia, 198
vaciamiento
síntomas de, 198
disuria inicial, 198
vesical incompleto, 200
valoración funcional, **200**
Ver también partes individuales
masculino, **197**
Ver también partes individuales
transferencia de gas monóxido de carbono, **157-158**
transiluminación, 53, **53**
tránsito del intestino delgado con bario, **191-192**
trastorno(s)
acidobásico, **161**, **162**
Ver también acidosis; alcalosis
de conversión, **28**
de la personalidad, **26**
del movimiento, 246-247
músculo e inervación, **260**
menstruales, **79**
musculoesqueléticos, 315-353
anatomía, 317, **317**
anciano frágil, 387
de origen farmacológico, **322**
exploración física, 316-353
factores sociales, **324**
historia, 321-323
pruebas complementarias, **354**
secuencia de exploración, 437
signos extraarticulares, **326**
síntomas y definiciones, 317-321
Ver también trastornos específicos y sistemas
neurológicos *ver* enfermedad(es), del sistema nervioso
Trendelenburg
prueba de, 136
signo de, 344, **345**
trepopnea, 142
triángulo femoral, **132**
tripanosomiasis, **395**
tripsina, inmunorreactiva, **157-158**
trismus, **309**
trisomía 21 *ver* Down, síndrome de (trisomía 21)
Troisier, signo de, 178
tromboflebitis venosa superficial, 136
trombosis
de la vena axilar, 135-136, **136**
venosa profunda, 135-136
edema, **59**, 60, **60**
extremidad inferior, 135-136, **136**
extremidad superior, 135-136, **136**
factores de riesgo, **136**
Trousseau, signo de, **85**
tuberculosis
extrapulmonar, **397**
radiografía de tórax, **160**
tularemia, **395**
tumefacción
articulaciones, 320, **320**
mano, **337**
muñeca, **337**
rodilla, 346
cuello, **79**, **314**, 360
enfermedad venosa, 134
escrotal, **363**
papila óptica, **287**
Ver también masas
tumor
cerebral, 438
pardo, **85**
Turner, síndrome de, 48

U

úlcera, **70**
aftosa, **169**, 309, 313, **313**
conjuntival, **284**
genital, 235
péptica, **170**
pies, **389**
ulceración
arterial, **135**
venosa, **135**
unión lumbosacra, **331**
Unterberger, prueba de, 304
uñas, 63-75
anatomía, 66-71
anomalías, 72-73, **72-73**, **74**
estriaciones, **72-73**
hemorragias en astilla, **72-73**, **74**, 106, **107**
punteado, **72-73**
cambios de color, **72-73**, 148-149
bandas marrones, **204**
síndromes de uñas amarillas, **149**
estructura, **66**
exploración, 64-75
física, 324-327
síntomas y definiciones, 66-71
Ver también trastornos específicos
urea, **208**, **354**
preoperatoria, **409**
uretritis, 198, 234
uretrocele, **220**
urgencia, incontinencia de, 200
urobilinógeno, **176**, 194
orina, **207**
urografía IV, **209**
urticaria, **66**, **68**
uso de fármacos de venta sin receta médica, 18, **19**
uso inadecuado de fármacos, 18, **19**
usuarios de drogas por vía parenteral, 397-398
útero, 218
anteversión, **225**
ecografía transvaginal, **226**
exploración, 230
hemorragia anormal, 219, **219**
prolapso, **220**
retroversión, **225**
uveítis, 278, **282**, 327
de origen farmacológico, **282**

V

vagina, 218, **219**
exploración física, **223**
prolapso, **220**
secreción, 220

© Elsevier. Fotocopiar sin autorización es un delito.

booksmedicos.org

vaginismo, **220**
valoración
  del riesgo, 25, **26**
  preanestésica, 401-408, **402**
    consentimiento y asesoramiento, 409
    consulta, 403
    exploración física, 406-408
      cardiorrespiratoria, 408
      vías respiratorias, 406-408, **406-408**
    historia, 403-406, **403-404**
      antecedentes
        familiares y sociales, 405
        farmacológicos, 404
        personales, 403
      historia anestésica, 405
    motivo de presentación, 403
    preguntas sistemáticas, 405-406
    pruebas complementarias, 409, **409**
    valoración del riesgo, **408**
valores calóricos, **178**
válvulas cardíacas, 99, **99**
  mecánicas, 120
  patología
    y anestesia, **403-404**
    Ver también válvulas cardíacas individuales
varicocele, 234
varón *ver* hombre
vasculitis, **68**
vejiga, vaciado incompleto, 200
vello púbico, **368**
venas varicosas, 134, 431
verrugas seborreicas, **69**
vértigo, 103-104, 243-244, 436
  causas, **300**
  de origen farmacológico, **104**
  diagnóstico, **300**
  historia, 244
vesículas, **70**
  biliar
    ecografía, **193**
    marcas de superficie, **167**
    palpable, **183**
vestimenta
  doctores, 3
  pacientes, 43
vías respiratorias, 406-408, **406-408**, 415-416
  apertura, **415**
  intubación difícil, 408
  ruidos, **415**
  urgencia, **416**
VIH, período de incubación, **16**
virus
  de la inmunodeficiencia humana *ver* VIH, período de incubación
  respiratorio sincitial (VRS), **3**
visión
  borrosa, 281
  de colores, 290, **291**
  doble *ver* diplopía
vitamina, deficiencias, 56, **57**
vitamina A, **57**
vitamina B_1, **57**
vitamina B_2, **57**
  deficiencia, 313
vitamina B_3, **57**
vitamina B_6, **57**
vitamina B_{12}, **57**
vitamina C, **57**
  deficiencia, **56**
vitamina D, **57**
vitamina E, **57**
vitamina K, **57**
vitíligo, 46, **46**
vítreo, 276, 291
volet torácico, **417**
volumen del pulso, **111**
vómitos *ver* náuseas y vómitos
vulva, 218
  exploración, **223**

W

warfarina, perioperatoria, **405**
Weber, prueba de, 303, **303**
Well, puntuación de, **154**
Wernicke, área de, 248
Wilson, enfermedad de, 178, 285
Wood, lámpara de, **76**

X

xantelasma, 107, **108**
xantomas, **108**
  diabetes mellitus, **86**
xerostomía, **168**, **309**

Y

Yankauer, cánula de aspiración de, **415**

booksmedicos.org